TRATAT DE CHIRURGIE

Sub redacția Irinel POPESCU

Vol. II

NEUROCHIRURGIE

Alexandru Vlad CIUREA

EDITURA ACADEMIEI ROMÂNE

TRATAT DE CHIRURGIE

Sub redacția: **Irinel Popescu**

Vol. II

NEUROCHIRURGIE

Coordonator: **Alexandru Vlad Ciurea**

Scanned with OKEN Scanner

Copyright © 2007, Editura Academiei Române.
Toate drepturile asupra acestei ediţii sunt rezervate editurii.

EDITURA ACADEMIEI ROMÂNE
Calea 13 Septembrie nr. 13, Sector 5
050711, Bucureşti, România,
Tel: 4021-318 81 46, 4021-318 81 06
Fax: 4021-318 24 44
E-mail: edacad@ear.ro
Adresă web: www.ear.ro

Referent ştiinţific: Acad. Laurenţiu M. Popescu

Descrierea CIP a Bibliotecii Naţionale a României

Tratat de chirurgie / sub red. Irinel Popescu ; coord.: Mihai Lucan. - Bucureşti : Editura Academiei Române, 2007-
vol.
ISBN 978-973-27-1580-2
Vol. 2 : Neurochirurgie / sub red. Irinel Popescu; coord.: Alexandru Vlad Ciurea. - 2007. - ISBN 978-973-27-1588-8

I. Popescu, Irinel (coord.)
II. Ciurea, Alexandru Vladimir (coord.)

616-089-083.98

Redactor: Doina ARGEŞANU
Tehnoredactori: Luiza DOBRIN,
Sebastian PÂRLOG-CRISTIAN
Corectura: Horia Mihai BERCEANU
Coperta: Nicoleta NEGRUŢ
Grafică: Dan COJOCARU

Bun de tipar: 19.XI.2007. Format: 8/61 × 86
Coli de tipar: 61,25
C.Z. pentru biblioteci mari: 616.8–069
C.Z. pentru biblioteci mici: 61

Scanned with OKEN Scanner

V

TRATAT DE CHIRURGIE

Sub redacția: **Irinel Popescu**

Volumul 1	**Urologie**	Mihai Lucan (coordonator)
Volumul 2	**Neurochirurgie**	Alexandru Vlad Ciurea (coordonator)
Volumul 3	**Chirurgie oro-maxilo-facială**	Alexandru Bucur (coordonator)
Volumul 4	**Chirurgie toracică**	Teodor Horvat (coordonator)
Volumul 5	**Ginecologie**	Gheorghe Peltecu (coordonator)
	Chirurgie pediatrică	Corneliu Sabetay (coordonator)
Volumul 6	**Chirurgie plastică şi microchirurgie reconstructivă**	Ioan Lascăr (coordonator)
Volumul 7	**Chirurgie cardio-vasculară**	Radu Deac (coordonator)
Volumul 8	**Chirurgie generală (partea I)**	Irinel Popescu (coordonator)
Volumul 9	**Chirurgie generală (partea a II-a)**	Irinel Popescu (coordonator)
Volumul 10	**Ortopedie-traumatologie**	Dinu Antonescu (coordonator)

Scanned with OKEN Scanner

AUTORI

Ciurea Alexandru Vlad
Profesor universitar UMF „Carol Davila", doctor în ştiinţe medicale, medic primar neurochirurg, şeful Clinicii I Neurochirurgie, Spitalul Clinic de Urgenţă „Bagdasar-Arseni", Bucureşti, preşedinte al Societăţii Române de Neurochirurgie, vicepreşedinte „World Federation of Neurosurgeons"

Constantinovici Alexandru
Profesor universitar consultant UMF „Carol Davila" Bucureşti, membru al Academiei de Ştiinţe Medicale, doctor în ştiinţe medicale, medic primar neorochirurg, Clinica III Neurochirurgie, Spitalul Clinic de Urgenţă „Bagdazar-Arseni", Bucureşti

Dănăilă Leon
Academician, profesor universitar consultant UMF „Carol Davila", doctor în ştiinţe medicale, medic primar neurochirurg, Institutul Naţional de Neurologie şi Boli Neurovasculare, şeful Clinicii II Neurochirurgie, Bucureşti

Brehar Felix Mircea
Asistent cercetare, medic rezident neurochirurg, Clinica I Neurochirurgie, Spitalul Clinic de Urgenţă „Bagdasar-Arseni", Bucureşti

Ciubotaru Vasile
Doctor în ştiinţe medicale, medic primar neurochirurg, şeful Clinicii III Neurochirurgie, Spitalul Clinic de Urgenţă „Bagdazar-Arseni", Bucureşti

Coman Teodora Camelia
Medic specialist neurochirurg, doctor în ştiinţe medicale, Clinica III Neurochirurgie, Spitalul Clinic de Urgenţă „Bagdasar-Arseni", Bucureşti

Davidescu Horia Bogdan
Şef de lucrări Facultatea de Medicină Generală a Universităţii „Ovidius", Constanţa, doctor în ştiinţe medicale, medic primar neurochirurg, şeful Clinicii Neurochirurgie, Spitalul Clinic Judeţean de Urgenţă, Constanţa

Exergian Florin
Membru al Academiei de Ştiinţe Medicale, doctor în ştiinţe medicale, medic primar neurochirurg, şeful Clinicii II Neurochirurgie, Spitalul Clinic de Urgenţă „Bagdasar-Arseni", Bucureşti

Florian Ioan Ştefan
Profesor universitar UMF „Iuliu Haţieganu" Cluj-Napoca, doctor în ştiinţe medicale, medic primar neurochirurg, şeful Clinicii II Neurochirurgie, Spitalul Clinic Judeţean de Urgenţă, Cluj

Gorgan Radu Mircea
Conferenţiar universitar UMF „Carol Davila", doctor în ştiinţe medicale, medic primar neurochirurg, şeful Clinicii IV Neurochirurgie, Spitalul Clinic de Urgenţă „Bagdasar-Arseni", Bucureşti

Grămadă Florin Mircea
Doctor în ştiinţe medicale, medic primar neurochirurg, Clinica I Neurochirurgie, Spitalul Clinic de Urgenţă „Prof. dr. N. Oblu", Iaşi

Iacob Gabriel
Profesor universitar UMF „Carol Davila", doctor în ştiinţe medicale, medic primar neurochirurg, şeful Clinicii Neurochirurgie, Spitalul Universitar de Urgenţă, Bucureşti

Ianovici Nicolai
Profesor universitar UMF „Gr. T. Popa" Iaşi, doctor în ştiinţe medicale, medic primar neurochirurg, şeful Clinicii I Neurochirurgie, Spitalul Clinic de Urgenţă „Prof. dr. N. Oblu", Iaşi

Iencean Ştefan Mircea
Doctor în ştiinţe medicale, medic primar neurochirurg, Clinica II Neurochirurgie, Spitalul Clinic de Urgenţă „Prof. dr. N. Oblu", Iaşi

Iliescu Adrian
Doctorand în ştiinţe medicale, medic primar neurochirurg, Clinica I Neurochirurgie, Spitalul Clinic de Urgenţă „Bagdasar-Arseni", Bucureşti

Ogrezeanu Irina
Doctor în ştiinţe medicale, medic primar neurochirurg, Clinica II Neurochirurgie, Spitalul Clinic de Urgenţă „Bagdasar-Arseni", Bucureşti

Perin Radu Daniel
Medic primar neurochirurg, Clinica III Neurochirurgie, Spitalul Clinic de Urgenţă „Bagdasar-Arseni", Bucureşti

Scanned with OKEN Scanner

Podea Marius
Medic primar neurochirurg, Clinica II Neurochirurgie, Spitalul Clinic de Urgență „Bagdasar-Arseni", București

Poeată Ion
Profesor universitar UMF „Gr. T. Popa" Iași, doctor în științe medicale, medic primar neurochirurg, șeful Clinicii III Neurochirurgie, Spitalul Clinic de Urgență „Prof. dr. N. Oblu", Iași

Popa Claudiu
Medic rezident neurochirurg, Clinica Neurochirurgie, Spitalul Clinic Județean de Urgență, Cluj

Stan Horațiu
Asistent universitar UMF „Iuliu Hațieganu" Cluj, doctor în științe medicale, medic primar neurochirurg, Clinica Neurochirurgie, Spitalul Clinic Județean de Urgență, Cluj

Stoica Fery
Medic primar neurochirurg, șef Compartiment Terapie cu Energii Înalte – Gamma-*Knife*, Spitalul Clinic de Urgență „Bagdasar-Arseni", București

Szabo Bianca
Conferențiar UMF „Iuliu Hațieaganu" Catedra de Anatomie, doctor în științe medicale, medic primar oftalmolog Clinica de Oftalmologie, Spitalul Clinic Județean de Urgență, Cluj

Szabo Ioan
Doctor în științe medicale, medic primar neurochirurg, Clinica Neurochirurgie, Spitalul Clinic Județean de Urgență, Cluj

Taşcu Alexandru
Doctorand în științe medicale, medic primar neurochirurg, Clinica I Neurochirurgie, Spitalul Clinic de Urgență „Bagdasar-Arseni", București

Scanned with OKEN Scanner

CUPRINS

Cuvânt înainte 15
Prefață 17

Capitolul 1
ACTUALITĂȚI ȘI PERSPECTIVE ÎN NEUROCHIRURGIE (*Alexandru Vlad Ciurea, Ștefan Mircea Iencean, Felix Mircea Brehar*) 19
Bibliografie 24

Capitolul 2
LICHIDUL CEREBRO-SPINAL (CEFALO-RAHIDIAN) (*Alexandru Vlad Ciurea, Ștefan Mircea Iencean*) 25
Introducere 25
Anatomia spațiilor lichidiene 26
Bariere morfologice și funcționale ale spațiilor lichidiene 27
Formarea lichidului cerebro-spinal 29
Dinamica lichidului cerebro-spinal 30
Resorbția lichidului cerebro-spinal 32
Compoziția lichidului cerebro-spinal 33
Modificările lichidului cerebro-spinal 34
Bibliografie 36

Capitolul 3
HIPERTENSIUNEA INTRACRANIANĂ (*Ștefan Mircea Iencean, Alexandru Vlad Ciurea*) 37
Definiție, clasificare 37
Patogenia hipertensiunii intracraniene 41
Explorarea paraclinică 50
Forme clinice de hipertensiune intracraniană 53
Tratamentul hipertensiunii intracraniene 55
Bibliografie 57

Capitolul 4
MALFORMAȚII DISRAFICE CRANIO-SPINALE (*Alexandru Vlad Ciurea, Teodora Camelia Coman, Alexandru Tașcu*) 59
Introducere 59
Epidemiologie 59
Factori favorizanți 60
Genetică 60
Investigații în defectele de tub neural 61
Metode de prevenție 61
Clasificarea defectelor de tub neural 62
Meningoencefalocele 62
Meningocele spinale 70
Meningomielocele 73
Bibliografie 77

Capitolul 5
CRANIOSTENOZELE (*Alexandru Vlad Ciurea, Gabriel Iacob*) 83
Considerații generale 83
Clasificare 83
Etiopatogenie 85
Aspecte clinice 85
Investigații paraclinice 85
Evoluție 86

Scanned with OKEN Scanner

Tratament chirurgical 86
Prognostic 87
Profilaxie 87
Bibliografie 87

Capitolul 6
HIDROCEFALIA SUGARULUI (*Alexandru Vlad Ciurea, Teodora Camelia Coman, Alexandru Tașcu*) 88
Epidemiologie 88
Clasificare 89
Etiologie 89
Simptomatologie 91
Teste paraclinice 91
Neuroimagerie 92
Diagnosticul diferențial 94
Evoluție 95
Tratament 96
Tratament medical 97
Tratament chirurgical 97
Neuroendoscopia 100
Complicații 102
Prognostic 104
Bibliografie 104

Capitolul 7
NEUROENDOSCOPIA (*Horațiu Stan, Adrian Iliescu*) 108
Istoric 108
Generalități 108
Instrumentar 108
Anatomie endoscopică 108
Fiziologia circulației lichidului cerebro-spinal 109
Patologie 109
Complicații 112
Avantaje 112
Dezavantaje 112
Bibliografie 112

Capitolul 8
HIDROCEFALIA CU PRESIUNE NORMALĂ (*Radu Mircea Gorgan*) 114
Epidemiologie 114
Clasificare 114
Hidrocefalia cu presiune normală 115
Hidrocefalia captivă (*arrested hidrocephalus*) 116
Diagnosticul imagistic al hidrocefaliei cu presiune normală 116
Tratamentul hidrocefaliei cu presiune normală 117
Derivațiile extratecale ale lichidului cerebro-spinal 118
Indicațiile derivațiilor lichidului cerebro-spinal extratecale 118
Contraindicațiile derivațiilor extratecale ale lichidului cerebro-spinal 118
Complicațiile derivațiilor extratecale 119
Derivațiile intratecale ale lichidului cerebro-spinal 119
Concluzii 120
Bibliografie 120

Capitolul 9
TRAUMATOLOGIE CRANIO-CEREBRALĂ (*Alexandru Vlad Ciurea, Horia Bogdan Davidescu*) 121
Definirea traumatismului cranio-cerebral 121
Evaluarea traumatismului cranio-cerebral în funcție de parametrii GCS (*Glasgow Coma Scale*) 121
Natura leziunilor cerebrale posttraumatice 122
Dinamica leziunilor posttraumatice cranio-cerebrale 123

Scanned with OKEN Scanner

Traumatismele cranio-cerebrale deschise/închise 123
Clasificarea traumatismelor cranio-cerebrale în funcţie de semiologia computer-tomografică 124
Diagnosticul traumatismului cranio-cerebral 124
Patologie lezională posttraumatică cranio-cerebrală 125
Principii generale de tratament ale traumatismelor cranio-cerebrale 137
Bibliografie 138

Capitolul 10
TRAUMATISMELE VERTEBRO-MEDULARE (*Florin Exergian*) 140
Introducere 140
Analiza statistică a traumatismelor vertebro-medulare 140
Elemente de fiziopatologie a traumatismelor vertebro-medulare 141
Semiologia neurologică a traumatismelor vertebro-medulare 142
Standarde pentru examinarea neurologică şi clasificarea leziunilor medulare. Scala ASIA (*American Spinal Injury Association*) 145
Simptomatologie şi complicaţii 149
Istoria naturală şi prognosticul traumatismelor vertebro-medulare 152
Traumatismele vertebro-medulare în cadrul politraumatismelor 153
Analiza diagnostică a unui pacient cu traumatisme vertebro-medulare 153
Tratament 154
Tratamentul în faza acută 154
Tratamentul definitiv (specific) 156
Tratamentul conservator 161
Tratamentul chirurgical 163
Protocol pentru managementul traumatismelor spinale 167
Bibliografie 169

Capitolul 11
TUMORILE INTRACRANIENE (*Alexandru Vlad Ciurea, Ştefan Mircea Iencean*) 172
Date generale 172
Morfopatologie 174
Fiziopatologie 181
Tabloul clinic al tumorilor intracraniene 183
Explorarea paraclinică 186
Tratamentul tumorilor intracraniene 189
Evoluţie şi prognostic. Recidive tumorale 191
Tumorile parenchimatoase (intraaxiale) 193
Tumorile extraparenchimatoase (extraaxiale) 208
Metastazele cerebrale 216
Bibliografie 219

Capitolul 12
TUMORILE INTRAMEDULARE (*Florin Exergian, Marius Podea*) 222
Istoric 222
Generalităţi 222
Simptomatologie 222
Investigaţii paraclinice 223
Alte investigaţii paraclinice 235
Tipuri histologice de procese expansive intramedulare 237
Istoria naturală 239
Diagnosticul pozitiv 240
Diagnosticul diferenţial astrocitom-ependimom 240
Diagnosticul diferenţial cu alte leziuni intramedulare 240
Tratamentul 250
Rezultatele postchirurgicale 251
Bibliografie 253

Capitolul 13
PRINCIPII DE DIAGNOSTIC ŞI TRATAMENT ÎN TUMORILE HIPOFIZARE (*Alexandru Constantinovici, Vasile Ciubotaru, Irina Ogrezean*) 256

Scanned with OKEN Scanner

256
Introducere 256
Istoric 256
Etiopatogenie şi tablou clinic 258
Investigaţii preoperatorii 260
Diagnostic diferenţial 261
Tratamentul tumorilor hipofizare 265
Complicaţiile chirurgiei tumorilor hipofizare 266
Concluzii 266
Bibliografie 266

Capitolul 14
TUMORILE ORBITALE (*Ioan Szabo, Bianca Szabo*) 269
Consideraţii de terminologie 269
Generalităţi 269
Momente din istoria chirurgiei tumorilor de orbită 269
Anatomie chirurgicală 270
Topografie orbitală 270
Definiţie, clasificare 272
Simptomatologia clinică a tumorilor orbitale 272
Examinări neurooftalmologice şi de laborator 275
Examenul neuroradiologic şi neuroimagistic 276
Tumori orbitale la copil 280
Tumori orbitale la adult 282
Tumori intraorbitale comune la copil şi adult 286
Tumori orbitale la vârsta a treia 286
Diagnosticul diferenţial în tumorile orbitale 286
Tratamentul tumorilor orbitale 287
Tratamentul neurochirurgical al tumorilor orbitale 287
Aborduri superioare 287
Abordul lateral 290
Abordul tumorilor orbitale secundare 292
Bibliografie 293

Capitolul 15
PATOLOGIA VASCULARĂ NEUROCHIRURGICALĂ A SISTEMULUI NERVOS CENTRAL (*Leon Dănăilă, Alexandru Vlad Ciurea, Ion Poeată, Radu Mircea Gorgan, Teodora Camelia Coman*) 295
Hemoragia subarahnoidiană şi anevrismele intracraniene (*Ion Poeată, Leon Dănăilă, Alexandru Vlad Ciurea*) 295
Evaluarea pacientului 304
Tratamentul hemoragiei subarahnoidiene de cauză anevrismală 314
Implanturi folosite în tratamentul anevrismelor intracraniene 319
Particularităţi ale unor tipuri de anevrisme intracavernoase 320
Prognosticul hemoragiei subarahnoidiene anevrismale 321
Bibliografie 322
Malformaţii arterio-venoase cerebrale (*Radu Mircea Gorgan*) 323
Bibliografie 334
Cavernoamele intracraniene (*Alexandru Vlad Ciurea, Teodora Camelia Coman*) 335
Bibliografie 360

Capitolul 16
LEZIUNILE DEGENERATIVE SPINALE (*Nicolai Ianovici, Florin Mircea Grămadă, Ştefan Mircea Iencean*) 374
Terminologie 374
Rapel anatomic al coloanei vertebrale 374
Hernia de disc 375
Examene paraclinice 378

Scanned with OKEN Scanner

Tratament 378
Spondilolistezisul şi spondiloliza 380
Stenoza de canal spinal 382
Bibliografie 384

Capitolul 17
LEZIUNILE TRAUMATICE ALE NERVILOR PERIFERICI (*Ioan Ştefan Florian, Claudiu Popa*) 385
Generalităţi 385
Clasificarea leziunilor traumatice ale nervilor periferici 386
Regenerarea nervoasă 386
Mecanisme de lezare ale nervilor periferici 387
Diagnostic şi indicaţii 388
Tipuri particulare de leziuni ale nervilor periferici 389
Procedee chirurgicale 390
Terapia postoperatorie 392
Sindroame algice asociate leziunilor nervilor periferici 392
Bibliografie 392

Capitolul 18
SUPURAŢIILE ENDOCRANIENE NEUROCHIRURGICALE (*Ion Poeată, Alexandru Vlad Ciurea*) 393
Aspecte generale 393
Abcesele cerebrale 393
Empiemele subdurale 408
Abcesele epidurale 413
Bibliografie 414

Capitolul 19
TRATAMENTUL CHIRURGICAL AL EPILEPSIEI (*Irina Ogrezeanu*) 416
Introducere 416
Istoric 416
Etiopatogenie şi tablou clinic 417
Indicaţii chirurgicale în epilepsie 420
Investigaţii preoperatorii ale pacientului candidat pentru chirurgia epilepsiei 420
Intervenţii chirurgicale specifice chirurgiei epilepsiei 423
Complicaţiile şi rezultatele în chirurgia epilepsiei 426
Concluzii 427
Bibliografie 427

Capitolul 20
TRATAMENTUL NEUROCHIRURGICAL AL TULBURĂRILOR DE TONUS ŞI MIŞCARE (*Gabriel Iacob, Alexandru Vlad Ciurea*) 430
Boala Parkinson 430
Bibliografie 432
Tremorul esenţial 433
Bibliografie 434
Tremorul secundar sclerozei multiple 434
Bibliografie 435
Tremorul posttraumatic 436
Bibliografie 436
Distonii 437
Bibliografie 438
Distonia cervicală 438
Bibliografie 439
Hemispasmul facial 440
Bibliografie 440
Spasticitatea 441
Bibliografie 444

Scanned with OKEN Scanner

Capitolul 21
TRATAMENTUL NEUROCHIRURGICAL ÎN DUREREA CRONICĂ (*Gabriel Iacob, Alexandru Vlad Ciurea*) 445
Neuromodularea 445
Bibliografie 450
Tehnicile neurochirurgicale lezionale 451
Bibliografie 458
Nevralgia trigeminală 459
Bibliografie 468
Implante celulare încapsulate în chirurgia durerii 469
Bibliografie 469

Capitolul 22
NEUROCHIRURGIA STEREOTACTICĂ (*Alexandru Constantinovici, Radu Daniel Perin*) 470
Principii şi instrumentaţie 470
Tipuri de intervenţii stereotactice 471
Bibliografie 474

Capitolul 23
RADIOCHIRURGIA STEREOTACTICĂ GAMMA-*KNIFE* (*Alexandru Vlad Ciurea, Fery Stoica*) 475
Introducere 475
Indicaţii terapeutice 476
Malformaţiile arterio-venoase cerebrale 477
Meningioamele cerebrale 478
Schwannoamele vestibulare (Neurinoamele de acustic) 479
Tumorile pituitare 480
Metastazele cerebrale 481
Nevralgia trigeminală 482
Concluzii 482
Bibliografie 483

Scanned with OKEN Scanner

CUVÂNT ÎNAINTE

Elaborarea unui tratat a fost considerată întotdeauna o datorie de onoare pentru reprezentanții școlii de chirurgie din România. Sarcină dificilă, fără îndoială, dar pe care, începând din a doua jumătate a secolului trecut chirurgii români și-au asumat-o, rezultatul fiind edițiile apărute sub redacția lui Nicolae Hortolomei și Ion Țurai, Theodor Burghele, Eugen Proca, Nicolae Angelescu.

Un tratat de chirurgie este în primul rând o oglindă a chirurgiei românești la momentul respectiv. Deși participarea autorilor străini nu este *a priori* exclusă (în această ediție aceștia se vor regăsi), tratatul de chirurgie a fost și rămâne în primul rând o operă națională.

Evident, un astfel de tratat abordează și ultimele noutăți–tocmai de aceea este mereu nevoie de ediții noi.

Totuși, înainte de orice, lucrarea reflectă experiența autorilor, remarcabilă în majoritatea cazurilor și cu nimic mai prejos de standardele internaționale.

Am fost onorat să beneficiez în alcătuirea acestei ediții de colaborarea unora din cei mai prestigioși specialiști din țară, în toate domeniile chirurgiei.

Consider că, în ansamblu, repartiția pe centre universitare a celor 10 volume și a capitolelor pe care le conțin, este echilibrată și reflectă, în același timp, preocupările speciale ale autorilor pentru anumite probleme.

Cele zece volume ale seriei reprezintă 10 discipline chirurgicale; chirurgia generală are însă două volume, în timp ce ginecologia și pediatria au fost cuprinse împreună, într-un singur volum. Un mare merit în apariția acestui tratat revine, desigur, coordonatorilor de volum care și-au asumat sarcina dificilă a uniformizării textului și ilustrației, a bibliografiei etc.

Doresc să le mulțumesc pe această cale pentru marele efort pe care l-au depus.

Menirea principală a unui astfel de tratat este una didactică. Cartea se adresează rezidenților, medicilor specialiști, precum și tuturor care vor să-și completeze cunoștințele în domeniul chirurgiei.

A fost acoperită, în linii mari, tematica de admitere în rezidențiat, curricula de pregătire a rezidenților și tematica examenelor de specialitate din respectivele domenii ale chirurgiei.

Autorii au căutat să abordeze subiectele cât mai complet, iar redactorul seriei nu a impus restricții legate de întinderea capitolelor. De aceea, informația va fi în multe cazuri aproape exhaustivă, dar cititorul și mai ales cel care urmează să utilizeze materialul pentru un apropiat examen poate avea un sentiment de frustrare. O ediție viitoare poate reconsidera acest aspect, în favoarea unei mai mari concizii a materialului.

Semnalele venite din partea cititorilor vor fi de un real folos în acest sens, deoarece, ca de obicei, ei sunt supremii judecători.

Câteva subiecte se vor regăsi tratate în mai multe locuri; dat fiind caracterul din ce în ce mai interdisciplinar al medicinei actuale, acest lucru era inevitabil. Pe de altă parte, ni s-a părut absolut firesc să existe unele diferențe de abordare între autori. Pentru cei care înțeleg caracterul complex al medicinei contemporane, acesta este un lucru normal. Mai dificil poate fi pentru cei care se pregătesc pentru examene și care ar fi dorit probabil o abordare mai uniformă. Apelăm la înțelegerea lor cât și a celor care vor alcătui bibliografia și testele pentru viitoarele examene, rugându-i să înțeleagă că în medicină continuă să existe controverse și puncte de vedere diferite asupra aceluiași subiect.

Atât pentru redactor, cât și pentru autori, a fost o șansă să poată colabora cu Editura Academiei Române, al cărei prestigiu binecunoscut a însemnat, în același timp, un imbold la o muncă serioasă și de calitate. Un cuvânt de recunoștință din partea tuturor celor care au contribuit la această lucrare d-lui acad. Dumitru Radu Popescu, directorul editurii și d-lui acad. Laurențiu Mircea Popescu, fără sprijinul cărora acest tratat nu ar fi putut să apară.

Prof. dr. Irinel Popescu

Scanned with OKEN Scanner

PREFAȚĂ

Neuroştiinţele, datorită progresului realizat în domeniul cercetării fundamentale şi aplicate, au avut o evoluţie ascendentă, extrem de rapidă, astfel încât cunoştinţele acumulate au schimbat total diagnosticul şi strategia în leziunile neurochirurgicale.

Informaţiile obţinute prin aplicarea tehnicii neuroimagistice de vârf au dus la modificarea abordurilor chirurgicale, iar introducerea unor proceduri sofisticate, cum ar fi neuronavigaţia, a permis neurochirurgului să obţină o exereză cât mai completă a unor leziuni intracraniene profunde, fără a leza structurile nervoase şi vasculare adiacente.

Metodele minim invazive de tip neuroendoscopic, permit dezvoltarea unor procedee noi de drenare a lichidului cefalorahidian în cazul hidrocefaliilor obstructive, precum şi obţinerea unor biopsii în cazul tumorilor localizate în arii elocvente. Dezvoltarea mapping-*ului cortical intraoperator permite realizarea procedeelor de rezecţie cu respectarea zonelor critice şi a tracturilor nervoase din vecinătatea leziunii.*

Actualmente, diffuse tracking imaging *şi MRI intraoperator sunt cerinţe obligatorii ale neuroimageriei secolului XXI, în vederea obţinerii unor rezultate operatorii competitive, cu păstrarea integrităţii centrilor nervoşi.*

Desigur că, abordul chirurgical sub microscop este elementul obligatoriu, şi ar trebui să devină o rutină pentru orice intervenţie neurochirurgicală, iar rezultatele acestui tip de abord depind atât de măiestria chirurgului, cât şi de perfecţionarea microscopului operator; toate acestea în direcţia unui rezultat mai bun pentru prognosticul vital al pacientului.

*Stereotaxia a căpătat valenţe noi în perioada actuală în localizarea exactă a leziunilor intracraniene, mai ales a celor profunde, multiple sau în arii critice. În decursul ultimilor patru decade, odată cu implementarea şi dezvoltarea tehnicii Gamma-*knife, *leziunile intracraniene tumorale şi vasculare au căpătat conotaţii noi.*

*Este de apreciat faptul că, în această constelaţie de metode paraclinice din ce în ce mai complexe, neurochirurgia din România a făcut progrese importante, încercându-se apropierea de standardul european. Menţionăm că majoritatea procedeelor mai sus-menţionate, atât neuroimagistice cât şi Gamma-*knife *şi stereotaxice, sunt perfect realizabile în Clinica I Neurochirurgie din Bucureşti.*

*Informaţia pusă la dispoziţia cititorului în capitolele de neurochirurgie reprezintă o chintesenţă a metodelor neuroimagistice şi terapeutice, incluzând şi pe cele minim invazive, sterotaxice şi Gamma-*knife, *care au ca rezultat final îmbunătăţirea prognosticului pacienţilor cu afecţiuni neurochirurgicale.*

Prof. dr. Alexandru Vlad Ciurea

Scanned with OKEN Scanner

Scanned with OKEN Scanner

Capitolul 1
ACTUALITĂȚI ŞI PERSPECTIVE ÎN NEUROCHIRURGIE

ALEXANDRU VLAD CIUREA, ŞTEFAN MIRCEA IENCEAN, FELIX MIRCEA BREHAR

La fel ca şi în celelalte specialităţi chirurgicale de vârf, şi în neurochirurgie s-au realizat în ultimele decenii progrese deosebit de importante. Dintre acestea menţionăm în primul rând neurochirurgia stereotaxică (începută în anii '50 de către profesorul Leksell şi continuată cu succes de profesorul Steiner), ce a permis diagnosticarea – prin biopsie stereotaxică – şi ulterior tratarea – prin utilizarea radioterapiei stereotaxice tip Gamma-*knife* sau LINAC – a unor afecţiuni inoperabile, sau cu risc operator maxim, cum ar fi tumorile cerebrale sau malformatiile arterio-venoase cu localizare intracerebrală profundă.

Un alt pas important în neurochirurgie, l-a reprezentat perfecţionarea continuă a microscopului operator, începând cu anii '70, ceea ce a deschis calea dezvoltării unor noi tehnici microneurochirurgicale, în special în domeniul chirurgiei anevrismelor intracraniene. Astfel, abordurile descrise de către profesorul Yasargil, precum şi conturarea conceptului de compartimentare a spaţiului subarahnoidian, a permis perfecţionarea terapiei microchirurgicale a anevrismelor intracraniene. Acest lucru s-a reflectat într-o ameliorare netă a mortalităţii şi morbidităţii perioperatorii la pacienţii cu anevrisme intracraniene.

Dacă anii '70 au reprezentat începutul unor tehnici microchirurgicale ce au revoluţionat practic neurochirurgia anevrismală, ultimul deceniu al secolului trecut a deschis calea unei terapii inovative, minim invazive, a anevrismelor ce prezintă risc operator maxim. Astfel, descoperirea de către Gugliemi a „*coils*-urilor" (spire metalice dintr-un aliaj special având „memoria formei") ce pot fi introduse printr-un cateter intravascular până la nivelul anevrismului, şi odată detaşate printr-un impuls electric, iniţiază tromboza intra-anevrismală, a deschis calea terapiei anevrismale prin embolizare endovasculară. Această tehnică s-a perfecţionat continuu, ajungând astăzi să fie terapia de elecţie în special în cazul anevrismelor localizate la nivelul sistemului vertebro-bazilar.

Cu toate că neurochirurgia este o specialitate chirurgicală cu o bogată şi o importantă tradiţie, ea beneficiază din plin de descoperirile ultimilor ani din domeniul tehnologiei informaţiei, a biologiei şi geneticii moleculare. În ciuda progreselor majore înregistrate în perfecţionarea tehnicilor neuroimagistice, microchirurgicale şi a radiochirurgiei stereotaxice, rămân încă multe domenii neurochirurgicale ce necesită o continuă activitate de cercetare în vederea găsirii unor noi soluţii terapeutice. Dintre domeniile neurochirurgicale care au o mare perspectivă de dezvoltare în viitor menţionăm: 1. neurochirurgia funcţională, 2. radiochirurgia stereotaxică „*frameless*", 3. robotica în neurochirurgie, 4. neuroregenerarea prin utilizarea celulelor stem mezenchimale şi mai ales a celulelor stem embrionare, 5. tratamentul tumorilor cerebrale maligne prin utilizarea terapiilor celulare.

În domeniul neurochirurgiei funcţionale un avânt deosebit îl au dispozitivele computerizate miniaturale implantabile. Astfel, utilizarea electrozilor implantabili la nivelul nucleilor bazali (fig. 1.1), ce au înlocuit vechile proceduri lezionale şi care au posibilitatea de a-şi ajusta automat intensitatea şi frecvenţa impulsurilor descărcate, a reprezentat un pas important în tratamentul mişcărilor involuntare, devenind acum un standard în terapia bolii Parkinson.



Figura 1.1. Sistemul „*Deep brain stimulation*" pentru stimularea bilaterală a nucleilor bazali în boala Parkinson (Medtronic. Inc).

Pe de altă parte, această stimulare cerebrală profundă („*deep brain stimulation*") realizată la nivelul globus palidum, poate fi utilizată şi în tratamentul altor afecţiuni cum ar fi: distonia generalizată [14] şi torticolisul spasmodic [12]. Unele dintre efectele surprinzătoare descoperite recent ale „*deep brain stimulation*", cu potenţial terapeutic sunt: posibilitatea reglării expresiei anumitor gene la nivelul neuronilor din globus palidum [2], stimularea învăţării de tip asociativ [8]. Astfel, domeniul terapeutic potential al tehnicii „*deep brain stimulation*" este mult mai larg decât se credea anterior.

Posibilitatea de miniaturizare, precum şi dezvoltarea atât din punct de vedere teoretic, cât şi din punct de vedere tehnologic a reţelelor neurale, a făcut deja posibil la nivel experimental, să se realizeze interfeţe ale structurilor nervoase: retină artificială, cohlee artificială etc. Una dintre realizările de ultimă oră, încă în stadiu de experiment, se referă la posibilitatea de protezare, nu doar a organelor de simţ, ci chiar a structurilor sistemului nervos central. Astfel, prin implantarea a sute de micro-electrozi la nivelul hipocampului şoarecilor s-au putut înregistra atât aferenţele („*in-put*") cât şi eferenţele („*out-put*") corelate cu diverse reacţii ale animalului (stare de veghe, somn, frică, agitaţie, în timpul procesului de învăţare comportamentală etc.), obţinându-se modele de circuite neurale pentru fiecare tip de reacţie [23]. Următorul pas a fost realizarea unui microchip, înglobând toate aceste reţele, cu sute de electrozi ce funcţionau ca *in-put*-uri şi *out-put*-uri şi implantarea lui la şoareci la care s-a realizat distrugerea experimentală a hipocampului. În acest fel s-a constat că hipocampul artificial, datorită posibilităţii de a „emite" aceleaşi tipuri de impulsuri electrice ca o structură hipocampică, poate substitui cu succes structura nervoasă lezată. (fig. 1.2)

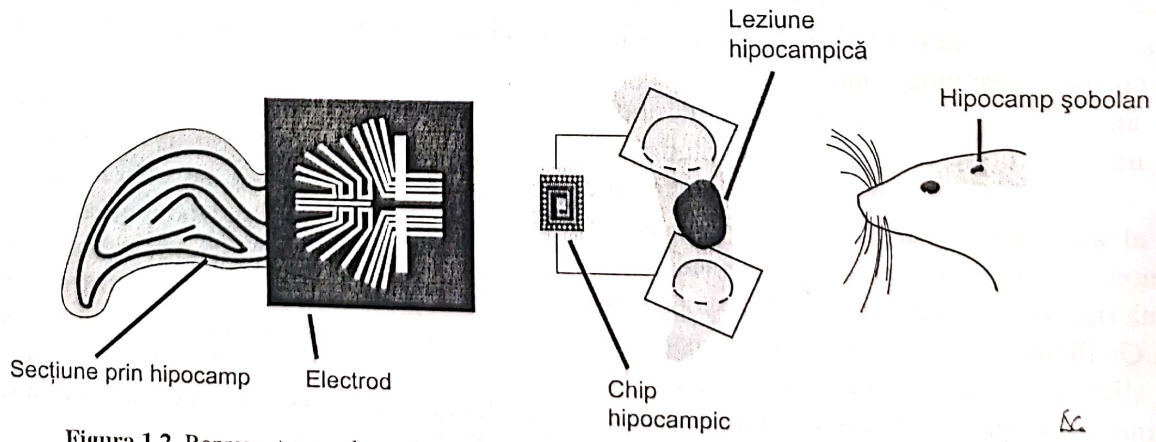

Figura 1.2. Reprezentarea schematică a „hipocamupului artificial" şi a modalităţii sale de funcţionare.

Scanned with OKEN Scanner

Radiochirurgia stereotaxică a cunoscut o dezvoltare continuă, domeniul aplicațiilor terapeutice lărgindu-se progresiv, ajungându-se actualmente la o paletă largă a patologiei cerebrale: malformații arterio-venoase, tumori cerebrale profunde, tumori ale unghiului ponto-cerebelos, dar şi nevralgii trigeminale sau mişcări involuntare. În ultimii ani însă, odată cu dezvoltarea neuroimageriei şi a roboticii, neurochirurgia stereotaxică „*frameless*" a cunoscut un avânt deosebit.

Neurochirurgia a fost printre primele beneficiare ale roboticii datorită preciziei impuse de localizările cerebrale şi cerută manevrelor chirurgicale [3,10]. Evoluția roboticii a trecut prin mai multe etape: folosirea coordonatelor stereotaxice pentru ghidarea biopsiilor cerebrale, achiziționarea imaginilor de ghidare în timp real, realizarea unor sisteme compatibile cu explorarea prin rezonanță magnetică, crearea unor interfețe om-maşină care să asigure o dexteritate umană mai mare, cu scăderea tremorului fiziologic uman de 10 ori şi dezvoltarea unor dispozitive chirurgicale telecontrolate endoscopic [3,13].

Robotul neurochirugical cuprinde câteva componente de bază: brațul robotului, senzorii din câmpul operator, sistemul de control al mişcării brațului pentru şase grade de libertate, sistemul de localizare spațială şi centrul de procesare a datelor [3,10,13,15].

Sistemele robotice existente sunt de trei feluri:

– sistem de supervizare: procedura este planificată preoperator, robotul execută automat mişcările programate şi chirurgul îl supervizează;

– telechirurgia: chirurgul foloseşte o interfață tactilă şi execută operația comandând mişcările prin intermediul unei console (*joystick*);

– dublu control: chirurgul execută intervenția şi robotul asigură precizia manevrelor chirurgului.

Folosirea robotului în neurochirurgie asigură o microchirurgie mai performantă prin precizia manevrelor chirugicale, permite o chirurgie minim invazivă şi chirurgia la distanță.

Tehnologia Cyberknife utilizează robotica combinată cu radioterapia (fig. 1.3) şi a permis aplicarea radiochirurgiei în domeniul patologiei tumorale spinale [21], eliminând nevoia unui cadru stereotaxic. Componentele principale ale sistemului sunt reprezentate de două computer-tomograf spiral performante ce achiziționează imaginile tridimensionale în timp real şi le transmite unui computer performant. Utilizând aceste date, sistemul calculează permanent poziția în spațiu a leziunii şi comandă brațul robotic care direcționează fasciculul de raze X de înaltă energie spre leziune. Neajunsul inițial al tehnicii Cyberknife, reprezentat de o acuratețe mai mică comparativ cu tehnologiile clasice (Gamma-*knife*, LINAC), a fost progresiv eliminat odată cu dezvoltarea tehnologiei robotice, astfel încât acest tip de procedură poate fi aplicată şi în alte boli, cum este cazul nevralgiei de trigemen [16], ce necesită o precizie foarte mare în stabilirea „țintei".

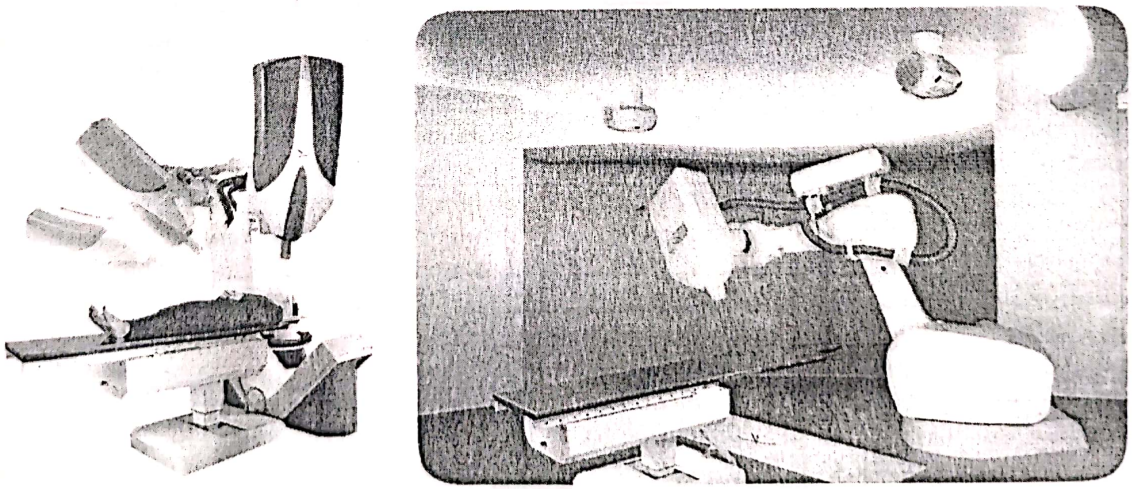

Figura 1.3. Aparatul Cyberknife cu principalele părți componente (Accuray ™ Inc.).

Scanned with OKEN Scanner

Sistemul nervos central nu se poate regenera, obişnuit neexistând diviziune neuronală (există doar o diferenţiere a celulelor stem neurale migrate radial de la nivel periventricular), şi principalele eforturi ale medicinei regenerative s-au îndreptat în direcţia dezvoltării neuroregenerării. Principala cauză de eşec în încercarea de a obţine o structură nervoasă complexă şi funcţională o reprezintă incapacitatea creării unei structuri tridimensionale capabile să emită, la o stimulare adecvată, un anumit *pattern* de impulsuri specifice.

Realizarea unor astfel de structuri va fi posibilă doar odată cu dezvoltarea ingineriei tisulare, respectiv odată cu progresul nanotehnologiei ce va permite obţinerea unor structuri tridimensionale din ce în ce mai complexe. Una dintre tehnicile de ultimă oră şi care ar putea fi soluţia pentru regenerarea structurilor nervoase distruse, este reprezentată de aşa-numitul „*organ printing*", mai exact MAPLE DW (*matrix assisted pulsed laser evaporation direct write*) (fig. 1.4), prin care celulele stem ar putea fi însămânţate individual la nivelul unei matrice tridimensionale, biodegradabile, care să imite structura/structurile nervoase ce se intenţionează a fi regenerate şi care să conţină factorii neurotrofici necesari diferenţierii celulelor stem în neuroblaşti şi ulterior neuroni [5].

O promisiune pentru rezolvarea leziunilor sistemului nervos central, îndeosebi pentru leziunile medulare traumatice, o constituie implanturile/ transplanturile de celule stem, care au capacitatea de proliferare şi diferenţiere [11,18,19]. S-au efectuat numeroase studii în acest domeniu, cu rezultate promiţătoare: implantări de ţesut nervos fetal (Bregman,1987), de celule stem embrionare (Brustle, 1999), celule stem din măduva osoasă (Prockop, 1997; Akiyama, 2002), celule Schwann (Kuhlengel, 1997) sau au fost folosite combinaţii de celule stem cu matrice polimerică biodegradabilă şi substanţe neurostimulatoare (Houweling, 1998; Woerly, 2001) etc. Mucoasa olfactivă conţine celule cu potenţial regenerativ reprezentate de celule stem bazale care se diferenţiază în neuroni şi celule gliale olfactive (*Olfactory Ensheathing Cells* – OEC). Studiile efectuate pe animale au dovedit potenţialul reparator al ţesutului olfactiv în leziunile medulare traumatice. S-au realizat transplanturi cu ţesut olfactiv recoltat

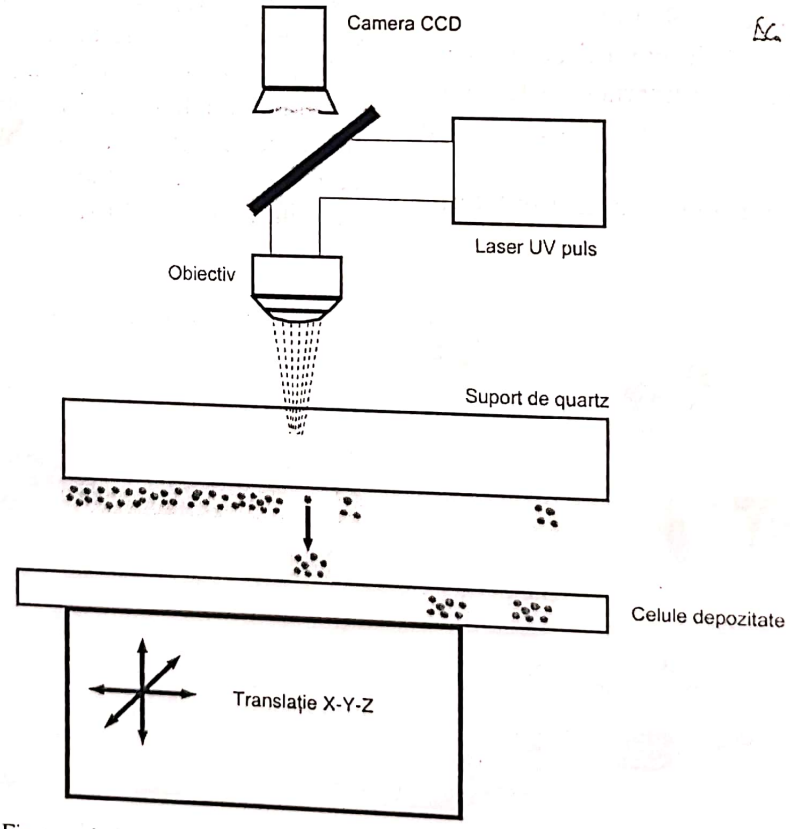

Figura 1.4. Figura schematică a „MAPLE DW" (*matrix assisted pulsed laser evaporation direct write*).

Scanned with OKEN Scanner

şi crescut în medii de cultură (Alan MacKay-Sim, Australia), fie cu mucoasă olfactivă integrală (Carlos Lima, Portugalia), sau cu celule gliale olfactive fetale (Hongyuan Huang, China) prin intervenţie neurochirurgicală sau prin injectare intramedulară la nivelul leziunii [11,19,22].

Deşi până în prezent nu s-a obţinut vindecarea deficitelor motorii în cazurile la care s-au aplicat aceste încercări de tratament, reticenţele pentru aceste terapii noi trebuie depăşite faţă de situaţia absenţei oricărui tratament.

Un domeniu în care rezultatele tratamentului neurochirurgical sunt în continuare modeste este reprezentat de patologia tumorală cerebrală malignă. Spre exemplu, glioblastomul este o tumoră cerebrală malignă cu o rată de mortalitate de 100 %, reprezentând aproximativ 50 % din totalul glioamelor. Tratamentul actual este complex, fiind reprezentat de o asociere de tehnici neurochirurgicale, radioterapie şi chimioterapie. În ciuda acestui tratament multimodal, costisitor, durata medie de supravieţuire nu depăşeşte de regulă 12 luni de la punerea diagnosticului, fiind astfel necesară găsirea unui tratament alternativ eficient al acestei afecţiuni extrem de grave.

În acest sens, una dintre descoperirile majore ale ultimilor ani o constituie identificarea aşa-numitelor „celule stem tumorale" [25], care ar reprezenta, faţă de linile clasice de glioblastom, un model de cercetare mult îmbunătăţit. Astfel, s-a observat că celulele din liniile de glioblastom utilizate până în prezent (cum ar fi U 87, U 1242, U 251 etc.) au păstrat relativ putine asemănări cu celulele tumorale provenite din tumorile de origine. În schimb „celulele stem tumorale" izolate din glioblastom au caracteristici genotipice şi fenotipice mult mai apropiate de tumora iniţială. Spre exemplu, aceste „celule stem tumorale" au capacitatea de replicare continuă – o caracteristică esenţială pentru creşterea tumorală, putând astfel să dezvolte rapid o tumoră de tipul glioblastomului, când sunt injectate la nivelul parenchimului cerebral al şoarecilor imunocompromişi. În acest fel „celulele stem tumorale" sunt modele ideale de studiu a biologiei glioblastomului şi ale efectelor inhibitorii a diferitelor substanţe asupra creşterii tumorale. Este posibil ca multe din rezultatele obţinute prin studiile *in vitro* efectuate de-a lungul anilor asupra liniilor tumorale clasice să necesite corecţii datorită utilizării unor modele inadecvate *screening*-ului terapeutic. Descoperirea şi izolarea eficientă a acestor „celule stem tumorale" permite realizarea unor studii mult mai apropiate de realitatea patologiei tumorale *in vivo*.

S-au făcut cercetări pentru crearea unui vaccin antitumoral în cazul glioblastoamelor. Vaccinul antitumoral individualizat este realizat prin extragerea postoperatorie a unor proteine specifice din celulele tumorii cerebrale rezecate, care după prelucrare sunt injectate pacientului şi determină un răspuns imun orientat specific spre tumora cerebrală [20, 24].

Studii recente din ultimii ani au evidenţiat o proprietate deosebită a celulelor stem neurale, şi anume, tropismul faţă de celulele tumorale cerebrale maligne (Abody şi colab., 2000) [1]. Injectate la nivelul parenchimului cerebral, celulele stem au capacitatea de a „urmări" celulele tumorale identificând astfel focarele secundare şi localizându-se la nivelul acestora (Ehtesham şi colab., 2003) [6,7]. Odată descoperită această calitate a celulelor stem neurale, s-a pus problema utilizării lor ca tehnică terapeutică prin transfectarea cu gene cu potenţial antitumoral al căror produşi de sinteză să fie eliberaţi direct la nivelul focarului de însămânţare metastatică [4]. O metodă eficientă o reprezintă transfecţia celulelor stem neurale cu vectori adenovirali care pot sintetiza citokina tumoricidă TRAIL (Hao şi colab.) [9]. S-a dovedit că această substanţă induce apoptoza selectiv în celulele transformate tumoral, fără a afecta celulele gliale normale. Alţi autori au realizat transfecţia celulelor stem cu gena ce sintetizează IFN-beta şi au observat că aceste celule transfectate sintetizează nivele înalte de IFN-beta capabil sa distrugă celulele de gliom malign *in vitro* (Nakamizo şi colab, 2005) [17]. Cercetările recente au evidenţiat şi capacitatea celulelor stem mezenchimale, extrase de la nivelul măduvei osoase, de a „urmări" celulele maligne tumorale cerebrale în traseul lor de însămânţare metastatică, manifestând acelaşi tropism pentru celulele tumorale maligne ca şi celulele stem neurale (Nakamizo şi colab., 2005) [17]. Astfel, următorul pas l-ar constitui prelevarea de celule stem de la pacientul cu glioblastom, la care se realizează în acelaşi timp operator ablaţia tumorii, urmată de transfectarea lor cu gene tumoricide (IFN-beta, IL-2 etc.) şi inocularea în sistemul vascular cerebral al pacientului.

Toate aceste date demonstrează faptul că, progresul în neurochirurgie se va datora în special

Scanned with OKEN Scanner

descoperirilor din domeniile de interferență cu biologia moleculară, genetica, sau tehnologia informatică de vârf și mai puțin din sfera clasică a anatomiei microchirurgicale, a cărei domeniu pare la ora actuală bine definit și fără perspectivele unor descoperiri revoluționare.

BIBLIOGRAFIE

1. Aboody K.S., Brown A., Rainov N.G., *et al.* Neural stem cells display extensive tropism for pathology in adult brain: evidence from intracranial gliomas. Proc Acad Sci USA 2000: 12846–12851.
2. Andres Lozano, FRCSC, Deep brain stimulation: Challenges to integrating stimulation technology with human neurobiology, neuroplasticity, and neural repair, Andres Lozano, FRCSC, Brain. 2001; 124:2105–18.
3. Benabid A.L., Hoffmann D., Seigneuret E., Chabardes S. Robotics in neurosurgery: which tools for what? Acta Neurochir Suppl. 2006;98:43–50.
4. Benedetti S., Pirola B., Pollo B., *et al.* Gene therapy of experimental brain tumors using neural progenitor cells. Nat Med 6, 2000: 447–450.
5. Chrisey D.B., Doraiswamy A., Narayan R.J., Direct Writing of Biomaterials: A Paradigm Shift in Tissue Engineering, Biomaterial forum, 2005. 27: 10–11.
6. Ehtesham M., Kabos P., Gutierrez M.A., *et al.* Intratumoral dendritic cell vaccination elicits potent tumoricidal immunity against malignant glioma in rats. J Immunother 2003, 26:107–116.
7. Ehtesham M., Yuan X., Kabos P., *et al.* Glioma tropic neural stem cells consist of astrocytic precursors and their migratory capacity is mediated by CXCR4. Neoplasia 2004, 6:287–293.
8. Emad N. Eskandar; Ziv Williams; Ramin Amirnovin, Kendall H. Lee, Charles Blaha, Deep Brain Stimulation for the Enhancement of Learning, CNS 2006 Annual Meeting Chicago.
9. Hao C., Beguinot F., Condorelli G., *et al.* Induction Andintracellular regulation of tumor necrosis factor-related apoptosis-inducing ligand (TRAIL) mediated apotosis in human malignant glioma cells. Cancer Res, 2001, 61:1162–1170.
10. Hongo K., Goto T., Miyahara T. *et al.* Telecontrolled micromanipulator system (NeuRobot) for minimally invasive neurosurgery. Acta Neurochir Suppl. 2006;98:63–6.
11. Iencean Șt.M., Ianovici N., Actualități în tratamentul traumatismelor vertebro-medulare, Viața Medicală, 2006, 30 (864), 6.
12. Krauss J.K., Loher T.J., Pohle T., Weber S., Taub E., Barlocher C.B., and Burgunder J.-M., Pallidal deep brain stimulation in patients with cervical dystonia and severe cervical dyskinesias with cervical myelopathy, J. Neurol. Neurosurg. Psychiatry, February 1, 2002; 72(2): 249–256.
13. Levy M.L., Nguyen A., Aryan H. *et al.* Robotic virtual endoscopy: development of a multidirectional rigid endoscope. Neurosurgery. 2006;59(1 Suppl 1):ONS134–41.
14. Vidailhet M., Vercueil L., Houeto J.L. *et al.* Bilateral Deep-Brain Stimulation of the Globus Pallidus in Primary Generalized Dystonia, New England Journal of medicine, 2005, 352:459-467.
15. Matsuoka Y., Afshar P., Oh M., On the design of robotic hands for brain-machine interface. Neurosurg Focus. 2006 May 15;20(5).
16. Lim M., Villavicencio A.T., Burneikiene S. *et al.* CyberKnife radiosurgery for idiopathic trigeminal neuralgia, Neurosurg Focus 18 (5):E9, 2005.
17. Nakamizo A., Marini F., Amano T., *et al.* Human bone marrowderived mesenchymal stem cells in the treatment of gliomas. Cancer Res 65:3307–3318, 2005.
18. Nandoe R.D., Hurtado A., Levi A.D., Grotenhuis A., Oudega M., Bone marrow stromal cells for repair of the spinal cord: towards clinical application. Cell Transplant.2006;15(7):563–77.
19. Nishio Y., Koda M., Kamada T. *et al.* The use of hemopoietic stem cells derived from human umbilical cord blood to promote restoration of spinal cord tissue and recovery of hindlimb function in adult rats. J Neurosurg Spine. 2006;5(5):424–33.
20. Parsa A.T., Waldron J.s., Panner A. *et al.* Loss of tumor suppressor PTEN function increases B7-H1 expression and immunoresistance in glioma. Nat Med. 2007;13(1):84–8.
21. Gerszten P.C., Ozhasoglu C., Burton S.A. *et al.* Feasibility of Frameless Single-Fraction Stereotactic Radiosurgery for Spinal Lesions, Neurosurg Focus 13(4).
22. Tarasenko Yi., Gao J., Nie L. *et al.* Human fetal neural stem cells grafted into contusion-injured rat spinal cords improve behavior. J Neurosci Res. 2007;85(1):47–57.
23. Theodore Berger *et al.*, World's first brain prosthesis revealed, New Scientist Print Edition, 12 March 2003.
24. Wrensch M., Wiencke J.K., Wiemels J. *et al.* Serum IgE, tumor epidermal growth factor receptor expression, and inherited polymorphisms associated with glioma survival. Cancer Res 2006;66(8):4531–41.
25. Zhang W., Lee J., Kotliarova S., Kotliarov *et al.* Tumor stem cells derived from glioblastomas cultured in bFGF and EGF more closely mirror the phenotype and genotype of primary tumors than do serum-cultured cell lines. Cancer Cell. May 15, 2006, Vol.9, Issue 5.

Scanned with OKEN Scanner

Capitolul 2
LICHIDUL CEREBRO-SPINAL (CEFALO-RAHIDIAN)

ALEXANDRU VLAD CIUREA, ŞTEFAN MIRCEA IENCEAN

INTRODUCERE

Lichidul cerebro-spinal (LCS) sau lichidul cefalo-rahidian (LCR) este lichidul biologic conținut în sistemul ventricular encefalic, în canalul ependimar medular şi în spațiile subarahnoidiene. LCS este produs predominant la nivelul plexurilor coroide ventriculare şi resorbția lui se face în cea mai mare parte prin vilozitățile arahnoidiene în sinusurile venoase craniene.

Volumul total al LCS-ului este de aproximativ 125–150 ml la adult, din care în sistemul ventricular se află aproximativ 25–30 ml, 30 ml se află în spațiul subarahnoidian spinal şi restul de LCS este conținut în spațiul subarahnoidian cranian şi în cisternele bazale. Canalul ependimar medular poate fi adesea colabat şi fără LCS sau conține o cantitate foarte mică de LCR. Presiunea normală a LCS-ului sau presiunea intracraniană este cuprinsă între 2–12 mmHg cu maxime până la 15–20 mmHg, sau între 80–150 mm H_2O. Producția totală de LCS este de aproximativ 400–500 ml/zi, adică aproximativ 0,36 ml/min [8, 9, 20].

LCS-ul este identic cu fluidul extracelular sau lichidul interstițial din parenchimul nervos. LCS-ul şi lichidul interstițial parenchimatos constituie de fapt un singur fluid ce este mediul fiziologic în care se desfăşoară procesele biochimice şi fizice extracelulare din sistemul nervos central. Între aceste două compartimente fluidice, LCS şi lichidul interstițial parenchimatos, există schimuri continue transependimare şi transpiale. LCS-ul este fluidul acumulat în cavitățile preformate din sistemul nervos central, cu o circulație globală mai rapidă; iar lichidul interstițial parenchimatos se află în contact intim cu celulele nervoase (neuroni şi glie) cu schimburi rapide locale celulare [9].

Lichidul cerebro-spinal îndeplineşte funcții esențiale pentru sistemul nervos central:

– are rol nutritiv prin participarea la schimburile metabolice ale parenchimului nervos,

– asigură îndepărtarea cataboliților rezultați din activitatea sistemului nervos şi permite stabilitatea biochimică a parenchimului nervos,

– are rol în integrarea neuroendocrină a etajelor sistemului nervos central prin circulația hormonală,

– are rol informațional prin circulația de mediatori chimici/neuropeptide cu rol în modularea influxului nervos la nivelul sinapselor,

– are rol în medierea unui răspuns imun: prin drenajul LCS-ului spre limfaticele cervicale, unele substanțe proprii (de exemplu, proteine provenite din celulele periventriculare, cu proprietăți antigenice) sau străine pot induce un răspuns antigenic.

Prin îndeplinirea acestor roluri, LCS-ul asigură homeostazia necesară desfăşurării activității nervoase.

– menține, împreună cu structurile meningeale, forma şi consistența anatomică specială a SNC.

– are rol hidrostatic (antigravitațional), asigurând flotabilitatea creierului; greutatea encefalului în LCS este de aproximativ 50 de grame,

– are rol de protecție mecanică, prin absorbția şocurilor în timpul mişcărilor capului,

– participă la menținerea constantă a volumului endocranian prin ajustarea raportului producție/ rezorbție a LCS-ului în funcție de variațiile volumului parenchimului cerebral şi ale volumului sanguin intracranian, conform relației Monro-Kellie,

– are rol în menținerea temperaturii sistemului nervos central.

Scanned with OKEN Scanner

ANATOMIA SPAȚIILOR LICHIDIENE

Spațiile anatomice care conțin LCS-ul, sau spațiile lichidiene, cuprind două compartimente [9, 20]:

– Spațiile derivate din tubul neural primitiv reprezentate de sistemul ventricular și canalul ependimar,

– Spațiul subarahnoidian.

SISTEMUL VENTRICULAR

Este constituit din spațiile anatomice de la nivelul encefalului rezultate prin modificarea lumenului veziculelor cerebrale în evoluția ontogenetică a tubului neural primitiv. Există patru ventriculi care comunică între ei : doi ventriculi laterali sau telencefalici, ventriculul III median, care se continuă cu apeductul lui Sylvius ce se deschide în ventriculul IV, situat median în partea posterioară a trunchiului cerebral.

Ventriculii laterali

Sunt reprezentați de spațiile pereche și simetrice rezultate din cavitățile veziculelor telencefalice.

Ventriculul lateral este asemănat cu o potcoavă în diferite variante, depinzând de forma și volumul encefalului.

Ventriculul lateral prezintă trei porțiuni alungite care se unesc într-o zonă centrală: cornul frontal, cornul temporal sau sfenoidal, cornul occipital în interiorul lobului occipital și partea centrală sau răspântia ventriculară (*carrefour* sau trigon ventricular), zona ventriculară cea mai dilatată, unde se întîlnesc coarnele ventriculare.

În general, ventriculii laterali nu sunt simetrici și pot prezenta dezvoltări variate ale coarnelor, îndeosebi la nivelul cornului occipital, care uneori poate fi atrezic.

Ventriculii laterali au volumul cel mai mare din sistemul ventricular, de aproximativ 80%; la tânăr fiecare ventricul lateral are un volum de 20–30 cm^2, care se mărește odată cu înaintarea în vârstă. Intraventricular și pe concavitatea sa, bilateral, se găsește plexul coroid care este în continuare cu plexul coroid al ventriculului III la nivelul foramenului Monro.

Ventriculul III

Este impar, median, ca o cavitate îngustă sagitală, între formațiunile anatomice diencefalice. Ventriculul III comunică cu ventriculii laterali prin orificiile lui Monro și se continuă inferior cu apeductul lui Sylvius. La nivelul ventriculului III se găsește pânza coroidiană superioară cu plexurile coroidiene.

Apeductul lui Sylvius

Este un conduct cu lungime de aproximativ 2 cm și cu calibru de 1,5 mm până la 2–3 mm.

Constituie o zonă critică pentru comunicarea ventriculară, deoarece orice îngustare intrinsecă (inflamatorie etc.) sau extrinsecă (compresiune de vecinătate) duce la blocarea circulației lichidului cefalo-rahidian.

Ventriculul IV

Este impar, median, situat posterior de punte și bulb și anterior de cerebel, cu formă aproximativ rombică, cu axul mare în sens cranio-caudal și se continuă inferior cu canalul ependimar medular. Peretele posterior (sau plafonul ventriculului IV), infracerebelos este constituit de membrana tectoria și prezintă un orificiu numit foramenul lui Magendie prin care se face comunicarea cu spațiul subarahnoidian. La nivelul recesurilor laterale au fost descrise orificiile lui Luschka, inconstante și care permit de asemenea comunicarea cu spațiul subarahnoidian. Peretele posterior în porțiunea infracerebeloasă prezintă pânza coroidiană inferioară cu plexurile coroidiene.

Canalul ependimar

Este canalul central al măduvei spinării și traversează longitudinal măduva la nivelul comisurii cenusii pe toată lungimea ei. Uneori poate fi colabat și fără LCS sau cu puțin LCS. Prezintă două porțiuni mai dilatata: rostral (ventriculul Arantius) și caudal (ventriculul sau sinusul terminal Krause).

Suprafața spațiului lichidian endoneural este mărginită de ependim (membrana nevroglică).

SPAȚIUL SUBARAHNOIDIAN

Spațiul subarahnoidian(SSA) este delimitat de arahnoidă împreună cu pia mater. În SSA arahnoidă prin structura ei areolară formează o trama de trabecule conjunctive, care realizează un sistem de lacune intercomunicante prin care circulă LCS-ul. Spațiul subarahnoidian are unele zone mai largi ce constituie cisterne sau lacuri subarahnoidiene. Endocranian cele mai importante

Scanned with OKEN Scanner

sunt cisterna mare sau cerebelo-medulară, cisterna pontomedulară, cisterna bazală etc., iar la nivelul fundului de sac dural spinal în regiunea lombară este lacul medular inferior sau cisterna lombară. Spațiul subarahnoidian se prelungește de-a lungul unor nervi cranieni, în jurul rădăcinilor nervilor spinali și prin spațiile perivasculare Virchow-Robin, ce înconjoară arteriolele și venulele, pătrunde în profunzimea țesutului nervos.

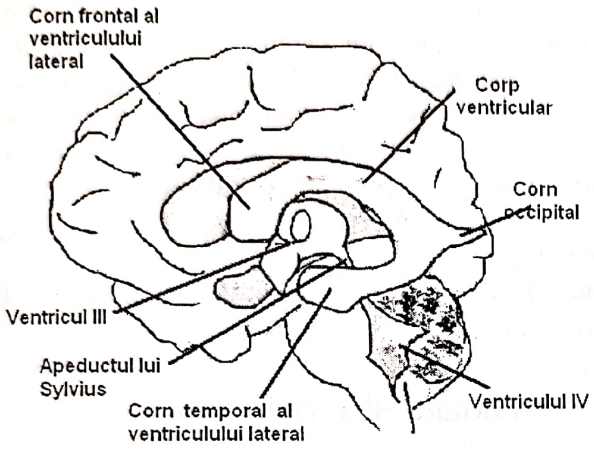

Figura 2.1. Anatomia sistemului ventricular.

BARIERE MORFOLOGICE ȘI FUNCȚIONALE ALE SPAȚIILOR LICHIDIENE

Spațiile lichidiene (sistem ventricular și spațiul subarahnoidian) cu LCS și spațiul extracelular al parenchimului nervos cu fluid interstițial formează un sistem unic separat de spațiul circulant intravascular prin două bariere morfologice și funcționale: bariera hemato-lichidiană și bariera hemato-encefalică [5,9].

BARIERA HEMATO-ENCEFALICĂ

Bariera hemato-encefalică (BHE) reprezintă sistemul morfofuncțional care separă parenchimul nervos de circulația sanguină și care permite homeostazia cerebrală. BHE este o barieră anatomică și un sistem de mecanisme fizico-chimice și biochimice de transport membranar și constituie o interfață dinamică care reglează schimburile între circulația sanguină și fluidele sistemului nervos. Bariera hemato-encefalică protejează parenchimul nervos de substanțele nocive care pot exista în sângele circulant și permite aprovizionarea sistemului nervos central cu substanțele nutritive necesare [6, 20].

Paul Erlich în 1885 a constatat că substanțele colorante hidrosolubile nu treceau din circulația sanguină în creier, iar în 1900 Lewandowsky a folosit termenul de barieră hemato-encefalică (*„bluthirnschranke"*).

Bariera hemato-encefalică este constituită de joncțiunile de ocluzie (joncțiuni strânse = *tight junctions*) dintre celulele endoteliale ale capilarelor cerebrale. Deci, ca structură anatomică BHE este constituită din celulele endoteliale ale peretelui capilar cerebral fără fenestrații între ele. Lumenul capilar cerebral cu conținutul său sanguin este delimitat și înconjurat complet de celulele endoteliale în strat continuu fără comunicări cu structurile periendoteliale. Joncțiunile de ocluzie sau *„zonulae occludens"* sunt joncțiuni celulare strânse sau impermeabile și rezultă prin anastomoza proteinelor joncționale prezente în membranele plasmatice ale celulelor endoteliale vecine. Celulele endoteliale se află cu polul extraluminal pe o membrană bazală subțire; aceasta este un strat proteic ce înconjoară capilarul sanguin, separă țesuturile adiacente, este suportul mecanic pentru fixarea celulelor, permite migrarea pericitelor și intervine ca barieră la trecerea macromoleculelor.

Capilarele cerebrale sunt înconjurate de prelungirile astrocitelor ca picioruțe vasculare ce vin în contact cu membrana bazală (fig. 2.2).

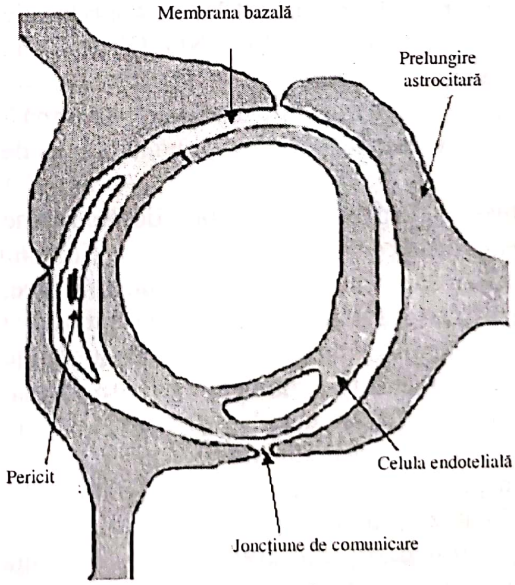

Figura 2.2. Schema barierei hemato-encefalice.

Scanned with OKEN Scanner

Prelungirile astrocitare aplicate pe membrana bazală a capilarului au între ele joncțiuni permeabile: joncțiuni de ancorare și joncțiuni de comunicare și nu participă la BHE.

Bariera hemato-encefalică este prezentă la naștere, dar este incomplet dezvoltată la nou-născutul prematur și chiar la nou-născutul normal; dezvoltarea ei continuă și după naștere. La nou-născut, sistemul nervos central (SNC) este sensibil la toxinele care depășesc bariera hemato-encefalică.

Există în SNC mai multe zone lipsite de barieră hemato-encefalică: organele circumventriculare care sunt structuri nervoase din jurul ventriculului III și IV. Acestea sunt: glanda pineală, eminența mediană, neurohipofiza, organul subfornical, aria postrema, organul subcomisural, *organum vasculosum* al laminei terminale [5, 6, 7].

Membrana bazală capilară este a doua componentă a barierei hemato-encefalice, blocând unele substanțe simple care au trecut de endoteliul capilar. Membrana bazală este o rețea formată din laminină, fibronectină, tenascin, colagen și proteoglicani, ca o „pânză de păianjen" în care sunt reținute substanțe simple sau particule virale în situații patologice. Membrana bazală funcționează ca un filtru prin combinarea între structura anatomică de rețea cu o barieră încărcată electric.

Funcționarea barierei hemato-encefalice se face prin mecanismele de transport membranar selective:

- difuzia simplă a ionilor și moleculelor mici, determinată de gradientul lor de concentrație sau electrochimic: O_2, CO_2, NO, H^+, Na^+, Cl^-, K^+, etanol, nicotina etc.;
- difuzia simplă prin „canalele de apă", facilitată de aquaporină („proteina canal de apă");
- difuzia facilitată mediată de proteine membranare;
- transport activ mediat de proteine specifice, împotriva gradientelor lor de concentrație și electrochimic; transportul aceleiași substanțe poate fi realizat în momente diferite pe mai multe căi: difuzie simplă sau transport activ în raport de necesitățile homeostazice;
- transportul mediat de vezicule: pinocitoza, endocitoza și transcitoza.

Transportul pasiv este comandat de diferența de concentrație între fluidele în contact. Transportul activ și mediat de vezicule este indus prin scăderea concentrației substanțelor necesare și creșterea cantităților de substanțe ce trebuie eliminate [1, 13, 16, 19].

Suprafața capilarelor cerebrale este de aproximativ 100 cm^2/g până la 180 cm^2/g de țesut nervos, volumul capilarelor din parenchimul nervos reprezintă aproximativ 1% din volumul cerebral, iar volumul celulelor endoteliale ale capilarelor cerebrale este de aproximativ 0,1% din volumul cerebral. Celulele endoteliale și membranele bazale ale capilarelor cerebrale sunt mai subțiri decât cele de la nivelul capilarelor periferice, având o grosime cu aproximativ 1/3 mai mică, ceea ce permite funcționarea mai ușoară a mecanismelor de transport. Distanța dintre capilarele sanguine cerebrale este de aproximativ 40 μm și această distanță foarte mică permite ca fluidul interstițial să aibă o compoziție cvasi-constantă printr-o echilibrare extrem de rapidă.

BARIERA HEMATO-LICHIDIANĂ

LCS-ul este separat de circulația sanguină printr-un sistem morfofuncțional denumit barieră hemato-lichidiană. Substratul morfologic al barierei hemato-lichidiene este reprezentat de epiteliul plexurilor coroide, de stratul meningoblastic extern al arahnoidei, de epiteliul vililor arahnoidieni, și de endoteliul vaselor care strabat SSA [9, 20].

În cea mai mare parte LCS-ul este elaborat de plexurile coroide din ventriculii cerebrali, ce reprezintă o componentă majoră a barierei hemato-lichidiane. Plexurile coroidiene se formează prin capilarizarea arterelor coroidiene; capilarele sunt înconjurate de țesut conjunctiv și vin în contact prin intermediul membranei bazale cu epiteliul ependimar (fig. 2.3).

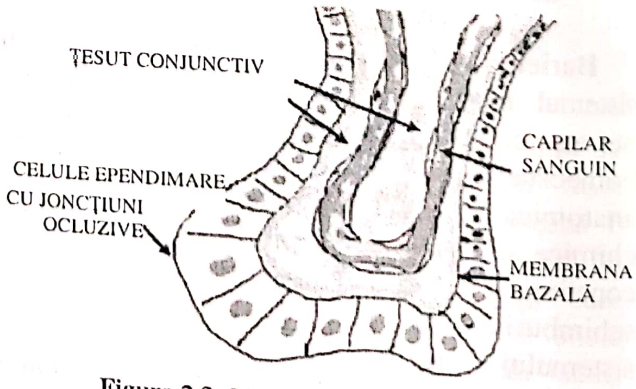

Figura 2.3. Schema plexului coroid.

Scanned with OKEN Scanner

Plexurile coroide se găsesc în ventriculii laterali, în ventriculul III şi în ventriculul IV.

Plexurile coroide sunt incluse în prelungiri ale piei mater care pătrund intraventricular:

– la nivelul ventriculului lateral, pia mater se angajează prin şanţul coroidian de pe faţa internă a lobului temporal acoperind vasele arteriale coroidiene. Plexurile coroidiene din ventriculii laterali au o suprafaţă de aproximativ 40 cm^2 şi produc cantitatea cea mai mare de lichid cefalo-rahidian,

– la nivelul ventriculului III pia mater formează pânza coroidiană superioară. Plexurile coroidiene ale ventriculului III se continuă cu plexurile coroidiene ale ventriculilor laterali,

– la nivelul ventriculului IV pia mater formează pânza coroidiană inferioară unde se află plexurile coroidiene. La nivelul recesurilor laterale ale ventriculului IV se găsesc orificiile lui Luschka (adesea pot lipsi) şi plexurile coroide ale ventricullui IV pătrund în spaţiul subarahnoidian prin aceste orificii. Această prelungire bilaterală a plexurilor coroide a fost denumită „cornul abundenţei".

Funcţionarea plexurilor coroide constituie procesul de elaborare a lichidului cerebro-spinal [20].

FORMAREA LICHIDULUI CEREBRO-SPINAL

Lichidul cerebro-spinal este elaborat în proporţie de aproximativ 60%–70% de către plexurile coroide din ventriculii cerebrali. Plexurile coroidiene rezultă din capilarizarea arterelor coroidiene; capilarele sunt înconjurate de ţesut conjunctiv şi vin în contact prin intermediul membranei bazale cu epiteliul ependimar [9, 20].

Capilarele plexurilor coroidiene prezintă fenestraţii prin care substanţele trec din lumenul capilar spre epiteliul ependimar. Celulele ependimare care acoperă capilarele coroidiene prezintă joncţiuni de ocluzie circumferenţiale care le solidarizează şi permit o permeabilitate selectivă.

Producerea lichidului cefalo-rahidian se face în doi timpi: trecerea prin peretele capilarelor din plexul coroid şi pasajul transependimar. Se produce mai întâi un proces de ultrafiltrare a plasmei sanguine din capilarele coroidiene fenestrate şi apoi se produce un transfer selectiv intraventricular prin transport activ la nivelul celulei ependimare coroidiene. Transportul la nivelul membranei bazale şi celulei ependimare coroidiene se face prin mai multe mecanisme cu pondere diferită: difuzia simplă, difuzia simplă prin „canalele de apă", facilitată de aquaporină, difuzia facilitată, transportul activ şi transportul mediat de vezicule.

Transportul ionilor de sodiu, clor etc. este un transport activ mediat de Na^+- K^+- ATP- aza (pompa de Na^+- K^+), dependentă în mare măsură de anhidraza carbonică. Trecerea apei intraventricular apare ca un mecanism de difuzie simplă, mediată de aquaporină, ca răspuns la trecerea ionilor de sodiu. Trecerea celorlalte substanţe din plasma sanguină în LCS se face prin mecanismele de transfer prezentate mai sus.

Lichidul cefalo-rahidian are aceleaşi componente ca şi plasma sanguină, dar concentraţia acestora este diferită; mecanismul de elaborare al LCS-ului este o combinaţie de ultrafiltrare la nivelul endoteliului capilar coroidian şi de transport selectiv la nivelul celulelor ependimare [20].

Mecanismele prin care este elaborat lichidul cefalo-rahidian la nivelul plexurilor coroide – trecere prin filtrare urmată de transport activ celular ependimar = sunt aceleaşi prin care rezultă lichidul interstiţial la nivelul barierei hemato-encefalice – transport activ celular endotelial urmat de trecere prin filtrare la nivelul prelungirilor astrocitare.

Producerea lichidului cefalo-rahidian este dependentă de presiunea de perfuzie cerebrală şi scăderea presiunii de perfuzie la nivelul vaselor plexurilor coroide sub 50 mmHg duce la scăderea filtrării capilare coroidiene şi scăderea elaborării LCS-ului.

Volumul LCS-ului este egal cu volumul fluidului extracelular din spaţiul interstiţial parenchimatos.

Lichidul cerebro-spinal şi fluidul interstiţial parenchimatos sunt elaborate prin aceleaşi mecanisme, dar în ordine inversă, datorită particularităţilor anatomice ale fiecărui tip de barieră.

Bariera hemato-encefalică corespunde unui număr imens de capilare care asigură o suprafaţă foarte mare de schimb (suprafaţa capilarelor cerebrale este de 100–180 cm^2/g ţesut cerebral). Aceasta

Scanned with OKEN Scanner

permite ca permeabilitatea selectivă a barierei să aibă ca prim pas trecerea prin transport activ, consumatoare de energie şi mai lentă, dar care asigură necesităţile glio-neuronale locale. Urmează trecerea mult mai rapidă prin membrana bazală endotelială şi prin joncţiunile de comunicare ale prelungirilor astrocitare ca un fenomen de filtrare.

Bariera hemato-lichidiană are o suprafaţă foarte mică de schimb faţă de bariera hemato-encefalică şi primul pas este filtrarea rapidă prin endoteliul capilar fenestrat urmată de mecanismele de transport activ la nivelul celulelor ependimare.

Cele două bariere au aceleaşi mecanisme de funcţionare şi rezultatul este acelaşi: cele două fluide rezultate au aceeaşi compoziţie şi sunt produse în cantitate echivalentă [19], (fig. 2.4).

Fluidul interstiţial parenchimatos are rolul preponderent de a aproviziona parenchimul nervos cu substanţele necesare, iar lichidul cefalo-rahidian are mai multe funcţii, între care şi un rol important în îndepărtarea cataboliţilor rezultaţi din metabolismul nervos [19].

Restul de 30–40% din cantitatea de lichid cefalo-rahidian provine de la nivelul surselor extracoroidiene: capilarele piei mater, schimburile transependimare de la nivelul pereţilor ventriculari. La nivelul peretelui ventricular lipseşte membrana bazală ependimară şi între celulele ependimare joncţiunile sunt de comunicare, ceea ce permite trecerea continuă a fluidului interstiţial parenchimatos în sistemul ventricular şi completarea lichidului cefalo-rahidian.

Lichidul cefalo-rahidian este produs într-un ritm de aproximativ 0,20–0,70 ml/min, cu o medie de 0,35 ml/min, adică circa 12–40 ml pe oră, sau circa 600–700 ml pe zi; deci în cursul unei zile cantitatea de LCR este înlocuită de cel puţin trei ori [9, 20].

Cantitatea normală de LCR este de 40–50 ml la sugar şi creşte progresiv odată cu creşterea şi dezvoltarea organismului, ajungând la adult la 150 ml.

DINAMICA LICHIDULUI CEREBRO-SPINAL

Lichidul cerebro-spinal elaborat în ventriculii laterali trece în ventriculul III, apoi prin apeductul lui Sylvius ajunge în ventriculul IV şi de aici trece în cisterna magna prin foramenul lui Magendie şi circulă în spaţiul subarahnoidian. LCS-ul se resoarbe la nivelul sinusurilor venoase durale prin intermediul vilozităţilor arahnoidiene [11, 20, 21].

Din cisterna magna lichidul cefalo-rahidian urmează trei direcţii:

– spre spaţiul subarahnoidian cerebelos,
– spre cisternele bazale prepontină, interpedunculară şi supraselară,
– spre spaţiul subarahnoidian spinal.

Din cisternele bazale LCS-ul ajunge în final la nivelul feţelor convexitale ale emisferelor cerebrale. La nivelul canalului rahidian LCS-ul coboară pe faţa posterioară a măduvei spinării, ajunge în fundul de sac dural şi apoi urcă prin faţa anterioară a măduvei până la cisternele bazale. Circulaţia fluidelor intracraniană este asigurată de activitatea cardiacă care menţine fluxul sanguin cerebral datorită gradientului presional între presiunea arterială medie şi presiunea intracraniană, şi este dirijată prin diferenţa presională a LCS-ului în momentul elaborării şi presiunea de la locul de rezorbţie [20].

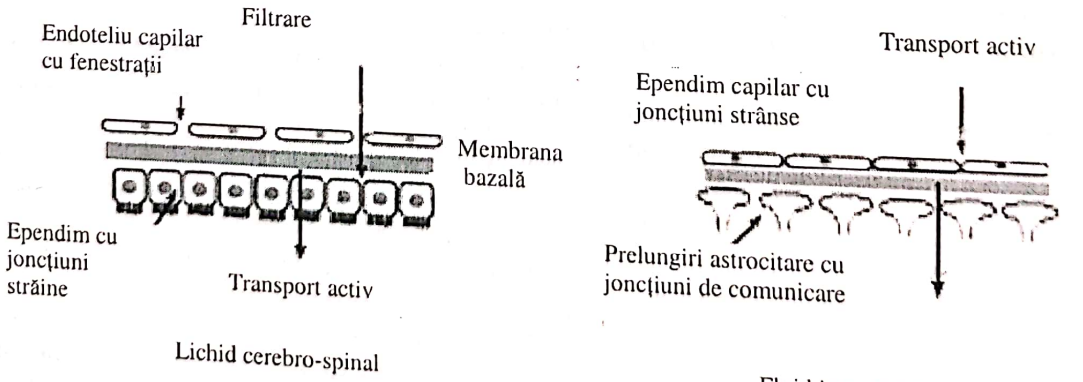

Figura 2.4. Schema comparativă a celor două bariere şi a mecanismelor de transport: permeabilitatea selectivă şi filtrarea identice, dar în ordine inversă.

Scanned with OKEN Scanner

Expansiunea arterială sistolică induce o remodelare a parenchimului cerebral, care acționează ca un „piston", determinând deplasarea LCS-ului din sistemul ventricular spre canalul rahidian şi spre spațiul subarahnoidian cranian. În raport de fazele sistolică-diastolică există o deplasare ciclică a LCS-ului; circulația sa este pulsatorie, cu o mişcare de reflux în diastola cardiacă [20, 22].

Deplasarea LCS-ului are loc în cele două faze în relație cu activitatea cardiacă: o fază sistolică cu deplasare mai rapidă şi o fază diastolică cu deplasare mai lentă. Aceste două faze au o durată egală în ventriculii laterali, dar pe măsură ce fluxul lichidian este mai departe de locul de producere, durata fazei de deplasare rapidă sistolică scade, ajungând ca la nivelul spațiului subarahnoidian faza de deplasare lentă să fie dominantă, iar la nivelul fundului de sac dural se evidențiază doar un flux lichidian lent constant [23, 26].

Circulația LCS-ului este dependentă, de asemenea, de mişcările cililor ependimului, de pulsațiile arteriale intracraniene, de respirație, de modificarea poziției capului şi este influențată de eforturile fizice şi de orice cauze care produc creşterea presiunii intracraniene [3, 20].

Concomitent cu această circulație pe căile anatomice ocupate de LCS, există schimburi lichidiene continue între fluidul extracelular parenchimatos şi lichidul cerebro-spinal, la nivel transependimar şi pial transcerebral, aceste schimburi lichidiene constituind o circulație transversală lentă [20].

Procesele hidrodinamice intracraniene sunt complexe şi constau în desfăşurarea circulației şi a schimburilor fluidelor intracraniene: sânge, fluidul interstițial parenchimatos şi a lichidului cefalo-rahidian. Parenchimul cerebral cuprinde aceste fluide, libere sau mediat prin structuri specifice (vase sanguine) şi este inclus în lichidul cefalo-rahidian, în condițiile particulare ale volumului endocranian limitat.

Capilarele sanguine cerebrale realizează două sisteme structural similare care au funcții analoge bazate pe aceleaşi mecanisme de transfer membranar [20]:

- bariera hemato-encefalică, prin funcționarea căreia se elaborează fluidul interstițial parenchimatos ce realizează schimburile metabolice necesare funcționării adecvate a parenchimului nervos,
- bariera hemato-lichidiană la nivelul plexurilor coroide, unde rezultă lichidul cefalo-rahidian, de asemenea cu funcții metabolice, dar şi de protecție mecanică.

După producerea sa, fluidul interstițial participă la schimburile metabolice glio-neuronale şi apoi trece în capilarele sanguine şi în fluxul sanguin circulant. De asemenea, la nivelul peretelui ventricular are loc o trecere transependimară a fluidului interstițial parenchimatos în sistemul ventricular şi se produc schimburi continue cu lichidul cefalo-rahidian.

Cele două fluide elaborate prin funcționarea celor două tipuri de bariere capilare sunt identice şi sunt produse în aceeaşi cantitate, reprezentând fiecare aproximativ 10% din volumul intracranian [20].

Conform relației de constanță cranio-cerebrală a volumelor postulată de Monro şi Kellie: volumele celor trei fluide intracraniene sunt aproximativ egale şi schimburile dintre ele sunt echivalente pentru a se menține constanța volumului total endocranian în condiții presionale normale.

În raport de distribuția LCS-ului şi a lichidului interstițial parenchimatos spațiul intracranian poate fi împărțit în mai multe compartimente sau sectoare [20]:

- sectorul fluidului interstițial parenchimatos, corespunde spațiului intercelular; fluidul interstițial este în continuă şi rapidă circulație, existând două circuite:
  a. circuitul de producere şi rezorbție la nivelul capilarului snguin parenchimatos, un circuit rapid,
  b. circuitul de transfer către lichidul cefalo-rahidian, mai lent;
- sectorul lichidului cerebro-spinal, care cuprinde sistemul ventricular şi spațiul subarahnoidian: circulația LCS-ului este de asemenea continuă şi cuprinde:
  a. circulația lichidiană prin spațiile anatomice preformate, de la producere şi până la rezorbție;
  b. circuitul de transfer reciproc cu fluidul interstițial;
- sectorul parenchimatos, care cuprinde neuronii şi celulele gliale, în principal astrocitele şi oligodendrocitele.

Scanned with OKEN Scanner

În condiții patologice apare un sector suplimentar reprezentat de volumul nou adăugat (tumoră, colecție hematică etc.) care se dezvoltă în oricare din sectoare comprimând și deplasând fluidele din sectoarele normale.

Circuitul de schimb metabolic al fluidului interstițial: capăt arterial al capilarului – parenchim – capăt venos al capilarului și circuitul lichidului cefalo-rahidian, de la plexurile coroide până la rezorbția la nivelul sinusurilor venoase, constituie circuite de tip circulație longitudinală intrare – ieșire. Circuitul transependimar fluid interstițial – lichid cefalo-rahidian constituie o comunicare cu celelalte circuite, realizând o circulație transversală și având o amplitudine variabilă în raport de celelalte circuite, pentru a asigura o funcționare optimă a hidrodinamicii intracraniene. Circulația în cadrul fiecărui circuit este asigurată de gradientul presional dintre locul de origine și locul de rezorbție al fluidului respectiv și este dependentă de rezistența fluidului la curgere.

RESORBȚIA LICHIDULUI CEREBRO-SPINAL

Resorbția lichidului cefalo-rahidian se face în principal la nivelul sinusurilor venoase durale prin intermediul vilozităților arahnoidiene. Vilozitățile arahnoidiene sunt prelungiri arahnoidiene în grosimea durei mater și a sinusurilor venoase, care cu vârsta se hipertrofiază, pot amprenta tăblia internă craniană și au fost numite corpusculii sau granulațiile lui Pacchioni. Trecerea LCS-ului din spațiul subarahnoidian în sinusurile venoase se face printr-un mecanism valvular unidirecțional și prin transport transcelular mediat de vezicule. Vilozitățile arahnoidiene asigură rezorbția lichidului cefalo-rahidian în proporție de până la 60–80% din volumul său total [8, 9, 20] (fig. 2.5).

Resorbția lichidului cefalo-rahidian se face și la alte niveluri:

- vilozități arahnoidiene există și la tecile arahnoidiene ale nervilor spinali și la acest nivel LCS-ul trece în venele periradiculare,
- rezorbția pe cale limfatică: prin intermediul tecilor leptomeningeale ale nervilor cranieni și spinali până la ieșirea din spațiul craniospinal unde se găsesc vase limfatice; un rol important îl are rezorbția limfatică la nivelul lamei cribriforme,

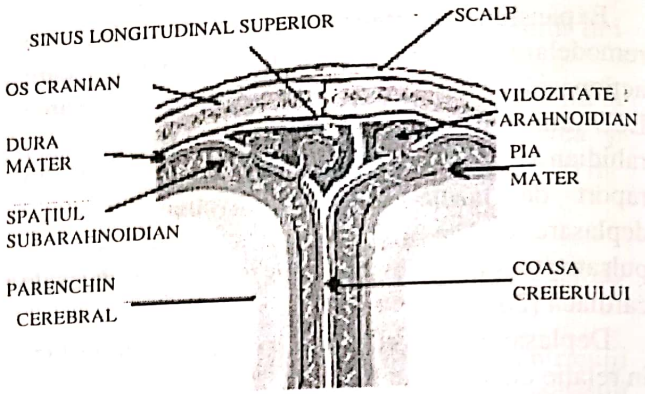

Figura 2.5. Schema vilozităților arahnoidiene și a spațiului subarahnoidian.

- transependimar la nivelul pereților ventriculari: LCS-ul traversează ependimul ventricular, invers față de circuitul normal, trece în parenchimul cerebral și este drenat în capilarele cerebrale. Mecanismul este eficient parțial în hidrocefaie și este un mecanism fundamental în cazul hipertensiunii intracraniene idiopatice,
- rezorbția directă din spațiul subarahnoidian pe calea capilarelor corticale.

Rezorbția LCR-ului este direct dependentă de diferența presională între spațiul subarahnoidian și sîngele venos din sinusul longitudinal superior. În mod normal gradientul presional este de 3–4 mmHg, dar frecvent presiunea din sinusul longitudinal superior este negativă. Există o diferență presională numită „presiune critică de deschidere" cu valoare de aproximativ 5 mmHg, după care rezorbția lichidului cefalo-rahidian se face în mod constant, absorbția depinzând numai de valorile presionale ale LCR-ului la nivelul vilozităților arahnoidiene.

Rata de rezorbție a lichidului cefalo-rahidian se poate calcula în raport de gradientul presional între cele două compartimente și rezistența la curgere la nivelul vililor arahnoidieni:

$$\text{Rata rezorbției} = \frac{\text{Gradient presional (LCS – Sinus venos)}}{\text{Rezistența la curgere}}$$

și pentru presiunea critică de deschidere, la care se asigură o rezorbție constantă a LCS-ului, rata de rezorbție este de 0,35 ml / minut [20].

În condițiile unui flux sanguin cerebral constant datorită menținerii diferenței între presiunea sanguină și presiunea intracraniană, există un echilibru, între rata de producere a LCS-ului și rata sa de rezorbție, astfel că, volumul LCS-ului rămâne cvasi-constant.

Scanned with OKEN Scanner

COMPOZIȚIA LICHIDULUI CEREBRO-SPINAL

Lichidul cerebro-spinal are o compoziție complexă și parțial are aceleași componente ca și plasma sanguină, dar concentrația acestora este diferită. Există și substanțe specifice numai LCS, care își au originea în activitatea metabolică a SNC. În LCS lipsesc o serie de substanțe prezente în plasma (fibrinogenul, protrombina, pigmenții biliari, majoritatea tipurilor de lipide, hormonii estrogeni și androgeni, insulina, hormonul de creștere etc.) și apariția lor în LCS are o semnificație patologică [9, 20].

LCS este o soluție diluată conținând electroliți și nonelectroliți într-o concentrație de circa 1%. În general, LCS nu conține molecule de talie foarte mare (limita superioară a greutății moleculare nedepășind 200 000). Apa constituie 99% din masa LCS. Substanțele solide se găsesc în marea lor majoritate sub forma ionizată. Proveniența acestora este din plasma sanguină, prin intermediul lichidului extracelular al SNC. Echilibrarea concentrațiilor substanțelor din LCS se realizează mai rapid în raport cu concentrațiile acestor substanțe în lichidul interstitial al SNC, decât cu concentrațiile acestor substanțe din plasma sanguină.

Pentru unele substanțe există concentrații variate în LCS-ul prelevat de la niveluri diferite ale spațiilor lichidiene; altele prezintă aceeași concentrație în întreaga masă lichidiană. Diferențele topografice de concentrație se datorează: unei pătrunderi localizate a unei anumite substanțe (exemplu, apariția acidului homovanilic – metabolit al dopaminei la nivelul encefalului care este produs în secreția coroidiană etc.), unei eliminari localizate a altora (eliminarea mai rapidă a fosfatului mineral de către nevroglia paraventriculară), precum și circulației relativ lente a LCS-ului în spațiul subarahnoidian spinal [8, 9].

Substanțele minerale formează cea mai mare parte a substanțelor dizolvate din LCS.

Substanțele organice sunt în concentrații mai reduse și dintre acestea menționăm: glucoza 0,50–0,60 g ‰, proteinele totale 0,15–0,50 g ‰, ureea 10–40 mg %, lipidele totale 1,25 mg %, creatinina 1,2 mg % [9].

Componenta celulară a LCS este importantă, deși redusă cantitativ comparativ cu sângele. Celulele din LCS asigură apararea imunologică și neimunologică a spațiilor lichidiene și SNC de agresiunile bacteriene și virale. Valorile celulare sunt importante în practica medicală.

Tabelul 1.1

Compoziția comparativă a lichidului cefalorahidian și a serului sanguin [20]

Substanța	LCR	Ser sanguin
Sodiu (mEq / l)	140	140
Potasiu (mEq / l)	2,9	4,6
Clor (mEq / l)	124	101
Bicarbonat (mEq / l)	21	23
Glucoză (mg / 100 ml)	60	90
Proteine (mg / 100 ml)	20–30	7000
pH	7,30	7,4
Osmolaritate (mOsm/l)	289	289

La adultul sănătos, densitatea celulară nu depașește 5 elemente/mm^3 în LCS lombar, 3/mm^3 în LCS cisternal și 2/mm^3 în LCS ventricular. Orice depășire a cifrei de 10 elemente/mm^3 în LCS lombar este patologică. Excepție este nou-născutul, la care numărul de elemente depășește de regulă 10 elemente/mm^3 (putând atinge chiar și 30 elemente/mm^3) [9].

LCS poate conține o mare varietate de tipuri celulare și există posibilitatea de modificare incidentală a LCS, ca urmare a unei puncții (suboccipitală, lombară), sau a unei alte manevre efectuate în scop diagnostic (mielografie, cisternografie izotopică, manometrie etc.). O serie de modificări celulare sunt prezente în LCS, ca o consecință directă sau indirectă a evoluției unui proces patologic la nivelul SNC și meningelor.

Limfocitele din LCS provin din sângele periferic, iar sediul citogenezei lor îl reprezintă organele limfoide periferice. Monocitele sunt celule din LCS cu caractere morfologice variate legate de participarea la: apărarea imunologică, neimunologică, inflamatorie, procesele reparatorii posttraumatice și postinflamatorii, îndepărtarea materialului tisular și citologic necrozat etc. Marea majoritate a fagocitelor mononucleare din LCS provin prin diapedeza din sângele periferic. Granulocitele polimorfonucleare pot apare în LCS odată cu minima hemoragie ocazionată de manevra puncției lombare. Celulele, aparținând structurilor anatomice care delimitează spațiile lichidiene, sunt rare datorită fragilității lor la prelucrare și autolizei precoce după puncția lombară.

Celulele tumorale sunt rare, chiar în cazurile certe de tumori intracraniene (meduloblastoame).

Scanned with OKEN Scanner

Sunt decelate constant numai în cazurile rare de carcinomatoza meningiană.

Celulele ajunse accidental în LCS nu aparţin nici LCS, nici structurilor anatomice care delimitează spaţiile lichidiene. Ele aparţin unor ţesuturi străbatute în cursul puncţiei lombare (celule cutanate, adipocite) sau care aparţin unor tesuturi care pot fi interesate în actul puncţiei numai ca urmare a unei erori de tehnică.

Dacă LCS-ul a fost prelevat prin puncţie ventriculară, pot fi depistate elemente aparţinînd ţesutului nervos.

MODIFICĂRILE LICHIDULUI CEREBRO-SPINAL

Explorarea LCS-ului se face în mod obişnuit prin puncţie lombară (PL), contraindicată în cazul creşterii presiunii intracraniene (PIC). În suspiciunea de creştere a PIC puncţia lombară se poate face după o investigaţie cranio-cerebrale care precizează absenţa unei cauze de hipertensiune intracraniană. Hipotensiunea intracraniană poate fi una din complicaţiile puncţiei lombare.

Prin puncţie lombară se poate evidenţia [2, 4, 15, 17]:

- valoarea presiunii intracraniene, prin manometrie [9, 10, 20],
- creşterea numărului de leucocite în infecţiile meningiene,
- valoarea proteinorahiei,
- existenţa unei hemoragii subarahnoidiene, traumatică sau netraumatică,
- existenţa unor markeri pentru anumite boli:
  - creşterea gamma-globulinei în unele boli demielinizante etc.
  - scăderea glicorahiei în meningita TBC, carcinomatoza meningiană.
- aspectul macroscopic al LCS-ului poate indica:
  - LCS tulbure este întâlnit în meningitele bacteriene [9, 24],
  - LCS hemoragic în hemoragia subarahnoidiană, defect de PL,
  - LCS citrin în hiperproteinorahie sau în hemoragia subarahnoidiană mai veche de trei zile,
- se pot efectua culturi din LCS pentru evidenţierea microorganismelor responsabile de infecţii ale SNC.

Marker de LCS este beta-2 transferina, care se găseşte numai în LCS, şi depistarea sa este importantă în cazul fistulelor LCS [12, 15].

Datele normale găsite uzual la explorarea LCS prin PL sunt [25]:

- aspect clar, incolor
- proteinorahie : 15 – 45 mg %,
- gamma-globuline: 3–12% din totalul proteinorahiei,
- glicorahia: 50–80 mg% (aproximativ 2/3 din glicemie),
- cloruri: 110–125 mEq / l,
- celularitate: 0–5 leucocite, absenţa hematiilor.

Modificările compoziţiei LCS-ului pot apare în diverse afecţiuni: meningită, encefalită, tumori cerebrale, arahnoidită, hemoragie subarahnoidiană, compresiune medulară, boli degenerative ale SNC-ului etc. [20].

În tumorile spinale compoziţia LCS se poate modifica prin creşterea proteinorahiei, cu încetinirea şi blocarea circulaţiei spinale a LCS. Proteinorahia crescută duce la blocarea căilor periferice de scurgere a LCS-ului şi produce obstrucţia vilozităţilor arahnoidiene, cu posibila apariţie a hidrocefaliei şi creşterea presiunii intracraniene.

MODIFICĂRILE BARIEREI HEMATO-ENCEFALICE

Homeostazia parenchimului nervos este asigurată de funcţionarea adecvată a barierei hemato-encefalice, care prin reglarea schimburilor cu circulaţia sanguină ocupă o poziţie centrală în apariţia şi dezvoltarea patologiei sistemului nervos central.

Numeroase boli ale sistemului nervos central au drept mecanism creşterea permeabilităţii barierei hemato-encefalice pentru fluide sau diferite substanţe, cu aspecte anatomo-clinice variate: edemul cerebral, inflamaţia, ischemia cerebrală şi reperfuzia, hipertensiunea intracraniană etc.

Capacitatea diverselor substanţe de a traversa bariera hemato-encefalică depinde de [1, 20]:

- factori care influenţează circulaţia cerebrală: suprafaţa capilarelor cerebrale disponibile, fluxul sanguin cerebral, tipul de proteine plasmatice, existenţa unor situaţii patologice etc.

Scanned with OKEN Scanner

– factori de la nivelul capilarului cerebral: concentrația intercompartimentală, mărimea moleculelor, conformația macromoleculelor, gradul de liposolubilitate, tipurile de receptori membranari etc.

Factori variați pot produce modificări ale barierei hemato-encefalice:

– deschiderea joncțiunilor de ocluzie: prin acțiunea unor substanțe hiperosmolare, prin modificarea pH-ului, prin acțiunea inflamatorie a unor substanțe ca bradikininele, histamina etc., sau prin mecanismele complexe din reperfuzia post-ischemică cerebrală;
– absența joncțiunilor de ocluzie ale capilarelor sanguine de neoformație în tumorile cerebrale,
– deschiderea mai multor canale de pasaj membranar: sub acțiunea unor medicamente ca, antidepresivele triciclice, sau în puseul acut de hipertensiune arterială – canale de apă,
– accentuarea transportului mediat de vezicule în numeroase condiții patologice: ischemie cerebrală, crize comițiale, traumatisme cranio-cerebrale, meningite, peritumoral etc.,
– modificarea proprietăților fizice membranare indusă de: etanol, diverși solvenți liposolubili: propanol, butanol,
– modificări ale condițiilor normale de transport apărute în unele boli: diabet zaharat, insuficiența de tiamină în sindromul Korsakoff, boala Alzheimer etc. [20].

TULBURĂRILE DE DINAMICĂ ALE LICHIDULUI CEREBRO-SPINAL

Acestea sunt [20]:

– tulburări ale circulației LCS-ului de la formare până la la locul de rezorbție,
– tulburări ale trecerii LCS-ului în sistemul de drenaj venos (rezorbția propriu-zis),
– combinarea unor tulburări ale barierei hemato-encefalice cu afectarea rezorbției LCS-ului.

1. *Tulburările în circulație ale LCS*-ului se produc printr-un obstacol de-a lungul parcursului lichidian (sistem ventricular, cisterna magna, cisternele bazale) datorită unei obstrucții prin tumoră ventriculară sau paraventriculară, hemoragie intraventriculară sau obstrucție de diferite cauze a apeductului lui Sylvius. Segmentele sistemului ventricular supraiacente obstrucției își măresc volumul și se produce o hidrocefalie internă obstructivă cu hipertensiune intracraniană.

2. *Tulburările de rezorbție ale LCS*-ului apar prin lezarea structurilor anatomice sau prin dereglarea mecanismelor fiziologice care asigură trecerea LCS-ului în sistemul venos de drenaj. Acestea se produc în meningita acută, în hemoragia subarahnoidiană, în carcinomatoză meningeală, în meningită cronică din sarcoidoză etc. Cel mai frecvent apare o îngroșare a leptomeningelui, cu blocarea corpusculilor arahnoidieni Pachioni și scăderea absorbției LCS-ului. Lichidul cefalo-rahidian se acumulează în sistemul ventricular și se produce o hidrocefalie comunicantă, cu edem cerebral hidrocefalic periventricular și cu sindrom de hipertensiune intracraniană. Tabloul clinic și tipul de creștere a presiunii intracraniene sunt asemănătoare cu sindromul de hipertensiune intracraniană din cazurile de obstrucție a circulației LCS-ului.

3. *Patogenia hipertensiunii intracraniene idiopatice* se bazează pe dinamica fluidelor intracraniene și corespunde circuitului fluidelor care justifică presiunea mare a lichidului cefalo-rahidian, permițând menținerea autoreglării circulatorii cerebrale cu funcționare nervoasă normală. Existența unei cantități crescute de lichid cefalo-rahidian în hipertensiunea intracraniană idiopatică este urmată de o circulație și o rezorbție rapidă lichidiană.

Mecanismul patogenic cel mai probabil este reprezentat de afectarea barierei hemato-encefalice, cu hiperproducție de fluid interstițial și edem cerebral extracelular; lichidul cefalo-rahidian este produs normal, există schimburi crescute dinspre fluidul interstițial spre LCS la nivel transependimar și pial transcerebral; se produce o rezorbție crescută a LCS-ului și există un eflux venos rapid.

EDEMUL CEREBRAL HIDROCEFALIC

Fluidul de edem hidrocefalic provine din ventriculii cerebrali și este constituit din LCS-ul care traversează peretele ventricular în urma creșterii presiunii lichidiene intraventriculare. Este un edem extracelular produs prin mecanismul creșterii presiunii hidrostatice din ventriculi cerebrali [18, 20].

Scanned with OKEN Scanner

În hidrocefalia obstructivă se produce sporirea progresivă a cantității de LCS ventricular, cu creşterea presiunii hidrostatice intraventriculare şi cu expansiune cavitară. Prin expansionare, stratul ependimar este tensionat cu evidențierea microcanaliculelor interjoncționale ependimare şi LCS traversează ependimul peretelui ventricular extinzându-se în substanța albă periventriculară.

Funcțiile neuronale sunt afectate atât prin efectul direct compresiv datorită distensiei ventriculare, cât şi prin dereglare metabolică secundară blocării unor căi de transport glial, de către circuitul excesiv al LCS-ului spre capilarul sanguin.

Extensia edemului extracelular se face prin lărgirea spațiului extraglial simultan cu pasajul glial al LCS-ului, iar progresia edemului hidrocefalic este produsă prin distensia ventriculară pe seama parenchimului cerebral.

BIBLIOGRAFIE

1. Abraham M.H., The factors that influence permeation across the blood-brain barrier. Eur J Med Chem 2004;39:235–40.
2. Adler M.D., Comi A.E., Walker A.R., Acute hemorrhagic complication of diagnostic lumbar puncture. Pediatr Emerg Care 2001; 17(3): 184–8.
3. Albeck M.J., Skak C., Nielsen P.R., Olsen K.S., Borgesen S.E., Gjerris F., Age dependency of resistance to cerebrospinal fluid outflow, J Neurosurg 1998, 89:275–278.
4. Armon C., Evans R.W., Addendum to assessment: Prevention of post-lumbar puncture headaches: report of the Therapeutics and Technology Assessment Subcommittee of the American Academy of Neurology. Neurology 2005, 65(4): 510–2.
5. Ballabh P., Braun A., Nedergaard M., The blood-brain barrier: An overview: Structure, regulation, and clinical implications. Neurobiol Dis 2004;16:1–13.
6. Begley D.J., ABC transporters and the blood-brain barrier. Curr Pharm Des 2004;10:1295-312.
7. Buclin T., Biollaz J., Regards récents sur la barrière hémato-encéphalique, Rev Med Suisse. 2005; 1(14):959–63.
8. Constantinovici A., Ciurea A.V., Ghid practic de neurochirurgie, Ed. Medicală, Bucureşti, 1998.
9. Ciurea A.V., N. Tumorile intracraniene, în Angelescu N. (sub red.) Tratat de patologie chirurgicală, Ed. Medicală, 2001.
10. Czosnyka M., Pickard J.D., Monitoring and interpretation of intracranial pressure. J Neurol Neurosurg Psychiatry 2004; 75(6): 813–21.
11. Fin L., Grebe R., Three dimensional modeling of the cerebrospinal fluid dynamics and brain interactions in the aqueduct of sylvius. Comput Methods Biomech Biomed Engin. 2003;6(3):163–70.
12. Fonteh A.N., Harrington R.J., Huhmer A.F., Biringer R.G., Riggins J.N., Harrington M.G., Identification of disease markers in human cerebrospinal fluid using lipidomic and proteomic methods, Disease Markers, 2006, 22 (1-2), 39–64.
13. Fricker G., Miller D.S., Modulation of drug transporters at the blood-brain barrier. Pharmacology 2004; 70:169–76.
14. Giovannoni G., Multiple sclerosis cerebrospinal fluid biomarkers Disease Markers, 2006, 22 (4), 187–196.
15. Golden P.L., Pollack G.M., Blood-brain barrier efflux transport. J Pharm Sci 2003;92:1739-53.
16. Huhmer A.F., Biringer R.G., Amato H., Fonteh A.N., Harrington M.G., Protein analysis in human cerebrospinal fluid: Physiological aspects, current progress and future challenges Disease Markers, 2006, 22 (1-2), 211-23418.
17. Iencean St. M., Brain edema – a new classification. Medical Hypotheses.2003; 1:106-9.
18. Iencean St.M., Simultaneous hypersecretion of CSF and of brain interstitial fluid causes idiopathic intracranial hypertension. Medical Hypotheses. 2003;61(5-6):529–32.
19. Iencean St.M., Hipertensiunea intracraniană, Ed. Institutul European, Iaşi, 2006.
20. Kurtcuoglu V., Poulikakos D., Ventikos Y., Computational modeling of the mechanical behavior of the cerebrospinal fluid system. J Biomech Eng. 2005;127(2):264-9.
21. Lenfeldt N., Andersson N., Ågren-Wilsson A., Bergenheim A.T. *et al.*, Cerebrospinal fluid pulse pressure method: a possible substitute for the examination of B-waves.J Neurosurg, 2004, 101:944–950.
22. Linninger A.A., Tsakiris C., Zhu D.C. *et al.*, Pulsatile cerebrospinal fluid dynamics in the human brain. IEEE Trans Biomed Eng. 2005;52(4):557–65.
23. Mccarron B., Chaudhuri A.K., Todd A., Bacterial meningitis–the importance of cerebro-spinal fluid examination. Scott Med J. 1996;41(1):12–4.
24. Roos K.L., Lumbar puncture. Semin Neurol 2003; 23(1): 105–14.
25. Wagshul M.E., Chen J. J., Egnor M.R., McCormack E.J., Roche P.E., Amplitude and phase of cerebrospinal fluid pulsations: experimental studies and review of the literature.J Neurosurg , 2006, 104:810–819.

Scanned with OKEN Scanner

Capitolul 3
HIPERTENSIUNEA INTRACRANIANĂ

ŞTEFAN MIRCEA IENCEAN, ALEXANDRU VLAD CIUREA

DEFINIŢIE, CLASIFICARE

Hipertensiunea intracraniană (HIC) este creşterea presiunii intracraniene datorită dereglării mecanismelor de echilibru presional intracranian. Simptomatologia şi modificările paraclinice pot fi caracteristice sau semnificative, determinate de creşterea presiunii intracraniene (PIC) şi sunt corelate cu afecţiunea cauzală. Echilibrul presional intracranian este menţinut prin păstrarea constanţei volumelor compartimentelor endocraniene: parenchimul cerebral, lichidul cefalo-rahidian şi conţinutul sanguin. Modificările de volum intrinseci ale compartimentelor intracraniene şi / sau adăugarea unui volum patologic determină creşterea presiunii intracraniene. Apar tulburări fiziopatologice prin care structurile endocraniene suferă modificări specifice însoţite de o simptomatologie proprie.

Evoluţia istorică a cunoştinţelor despre hipertensiunea intracraniană a avut o etapă lungă de acumulare clinică, cu precizarea simptomelor clinice majore şi de stabilire a relaţiei între prezenţa HIC şi existenţa unui proces înlocuitor de spaţiu intracranian, îndeosebi tumoral. Ulterior, s-a constatat că HIC poate exista şi în absenţa unei leziuni expansive intracraniene şi pentru aceste situaţii s-a folosit denumirea de pseudotumor cerebri [5, 6, 8, 9].

Hipertensiunea intracraniană este împărţită clasic în două grupe principale:

- hipertensiune intracraniană apărută în procesele expansive intracraniene,
- hipertensiunea intracraniană pseudotumorală apărută în alte boli decât procesele expansive intracraniene, cunoscută şi sub numele de *pseudotumor cerebri*.

În raport de etiologie şi de mecanismul patogen prin care se produce dereglarea relaţiei volum-presiune intracraniană au fost diferenţiate mai multe tipuri [16, 18, 19, 22]:

- HIC parenchimatoasă apare în procesele expansive intracraniene (tumori cerebrale, hematoame intracraniene, abcese cerebrale etc.), în edemul cerebral traumatic, în ischemia cerebrală cu edem cerebral hipoxic, în intoxicaţii generale cu neurotoxine etc.
- HIC vasculară apare când creşterea PIC este secundară tulburărilor circulaţiei sanguine, cerebrale sau extracerebrale. Mărirea volumului parenchimului cerebral în HIC vasculară este produsă prin edem cerebral sau prin creşterea volumului sanguin cerebral („creier congestiv"). Edemul cerebral şi / sau parenchimul cerebral congestiv vor duce la creşterea presiunii intracraniene. Creşterea volumului sanguin cerebral apare în cazul unui aport sanguin arterial crescut intracranian sau în scăderea ori blocarea drenajului venos.
- HIC prin tulburările dinamicii LCR-ului. Tulburările de dinamică ale LCR-ului pot fi:
  - tulburări ale circulaţiei LCR-ului de la formare până la rezorbţie,
  - tulburări ale trecerii LCR-ului în sistemul de drenaj venos (rezorbţie).
- HIC idiopatică, numită şi *pseudotumor cerebri* sau HIC esenţială. Etiologia nu a putut fi clar stabilită. Apare în boli endocrine, tulburări metabolice sau diverse boli hematologice etc. Ipoteza patogenică actuală se bazează pe tulburarea dinamicii circuitelor fluidice intracraniene cu menţinerea autoreglării circulaţiei cerebrale.

Scanned with OKEN Scanner

PRESIUNEA INTRACRANIANĂ

Presiunea intracraniană este presiunea intrinsecă dezvoltată de structurile endocranio-spinale (parenchim nervos, sânge şi LCR) prin exercitarea forţelor tensionale ale conţinutului asupra învelişului dural limitant. Volumul şi distribuţia apei în spaţiul cranio-spinal constituie factorul determinant al presiunii intracraniene.

Presiunea intracraniană (PIC) are valori normale medii între 2 şi 12 mmHg, cu maxime până la 15–20 mmHg, corespunzînd valorilor de 80–150 mm H_2O. La copilul mic valorile normale ale PIC sunt mai mici, cu maxime până la aproximativ 10 mmHg. Presiunea intracraniană poate avea şi valori negative în raport de poziţia corpului şi a capului sau poate prezenta creşteri mari pentru perioade extrem de scurte de timp (în timpul strănutului etc.).

Relaţia între craniu şi conţinutul cerebral a fost postulată constantă de Monro (1783) şi Kellie (1824): volumul endocranian intradural este constant şi conţinutul său reprezentat de creier şi de conţinutul său sanguin este incompresibil. Relaţia este completată de Burrows (1846) cu ideea schimburilor reciproce între circulaţia sanguină şi LCR. Orice variaţie de volum a uneia din cele trei componente este imediat compensată de schimbările în volumul celorlalte componente [5, 9].

Conţinutul endocranian este reprezentat de:

- parenchimul cerebral: 80%–83,5% din care aproximativ 10% este reprezentat de fluidul extracelular parenchimatos,
- lichid cefalo-rahidian: 10%,
- sânge şi vase cerebrale: 7%–10%.

Relaţia Monro-Kellie (1) stabileşte că: modificarea volumului unei componente endocraniene este urmată de un răspuns compensator din partea celorlalte componente pentru menţinerea constanţei volumului endocranian.

Expansiunea unui volum nou intracranian se realizează pe seama volumelor normale preexistente (2).

Constanţa volumelor implică un volum fix al conţinătorului; relaţia nu este valabilă la copilul cu suturile neosificate, unde modificările volumului endocranian pot induce creşterea volumului neurocraniului.

RELAŢII PRESIONALE INTRACRANIENE

Componentele lichidiene endocraniene prezintă valori presionale care le permit circulaţia şi îndeplinirea rolului fiziologic. Presiunea sanguină arterială poate varia în jurul valorilor normale medii de 100 mmHg, cu maxime admise până la 150 mmHg, iar presiunea LCR-ului este de aproximativ 10 mmHg. Presiunea parenchimatoasă (3) este în echilibru cu presiunea LCR-ului din sistemul ventricular şi spaţiile subarahnoidiene [22].

Circulaţia sanguină cerebrală este asigurată prin diferenţa dintre presiunea sanguină şi presiunea intracraniană. Presiunea de perfuzie cerebrală, notată PPC, se obţine din relaţia:

$$PPC = PAM - PIC$$

unde, PAM este presiunea arterială medie.

Pornind de la valoarea PAM se poate aprecia debitul sanguin cerebral, Dsc, care este determinat de presiunea de perfuzie cerebrală şi rezistenţa vaselor cerebrale la curgerea sanguină:

$$Dsc = (PAM - PIC) / R$$

unde, R este rezistenţa vasculară cerebrală.

Asigurarea unui debit sanguin cerebral uniform este fundamentală pentru funcţionarea cerebrală.

Mecanisme complexe de autoreglare ale circulaţiei cerebrale asigură o presiune de perfuzie cerebrală de minim 70 mmHg şi debitul sanguin cerebral se menţine normal la valori cvasi-constante de 50–65 ml / 100 g / min.

Relaţia dintre volumul intracranian şi PIC este evidenţiată prin conceptul de complianţă a

$$\text{Volumul parenchimatos} + \text{Volumul sanguin cerebral} + \text{Volumul LCR} = \text{Constant} \quad (1)$$

$$\text{Volum intracranian constant} = \text{Volum parenchimatos} + \text{Volum sanguin cerebral} + \text{Volum LCR} + \text{Volum suplimentar patologic} \quad (2)$$

$$\text{Presiunea parenchimatoasă} = \text{Presiunea indusă vascular} + \text{Presiunea fluidului parenchimatos} = \text{Presiunea interstiţială} = \text{Presiunea LCR} \quad (3)$$

Scanned with OKEN Scanner

conținutului intracranian. Complianța cerebrală se definește prin variația de volum pe unitate de presiune (variația de volum produsă prin variația presională de 1 mmHg).

$$C = d V / d P$$

Relația inversă definește elastanța cerebrală, E:

$$E = d P / d V$$

Relația volum intracranian – presiune intracraniană prezintă un comportament fazic specific, evidențiat experimental de Langfitt: inițial creșterile mici și constante ale volumului intracranian nu produc modificări presionale; în continuare modificările de volum intracranian determină o creștere presională accentuată progresiv, apoi orice variație de volum intracranian corespunde unei creșteri presionale mari, cu aspect exponențial. În momentul când complianța egalizează elastanța, variația unitară de volum corespunde unei variații unitare de presiune, după care complianța cerebrală scade și orice variație de volum intracranian corespunde unei creșteri presionale mari.

UNDELE DE PRESIUNE INTRACRANIANĂ

Înregistrarea presiunii intracraniene evidențiază undele de presiune intracraniană. Unda de PIC prezintă o pantă ascendentă, corespunzând pulsației arteriale, unda anacrotă P_1; continuată de unda de revenire, ce reflectă complianța cerebrală, P_2, cu o pantă descendentă în condiții normale; apoi urmează o mică incizură ce corespunde undei dicrote, P_3 (fig. 3.1).

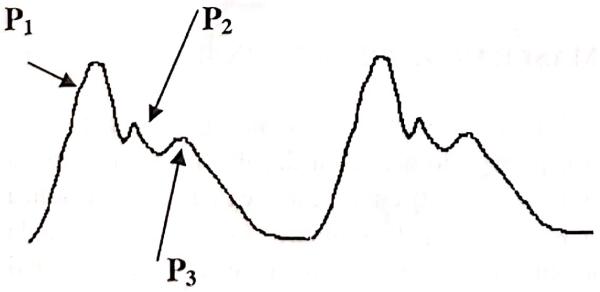

Figura 3.1. Unde normale de presiune intracraniană (complianță cerebrală normală):

P_1 – este unda anacrotă sau unda de percuție, corespunzând pulsației arteriale,

P_2 – corespunde valorii PIC, în caz de complianță normală,

P_3 – unda dicrotă ce corespunde pulsației venoase.

În cazul unor valori crescute ale PIC, complianța cerebrală diminuează, aspectul undelor de presiune intracraniană este modificat:

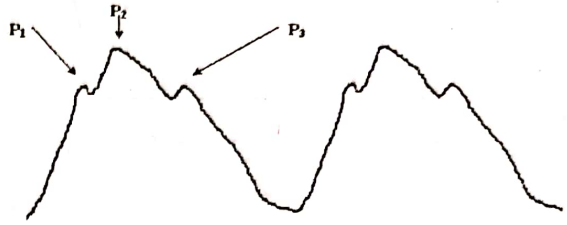

Figura 3.2. Unde de presiune intracraniană crescută. Este evident că P_2 are o valoare mai mare decât P_1 și corespunde unei cavități craniene cu complianță scăzută sau necompliantă.

Înregistrărilor PIC, realizate de Lundberg, au evidențiat trei tipuri de unde presionale: unde de tip A sau în platou, unde B și unde C; dar parametrii acestora sunt uneori dificil de definit și există tendința să se folosească o prezentare descriptivă: unde în platou, unde cu frecvența de 1/ min etc.

CREȘTEREA PRESIUNII INTRACRANIENE

Creșterea presiunii intracraniene se poate produce fiziologic, pentru durate foarte scurte de timp, prin creșterea volumului sanguin intracranian în: efortul de tuse, de strănut, în efortul de expir cu glota închisă (efortul de defecație, efortul din expulsie la naștere), în poziții ale corpului cu capul în jos etc. În condiții patologice, dacă mecanismele de compensare ale creșterii PIC sunt la limită, o creștere mică de volum intracranian determină depășirea posibilității de compensare și apare hipertensiunea intracraniană.

Alterarea mecanismelor de control ale PIC poate fi întâlnită în: procese expansive intracraniene tumori, hematoame, abcese intracraniene; edem cerebral difuz în traumatisme cranio-cerebrale, encefalită, asfixie, intoxicații etc.; blocarea circulației LCR-ului [12].

Peste 20 mmHg se consideră că PIC determină leziuni cerebrale, în raport de durata menținerii acestor valori crescute. Mecanismele de compensare nu mai sunt posibile și valorile PIC cresc rapid, cu producerea unor deplasări de parenchim cerebral (conuri de presiune) și cu scăderea presiunii de perfuzie cerebrală, determinând apariția leziunilor ischemice ireversibile (fig. 3.3).

Scanned with OKEN Scanner

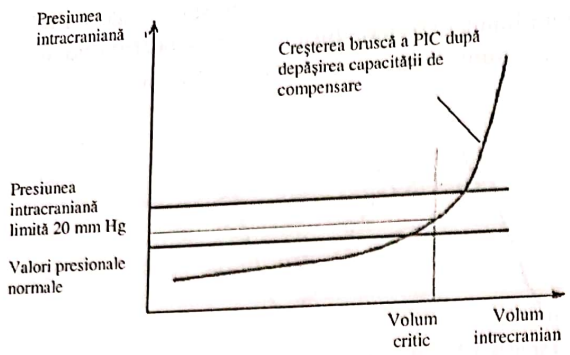

Figura 3.3. Relaţia volum intracranian – presiune intracranină.

MECANISME DE COMPENSARE

Modificările de volum intracranian induc mecanismele de compensare pentru a preveni creşterea PIC. Mecanismele de compensare acţionează în perioada în care complianţa cerebrală este mare (supraunitară). Aceasta arată că spaţiul intracranian nu este complet ocupat şi există posibilităţi de dislocare ale componentelor fluide intracraniene.

Compensarea presională are puţine mijloace:

- egalizarea presiunilor în toate compartimentele;
- creşterea progresivă şi discretă a PIC până la valori care nu împietează funcţionarea normală cerebrală;
- în raport de componenta intracraniană interesată, în celelalte sectoare poate exista o tentativă de scădere presională prin micşorarea volumului sectorului respectiv.

Compensarea de volum poate fi mai eficientă, dar este limitată de volumul cranian fix.

Modalităţile de compensare de volum sunt:

- colabarea parenchimului nervos prin comprimare de către volumul suplimentar,
- distensia durei mater prin folosirea spaţiului extradural cranio-spinal elastic de rezervă,
- golirea spaţiilor lichidiene cu obliterarea cisternelor bazale şi un circuit lichidian cranio-spinal mai rapid,
- scăderea semnificativă a conţinutului sanguin (între 3% şi 10%) în câteva minute, dar cu menţinerea presiunii de perfuzie cerebrală.

Aceste mecanisme sunt prompte, dar au un efect limitat datorită volumului fix în care se poate produce extensia de volum.

- creşterea rezorbţiei LCR-ului: datorită rezervei de absorbţie lichidiană foarte mare se poate drena până la 100–200 ml pe oră în caz de creştere a presiunii intracraniene,
- scăderea conţinutului hidric din parenchimul cerebral comprimat direct, prin creşterea rezorbţiei fluidului interstiţial, mai ales în cazul proceselor expansive cu compresie lentă.

Aceste două mecanisme sunt progresive şi lente, dar eficienţa lor este mare.

Procesul de compensare a creşterii presiunii intracraniene include toate mecanismele şi se desfăşoară unitar.

Continuarea expansiunii volumului suplimentar determină creşterea presiunii intracraniene, mecanismele de răspuns continuă, dar nu mai asigură scăderea PIC şi apar deplasări de parenchim nervos, datorită gradientului presional dintre compartimentele cranio-spinale: colabare ventriculară, edem emisferic unilateral, deplasare de ax median şi celelalte hernii cerebrale.

Hernierea cerebrală este un mecanism de egalizare presională între compartimentele cranio-spinale; implică alunecare, tracţionare şi compresiune de structuri nervoase cu tulburări neurologice grave. La nivelul structurii nervoase deplasate apare iniţial tracţiunea cu alunecarea sau forfecarea planurilor, apoi edemul cerebral local este continuat de compresiunea pe o formaţiune anatomică rigidă delimitantă sau / şi compresiunea reciprocă cu structura nervoasă locală unde s-a produs deplasarea. În continuare, apare ischemia locală şi ramolismentul formaţiunilor nervoase implicate.

MĂSURAREA PRESIUNII INTRACRANIENE

Iniţial s-a măsurat presiunea LCR-ului lombar prin puncţie lombară. În decubit lateral presiunea LCR-ului ventricular este egală cu presiunea LCR-ului spinal lombar; în poziţie şezândă presiunea intraventriculară este evident mai scăzută decât presiunea LCR-ului lombar. La adult presiunea normală a LCR-ului lombar este de aproximativ 100 – 200 mmH_2O.

Manometria lombară nu se mai foloseşte datorită riscului producerii herniei cerebrale în cazul unor procese expansive intracraniene şi

Scanned with OKEN Scanner

deoarece presiunea LCR-ului spinal poate să nu reflecte corect presiunea intracraniană (în cazul blocajului circulației LCR-ului). Măsurarea presiunii intracraniene – prin puncția lombară – a rămas acceptată ca explorare și criteriu de diagnostic în hipertensiunea intracraniană idiopatică.

În prezent, măsurarea PIC se face prin mijloace invazive stabilindu-se o legătură printr-o gaură de trepan între spațiul endocranian și sistemul exterior de măsurare (traductor – senzor presional) și de înregistrare a valorilor PIC [4, 13, 27]. Există și încercări de monitorizare a PIC folosind procedee neinvazive, în care nu se practică gaura de trepan.

Traductorul presional (sau senzorul de presiune) poate fi extracranian și este conectat fluidic cu spațiul lichidian endocranian sau traductorul presional este introdus endocranian.

Sistemele de măsurare presională cuplate fluidic pot fi: cateter intraventricular, șurub sau bolț subarahnoidian (Richmond etc.), cateter subdural, cateter epidural.

Sistemele de măsurare cu sensor presional intracranian sunt: traductor intraventricular, traductor intraparenchimatos, traductor subdural, traductor epidural.

Determinarea și monitorizarea PIC prin intermediul cateterului intraventricular este cea mai precisă metodă și reprezintă valoarea de referință a presiunii intracraniene. Cateterul intraventricular este legat fluidic de senzorul presional extracranian și permite atât măsurarea PIC cât și drenajul extern al LCR-ului.

În cazul traductorului presional intracranian, senzorul este în vârful unui cateter fin, prelungit cu fibră optică care transmite valorile presiunii intracraniene. Cateterul senzor fibră optică poate fi introdus în ventricul, în spațiul subdural, prin șurubul tubular Richmond sau direct intraparenchimatos. Nu permite drenajul LCR-ului, cel mai frecvent este inserat intraparenchimatos și este numit senzor intraparenchimatos. Cel mai bun procedeu este de monitorizare a PIC prin cateterul intraventricular ce permite drenajul LCR-ului la nevoie și care poate fi recalibrat (fig. 3.4).

PATOGENIA HIPERTENSIUNII INTRACRANIENE

Mecanismele patogenice primare ale HIC sunt creșterea volumului unei componente normale intracraniene, fără scăderea corespunzătoare a volumului celorlalte două componente și apariția unui volum suplimentar endocranian [9, 18, 22].

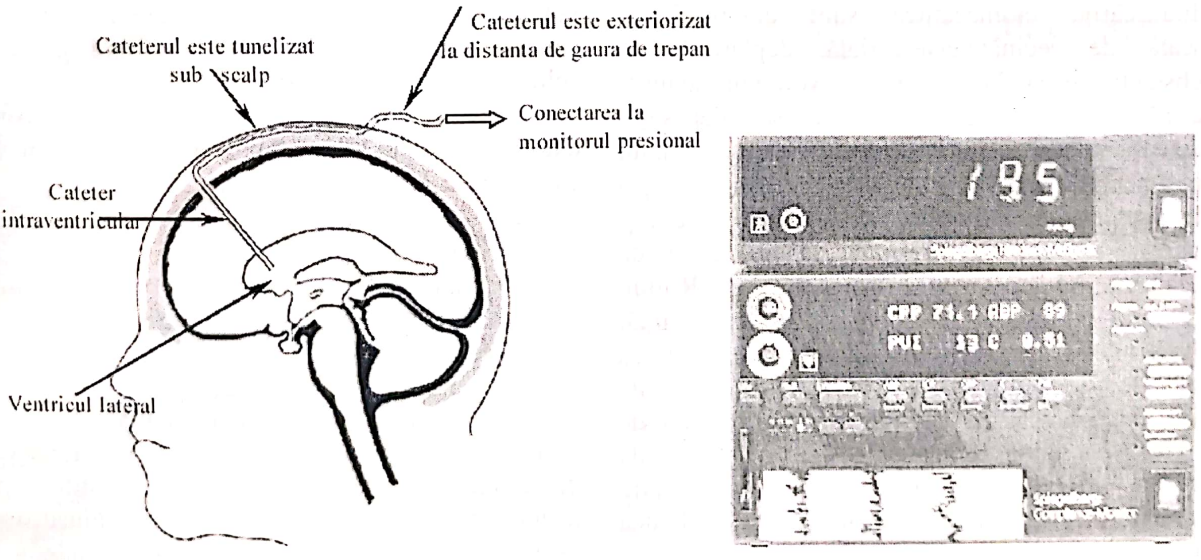

Figura 3.4 a. Schema unui sistem de măsurare a PIC prin cateter intraventricular; b. monitor presional: determină PIC, PPC, PAM, pulsoximetrie.

Scanned with OKEN Scanner

Variația de volum intrinsec parenchimatos poate apare prin mai multe mecanisme:
- modificarea de volum a unor structuri normale
  - vasodilatație marcată („creier congestiv"),
  - modificarea de volum parenchimatoasă prin edem cerebral, difuz sau localizat,
  - apariția unor leziuni înlocuitoare de spațiu intraparenchimatoase: hematom intracerebral, tumori, abcese etc.,
  - leziuni mixte traumatice: dilacerare cerebrală.

Edemul cerebral este o reacție de răspuns parenchimatoasă în cursul evoluției oricăruia dintre mecanismele menționate.

Compresiunea extrinsecă a parenchimului poate fi produsă de:
- un proces înlocuitor de spațiu extraparenchimatos:
  - hematom subdural, extradural etc.,
  - tumora extracerebrală: meningiom, neurinom etc.,

sau este o compresiune a parenchimului printr-o:
- expansiune compresivă ventriculară în hidrocefalia internă obstructivă de diverse etiologii.

MODIFICĂRILE PARENCHIMULUI CEREBRAL

Apariția și evoluția unui volum suplimentar intracranian determină din partea parenchimului cerebral reacții biomecanice și biochimice. Modificările biomecanice sunt compresiunea locală, de vecinătate/sectorială; deplasările de substanță cerebrală; progresiv, volumul adăugat ocupă spațiul intracranian și se depășește capacitatea de compensare. Natura volumului suplimentar (hematom, tumoră benignă, malignă etc.) determină rapiditatea variațiilor de volum și apariția edemului perilezional și în raport de localizare se poate bloca circulația LCR-ului. Volumul suplimentar epuizează mai întâi compensarea de volum și apoi produce creșterea PIC. Consecințele cele mai grave ale creșterii PIC sunt reprezentate de efectul asupra presiunii de perfuzie cerebrală, ce determină ischemia cerebrală și de diferențele presionale sectoriale între compartimentele cranio-spinale, cu posibilitatea herniei cerebrale.

Modificările biochimice parenchimatoase cerebrale se produc la nivelul peretelui vascular sau la nivelul neuronilor și nevrogliei, cu apariția edemului cerebral.

Edemul cerebral

Edemul cerebral este o reacție nespecifică cerebrală față de foarte mulți factori, care induc perturbări ale barierei hematoencefalice și duc la creșterea conținutului hidroelectrolitic din parenchimul cerebral, cu acumularea de apă și mărirea volumului său. Acumularea hidroelectrolitică și/sau proteică se poate face intracelular și/sau în matricea extracelulară (spațiul interglial) ceea ce diferențiază trei tipuri de edem cerebral: celular (glio-neuronal), extracelular și mixt (când interesarea celor două compartimente este aproape egală, simultană de la început sau edemul poate interesa inițial doar un domeniu, cuprinzându-le ulterior pe amândouă).

Edemul cerebral începe, în general, fie intra-, sau extracelular și în evoluție se propagă la celălalt sector, deci inițierea și extensia corespund unui tip de edem, iar în faza de progresie, cu interesarea amplă a parenchimului, edemul devine mixt [17, 22, 24].

Edemul cerebral citotoxic
Edemul cerebral vasogen
Edemul cerebral extracelular hidrostatic
Edemul cerebral extracelular hidrocefalic
Edemul cerebral mixt

Edemul cerebral citotoxic (Klatzo, 1967) este un edem de tip celular și constă în creșterea volumului elementelor celulare parenchimatoase: celulele gliale în primul rând, neuronii și chiar celulele endoteliului capilar.

Edemul cerebral celular (sau citotoxic) apare datorită dezechilibrului presional osmotic intra/extracelular, care se produce prin:
- hiperosmolaritate intracelulară în:
  - hipoxie, anoxie,
  - sindroame de dezechilibru osmotic, inclusiv edemul cerebral pseudohipoxic,
  - toxice celulare,
- hipotonicitate extracelulară,
- hipoosmolaritatea plasmatică acută.

Progresia edemului celular se face prin trecerea de la etapa locală de extensie și constituire a leziunilor, la interesarea ariilor parenchimatoase vecine și ulterior a unor sectoare tot mai ample.

Edemul cerebral vasogen este un edem extracelular indus oncotic; este produs de o modificare endotelială capilară cunoscută generic ca o creștere a permeabilității capilare și constă în

Scanned with OKEN Scanner

traversarea endoteliului de către macromolecule plasmatice, apă şi ioni, care se acumulează în spaţiul extracelular. Mecanismul patogenic este o alterare gravă a barierei hemato-encefalice (barieră hemato-encefalică deschisă). În inducerea edemului cerebral vasogen, pe primul loc se află citokinele, de asemenea interleukina-8, endotelina, acidul arahidonic, radicali liberi, oxidul nitric, peroxidazele etc., care apar în multe condiţii patologice: tumori cerebrale, inflamaţii, hemoragii, infarct cerebral. În cazul tumorilor maligne cerebrale, celulele gliale reactive produc citokine endoteliale, care induc proliferarea endotelială cu creşterea permeabilităţii endoteliale.

Edemul cerebral extracelular hidrostatic (prin ultrafiltrare). În creşterile marcate şi bruşte ale presiunii intravasculare cerebrale din hipertensiunea arterială gravă, apare un gradient de presiune hidrostatică prin raportare la presiunea glio-extraglială. Se produce o trecere a apei prin endoteliul capilar prin fenomenul de ultrafiltrare (prin „canalele de apă"). Fluidul de ultrafiltrare plasmatică se acumulează în spaţiul extracelular. Extensia acestui edem cerebral hidrostatic extracelular este dependentă de valorile TA şi de durata puseelor de hipertensiune arterială, care au iniţiat edemul. Intervin, de asemenea, mecanismele de autoreglare ale circulaţiei cerebrale, funcţionale până la TA sistolică de 180–200 mmHg. Depăşirea acestor valori tensionale se însoţeşte de progresia edemului cerebral hidrostatic; un rol deosebit îl are brutalitatea instalării puseului hipertensiv.

Edemul cerebral extracelular hidrocefalic. Fluidul de edem extracelular (interglial) provine din ventriculii cerebrali şi este constituit din LCR-ul care traversează peretele ventricular în urma creşterii presiunii intraventriculare. În hidrocefalia obstructivă se produce sporirea progresivă a cantităţii de lichid cefalo-rahidian ventricular cu creşterea presiunii hidrostatice intraventriculare şi cu expansiune cavitară. Periependimar, LCR-ul traversează stratul prelungirilor gliale (*glia limitans* internă) printre joncţiuni şi se extinde în substanţa albă periventriculară. Prin acest pasaj al LCR-ului transglial şi prin acumularea LCR-ului interglial se realizează o hipotonie de ansamblu a substanţei albe periventriculare.

Edemul cerebral mixt. Edemul cerebral mixt cuprinde în proporţii variabile ambele tipuri de edem cerebral, celular şi extracelular, prezente de la început împreună sau apărute succesiv. Tipurile de edem cerebral implicate sunt edemul cerebral citotoxic şi edemul cerebral vasogen. Edemul cerebral mixt este un proces evolutiv unitar, ale cărui două componente sînt în relaţie de interdependenţă dinamică.

Aspectele tipice de edem cerebral mixt se întîlnesc în edemul cerebral traumatic de la început.

Edemul traumatic din contuzia cerebrală cumulează forma de edem cerebral celular prin hipo-anoxia celulară ischemică şi edemul cerebral vasogen determinat de modificările patologice vasculare [7, 17, 22].

De asemenea, în meningita purulentă şi meningo-encefalită, poate apare atât edemul celular cât şi edemul interstiţial.

Edemul cerebral prezintă câteva particularităţi în raport de vârstă, dependente de reactivitatea cerebrală şi de caracteristicile anatomo-funcţionale specifice. Astfel, la sugar şi copilul mic edemul cerebral şi sindromul de HIC secundar pot avea diverse etiologii, care au în comun o stare metabolică anormală de hipoxie-hipercapnie şi de acidoză metabolică. Acest sindrom se întâlneşte în multe boli grave pentru sugar şi copilul mic: bronhopneumonie, intoxicaţii diverse, diaree, alergii etc. La vârstnic există în general un grad de atrofie cerebrală cu lărgirea spaţiilor lichidiene subarahnoidiene, ceea ce face ca instalarea sindromului de HIC să fie tardivă.

MODIFICĂRILE LICHIDULUI CEFALO-RAHIDIAN

Lichidul cefalorahidian (LCR) poate interveni în schimbările presiunii intracraniene prin modificări biomecanice şi modificări biochimice. Biomecanic, sporirea de volum a cantităţii de LCR se poate produce prin apariţia unor tulburări în formarea LCR-lui, în circulaţia sau rezorbţia sa.

Hidrocefalia este creşterea volumului spaţiului lichidian intracranian şi în mod obişnuit se produce secundar creşterea presiunii intracraniene.

Cauzele creşterii volumului LCR-ului pot fi:

1. Hipersecreţie de LCR, cu creşterea PIC în papiloamele de plex coroid intraventriculare hipersecretante (situaţie rară).

2. Tulburări în circulaţia LCR-ului printr-o obstrucţie parţială sau completă a căilor ventriculare sau un blocaj al căilor periferice de circulaţie a LCR, cu apariţia unei hidrocefalii obstructive.

Scanned with OKEN Scanner

Blocajul ventricular se poate produce prin procese expansive intraventriculare sau stenoză de apeduct Sylvius care blochează circulația LCR-ului, leziuni paraventriculare care produc o compresiune extrinsecă a sistemului ventricular sau prin blocarea comunicărilor cu cisternele subarahnoidiene. Hidrocefalia traumatică, mai ales la adultul tânăr, are o incidență mare, îndeosebi după contuziile cerebrale grave (se poate ajunge până la aproximativ jumătate din cazuri), iar hidrocefalia consecutivă hemoragiei subarahnoidiene afectează cel puțin 10% din cazuri.

3. Diminuarea rezorbției LCR se poate produce prin dereglarea mecanismelor de transfer în sistemul venos de drenaj sau prin leziuni ale structurilor anatomice care asigură acest transfer.

Acestea apar după hemoragia subarahnoidiană din traumatismele cranio-cerebrale, anevrisme intracraniene rupte etc., prin obstrucția vilozităților arahnoidiene.

După mecanismul patogenic hidrocefalia internă poate fi:

- comunicantă, când circulația LCR-ului este normală în sistemul ventricular până la trecerea în cisterna magna,
- necomunicantă sau obstructivă, când fluxul LCR-ului este blocat în sistemul ventricular sau la comunicarea cu cisterna magna.

Din punct de vedere biochimic, doar modificarea proprietăților reologice ale LCS-ului, prin creșterea proteinorahiei, poate fi semnificativă pentru apariția și dezvoltarea hipertensiunii intracraniene

MODIFICĂRILE CIRCULAȚIEI SANGUINE

Variațiile de volum sanguin cerebral sunt un factor de instabilitate pentru presiunea intracraniană; creșterea volumului sanguin intracranian este mai frecventă și cu manifestări clinice importante. Tulburările vascularizației cerebrale pot interesa componenta sanguină arterială în HTA sistemică, cu edem cerebral hidrostatic, prin creșterea debitului sanguin cerebral, prin scăderea rezistenței vasculare în hipercapnie etc. sau prin scăderea debitului sanguin în infarctul ischemic din teritoriul arterelor mari, cu dezvoltarea edemului cerebral ischemic extensiv.

Componenta venoasă poate fi afectată printr-un drenaj venos scăzut sau prin blocarea întoarcerii venoase, cu scăderea rezorbției LCR-ului sau cu stază venoasă.

Mecanismele de autoreglare mențin debitul sanguin normal, pentru creșteri tensionale de până la 160 mmHg, iar în cazul unui pacient cu hipertensiune arterială, până la valori de 180–200 mmHg.

DECOMPENSAREA HIPERTENSIUNII INTRACRANIENE

Creșterea PIC are două efecte endocraniene [10, 20, 22, 25]:

– tulburarea circulației cerebrale cu afectarea fluxului sanguin cerebral,

– deplasările de substanță cerebrală cu herniere între compartimentele supratentorial, subtentorial și spinal, prin gradientul de presiune.

Creșterea presională este în relație cu modificările de volum endocraniene și cu mecanismele de compensare. Simptomatologia depinde de cauza inițială a HIC, de viteza de evoluție (expansionare, creștere presională, distorsiunea cerebrală) și de caracteristicile individuale (volumul LCR, lărgimea comunicărilor tentoriale etc.). Tabloul clinic al hipertensiunii intracraniene decompensate este amenințător sau grav. Consecințele HIC apar prin afectarea circulației cerebrale și/sau prin herniere cerebrală și se produc datorită ischemiei, hemoragiei și compresiunii directe a centrilor vitali din trunchiul cerebral.

Ischemia cerebrală secundară hipertensiunii intracraniene

Creșterea moderată a PIC nu induce modificări marcate ale fluxului sanguin cerebral. Creșteri mai mari ale PIC determină, inițial o colabare capilară cu încetinirea circulației, dar cu menținerea presiunii de perfuzie cerebrală. Aceasta implică creșterea tensiunii arteriale sistolice (fenomenul Cushing) ca tentativă de a depăși ischemia. Ineficiența compensării face ca fluxul sanguin cerebral să diminueze și se produce o stagnare circulatorie stabilă cu acidoză, cu accentuarea edemului cerebral și creșterea suplimentată a PIC. Creșterile foarte mari ale PIC determină ca presiunea de perfuzie cerebrală să fie foarte mică, se ajunge la colaps vascular cerebral iar fluxul sanguin cerebral încetează. Zonele ischemice accentuează edemul cerebral și se extind progresiv.

Scanned with OKEN Scanner

Ischemia se extinde axial cranio-caudal, producând lezare diencefalică şi apoi a trunchiului cerebral în ordinea mezencefal-punte-bulb, manifestată printr-un sindrom clinic de agravare progresivă.

Hernierea cerebrală

Hernierea cerebrală este deplasarea de parenchim cerebral din localizarea sa normală în regiuni învecinate sau peste alte structuri intracraniene. Conflictul presional dintre conţinutul endocranian şi conţinător se manifestă prin hernierea cerebrală în momentul apariţiei unui gradient presional marcat între compartimentele durale cranio-spinale. Această situaţie corespunde hipertensiunii intracraniene forma acută cu o creştere rapidă necompensată a PIC la nivelul unui compartiment endocranian sau în forma cronică cu creşterea progresivă a PIC până la depăşirea mecanismelor compensatorii. Expansiunea herniară afectează centrii vitali din trunchiul cerebral indirect sau prin lezare directă. Se produc comprimări şi tracţionări ale vaselor sanguine ce determină ischemie în diverse zone, apar hemoragii la nivelul hernierii şi comprimării directe; se produce o blocare în circulaţia LCR, cu creştere presională suplimentară. Efectele ischemice şi de împingere mediată se cumulează cu efectul compresiv direct, determinând leziuni grave în trunchiul cerebral [9, 22].

În raport de compartimentul cranian unde apare creşterea presională şi de direcţia deplasării parenchimului cerebral se diferenţiază mai multe situaţii:

- hernie cerebrală transtentorială, care poate fi:
  - descendentă, prin deplasarea de parenchim cerebral din compartimentele supratentoriale spre fosa cerebeloasă,
  - ascendentă, în cazul deplasării parenchimului cerebelos de jos în sus, la nivelul tentoriului.
- hernie cerebrală subfalciformă sau hernie cerebrală supratentorială mediană,
- hernie cerebeloasă la nivelul găurii occipitale,
- hernie cerebrală supratentorială sfenoidală,
- hernie cerebrală extracraniană, printr-un defect osos cranian traumatic sau operator.

Hernia cerebrală transtentorială descendentă

1. *Hernierea temporală.* Este deplasarea unei porţiuni din lobul temporal de-a lungul marginii libere a tentoriului şi angajarea subtentorială cu comprimarea laterală a mezencefalului. În urma creşterii PIC supratentorial (îndeosebi unilateral), hernierea temporală se poate produce de la început sau apare după deplasarea emisferică controlaterală (subfalciformă).

Sunt descrise două variante: hernia uncusului hipocampic sau hernia temporală laterală şi hernia transtentorială temporală posterioară.

Hernierea hipocampică laterală este produsă, în general, printr-o leziune expansivă emisferică laterală (temporală, hematom subdural emisferic etc.).

Hernia uncusului hipocampic produce o compresie progresivă directă mezencefalică, concomitent cu interesarea nervului oculomotor comun şi se traduce clinic prin tulburarea conştienţei şi midriază ipsilaterală. Compresia herniară unilaterală mezencefalică afectează căile piramidale, determinând o sumare neurologică.

Continuarea împingerii trunchiului cerebral face ca partea opusă hernierii să fie comprimată controlateral de tentoriu.

Se produce interesarea tractului piramidal controlateral şi rezultă sindromul piramidal bilateral; de asemenea, apare şi midriază controlaterală. Corespondentul clinic al acestei leziuni compresive este sindromul piramidal bilateral şi midriaza bilaterală.

Hernia transtentorială temporală posterioară (tectală) corespunde unei deplasări temporale, care se produce în segmentul posterior al tentoriului, cu comprimarea posterolaterală a mezencefalului. Clinic apare un sindrom de tip Parinaud. Continuarea compresiei mezencefalice blochează apeductul lui Sylvius şi mai departe se transmite în profunzime, cu apariţia progresivă a leziunilor ischemice şi hemoragice de trunchi cerebral.

2. *Hernia centrală* sau hernia transtentorială a trunchiului cerebral sau *hernia axială a trunchiului cerebral.* Apare singură sau concomitent cu herniile transtentoriale temporale (laterală sau posterioară). Întregul trunchi cerebral este comprimat şi împins în jos, datorită gradientului presional supratensional, iar comprimarea temporală uni- sau bilaterală antrenează şi deplasarea axială a trunchiului cerebral. Există o agravare progresivă, care corespunde leziunilor ischemice şi hemoragice produse la nivelul structurilor axiale şi accentuate cranio-caudal: diencefal, mezencefal, punte, bulb. Interesarea sistemului reticulat determină alterarea stării de

Scanned with OKEN Scanner

conştienţă, iar nivelului axial interesat îi corespunde un tablou clinic de agravare tot mai profundă cu suferinţa vegetativă gravă.

Hernia cerebrală transtentorială ascendentă

Se produce la nivelul tentoriului de jos în sus, fiind reprezentată de hernia de culmen cerebelos. Apare în cazul creşterii presiunii în fosa cerebrală posterioară, cu comprimarea posterioară a trunchiului cerebral, cu blocarea apeductului lui Sylvius, eventual compresie spre vena Galien şi accentuarea semnelor de hipertensiune intracraniană, apariţia unui sindrom Parinand etc.

Hernia cerebrală subfalciformă sau hernia cerebrală supratentorială mediană

Volumul suplimentar intracranian expansionează supratentorial unilateral (la nivelul unui emisfer cerebral) şi apare un gradient presional care determină deplasarea controlaterală a structurilor mediane.

Se produce o deplasare în masă a tuturor formaţiunilor situate normal pe linia mediană, cu împingerea coasei creierului (la nivelul marginii libere). În cazurile cu evoluţie accelerată se poate produce o trecere controlaterală parţială – hernierea subfalciformă a girusului cinguli. Uneori, se produce o deplasare pe sub coasă, atât a corpului calos cât şi a girusului cinguli.

Se întâlneşte mai ales în procesele expansive frontale, iar simptomatologia este dominată la început de pareza crurală şi ulterior se produce o împingere asupra trunchiului cerebral, ceea ce corespunde unei agravări neurologice treptate (fig. 3.5).

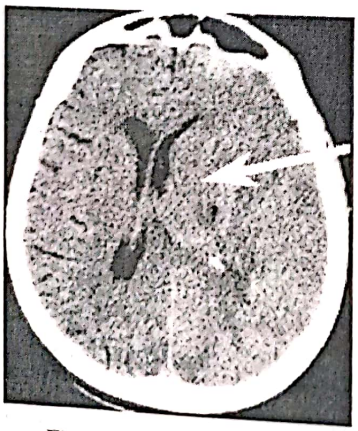

Deplasarea sistemului ventricular spre dreapta

Figura 3.5. Hernie cerebrală subfalciformă. Imagine computer tomografică cranio-cerebrală cu evidenţierea deplasării sistemului ventricular de la stânga spre dreapta.

Hernia cerebeloasă la nivelul găurii occipitale

Se produce la nivelul găurii occpitale şi este hernia de amigdale cerebeloase. Hernia amigdalelor cerebeloase se produce atunci când presiunea supratentorială se transmite subtentorial sau când în fosa cerebeloasă se produce o creştere presională primară. Amigdalele cerebeloase coboară în canalul spinal cervical unilateral sau bilateral şi comprimă direct bulbul rahidian. Compresia redusă la început induce o poziţie caracteristică a capului şi gâtului, ulterior compresia se accentuează şi apare afectarea nucleilor bulbari şi a ultimelor perechi de nervi cranieni, iar mai departe apar tulburările de conştienţă cu tulburări vegetative şi agravare progresivă. După tulburările vegetative iniţiale apar fenomene ischemice minore şi posibil reversibile, dar evoluţia în continuare determină progresia rapidă prin leziuni tot mai grave. Simptomatologia clinică este concordantă cu gradul de interesare bulbo-pontină: accentuarea simptomelor de HIC, sindrom piramidal bilateral, apoi tulburări cardiorespiratorii, comă.

Hernia cerebrală supratenţorială sfenoidală

Este adesea lipsită de manifestări clinice şi este asociată cu hernia cerebrală transtentorială descendentă sau cu hernia subfalciformă. Poate fi o deplasare postero-inferioară a lobului frontal peste aripa sfenoidului sau leziuni temporale sau insulare pot determina o deplasare antero-superioară a lobului temporal. Imaginile angiografice IRM evidenţiază deplasarea anterioară sau posterioară a arterei cerebrale mijlocii, iar computer tomografia cerebrală arată hernia cerebrală.

Simptomatologia dominantă este cea determinată de asocierea cu alte hernii cerebrale (hernia temporală sau hernia subfalciformă).

Hernia extracraniană

Este deplasarea parenchimului cerebral printr-un defect osos cranian postoperator şi frecvent se produce o ischemie şi infarct cerebral, uneori cu transformare lichidiană şi apariţia unui chist lichidian în aria de herniere.

În afara acestor deplasări şi hernii cerebrale care sunt cele mai frecvente şi mai importante prin gravitate, sunt descrise şi situaţii mai rare sau cu simptomatologia puţin exprimată (angajare prechiasmatică, infundibulară etc.)

Scanned with OKEN Scanner

Producerea herniei cerebrale indică decompensarea hipertensiunii intracraniene şi impune măsuri urgente de scădere a PIC, stoparea mecanismelor de creştere presională şi îndepărtarea cauzei hipertensiunii intracraniene.

CLINICA HIPERTENSIUNII INTRACRANIENE

Simptomele hipertensiunii intracraniene sunt: principale, reprezentate de triada cefalee, vărsături şi edem papilar şi secundare sau accesorii care sunt tulburările psihice, iritaţia meningiană, pareze de nervi oculomotori, tulburări vegetative, uneori crize comiţiale. Asocierea între cefalee şi modificările de fund de ochi este semnificativă pentru hipertensiunea intracraniană [9, 22, 25]. Adăugarea tulburărilor psihice şi /sau a vărsăturilor constituie un tablou clinic patognomonic pentru hipertensiunea intracraniană.

1. **Cefaleea** este cel mai frecvent simptom din HIC; este prezentă în 55–60% din tumorile intracraniene şi în 90% din celelalte cazuri de HIC. Cefaleea apare precoce, ca prin simptom, cu caracter progresiv sau este tardivă, în raport de evoluţie. Cefaleea poate fi difuză sau localizată. Cefaleea difuză, continuă şi progresivă, cu exacerbări periodice este evocatoare pentru HIC. Este intensă dimineaţa, în relaţie cu creşterea nocturnă a presiunii intracraniene şi diminuează după o vărsătură. Antalgicele obişnuite au un efect limitat. Cefaleea scade şi chiar dispare pe măsura evoluţiei edemului papilar către atrofie optică. Nu este concordantă cu creşterea presiunii intracraniene; în sindroamele de HIC idiopatică există creşteri foarte mari ale PIC cu cefalee suportabilă. Se consideră că cefaleea din HIC apare prin stimularea receptorilor intracranieni pentru durere: dilatare venoasă cerebrală secundară hipercapniei, tracţionarea venelor cerebro-meningee „în punte", stimularea receptorilor algici din dura mater bazală prin tensionarea arterelor de la baza craniului, stimularea locală a receptorilor algici durali în leziunile parenchimatoase superficiale, iritarea şi lezarea unor nuclei, centri sau circuite implicaţi în mecanismele durerii, prin efectele mecanice de compresie şi deplasare de structuri datorită dezvoltării tumorale.

2. **Edemul papilar şi tulburările vizuale.** Edemul papilar este considerat, împreună cu cefaleea, un semn caracteristic, deoarece este produs prin creşterea PIC şi evoluează concordant cu sindromul de HIC. Instalarea edemului papilar se produce treptat şi există o corespondenţă cu tulburările de acuitate vizuală. Anamneza precizează existenţa unor obnubilări pasagere ale vederii, numite „eclipse vizuale", evocatoare pentru sindromul de HIC. Edemul papilar se instalează progresiv şi la 1–2 săptămâni de la creşterea PIC se ajunge la aspectul incipient de estompare a conturului papilar cu dilatare venoasă discretă. Evoluţia este apoi către edemul papilar manifest cu ştergerea conturului papilar şi cu vene dilatate şi tortuoase. Se ajunge la dispariţia marginilor papilei nervului optic care devine turgescentă, cu aspect de stază venoasă şi cu arterele spastice. În acest stadiu pot exista hemoragii pericapilare cu aspect caracteristic de flacără (fig. 3.6).



a b

Figura 3.6. Examenul de fund de ochi: a. papila normală, b. edem papilar cu stază venoasă.

Scanned with OKEN Scanner

În cazul progresiei HIC se instalează atrofia optică secundară, ce corespunde diminuării marcate a acuității vizuale până la cecitate, situație rară astăzi datorită explorărilor adecvate.

Creşterea PIC nu se însoţeşte de edem papilar în cazul instalării acute a sindromului de HIC, în atrofia optică bilaterală preexistentă. La copiii mici, edemul papilar este mai rar deoarece pe măsura creşterii PIC este posibilă creşterea volumului cranian. La vârstnici, în general după 60–65 ani, edemul papilar este mai rar sau mai puțin accentuat, datorită frecvenței atrofiei cerebrale.

Relația patogenică cu HIC nu este clarificată, deşi creşterea PIC se traduce prin apariția şi evoluția edemului papilar. Hayreh, 1964, a considerat că hiperpresiunea lichidului cefalorahidian afectează nervul optic cu stază la nivelul venei centrale a retinei, determinând edem şi stază papilară.

În cazul HIC idiopatică evoluția edemului papilar este îndelungată şi uneori progresia sa către atrofie nu poate fi oprită. Frecvent apare scăderea acuității vizuale, iar la examinarea câmpului vizual se evidențiază extinderea petei oarbe. Caracteristică este discordanța între cefaleea minoră şi edemul papilar grav care poate duce la cecitate.

3. **Vărsăturile**. Clasic, vărsăturile fac parte din triada patognomonică pentru HIC. Vărsăturile sunt tardive în evoluția HIC şi frecvența lor este dependentă de vârsta pacientului şi de cauza creşterii PIC. Voma matinală, în jet, fără senzație de greață şi fără efort, cu calmarea cefaleei este tipică pentru HIC; dar poate fi aparent caracteristică pentru o afecțiune digestivă sau atipică – vărsături nelegate de evoluția cefaleei sau de prezența unor simptome digestive. Voma este descrisă frecvent la copii cu tumoră de ventricul IV, când apare precoce şi este determinată de iritația directă vagală.

4. **Tulburările psihice** sunt adesea mai frecvente decât voma. Creşterea PIC determină edemul cerebral cu scăderea fluxului sanguin cerebral şi diminuarea progresivă a activității psihice. Inițial, apare oboseală prelungită, cu scăderea aptitudinilor intelectuale. Se adaugă tulburări de atenție, accentuarea apatiei, apariția unor episoade de dezorientare şi tulburări minore de memorie. Accentuarea tulburărilor psihice corespunde creşterii PIC cu afectarea debitului sanguin cerebral şi se manifestă prin tulburări de comportament (iritabilitate, impulsivitate, agresivitate), afectarea capacității de raționament şi scăderea marcată a eficacității intelectuale. Apariția stării de somnolență intermitentă, urmată de stupoare semnifică agravarea sindromului de HIC cu posibilitatea de herniere cerebrală şi impune o atitudine de urgență.

Pot fi prezente şi alte semne:

- pareze de nervi oculomotori (oculomotorul extern) cu diplopie;
- semne de iritație meningiană (evocatoare pentru posibilatatea de angajare cerebeloasă în absența hemoragiei subarahnoidiene);
- tulburări endocrine prin compresiune directă bazal-lichidiană şi expansiune intraselară datorită HIC şi cu aspect secundar de şa turcească goală („*empty sella*");
- crizele comițiale – frecvente în tumori supratentoriale cu hipertensiune intracraniană;
- tulburări acustico vestibulare – vertij, nistagmus etc., în tumorile din fosa cerebeloasă.

Tabloul clinic poate fi complet sau cel mai frecvent predomină un simptom. Debutul poate fi rapid sau progresiv cu instalarea lentă a simptomatologiei.

Sindromul HIC la sugar şi copilul mic

- Adesea este prezent doar un singur semn: vărsătura, pareza de oculomotor, agitația.
- Cefaleea nu se poate evidenția, copilul e agitat, alternând cu perioada de apatie.
- Vărsăturile sunt frecvente aparent, sugerând o afecțiune digestivă.
- Tensionarea şi bombarea fontanelei anterioare sau mărirea dimensiunilor craniului cu disjuncția suturilor la copilul mic.
- Hidrocefalia internă se poate însoți la percuția craniană de sunetul clasic de „oală spartă", de o privire „în apus de soare" şi chiar fenomene de stază venoasă epicraniană în stadii avansate.
- Modificări variabile la examenul de fund de ochi.
- Evoluție zgomotoasă.

Sindromul HIC la vârstnic

- Semnele tipice ale HIC apar în aproximativ 20–25% din cazuri.
- Tulburările psihice sunt frecvente, iar cefaleea este necaracteristică.
- Modificările de fund de ochi determinate de HIC sunt mai rare sau tardive.

Scanned with OKEN Scanner

– Afecțiunile cardiovasculare îngreunează interpretarea simptomelor.
– Sindromul neurologic focal este dominant, deficitar (pareze) sau iritativ (crize convulsive).

DECOMPENSAREA HIPERTENSIUNII INTRACRANIENE

În cazul decompensării sindromului de HIC tabloul clinic se modifică rapid și alarmant [9, 20]:

– simptomele tipice se accentuează foarte mult: cefaleea, vărsăturile, tulburările psihice;

– simptomatologia bolii cauzale poate deveni pregnantă, se produc crize convulsive inițiale sau crește frecvența și durata crizelor convulsive preexistente, apar sau se accentuează deficitele motorii; sau simptomatologia bolii cauzale prezentă, dar discretă, devine nesemnificativă față de simptomele manifeste de HIC;

– apar tulburări neurologice și vegetative determinate de suferința diencefalo- mezencefalică și apoi a restului trunchiului cerebral, cu aspect de agravare progresivă. Cushing a descris tabloul clinic al agravării sindromului de HIC ce cuprinde bradicardie, creșterea tensiunii arteriale sistemice și apariția tulburărilor respiratorii. Aceste simptome apar progresiv, din faza de început a decompensării HIC și sunt datorate suferinței de trunchi cerebral printr-o compresiune de către o hernie cerebrală sau prin tulburările circulatorii determinate de creșterea presiunii intracraniene.

Agravarea sindromului de HIC se evidențiază clinic prin tulburări de conștiință (vigilență): apatie, somnolență, confuzie, torpoare; starea de comă; tulburări vegetative (triada Cushing), sindrom piramidal, interesarea nervilor cranieni.

În leziunea ischemică diencefalică sau în deplasarea emisferică cerebrală de ansamblu controlateral cu comprimare diencefalică, tabloul clinic cuprinde: somnolență moderată sau accentuată (stupor); sindromul piramidal preexistent rămâne staționar; reactivitatea pupilară este normală; pot apare intermitent tulburări respiratorii de tip Cheyne-Stokes. Extinderea caudală a leziunilor ischemice și compresive se însoțește de agravarea tabloului clinic cu suferință gravă de trunchi cerebral: comă profundă cu răspuns motor bilateral în extensie, are activitate pupilară, respirație superficială și neregulată. În cazul herniei temporale unilaterale stadializarea agravării este asemănătoare, cu adăugarea sindromului focal.

Hernierea amigdalelor cerebeloase în angajările moderate determină redoare de ceafă, cefalee și vărsături accentuate, tulburări de deglutiție minore; iar în cazul accentuării angajării: hiperextensia gâtului; tulburări de deglutiție marcate; tulburări vegetative; starea de comă; midriază bilaterală.

DIAGNOSTICUL DIFERENȚIAL CLINIC

Diagnosticul clinic diferențial al HIC se face distinct pentru:

– un pacient conștient, cu simptome evocatoare pentru o afecțiune cerebrală sau

– un pacient cu tulburări de conștiință ori în stare de comă.

Dacă pacientul este conștient și prezintă o simptomatologie caracteristică pentru o suferință cerebrală, diagnosticul diferențial este al semnelor izolate din HIC, dar care pot fi prezente și în alte boli: cefaleea, edemul papilar, vărsăturile, tulburările psihice. Asocierea între cefalee și modificările de fund de ochi este semnificativă pentru hipertensiunea intracraniană. Adăugarea tulburărilor psihice și/sau a vărsăturilor completează tabloul clinic care devine patognomonic pentru hipertensiunea intracraniană.

Diagnosticul diferențial al cefaleei se face cu: cefaleea din migrenă, cefaleea din inflamații meningiene, cefaleea din afecțiunile reumatologice cervicale, nevralgii cranio-faciale etc.

Edemul papilar necesită diferențierea de alte afecțiuni oftalmologice: papilita inflamatorie, pseudonevrita hipermetropică etc.

Vărsăturile pot să apară tardiv în evoluția HIC și diferențierea de o afecțiune digestivă se face printr-o anamneză amănunțită și explorarea paraclinică.

Tulburările psihice sunt frecvente în sindromul de HIC și pot apare probleme de diagnostic diferențial. Existenței unor tulburări psihice variate, în leziunile organice cranio-cerebrale, impune efectuarea unei explorări computer tomografice cerebrale sau prin rezonanță magnetică cerebrală.

În cazul unui pacient aflat în stare de comă, la care datele de anamneză transmise și examenul clinic ridică suspiciunea unei etiopatogenii

Scanned with OKEN Scanner

endocraniene se face de urgență explorarea paraclinică prin computer tomografie cerebrală, eventual prin IRM cerebral, și se precizează diagnosticul.

EVOLUȚIE ȘI PROGNOSTIC

Evoluția HIC este dependentă de etiologie, de stabilirea cât mai precoce a diagnosticului și de începerea imediată a terapiei adecvate. Tabloul clinic al HIC se poate corela doar cu valorile presionale mai mari de 20 mmHg.

Tabloul clinic al HIC se poate prezenta ca: perioadă de debut a sindromului de HIC, perioadă de stare, decompensarea HIC, perioadă de remisie a sindromului de HIC, perioada sechelară. Aceste etape pot fi consecutive în evoluția HIC netratate sau evoluția se poate opri la un stadiu clinic, în raport de etiopatogenia bolii sau de terapia aplicată.

În raport de modul de debut și de evoluție, hipertensiunea intracraniană se poate prezenta ca:

- formă acută, cu instalarea de la început a simptomelor corespunzătoare decompensării;
- formă subacută, cu o creștere lent progresivă a presiunii intracraniene până la valoarea limită normală, după care creșterea PIC poate fi rapidă și se produce decompensarea,
- formă cu evoluție prelungită, cu aspect cronic, în leziunile endocraniene care expansionează lent sau în formele de HIC idiopatică.

Sechelele după HIC sunt considerate simptomele sau sindroamele care persistă o perioadă îndelungată după remisia unui sindrom de HIC: pareze de oculomotori, crize comițiale, tulburări psihice, hidrocefalie care a necesitat drenaj ventricular, menținerea unor modificări de fund de ochi, scăderea acuității vizuale etc.

EXPLORAREA PARACLINICĂ

Explorările paraclinice în HIC se fac în raport de anamneză și de tabloul clinic, deci în funcție de stadiul clinic al hipertensiunii intracraniene.

În cazul unui sindrom de HIC ipotetic, cu un tablou clinic cu evoluție lentă cu cefalee necaracteristică, fără un sindrom neurologic clar:

- se examinează fundul de ochi, în cadrul unui examen oftalmologic complet,
- se face explorarea radiografică cranio-cervicală și apoi
- se face explorarea cerebrală computer tomografică,
- dacă pacientul prezintă crize convulsive anamnestice se practică și explorarea electroencefalografică (EEG), care poate evidenția eventual un focar lezional. Modificările EEG pot fi nesemnificative, astfel că EEG nu aduce date utile pentru diagnosticul de HIC.

Sindromul de HIC evident cu tabloul clinic elocvent, cu simptomele caracteristice (cefalee, greață, vărsături, tulburări psihice inițial minore – apatie, adinamie, confuzie etc.):

- se efectuează examenul oftalmologic,
- explorarea computer tomografică cranio-cerebrală, apoi dacă este nevoie se efectuează și explorarea cerebrală prin IRM.

Suspiciune de HIC decompensată: în cazul unui pacient în stare critică sau în comă (stare gravă), la care anamneza și examenul neurologic ridică suspiciunea unei leziuni cerebrale, se practică urgent explorarea prin tomografie computerizată cerebrală sau rezonanță magnetică nucleară cerebrală (și radiografie craniană și cervicală în traumatisme).

Ecografia efectuată în timpul sarcinii poate evidenția la făt existența unei hidrocefalii; de asemenea la nou-născut și la sugar ecografia cranio-cerebrală aduce indicii despre hidrocefalia sugarului.

EXAMENUL OFTALMOLOGIC

Examinarea oftalmologică cuprinde examenul de fund de ochi, examinarea acuității vizuale și a cîmpului vizual efectuată de specialistul oftalmolog, care poate diferenția edemul papilar în diferite stadii și staza papilară de alte modificări retiniene (papilită etc.).

RADIOGRAFIA CRANIANĂ

Explorarea radiografică craniană aduce puține elemente pentru diagnosticul sindromului de hipertensiune intracraniană și este neconcludentă etiologic. Cele mai frecvente semne radiografice care se pot evidenția pe radiografia craniană, după o evoluție îndelungată a hipertensiunii intracraniene, sunt: accentuarea amprentelor digitiforme, dehiscența

Scanned with OKEN Scanner

suturilor, modificări selare – lărgirea şeii turceşti în omega; subţierea dorsului selar şi a planşeului selar, depresiunea tuberculului selar şi coborârea planului sfenoidal, decalcifierea generală a calotei craniene (fig. 3.7).

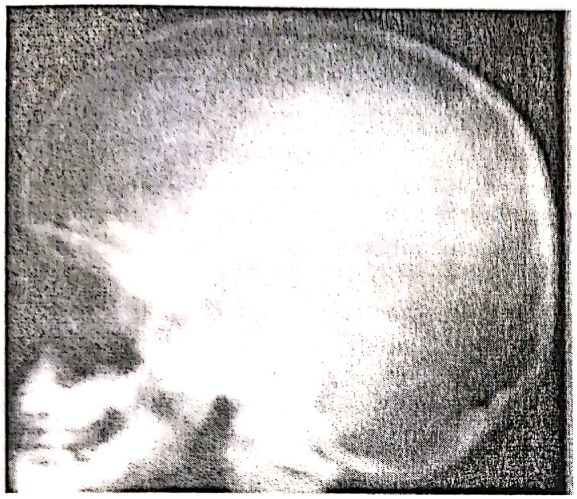

Figura 3.7. Radiografie craniană de profil la copil – accentuarea impresiunilor digitale în hipertensiunea intracraniană.

COMPUTER TOMOGRAFIA CRANIO-CEREBRALĂ

În cazul unui sindrom de HIC prima explorare care se efectuează în mod obişnuit este computer tomografia cerebrală, atât în situaţia urgenţelor neurologice sau neurochirugicale, cât şi în sindroamele subacute sau cronice de HIC (fig. 3.8–3.10).

Computer tomografia cerebrală poate evidenţia prezenţa:

- unei leziuni înlocuitoare de spaţiu intracranian: tumoră, colecţie hematică etc.,
- edemul cerebral, localizarea şi extensia acestuia,
- deplasarea de linie mediană, prezenţa unei hernii cerebrale,
- prezenţa, comprimarea sau absenţa cisternelor bazale,
- prezenţa hidrocefaliei etc.,
- prezenţa leziunilor osoase traumatice sau secundare altor afecţiuni, mai ales la nivelul bazei craniului.

În sindromul de HIC, manifest, computer tomografia cerebrală arată:

- ştergerea şanţurilor girale;
- mărimea ventriculilor laterali:
  - ventriculii laterali pot fi colabaţi sau absenţi în edemul cerebral generalizat etc.,
  - sistemul ventricular poate fi dilatat în blocajul circulaţiei LCR-ului, de diverse cauze;
- dispariţia distincţiei între substanţa cenuşie şi substanţa albă;
- comprimarea sau obliterarea cisternei supraselare;
- comprimarea sau obliterarea cisternei cvadrigeminale;

sau certifică o hernie cerebrală:

- herniere subfalciformă sau deplasarea supratentorială mediană;
- hernie transtentorială sau hernia temporală;
- hernia centrală sau hernia transtentorială a trunchiului cerebral;
- herniile subtentoriale sau cerebeloase: inferioară de amigdale cerebeloase sau herniere superioară de vermis.

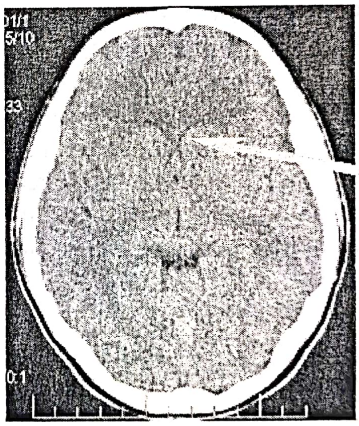

Ventriculi laterali colabaţi prin edem

Figura 3.8. Edem cerebral generalizat cu ştergerea şanţurilor girale, cu obliterarea spaţiului epicerebral şi cu ventriculii laterali colabaţi pe imaginea computer tomografică cranio-cerebrală în sindrom de HIC acut.

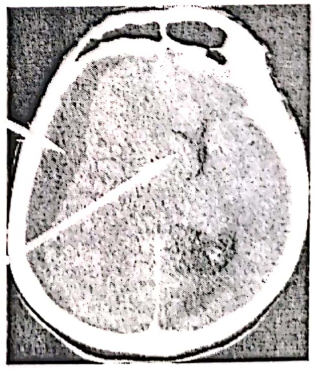

Hematom subdural

Deplasarea controlaterală a sistemului ventricular = *hernie subfalciformă*

Figura 3.9. Hematom subdural cu herniere subfalciformă.

Scanned with OKEN Scanner

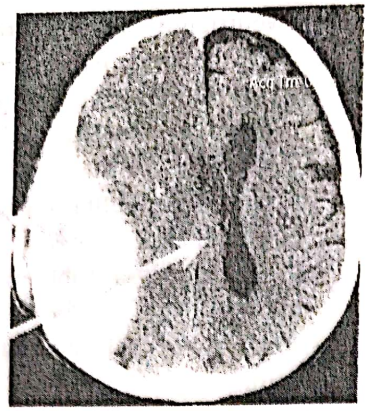

Figura 3.10. Hematom extradural cu ştergerea circumvoluţiilor emisferice drepte, compresiune şi deplasarea sistemului ventricular spre stânga.

IMAGERIA PRIN REZONANŢĂ MAGNETICĂ

Rezonanţa magnetică (IRM) este foarte utilă pentru explorarea leziunilor expansive din fosa posterioară şi pentru evidenţierea malformaţiilor arterio-venoase. Este superioară computer tomografiei referitor la leziunile intrinseci ale substanţei cerebrale. Rezonanţa magnetică nucleară evidenţiază edemul cerebral, iar rezonanţa magnetică de difuzie şi de perfuzie poate diferenţia edemul celular (citototoxic) de edemul cerebral extracelular (indus oncotic – vasogen). De asemenea, explorarea IRM evidenţiază bine edemul cerebral de tip ischemic şi foarte bine edemul cerebral hidrocefalic.

DETERMINAREA PRESIUNII INTRACRANIENE

Măsurarea presiunii intracraniene confirmă direct sindromul de hipertensiune intracraniană. Măsurarea presiunii intracraniene prin puncţia lombară este criteriu de diagnostic în hipertensiunea intracraniană idiopatică (după excluderea unei leziuni endocraniene prin CT sau IRM cerebral): presiunea LCR este mai mare de 25 cmH_2O sau decât 18–20 mmHg.

Presiunea intracraniană se măsoară prin puncţie ventriculară, în cazurile de hidrocefalie, pentru aprecierea tipului presional de valvă, înaintea instituirii drenajului ventriculo-peritoneal.

În traumatismele cranio-cerebrale cu posibilitatea apariţiei unui sindrom de HIC se face monitorizarea presiunii intracraniene. Monitorizarea PIC şi a tensiunii arteriale sanguine permite efectuarea imediată a manevrelor de scădere a PIC şi pentru menţinerea normală a presiunii de perfuzie cerebrală [4, 13, 22, 27].

Indicaţiile pentru monitorizarea presiunii intracraniene sunt toate cazurile de traumatisme cranio-cerebrale grave:

– coma cerebrală traumatică cu scorul GCS: 3–8, cu imagine computer tomografică cranio-cerebrală patologică, care necesită rezolvare neurochirurgicală;

– coma cerebrală traumatică (scorul GCS: 3–8), cu examinare CT cerebrală normală, dar care are unul dintre următorii factori de risc:

- vârsta peste 40 de ani,
- deficit motor uni- sau bilateral, sau răspuns motor tip decerebrare/decorticare uni- sau bilateral,
- valorile tensiunii arteriale sistolice sunt sub 90 mmHg la prezentare.

În mod obişnuit, monitorizarea presiunii intracraniene nu se face la pacienţii care au suferit un traumatism cranio-cerebral mediu sau uşor şi care au o stare clinică bună. De asemenea, monitorizarea presiunii intracraniene este indicată la pacienţii cu un traumatism cranio-cerebral mediu (scorul GCS este între 9–12), la care nu se poate repeta examinarea neurologică datorită sedării sau anesteziei generale pentru altă manevră terapeutică.

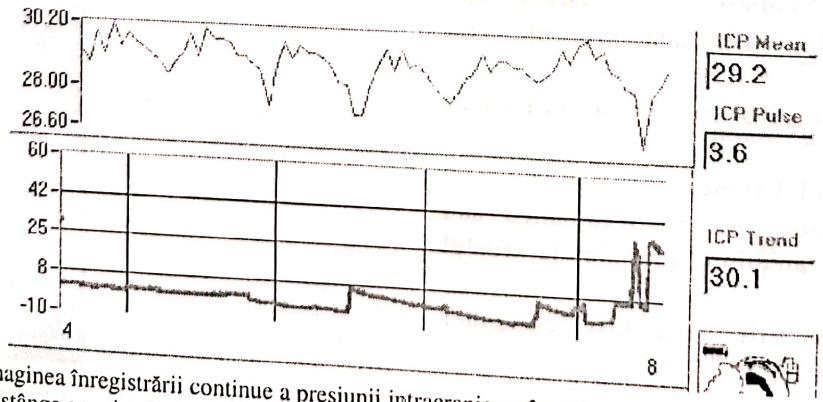

Figura 3.11. Imaginea înregistrării continue a presiunii intracraniene: înregistrarea valorilor PIC din minut în minut (undele PIC – stânga sus şi valoarea PIC medie în dreapta sus) şi înregistrarea de lungă durată a PIC (stânga jos).

Scanned with OKEN Scanner

Complicațiile monitorizării presiunii intracraniene pot fi: infecția: 0,5–2,8%; poziționarea greșită a cateterului sau a senzorului: 3%; obstrucția cateterului: 6–16%; funcționare inadecvată a senzorului; drenaj excesiv de LCR, pentru scăderea PIC, cu fenomene de hipotensiune intracraniană; fistula de LCR, apare destul de rar.

FORME CLINICE DE HIPERTENSIUNE INTRACRANIANĂ

HIPERTENSIUNEA INTRACRANIANĂ DE CAUZĂ TUMORALĂ

Sindromul de HIC apare în raport de caracteristicile leziunilor tumorale endocraniene: viteza de creștere a volumului patologic, efectul biologic asupra țesutului cerebral adiacent și de localizarea volumului suplimentar (compresiune directă asupra structurilor vitale, blocarea circulației LCR-ului) [9, 22].

Glioamele cerebrale cu grad redus de malignitate. Sindromul de HIC este mai rar; localizarea tumorală nu afectează obișnuit circulația LCR-ului și sindromul neurologic focal este dominant.

Glioamele cerebrale de grad ridicat de malignitate. Sindromul de HIC apare prin compresiunea structurilor vecine sau a căilor de circulație ale LCR-ului și PIC crește prin dezvoltarea tumorală.

Metastazele cerebrale sunt însoțite de edem cerebral important și HIC este prezentă frecvent.

Tumorile benigne intracraniene au o creștere lentă și clinica este reprezentată de sindroamele neurologice focale și tardiv poate apare sindromul de HIC prin blocajul circulației LCR-ului.

HIPERTENSIUNEA INTRACRANIANĂ DIN TRAUMATISMELE CRANIO-CEREBRALE

Imediat după acțiunea agentului agresiv, răspunsul cerebral este leziunea traumatică primară. Leziunile cerebrale traumatice secundare sunt consecința proceselor fiziopatologice inițiate în momentul traumatismului sau produse de leziunea traumatică primară [7, 9, 22], (fig. 3.12).

Leziunile primare sau secundare traumatice determină creșterea PIC prin mărirea volumului endocranian datorită:

1. unui volum suplimentar adăugat prin:
   - hematom intraparenchimatos traumatic,
   - hematom extraparenchimatos–subdural, extradural;
2. creșterea volumului parenchimului cerebral prin:
   - edem cerebral,
   - edematierea cerebrală congestivă („creier congestiv").

Edemul cerebral traumatic este un edem cerebral mixt și apare în relație cu o leziune focală, contuzie sau dilacerare cerebrală. Edematierea cerebrală congestivă („creier congestiv") apare imediat posttraumatic prin vasodilatație paralitică.

3. creșterea volumului LCR-ului (hidrocefalie acută posttraumatică) prin:
   - blocarea circulației LCR prin:
     - sânge intraventricular,
     - hematom în fosa posterioară,
     - contuzie cerebeloasă cu edem, cu blocarea ventriculului al IV-lea.
   - blocarea rezorbției LCR în hemoragia subarahnoidiană.

Explorarea computer tomografică evidențiază leziunea traumatică primară sau secundară.

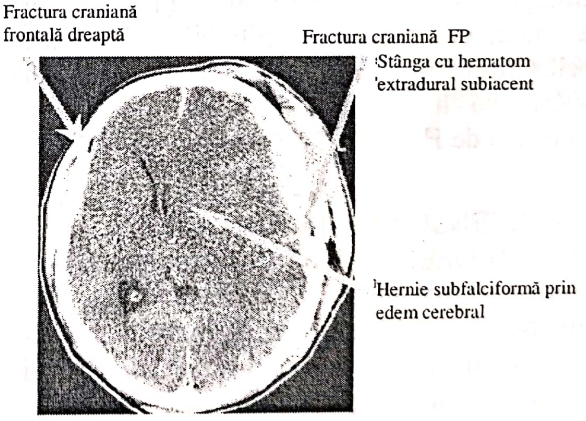

Figura 3.12. Fractură craniană bilaterală cu hematom extradural sub traiectul de fractură parietal stâng, cu edem traumatic marcat și cu sindrom de HIC traumatic acut.

HIPERTENSIUNEA INTRACRANIANĂ ÎN ENCEFALOPATIA HIPERTENSIVĂ

Encefalopatia hipertensivă este definită de tabloul clinic de HIC indusă de un puseu acut de hipertensiune arterială. Creșterea acută a presiunii sanguine duce la ineficiența autoreglării vasculare cerebrale și apare o dilatație vasculară cerebrală generalizată și / sau crește permeabilitatea capilarelor

Scanned with OKEN Scanner

cerebrale [1, 22]. Volumul parenchimului cerebral creşte prin: edematierea cerebrală congestivă („creier congestiv") prin vasodilatație, edem cerebral hidrostatic (barieră hemato-encefalică închisă) şi edem cerebral vasogen (barieră hemato-encefalică deschisă).

Tratamentul encefalopatiei hipertensive este atât etiologic cât şi patogenic:

– tratamentul puseului hipertensiv, ca aspect etiologic,
– tratamentul patogenic al sindromului de hipertensiune intracraniană.

HIPERTENSIUNEA INTRACRANIANĂ ÎN BOALA ISCHEMICĂ CEREBRO-VASCULARĂ

Leziunile cerebrale ischemice întinse se însoțesc de edem cerebral cu herniere cerebrală şi de creşterea PIC. Infarctul ischemic cerebral extins cu fenomene de HIC este determinat de ocluzia sau stenoza unei artere magistrale cerebrale. Infarctul ischemic extins al arterei sylviene apare la aproximativ 10% din pacienții cu insuficiență circulatorie cerebrală acută şi a fost numit infarct malign al arterei sylviene datorită mortalității crescute, de până la 80% din cazuri, în ciuda terapiei folosite. Infarctul ischemic cerebelos masiv produce colabarea ventriculului al IV-lea, cu hidrocefalie obstructivă acută şi sindrom acut de HIC [21, 22, 32].

HIPERTENSIUNEA INTRACRANIANĂ ÎN TROMBOZELE VENOASE CEREBRALE

Trombozele venoase cerebrale reduc circulația venoasă de retur, se produce stază venoasă şi circulația sanguină cerebrală este încetinită. Sindromul este determinat de leziunea cauzală inițială, apoi apar simptome focale neurologice legate de progresia trombozei venoase şi simptome determinate de creşterea PIC [22, 28, 31, 33, 34].

HIPERTENSIUNEA INTRACRANIANĂ ÎN HIDROCEFALIA INTERNĂ OBSTRUCTIVĂ

Hipertensiunea intracraniană este determinată de tulburările circulației LCR-ului [9, 22].

Blocajul circulației LCR-ului se realizează prin:

– stenoză de apeduct Sylvius – malformativă, tumorală, prin hemoragie intraventriculară sau stenoză secundară inflamatorie,
– procesele expansive intraventriculare de ventricul III sau de ventricul IV care blochează circulația LCR-ului,
– blocarea extrinsecă a sistemului ventricular prin leziuni paraventriculare,
– obstrucția comunicărilor cu cisternele subarahnoidiene – foramen Magendie, foramene Luschka.

Simptomele hidrocefaliei variază după vârsta apariției bolii, modalitatea progresiei hidrocefaliei şi caracteristicile individuale.

Tratamentul are ca scop restabilirea echilibrului între producerea şi absorbția LCR-ului şi îndepărtarea sau ocolirea cauzelor unui blocaj în circulația LCR.

În raport de etiologie şi mecanismul patogenic se face:

– tratamentul medical care poate diminua producerea de LCR – acetazolamidă,
– tratamentul neurochirurgical etiologic al leziunii compresive,
– tratament neurochirurgical de drenaj al LCR: şunt ventriculo-peritoneal, ventriculostomia endoscopică a ventriculului III, puncții lombare de drenaj, repetate.

HIPERTENSIUNEA INTRACRANIANĂ PRIN SCĂDEREA REZORBȚIEI LICHIDULUI CEFALO-RAHIDIAN

Hipertensiunea intracraniană este determinată de scăderea rezorbției lichidului cefalo-rahidian prin diverse cauze care afectează direct mecanismele de rezorbție. Structurile anatomice care asigură drenajul LCR-ului în sinusurile venoase pot fi interesate în meningita acută, în hemoragia subarahnoidiană din traumatisme, anevrisme etc, în carcinomatoza meningeală, în meningita cronică din sarcoidoză etc. [16, 22]. Lichidul cefalo-rahidian se acumulează în sistemul ventricular şi se produce o hidrocefalie comunicantă, cu edem cerebral hidrocefalic periventricular.

HIPERTENSIUNEA INTRACRANIANĂ IDIOPATICĂ

Hipertensiunea intracraniană idiopatică este caracterizată prin creşterea presiunii intracraniene în absența unui proces expansiv intracranian, a hidrocefaliei, a unei infecții intracraniene, a

Scanned with OKEN Scanner

trombozei sinusurilor venoase durale sau a encefalopatiei hipertensive. HIC idiopatică corespunde parțial vechii denumiri de *pseudotumor cerebri* [19, 22, 26, 30, 36].

Diagnosticul de HIC idiopatică poate fi pus numai după măsurarea PIC și după explorarea neuroimagistică completă.

Criteriile de diagnostic ale HIC idiopatice sunt:

- presiunea lichidului cefalo-rahidian este mai mare de 25 cm H_2O, adică mai mare de 18–20 mmHg, (manometrie lombară), lichidul cefalo-rahidian are compoziție normală: proteinorahie normală sau scăzută și celularitate normală,
- sunt prezente simptome determinate de presiunea crescută intracraniană: edem papilar, cefalee, cu absența semnelor de localizare neurologică,
- explorarea cerebrală prin CT sau IRM constată aspecte normale cranio-cerebrale, eventual se poate evidenția un sistem ventricular redus de dimensiuni – fără semnificație, sau șa turcească goală (*empty sella*); nu există suspiciune de tromboză de sinus venos intracranian.

Predomină sexul feminin, cu interesarea grupelor de vârstă 20–50 de ani și incidența maximă în decada a treia de vârstă.

Pentru situațiile patologice foarte diverse în care apare HIC idiopatică și fără o relație etiopatogenică clară se folosește termenul de „factori asociați". Condițiile patologice în care apare HIC idiopatică sunt numeroase și dificil de sistematizat: tulburări metabolice și endocrine, obezitatea, hipotiroidie, anomalii paratiroidiene etc., anemii prin carența de Fe, boli de sistem – lupus eritematos, medicamente: acid nalidixic, tetracicline, vitamina A, carbonat de litiu, sindroame familiale etc.

Mecanismele patogenice sunt reprezentate de afectarea barierei hemato-encefalice cu hiperproducție de fluid interstițial și edem cerebral extracelular; lichidul cefalo-rahidian este produs normal, există schimburi crescute dinspre fluidul interstițial spre LCR la nivel transependimar și pial transcerebral; se produce o rezorbție crescută a LCR-ului și există un reflux venos rapid [14, 22]. Aceste circuite fluidice justifică presiunea mare a lichidului cefalo-rahidian și permit menținerea autoreglării circulatorii cerebrale cu funcționare nervoasă normală.

Clinica cuprinde doar cefaleea, uneori apar progresiv tulburări de vedere (scăderea acuității vizuale) și pareze de oculomotori [11, 22]. Examenul de fund de ochi evidențiază edemul papilar, prezent în toate cazurile de hipertensiune intracraniană idiopatică.

Tratamentul este simptomatic pentru cefalee și se administrează antiedematoase cerebrale tip dexametozonă sau diuretice (acetazolamidă, furosemid) pentru scăderea presiunii intracraniene. S-au folosit puncții lombare repetate și șuntare lombo-peritoneală cu rezultate clinice bune.

TRATAMENTUL HIPERTENSIUNII INTRACRANIENE

Tratamentul hipertensiunii intracraniene depinde de tipul de HIC și de stadiul evolutiv al bolii. Tratamentul este în primul rând etiologic pentru a îndepărta cauza care a indus creșterea presiunii intracraniene, concomitent se încearcă stoparea mecanismelor patogenice prin care sînt afectate structurile nervoase și se aplică un tratament simptomatic pentru a diminua intensitatea sindromului clinic. Precizarea tipului de HIC determină terapia care trebuie aplicată [3, 9, 22, 35].

TRATAMENTUL ETIOLOGIC

I. În cazul proceselor expansive intracraniene tratamentul etiologic constă în intervenția chirurgicală pentru îndepărtarea leziunii:

– extirparea tumorilor cerebrale este completă sau parțială în raport de localizarea tumorii, depinzând de caracterul benign sau malign al neoformației. Astfel, dispare volumul suplimentar endocranian, ca prim moment în dezvoltarea HIC, cât și efectul compresiv asupra căilor de circulație ale LCR-ului și efectul edematogen asupra parenchimului nervos adiacent,

– leziunile traumatice expansive sunt rezolvate chirurgical prin evacuarea hematoamelor traumatice, îndepărtarea dilacerării cerebrale edematogene etc.,

– alte leziuni expansive intracraniene, netumorale sau netraumatice, cum sunt abcesul cerebral,

Scanned with OKEN Scanner

empiemul dural, chistul hidatic etc. sunt rezolvate neurochirurgical de obicei prin evacuare completă.

II. În cazul encefalopatiei hipertensive, tratamentul etiologic este tratamentul crizei hipertensive cu revenirea progresivă, dar destul de rapid, la valori normale ale tensiunii arteriale.

III. În hipertensiunea intracraniană prin tromboze venoase cerebrale, tromboză de sinus sagital superior etc., se pot folosi substanțe antitrombotice și anticoagulante.

IV. În *stroke*-ul ischemic, determinat de ocluzia sau stenoza vaselor cerebrale mari, se pot folosi substanțe cu acțiune fibrinolitică: tromboliza intravenoasă, enzime ce degradează fibrinogenul etc. Ocluzia trombotică de arteră sylviană poate beneficia de o anastomoză extra-intracraniană cu artera temporală superficială. De asemenea, s-au practicat – în urgență – endarterectomia carotidiană și angioplastia, cu îndepărtarea mecanică a coagulului sanguin ori cu montarea unui stent arterial.

V. Hipertensiunea intracraniană, secundară unei meningite acute, beneficiază de tratamentul etiologic al meningitei bacteriene, care scade inflamația meningeală și diminuează tulburările secundare de rezorbție ale LCR-ului.

TRATAMENTUL PATOGENIC

1. Are ca scop: să acționeze asupra dezvoltării edemului cerebral, iar odată apărut să determine diminuarea edemului prin terapii medicamentoase sau să încerce scăderea efectului neoformației sau al edemului cerebral perilezional asupra restului parenchimului nervos, prin decompresiune chirurgicală. Pentru scăderea edemului cerebral se folosesc diuretice și corticosteroizi. Manitolul este diuretic osmotic, se folosește în doză de 0,25–1 g/kgc intravenos; efectul apare după 10–15 minute, durează aproximativ două ore și se poate repeta după 6 ore. Este eficient în cazul edemului cerebral cu barieră hemato-encefalică intactă In timpul terapiei cu manitol se verifică osmolaritatea serică ce trebuie menținută între 300–315 mOsm/l. Furosemidul se folosește în doză de 10–40 mg administrat intravenos sau ca doză inițială de 0,5–1 mg/kgc; scade și formarea de LCR. Combinarea acestor două diuretice este mai eficientă și se face cu supravegherea electroliților sanguini (potasiu). Corticosteroizii (dexametazona) sunt eficienți în edemul cerebral vasogen prin refacerea barierei hemato-encefalice. Se administrează dexametazonă 4–20 mg i.v., iar efectele se manifestă după câteva ore.

2. Împiedică apariția hidrocefaliei interne și în cazul hidrocefaliei obstructive constituite să scadă volumul LCR-ului ventricular. Îndepărtarea rapidă a excesului de LCR se poate face prin drenaj ventricular în cursul monitorizării presiunii intracraniene sau prin drenaj ventricular extern. În hipertensiunea intracraniană idiopatică se folosește uneori șuntul lombo-peritoneal, iar în cazul unei hidrocefalii obstructive se pot folosi sisteme de șuntare ventriculo-peritoneale.

Acetazolamida și corticosteroizii scad producția de lichid cefalo-rahidian și sunt folosiți pentru diminuarea volumului LCR-ului. Administrarea de acetazolamidă în doze de 250–1000 mg/zi scade progresiv producția de LCR.

3. Previne tulburările circulatorii endocraniene sau readuce spre normalitate circulația sanguină cerebrală deja afectată, pentru a opri evoluția ischemiei cerebrale.

Creșterea presiunii arteriale sanguine este indicată pentru menținerea unei presiuni de perfuzie cerebrală corespunzătoare, în cazul evidențierii prin monitorizare a unei creșteri marcate a presiunii intracraniene. Terapia hipertensivă, de creștere a tensiunii arteriale sistemice, cuprinde administrarea de soluții coloidale, vasopresoare intravenoase ca dopamina sau fenilefrina. În cazul sindromului de HIC din traumatismele cranio-cerebrale, presiunea arterială sistemică se poate crește pînă la 150–170 mmHg; în cazul sindromului de HIC netraumatic și în absența hemoragiei cerebrale, tensiunea arterială se poate crește până la 180 mmHg.

4. În cazul unor semne premergătoare unei complicații, să stopeze evoluția procesului respectiv (decompresiunea nervului optic în HIC idiopatică pentru oprirea evoluției cecității etc.).

5. Înaintea apariției sau la primele semne de decompensare a hipertensiunii intracraniene, prin apariția unei hernii cerebrale, să încerce manevre de protejare a parenchimului nervos prin drenaj ventricular, craniectomie decompresivă subtemporală, craniectomie de fosă cerebrală posterioară, cu excizia arcului posterior al atlasului etc.

TRATAMENTUL SIMPTOMATIC

Este necesar în majoritatea cazurilor de hipertensiune intracraniană, pentru scăderea

Scanned with OKEN Scanner

intensității simptomelor, până își face efectul terapia etiopatogenică și apoi concomitent cu acesta. Se folosesc antialgice, antiemetice, antivertiginoase, anticonvulsivante, antitermice, sedative etc., în raport de simptomatologie.

GHID TERAPEUTIC ÎN HIPERTENSIUNEA INTRACRANIANĂ DECOMPENSATĂ

Pacientul cu sindrom de HIC acut este evaluat clinic complet (funcțiile vitale, scorul Glasgow, sindromul focal neurologic etc.) și explorat de urgență prin examen CT cranio-cerebral.

Se stabilește diagnosticul și se decide opțiunea terapeutică.

1. Dacă este nevoie, se intervine chirurgical pentru îndepărtarea volumului patologic (tumoral, traumatic) sau se practică drenajul ventricular în hidrocefalia obstructivă acută (prin hemoragie intracraniană sau compresiune tumorală). În continuare, și la pacienții fără indicație operatorie, se aplică – progresiv – terapia de scăderea a PIC și menținere normală a PPC în funcție de valorile monitorizării PIC, a PPC și ale celorlați parametri.
2. Sedarea, ridicarea capului la 25 grade față de orizontală și eventual hiperventilație moderată, cu menținerea $PaCO_2$ la ≈ 35 mmHg, în cazul ventilației mecanice (pacient în comă).
3. Drenajul LCR prin cateterul ventricular, în raport de valorile PIC [2, 22].
4. Administrarea de diuretice: manitol, furosemid, glicerol.
5. Hiperventilația, hipotermia și tratamentul hipertensiv, pentru menținerea unei PPC normale dacă PIC este crescută. Hiperventilația este intermitentă și se ajunge la $PaCO_2$ de 25–30 mmHg.
6. Folosirea de soluție hipertonă de NaCl, concentrație de 7,5 % [15].
7. Decompresiunea chirurgicală prin craniectomie largă unilaterală sau bilaterală [9, 22, 23, 29].
8. Administrarea de anestezice nebarbiturice sau barbiturice sub control EEG.
9. Administrarea de trometamol (THAM).
10. Excepțional, după epuizarea celorlalte mijloace terapeutice se face drenajul LCR prin puncție lombară. Explorarea CT cerebrală trebuie să evidențieze cisternele bazale și ventriculii laterali. Riscul de hernie cerebrală este mai mic decât evoluția nefavorabilă prin creșterea PIC [22].

BIBLIOGRAFIE

1. Adamson D.C., Dimitrov D.F., Bronec P.R., Upward transtentorial herniation, hydrocephalus, and cerebellar edema in hypertensive encephalopathy. Neurologist. 2005;**11**:171–5.
2. Adelson P.D., Bratton S.L., Carney N.A., Chesnut R.M., *et al.*, The role of cerebrospinal fluid drainage in the treatment of severe pediatric traumatic brain injury. Pediatr Crit Care Med. 2003, 4:S38–9.
3. Adelson P.D., Bratton S.L., Carney N.A., Chesnut R.M., *et al.*, Threshold for treatment of intracranial hypertension. Pediatr Crit Care Med. 2003; 4:S25–7.
4. Adelson P.D., Bratton S.L., Carney N.A., Chesnut R.M., *et al.*, Intracranial pressure monitoring technology. Pediatr Crit Care Med. 2003; 4:S28–30.
5. Arseni C., Constantinescu Al.I., Hipertensiunea intracraniană Ed Academiei Române, Bucuresti 1972.
6. Bagdasar D., Arseni C., Traite de neurochirurgie, Ed Academiei, Bucureşti,1951.
7. Ciurea A.V., Arseni Aurelia, Alexianu D. *et al.*, Edemul cerebral acut, factor agravant în politraumatisme la copii. Neurologia, Psihiatria, Neurochirurgia, 1988, 23, 267–276.
8. Ciurea A.V., Hipertensiunea intracraniană. în: Tratat de Pediatrie, sub redacția Prof. Dr. E.P. Ciofu, Dr. Carmen Ciofu, Ed.Medicală, 2001.
9. Constantinovici A., Ciurea A.V., Ghid practic de neurochirurgie, Ed Medicală, Bucureşti, 1998.
10. Donnan G.A., Davis S.M., Surgical decompression for malignant middle cerebral artery infarction: a challenge to conventional thinking. Stroke. 2003; 34:2307.
11. Duggal H.S., Idiopathic intracranial hypertension presenting with psychiatric symptoms. a J Neuropsychiatry Clin Neurosci. 2005; 17:426–7.
12. Dunn L.T., Raised intracranial pressure.J Neurol Neurosurg Psychiatry. 2002;**73**:i23–7.
13. Forsyth R., Baxter P., Elliott T., Routine intracranial pressure monitoring in acute coma.Cochrane Database Syst Rev. 2001; 3:CD002043.
14. Gasparian S.S., Serova N.K., Sherbakova E.Y., *et al.*, Compensatory mechanisms in patients with benign intracranial hypertension syndrome. Acta Neurochir Suppl. 2002; 81:31–3.
15. Georgiadis A.L., Suarez J.I., Hypertonic saline for cerebral edema. Curr Neurol Neurosci Rep. 2003; **3**:524–30.
16. Iencean St.M., A new classification and a synergetical pattern in intracranial hypertension. Medical Hypotheses, 2002; 58:159–63.
17. Iencean St,M., Brain edema – a new classification. Medical Hypotheses. 2003; 61:106–9.
18. Iencean St M Actual state in intracranial hypertension, Ed. „Gh. Asachi" Iaşi 2003.
19. Iencean St.M., Pattern of increased intracranial pressure and classification of intracranial hypertension. Journal of Medical Sciences, 2004, 4:52–58.
20. Iencean St.M., Classification and essential conditions of decompensation in intracranial hypertension Rom J Neurosurgery 2004, I, pp. 3–13.
21. Iencean St.M., Vascular intracranial hypertension, J Med Sciences 2004, 4,: 276–281.

Scanned with OKEN Scanner

22. Iencean St.M., Hipertensiunea intracraniană, Ed Institutul European, Iaşi, 2006.
23. Jiang J.Y., Xu W., Li W.P., Xu W.H., *et al.*, Efficacy of standard trauma craniectomy for refractory intracranial hypertension with severe traumatic brain injury: a multicenter, prospective, randomized controlled study. J Neurotrauma. 2005; 22:623–8.
24. Marmarou A., The pathophysiology of brain edema and elevated intracranial pressure. Cleve Clin J Med. 2004; 71 Suppl 1:S6–8.
25. Oprescu I,, Ionescu I,m Urgenţele în neurochirurgie şi neurologie, Ed Medicală, Bucureşti, 1963.
26. Panigrahi M., Idiopathic intracranial hypertension. Neurosurgery. 2004; 55:1231–2.
27. Piper I., Barnes A., Smith D., Dunn L., The Camino intracranial pressure sensor: is it optimal technology? An internal audit with a review of current intracranial pressure monitoring technologies. Neurosurgery. 2001; 49:1158–64.
28. Rajpal S., Niemann D.B., Turk A.S., Transverse venous sinus stent placement as treatment for benign intracranial hypertension in a young male: case report and review of the literature. J Neurosurg. 2005; 102:342–6.
29. Schneider G.H., Bardt T., Lanksch W.R., Unterberg A., Decompressive craniectomy following traumatic brain injury: ICP, CPP and neurological outcome. Acta Neurochir Suppl. 2002; 81:77–9.
30. Shin R.K., Balcer L.J., Idiopathic Intracranial Hypertension Curr Treat Options Neurol.2002; 4:297–305.
31. Stam J., Thrombosis of the cerebral veins and sinuses. N Engl J Med. 2005; 352:1791–8.
32. Suh D.C., Sung K.B., Cho Y.S., *et al.*, Transluminal angioplasty for middle cerebral artery stenosis in patients with acute ischemic stroke. Am J Neuroradiol. 1999; 20: 553–558.
33. Tamimi A., Abu-Elrub M., Shudifat A., *et al.*, Superior sagittal sinus thrombosis associated with raised intracranial pressure in closed head injury with depressed skull fracture. Pediatr Neurosurg. 2005; 41:237–40.
34. Tsumoto T., Miyamoto T., Shimizu M., *et al.*, Restenosis of the sigmoid sinus after stenting for treatment of intracranial venous hypertension: case report. Neuroradiology. 2003; 45:911–5.
35. Wahlstrom M.R., Olivecrona M., Koskinen L.O., *et al.*, Severe traumatic brain injury in pediatric patients: treatment and outcome using an intracranial pressure targeted therapy–the Lund concept. Intens Care Med. 2005; 31:832–9.
36. Wall M., George D., Idiopathic intracranial hypertension. A prospective study of 50 patients. Brain, 1991, 114:155–180.

Scanned with OKEN Scanner

Capitolul 4
MALFORMAȚII DISRAFICE CRANIO-SPINALE

ALEXANDRU VLAD CIUREA, TEODORA CAMELIA COMAN, ALEXANDRU TAȘCU

INTRODUCERE

Defectele de tub neural (DTN) includ anencefalia, meningomielocelele (MMC) şi meningoencefalocelele (MEC) şi reprezintă cele mai frecvente defecte ce apar la nou-născuți fiind asociate cu o rată crescută de mortalitate şi morbiditate [193].

EPIDEMIOLOGIE

Rata prevalenței pentru encefalocele, spina bifida şi anencefalia sunt de 1,4, 5,5, şi respectiv 3,7/10 000 nou-născuți vii. Prevalența encefalocelelor şi anencefaliei este mai crescută la sexul feminin şi sarcini multiple. Prevalența acestora a scăzut din 1968 până în 2002 (–1,2% pentru encefalocele, –4,2% pentru spina bifida, şi –3,6% pentru anencefalie). După tratamentele de întărire cu acid folic, prevalența a scăzut pentru spina bifida, dar nesemnificativ pentru encefalocele şi anencefalie [159]. Rata de spitalizare pentru spina bifida a scăzut cu 21% din anii 1993–1997 până în 1998–2002, cu 20% pentru anencefalie şi cu 4% pentru defectele membrelor inferioare. Această rată a scăzut pentru spina bifida mai ales la nou-născuții din populația hispanică (33%) decât la cei albi (13%) sau negri (21%) [156]. Frecvența DTN este de 1–5/1000 naşteri, cu variații în funcție de localizarea geografică şi de etnie. Un studiu efectuat în Tailanda pe 115 pacienți cu DTN spitalizați în anii 1990–1999 reflectă o incidență a acestora 0,67/1000 naşteri. Distribuția pe sexe arată o uşoară predominență la sexul masculin (51%). În această serie 91% cazuri au prezentat DTN izolate, în timp ce 8,7% cazuri s-a asociat cel puțin o altă anomnalie. Din totalul cazurilor de DTN, 48% au fost mielomeningocele, 39% anencefalii, şi 12% encefalocele. Mortalitatea a fost de 15% în seria studiată, dintre aceste cazuri 41% au decedat *in utero*, 47% în perioada neonatală precoce; şi 12% după vârsta de un an. Tratamentul aplicat a constat în corecție chirurgicală la 95 cazuri, excizie şi reparare la 47 cazuri, excizie şi *shunt* VP la 45 cazuri, laminectomie la un caz şi corecție a membrelor două cazuri [193].

Un studiu efectuat în China pe 160 DTN înregistrate la 11 534 naşteri (prevalență de 138,7/10 000 naşteri) arată că rata anencefaliei, spinei bifida şi encefalocelelor a fost de 65,9, 58,1, şi respectiv 14,7/10 000, cu o predominență la sexul feminin a cazurilor de anencefalie. Procentajul sarcinilor care au ajuns la termen din totalul acestor cazuri a fost pentru anencefalie, spina bifida şi encefalocele de 50%, 41,8%, şi respectiv 35,3%. Incidența DTN pare să fie mai mare când vârsta mamei este mai mică de 20 ani sau mai mare de 30 ani. De asemenea, deficiența de acid folic pare să fie factorul de risc cel mai important în apariția DTN [99].

Incidența encefalocelelor variază, de asemenea, în funcție de etnie şi localizarea geografică [31, 184]. Encefalocelele occipitale sunt tipul cel mai frecvent în America de Nord şi Europa de Vest, incidența lor variind între 1/3000–1/10 000 nou-născuți vii şi reprezintă circa 85% din totalul encefalocelelor [22, 26, 31, 124, 125]. Circa 70% din encefalocelele occipitale apar la sexul feminin şi 15–20% se asociază cu DTN [84,133]. Encefalocelele anterioare prezintă o incidență crescută (1/3 500–1/5 000 nou-născuți vii) în

Scanned with OKEN Scanner

Tailanda, Indonezia, Filipine, Malaezia, în unele regiuni din Rusia, şi Africa Centrală [9, 22, 26, 42, 84, 124, 125, 130, 133, 184, 186, 194], în timp ce în America de nord incidenţa lor este de 1/35 000 nou-născuţi vii. Encefalocelele bazale sunt mai rare, ele reprezintă sub 10% din totalul encefalocelelor [129].

În ultimele trei decenii prevalenţa la naştere, pe plan global, a MMC a scăzut considerabil [101, 110]. În Atlanta, se înregistrează o prevalenţă de 0,51/1 000 nou-născuţi vii [157], în Anglia şi Wales prevalenţa la naştere a spinei bifida era de 0,5/1 000 nou-născuţi vii în 1985 [39], iar în Dublin, Irlanda, de 1,55/1 000 nou-născuţi vii în 1982 [34]. Această scădere a prevalenţei este paralelă cu implementarea *screening*-ului prenatal pentru AFP şi a ultrasonografiei.

În Spitalul Clinic de Urgenţă „Bagdasar-Arseni" Bucureşti s-au înregistrat 945 cazuri de MEC, dintr-un total de 1 665 cazuri de MEC, MC şi MMC în perioada cuprinsă între 1945–2003. Dintre acestea, 732 cazuri au fost MEC bazale (726 frontoetmoidale: 222 nazofrontale, 478 nazoetmoidale, 26 nazoorbitare şi doar 6 cazuri cu localizare sfenoorbitară, sfenomaxilară sau altele), iar 213 convexitale (4 frontale, 62 parietale, 102 occipitale, 29 parieto-occipitale şi 16 pterionale), (graficul 4.1) [30, 31].

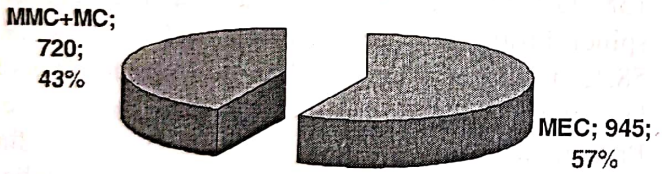

Graficul 4.1. În Spitalul Clinic de Urgenţă „Bagdasar-Arseni" Bucureşti s-au înregistrat 945 cazuri de MEC dintr-un total de 1665 cazuri de MEC, MC şi MMC în perioada cuprinsă între 1945–2003.

FACTORI FAVORIZANŢI

Majoritatea DTN se datorează unor factori genetici predispozanţi şi unor factori de mediu *trigger*. Unii autori au raportat că un supliment vitaminic în perioada de concepţie şi gestaţie se asociază cu reducerea semnificativă a DTN [24]. Numeroşi *agenţi chimici* precum cafeina, unele antiepileptice [18, 189], diazepamul sau substanţele anestezice locale au cauzat DTN în studiile experimentale [68, 96].

Studierea factorilor de risc pentru DTN pe 192 cazuri arată că, vârsta mamei sub 18 ani, sexul feminin al copilului, naşterile în anotimpurile primăvară sau vară, lipsa utilizării de acid folic, sub trei vizite prenatale şi starea de sărăcie, reprezintă factorii de risc cei mai importanţi pentru DTN. *Lipsa utilizării de acid folic* şi *factorii de mediu* au influenţa cea mai mare în producerea DTN [137]. Febra în timpul sarcinii pare a fi un factor de risc pentru apariţia DTN în timp ce nivelul de zinc capilar de 0,541 μg/100 g, şi numărul de examene prenatale reprezintă factori de protecţie. *Deficienţa de zinc* este un factor sever de risc pentru DTN [202].

Efectul teratogen al dozelor mari de *progesteron* s-a dovedit în studii experimentale a avea acţiune inhibitorie asupra închiderii tubului neural, precum şi în producerea de malformaţii cardiace, ale SNC, amelie (lipsa membrelor) sau masculinizarea fătului de sex feminin [19, 198]. Progesteronul acţionează la nivel cerebral prin stimularea GABA în anumite arii specifice ale creierului [65]. De asemenea, se ştie că anumite substanţe care alterează funcţionarea sistemului GABA-ergic pot contribui la apariţia DTN [37]. Studii experimentale demonstrează că nivelul progesteronului crescut de 20 ori, faţă de nivelul fiziologic normal, poate cauza DTN [141].

Inhibitorii enzimei de conversie şi antagoniştii receptorilor de angiotensină II – determină fetotoxicitate – dacă sunt administraţi în trimestrele 2 şi 3 de sarcină [12].

GENETICĂ

DTN sunt anomalii congenitale severe datorate ineficienţei procesului de neurulaţie. Deoarece s-a dovedit că factori precum deficienţa de acid folic prezintă un risc crescut în producerea DTN, majoritatea studiilor genetice s-au axat pe studierea genelor care interferă cu metabolismul acidului folic [43]. Primul *screening* genetic în DTN a demonstrat *linkage*-ul cromozomilor 7 şi 10. Studii recente s-au axat pe analiza polimorfismului nucleotidei unice cu densitate mare (*high-density single nucleotide polymorphism* – SNP). Atât pentru markerii microsateliţi cât şi cei ai SNP, analiza linkată sugerează afectarea locusurilor proximale regiunilor telomerice ale cromozomilor 2q şi 7p. Adiţional mutaţiilor şi/sau

Scanned with OKEN Scanner

variațiilor în genele majore, aceste locusuri pot prezenta microdeleție și/sau translocație [173].

INVESTIGAȚII ÎN DEFECTELE DE TUB NEURAL

Alfa-fetoproteina din serul matern (*maternal serum alpha fetoprotein – MSAFP*) a fost introdusă ca test *screening* pentru malformațiile congenitale și în special pentru DTN în ultimele două decenii. Totuși, valoarea acestui test poate fi influențată de rasă și de greutatea mamei. Un studiu efectuat pe 608 femei aflate în săptămânile 16–18 de gestație arată că valorile medii ale MSAFP în nașterile fără anomalii congenitale au fost 25,5, 33,5, și respectiv 53,2 IU/ml, în săptămânile 16, 17 și respectiv 18 de gestație. Utilizând multiplii ai mediei MSAFP (MSAFP *multiples of median* – MOM), 42,9% au fost avorturi sau iminențe de avort, 57,1% siamezi, 31,25% nașteri premature și 27,3% feți cu greutate mică la naștere la valori ale MOM de trei ori sau mai mult. 1/4 din anomaliile congenitale prezentau valori mai mici de 0,5 ale MOM, iar 41,7% valori mai mari sau egale cu 3 MOM. Acest *screening* poate fi folosit pentru detectarea prenatală a anomaliilor congenitale [7]. Nivelul mediu de MSAFP s-a găsit, de asemenea, crescut în cazuri de hidrocefalie fetală, dar testul prezintă senzitivitate scăzută pentru această afecțiune [185].

Alterarea metabolismului folaților și homocisteinei la mamă se asociază cu DTN.

Ultrasonografia de rutină, efectuată în săptămânile 11–14, detectează anomalii structurale fetale la cca 41% cazuri. Feții cu translucență nucală mai mare de 3,0 mm prezintă anomalii comozomiale [203].

IMAGISTICA PRIN REZONANȚĂ MAGNETICĂ (IRM)

IRM este investigația de elecție în DTN, aceasta putând preciza cu acuratețe conținutul pungii herniare, gradul de afectare a SNC, precum și alte malformații asociate. IRM este o investigație extrem de utilă în planificarea intervenției neurochirurgicale și în aprecierea prognosticului (fig 4.1).

METODE DE PREVENȚIE

Administrarea în perioada preconcepțională a suplimentelor de acid folic, previne DTN în procent de 50–75%. Mecanismul de acțiune ipotetic este acela că, acidul folic previne DTN prin stimularea reacțiilor de metilare la nivel celular [10, 182]. Administrarea săptămânală de 5 000 mcg acid folic reduce incidența DTN cu 50%, în special a spinei bifida, procentul fiind mai mare la cazurile de sex feminin [113, 127].

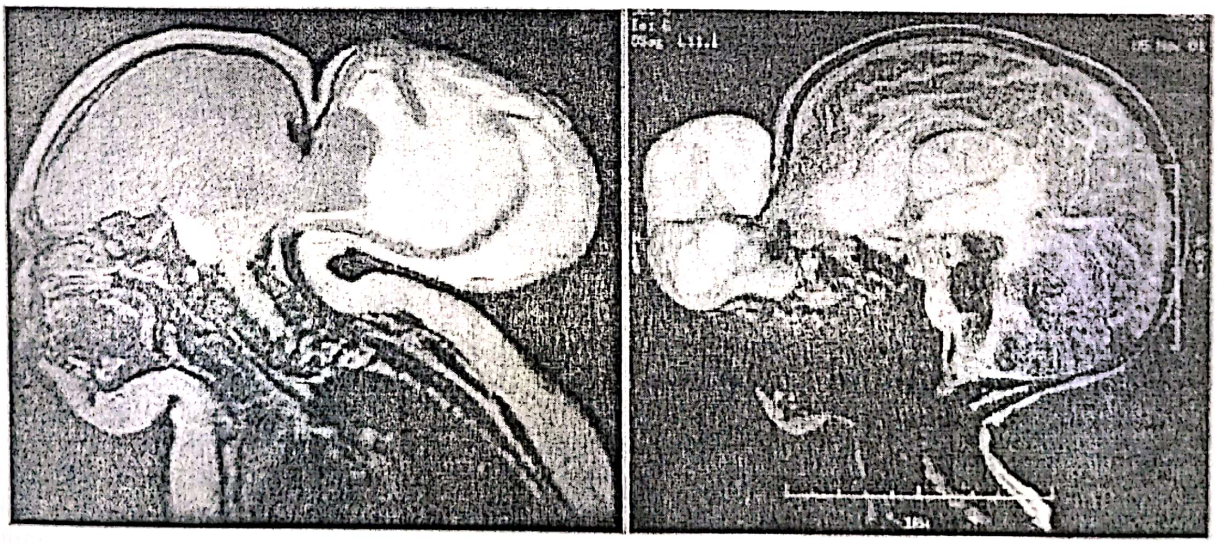

Figura 4.1. Meningoencefalocel occipital și nazal, examen IRM în secvență T2.

Scanned with OKEN Scanner

Studii extinse pe 2841 sugari cu spina bifida şi 638 sugari cu encefalocele, au evaluat rata de supravieţuire la un an, utilizând scala Kaplan-Meier; factorul asociat, cu şansele de ameliorare a ratei de supravieţuire la un an, a fost administrarea de acid folic în timpul sarcinii. Sugarii cu spina bifida au prezentat o ameliorare a ratei de supravieţuire la un an de 92,1% sub terapia cu acid folic, comparativ cu rata de 90,3%, la cei care nu au fost supuşi acestei terapii. La sugarii cu encefalocele, creşterea ratei de supravieţuire a fost nesemnificativă la cei cu acid folic 79,1% comparativ cu cei fără această terapie de substituţie [13].

CLASIFICAREA DEFECTELOR DE TUB NEURAL

În baza considerentelor embriologice şi a prezenţei sau absenţei ţesutului neural exteriorizat, DTN se clasifică în: închise şi deschise.

- *DTN deschise* afectează frecvent întregul SNC (exemplu, hidrocefalie asociată, malformaţie Chiari II) şi se datorează deficienţei în neurulaţia primară. Ţesutul neural este exteriorizat şi se asociază cu fistule de LCS.
- *DTN închise* sunt localizate şi limitate la nivel spinal (creierul este rar afectat) şi sunt rezultatul unui defect în neurulaţia secundară. Ţesutul neural nu este exteriorizat, şi defectul este complet epitelizat, deşi tegumentul care acoperă defectul poate fi displastic.

Manifestările craniene includ următoarele: anencefalie, encefalocele (meningocele sau meningomielocele), craniorahischisis total, sinus dermal congenital.

Manifestările spinale includ: spina bifida aperta (chistică), mielomeningocele, meningocele, mieloschisis, sinus dermal congenital, malformaţii lipomatoase (lipomielomeningocele), malformaţii „*Split-cord*", diastematomielia [30, 31].

MENINGOENCEFALOCELE

Meningoencefalocelele (MEC) reprezintă un grup de malformaţii caracterizate prin defecte durale şi de calvaria cu hernierea extracranială a leptomeningelui, creierului şi LCS. Actualmente, clasificarea cea mai acceptată în literatură se bazează pe localizarea anatomică a defectului cranian [30, 31, 183].

Leziunile primare sunt acelea care sunt prezente la naştere sau au un substrat congenital, în timp ce cele secundare sunt leziuni dobândite, cel mai frecvent posttraumatic sau postchirurgical [31].

CLASIFICAREA MENINGOENCEFALOCELELOR (Suwanwela, 1972) [30, 31, 183]

PRIMARE
Craniene
1. Occipitale
2. Cervicooccipitale
3. Interparietale
4. Temporale
5. Interfrontale
6. Fontanela anterioară
7. Fontanela posterioară

Fronto-etmoidale (sincipitale)
1. Nazo-frontale
2. Nazo-etmoidale
3. Nazo-orbitale

Bazale
1. Trans-etmoidale
2. Trans-sfenoidale
3. Sfeno-etmoidale
4. Sfenomaxilare
5. Sfenoorbitare
6. Sfenofaringiene
7. Temporale
   - Postero-inferioare (endaurale)
   - Antero-inferioare

Cranioschisis
1. Acrania–exencefalie
2. Cranial–„*upper facial cleft*"
3. Bazal–„*lower facial cleft*"

SECUNDARE
1. Traumatic
2. Postchirurgical
3. Inflamator
4. Neoplastic

INCIDENŢA

Incidenţa MEC variază în funcţie de aria geografică şi rasă [184]. MEC occipital reprezintă tipul cel mai frecvent în America de Nord şi Europa de Vest, cu o incidenţă cuprinsă între 1/3 000 şi 1/10 000 nou-născuţi vii şi reprezintă cca 85% din totalul MEC [22, 26, 124, 125]. 70% din MEC occipitale se întâlnesc la sexul feminin, iar 15–20% sunt asociate cu DTN [84, 133]. MEC anterioare se întâlnesc cu frecvenţă mai mare

Scanned with OKEN Scanner

(1/3 500 până la 1/5 000 nou-născuți vii) în Asia de Sud-Est (Tailanda, Indonezia, Burma, Filipine, Malaezia) și în unele zone din Rusia, și Africa Centrală [9, 22, 26, 42, 84, 124, 125, 130, 133, 184, 186, 194]. În America de Nord, incidența acestui tip este apreciată la cca 1/35 000 nou-născuți vii. MEC bazale sunt mai rare și reprezintă mai puțin de 10% din totalul encefalocelelor [129]. MEC temporale sunt extrem de rare, reprezentând mai puțin de 1% din totalul malformațiilor cerebrospinale [31, 44, 85]. Patogeneza MEC frontale nu este încă pe deplin elucidată, în literatură existând două concepte importante în acest sens [30, 31, 36, 83, 104, 135]. MEC occipitale conțin în general o gamă mai variată de țesuturi comparativ cu alte tipuri de MEC. Simpson găsește cortex cerebral în interiorul sacului la 32% cazuri, prezența cerebelului sau ventriculului IV la 11% cazuri și noduli gliali la 20% [169].

ANOMALII ASOCIATE

Asocierea cea mai frecventă a MEC este cu sindromul Meckel, dar și cu alte sindroame precum [30, 31, 35]:

- *Sindromul Meckel-Gruber*, caracterizat prin: encefalocel occipital, polidactilie, rinichi polichistic, holoprozencefalie, microftalmie, displazie retiniană, anomalii cardiace și alte anomalii [1, 126]. Este o maladie genetică cu transmisie autosomal recesivă ce afectează cromozomul 17q-21-24. Diagnosticarea prenatală a acestui sindrom este posibilă prin ultrasonografie transvaginală, începând cu săptămânile 11–14 de sarcină [162].
- *Triada Curriano* reprezintă asocierea dintre malformații ano-rectale, agenezia de sacru și meningocel anterior [3].
- *Sindromul Chemke*: encefalocel occipital, hidrocefalie, agirie, displazie retiniană, opacități corneene și cataractă [29, 31].
- *Sindromul Knobloch*: miopie, degenerare vitroretiniană, dezlipire de retină și meningocele occipitale [31, 89].
- *Sindromul von Voss*: aplazia de corp calos, hipoplazia olivelor și piramidelor bulbare, focomelie, anomalii urogenitale, trombocitopenie și encefalocele occipitale.
- *Sindromul Warfarin:* hipoplazie nazală, scurtarea membrelor, atrofie optică, retard mental, crize, hidrocefalie și uneori encefalocel occipital. El se datorează ingestiei de warfarină în timpul sarcinii.
- *Sindromul Goldenhar* (displazie oculo-auriculo-vertebrală), descris de Kita și colab [31, 88], în combinație cu MEC occipital, cu prognostic prost.
- *Hidrocefalia* este mai frecventă la pacienții cu encefalocele occipitale și apare la peste 65% cazuri [104], spre deosebire de cazurile de encefalocele nazofrontale, la care hidrocefalia este rar întâlnită.
- Anomaliile asociate encefalocelelor mai pot include: absența corpului calos, anomalii de nerv optic, dehiscența de buză și palat, craniosinostoze, chiste Dandy-Walker, malformație Chiari, ectrodactilie, microsomia hemifacială, hipertelorism, sindrom Klippel-Feil, mielomeningocele, anoftalmie [35].
- MEC bazale se asociază frecvent cu anomalii faciale, de nerv optic și chiasmă, cerebrale, fistule LCS și tulburări endocrine; Komiyama și colab. [90] au descris recent un caz asociat cu boala moyamoya la un adult de 29 ani.

ENCEFALOCELE SINCIPITALE

Interfrontale – proeminență mediană frontală localizată între nasion și bregma.

Nazofrontale – defect osos situat la mijlocul joncțiunii dintre oasele frontal și nazal.

Nazoetmoidale – defectul cranian la nivelul foramen cecum (fig. 4.2).

Nazoorbitale – masă extinsă infero-lateral printre joncțiunea fronto-etmoidală și nasion și orbite până la nivelul 1/3 medii a procesului frontal al maxilei. Consecințele sunt: deplasarea laterală, în sus sau în jos a globului ocular, telecantus, dacriocistite, deformări oculare, coloboma, anoftalmie [30, 31, 133, 153].

MEC bazale nu au caracteristici clinice relevante așa cum prezintă MEC sincipitale.

MEC transetmoidale prezintă un defect osos la nivelul osului cribriform și se extind prin sinusul etmoid în porțiunea anterioară a cavității nazale. MEC sfenoetmoidale se extind printr-un

Scanned with OKEN Scanner

defect la nivelul părții posterioare a osului cribriform la joncțiunea cu osul sfenoid în cavitatea nazală posterioară (fig. 4.3).

MEC transsfenoidale se extind în epifaringe și sinusul sfenoid.

MEC sfenoorbitale se extind în orbită prin fisura orbitară superioară și cauzează proptoză și exoftalmie [31, 61]. Semnul Furstenberg pozitiv (accentuarea tumefacției pulsatile la compresiunea jugulară) confirmă diagnosticul de MEC și face posibilă diferențierea de leziunile polipoase.

Diagnostic

În prezent, examenul CT-scan și IRM (fig. 4.3) sunt investigațiile de elecție în această patologie [31, 73]. Angiografia RM este uneori indispensabilă în MEC profunde și mai rar în MEC sincipitale, care nu se asociază frecvent cu anomalii vasculare.

Tratament chirurgical

Abordurile chirurgicale pentru MEC sincipitale sunt foarte variate [31, 32, 40, 41, 45, 47, 60, 80, 97, 111, 112, 164, 171]. Ele se împart în două mari categorii: intracraniene și extracraniene. *Timing*-ul chirurgical este variabil, însă prezența fistulei LCS impune un tratament electiv [4, 31]. Tratamentul chirurgical este de preferat să se facă cât mai precoce pentru a preveni deteriorarea secundară datorită creșterii MEC. Obiectivele terapiei chirurgicale sunt:

Figura 4.2. MEC gigant nazo-etmoidal.

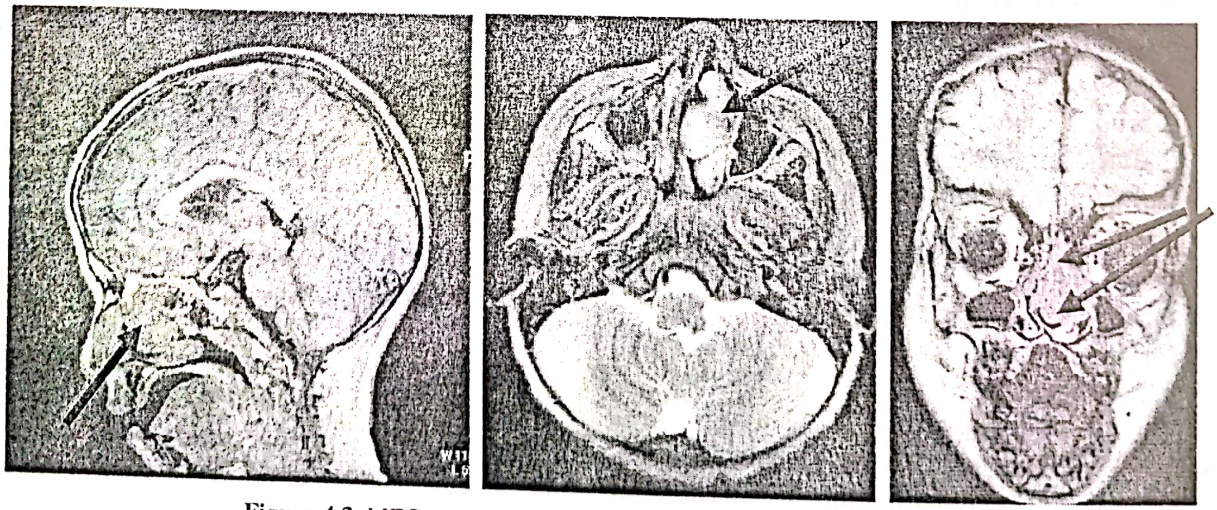

Figura 4.3. MEC nazo-etmoidal, examen IRM în secvență T1 și T2.

Scanned with OKEN Scanner

- rezecția masei de țesut herniat la nivelul fosei craniene anterioare;
- repararea defectului dural cu grefă de pericraniu;
- prevenirea fistulei LCS postoperatorii;
- corectarea hipertelorismului, dacă este prezent;
- reconstrucția nazală, când este cazul;
- alinierea axului ocular orizontal prin cantopexie medială;
- recanularea ductului nazolacrimal obstruat.

Intervenția se poate efectua în doi timpi operatori însă este de preferat să se efectueze într-un singur timp, cu echipa mixtă neurochirurg – chirurg plastician.

MEC reprezintă malformații congenitale cu incidență crescută în sud-estul Asiei. MEC fronto-etmoidale, varietatea cea mai frecventă, necesită tratament chirurgical. Pinzer şi colab. (2006) [149] descriu un abord combinat neurochirurgical şi craniofacial efectuat într-un singur timp operator pentru corectarea acestor MEC, fiind unicul abord de acest tip descris până acum în literatură. Autorii au analizat o serie de 30 pacienți cu MEC fronto-etmoidale, operați într-un centru din Cambodgia, relevând facilitățile acestui abord combinat, unic, efectuat printr-o incizie bicoronală, urmată de o trepanație minimă frontobazală, care permite atât închiderea defectului cranian şi rezecția MEC, inclusiv extensia sa în aria facială, precum şi corectarea scheletului nazal şi a telecantus-ului.

În ultimul timp, tot mai mulți medici ORL-işti au încercat tratarea pacienților cu fistule LCS şi MEC constatând că, abordurile endoscopice ale bazei craniului prin nas şi sinusurile paranazale sunt eficiente şi foarte bine tolerate de pacienți.

Prognostic

Majoritatea pacienților cu MEC nazofrontale au coeficient de inteligență normal sau cvasinormal şi prognostic mai bun la repararea deformității congenitale. Prognosticul postoperator depinde şi de acuratețea evaluării medicale preoperatorii. Morbiditatea postoperatorie în MEC sincipitale este cel mai frecvent dată de dacriocistite, celulita superficială şi fistule LCS. Evaluarea preoperatorie a patenței ductului nazolacrimal este mandatară; dacă acesta este blocat, trebuie efectuată canularea sistemului ductal şi dacă aceasta nu este posibilă, se recurge la dacriocistorinostomie. Ineficiența restabilirii patenței ductului nazolacrimal expune pacientul riscului de dacriocistită postoperatorie. Rata mortalității postoperatorii în MEC frontale în trecut era de 7–20% [31, 124, 169] însă actualmente, aceasta este de sub 1%.

Nediagnosticarea corectă a hidrocefaliei conduce la fistule LCS postoperatorii, dehiscența plăgii sau infecții [4, 31]. De asemenea, corectarea preoperatorie a tuturor parametrilor biologici este importantă pentru prognostic.

MENINGOENCEFALOCELE OCCIPITALE

Actualmente este posibilă diagnosticarea prenatală a acestor leziuni prin ultrasonografie. Postnatal însă, investigația de elecție este IRM. În leziunile mari sau gigante se impune naşterea prin operație cezariană. MEC occipitale de dimensiuni mici, pot fi lipsite de țesut cerebral în sacul herniar, iar pacienții pot fi normali neurologic. Repararea acestora este simplă şi are prognostic bun. În cazul leziunilor mari sau gigante, pacientul prezintă de regulă deficite neurologice: afectarea nervilor cranieni, spasticitate, tulburări de vedere, întârziere în dezvoltare. Asocierea DTN poate fi prezentă la 15–20% cazuri [56].

Malformațiile asociate cu MEC occipital sunt: hipoplazia hemicraniului stâng, clinodactilie bilaterală, micrognatism, chist tireoglos, dermoide externe [31, 167].

Aspectul anatomopatologic al leziunii este corelat cu localizarea MEC. Leziunile mici, localizate în zona subtronculară, pot conține doar LCS şi țesut gliotic nefuncțional. Leziunile mari, cu defecte osoase cuprinzând întregul occiput şi zona cervicală superioară, pot conține hernieri masive de substanță cerebrală infra- şi supratentorială (fig. 4.4). Shokunbi şi colab. [167] găsesc următoarele cifre statistice ale MEC occipitale în funcție de dimensiune: > 20 cm (16%), 15–20 cm (14%), 10–15 cm (12%), 5–10 cm (30%), şi < 5 cm (28%). Asocierea hidrocefaliei variază în literatură în seriile publicate, între 16% [167], 36% [124, 125], şi 65% [104]. Deformarea bazei craniului şi microcefalia s-au înregistrat în 9–27% cazuri [169]. Conținutul sacului herniar poate fi variabil: Simpson raportează 32% cazuri în care era prezent cortex cerebral şi 11% cazuri conținând cerebel şi ventricul IV (2% noduli gliali) [169]. Trunchiul cerebral poate fi parțial sau complet herniat, Thaiami [133] găsind aceste modificări la 20% cazuri. Studiile efectuate

Scanned with OKEN Scanner

Scanned with OKEN Scanner

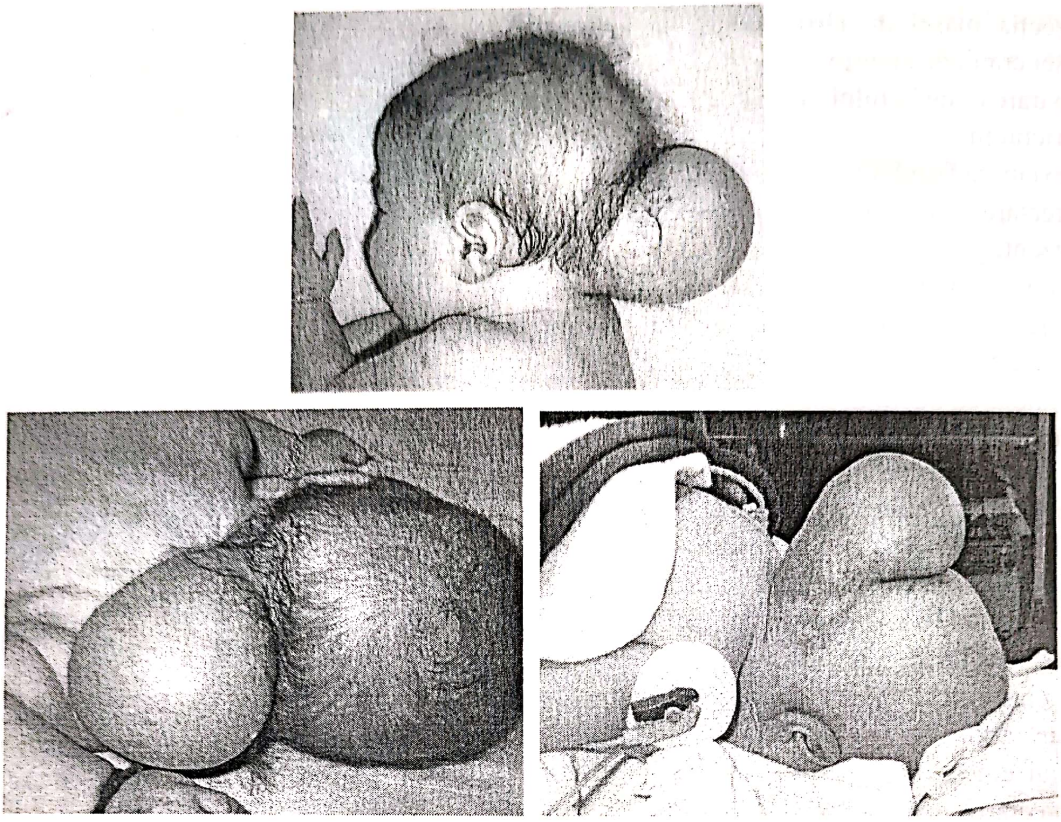

Figura 4.4. MEC gigant occipital.

post-mortem [22, 84] au relevat multiple anomalii: dedublarea trunchiului cerebral („*brainstem kinking*"), inversiunea cerebelului [140], hernierea lobului temporal sau occipital, disgenezia vermisului, displazia de corp calos, fuziunea talamică, hidromielia, hidrocefalia [31].

Prognostic

Prognosticul pe termen lung la pacienții cu MEC depinde de cantitatea de țesut cerebral herniat şi severitatea anomaliilor asociate. Pacienții cu puține anomalii asociate şi herniere limitată de țesut cerebral, au şanse de 53% să fie normali din punct de vedere psihic şi intelectual, în 28% cazuri prezintă inteligență normală, dar tulburări de dezvoltare fizică, şi doar 19% cazuri prezintă retard mental [31, 61]. Din totalul cazurilor de MEC occipitale, cca 17% sunt pacienți normali şi 83% prezintă retard mental şi psihomotor semnificative [61]. Tratamentul adecvat al hidrocefaliei la aceşti pacienți are un rol important în prognostic.

Tratament chirurgical

Prioritatea terapeutică o constituie cazurile cu fistulă LCS prin ruptura de sac herniar [4, 31]. Antibioterapia în doză unică (cefalosporină de generația I) înaintea inducției este obligatorie. Disecția se face prin crearea unui plan de clivaj la joncțiunea tegumentului normal cu cel epitelizat, disecția continuându-se circumferențial la nivelul sacului herniar al MEC. Se explorează defectul osos şi se continuă disecția la nivelul situat între dură şi piele. Se pătrunde în sacul herniar, evacuându-se LCS şi explorându-se conținutul. Dacă conținutul este format din țesut glial sclerotic, cicatricial şi nefuncțional, acesta se rezecă şi se practică ulterior o cranioplastie pentru defectul osos [4, 63]. Este posibilă şi varianta acoperirii defectului cu țesuturi moi şi repararea acestuia într-un timp operator succesiv [27]. Prezența hidrocefaliei impune montarea unui drenaj ventricular pre- sau postoperator [135]. Dacă defectul osos este mic, acesta nu necesită un management special. În defectele mari, şi nu înaintea vârstei de doi ani, se poate practica o cranioplastie autologă cu grefă de calvaria sau, cu ciment osos hidroxiapatitic pentru defectele mai mari de 25 cm^2 şi care s-a dovedit excelent în acoperirea defectelor de fosă posterioară [31, 82, 92] (fig. 4.5).

Scanned with OKEN Scanner



Figura 4.5. Paşii operatori în rezecţia chirurgicală a MEC.

MENINGOENCEFALOCELE BAZALE

MEC bazale (transsfenoidal, sfenoetmoidal, transetmoidal, şi sfenoorbital) sunt rar întâlnite în ţările vestice, ele reprezentând cca 5% din totalul MEC. Ele sunt localizate în partea anterioară a bazei craniului şi se extind, prin defectul osos, în etmoid, joncţiunea sfenoetmoidală sau oasele sfenoidului, precum şi în cavitatea nazală şi epifaringe. Pacientul se prezintă la medic datorită prezenţei unei tumorete nazale sau epifaringiene asociată cu dificultăţi de respiraţie, infecţii recurenţe de tract respirator, catar nazal, meningite recurente sau, ocazional, fistule LCS, care apar după biopsia pentru suspiciunea de polip nazal. La examinarea obiectivă, semnul Furstenberg pozitiv permite diagnosticul şi diferenţierea de leziunile polipoase. MEC sfenoorbitale pot determina exoftalmie pulsatilă datorită deschiderii sacului herniar în cavitatea orbitară [31, 61].

MEC transsfenoidale asociază şi alte malformaţii neurologice, palatoschisis şi probleme respiratorii [62]. Reconstrucţia cu autografă de calvaria rezolvă acceptabil problema, prognosticul depinde însă de malformaţiile asociate [62].

Tratament

Obiectivul terapeutic constă în închiderea festă a defectului dural după rezecţia sau reintroducerea conţinutului herniar în cavitatea craniană. Abordurile extracraniene sunt expuse riscului unei incomplete rezecţii a sacului şi fistule LCS postoperatorii. Abordurile intracraniene reprezintă metoda terapeutică de elecţie care permite explorarea conţinutului herniar, repararea adecvată a durei mater şi a defectului osos. În MEC largi, abordul se face în doi timpi, întâi intracranian, apoi extracranian [4, 31].

Prognosticul pacienților cu MEC bazale, în general este excelent, cu excepția cazurilor în care există o cantitate considerabilă de țesut nervos herniat. Prognosticul este mai bun în comparație cu MEC occipitale sau parietale. Metode noi de tratament, precum abordul rinochirurgical cu repararea defectului din peretele posterior al osului frontal prin volet muco-cartilaginos au dat rezultate excelente [31, 174].

MENINGOENCEFALOCELE CONVEXITALE

Acest grup este reprezentat de MEC cu originea în osul parietal sau temporal.

MEC parietale sunt rare (fig. 4.6, 4.7), ele reprezentând 12,5% [31, 58], 37,5% [201] cazuri. McLaurin [118] a publicat 13 cazuri de MEC intraparietale; dintre acestea, patru prezentau agenezie de corp calos, trei comunicarea ventriculilor laterali cu suprafața leziunii, iar două chiste Dandy Walker. Autorul consideră că pacienții cu MEC parietale prezintă un prognostic extrem de nefavorabil [31, 118]. Simpson [169] a raportat 13 cazuri de MEC parietale, dintre care patru erau asociate cu agenezie de corp calos sau holoprozencefalie. Prognosticul în MEC parietale este mai prost decât în cele occipitale și se datorează malformațiilor cerebrale asociate care par a fi mai grave comparativ cu alte tipuri de MEC. Aceste malformații pot fi: herniere cerebrală masivă, malformație Chiari II, chist diencefalic, agenezie de vermis sau corp calos și porencefalie de linie mediană.

MEC temporale (pterionale) sunt rare, incidența acestora nu este cunoscută. Wilkins clasifică MEC temporale în 5 subtipuri [31, 196].

- *MEC temporale laterale* se extind printr-un defect osos situat între pterion și asterion. Ele se manifestă la vârsta sugarului și în special la sexul feminin.
- *MEC temporale anterioare* prezintă defectul osos în aripa sfenoidală cu herniere în porțiunea posterioară a orbitei și exoftalmie pulsatilă.
- *MEC temporale anteromediale* se extind printr-un defect osos situat în peretele fosei medii, în interiorul sinusului sfenoidal. Pacienții pot prezenta rinoliquoree.

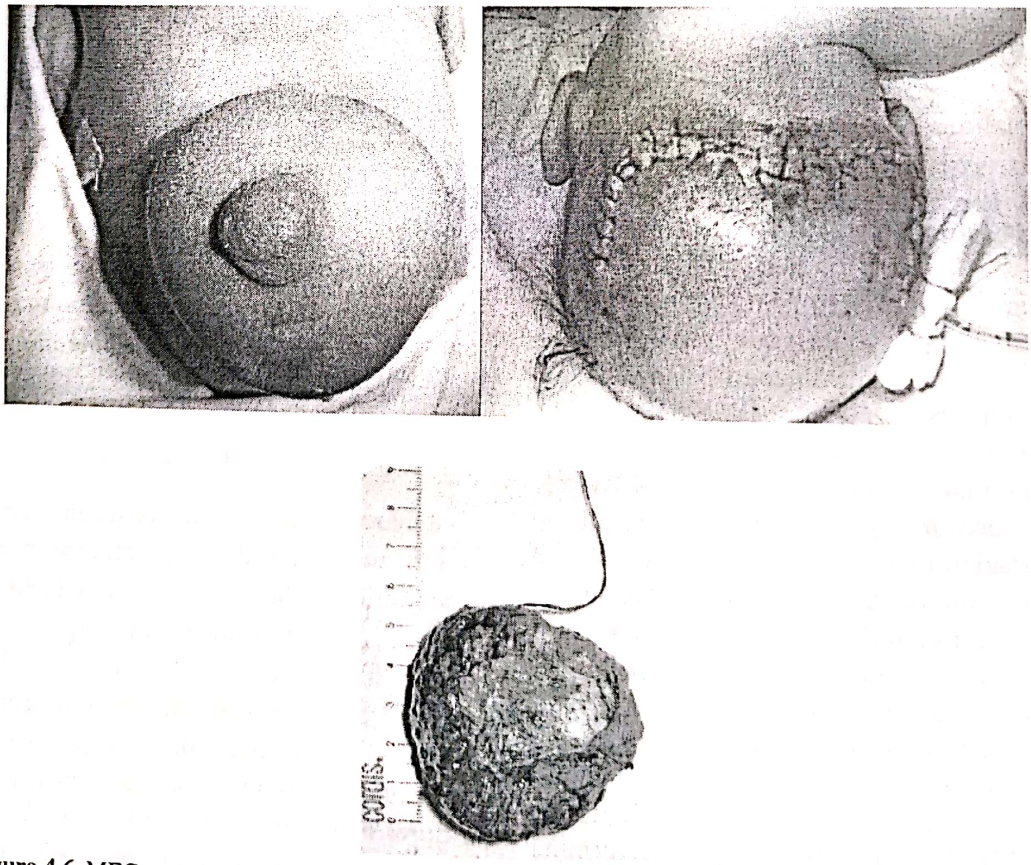

Figura 4.6. MEC parietal median gigant, aspect pre- și postoperator și piesa anatomopatologică postrezecție.

Scanned with OKEN Scanner

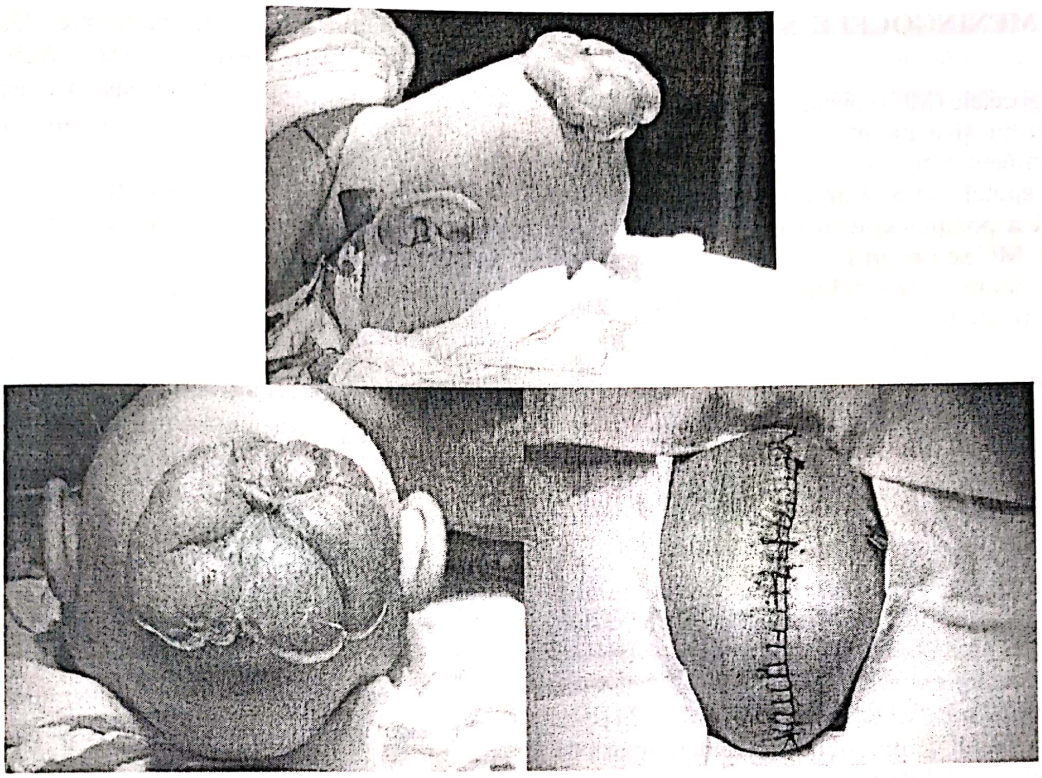

Figura 4.7. MEC parietal, aspect pre- şi postoperator.

- *MEC temporale posterioare* (aurale) prezintă o herniere prin *tegmen tympani* în antrumul timpanic şi recesul epitimpanic. Pacienţii prezintă fistule LCS prin urechea medie, rino- sau otoliquoree, diminuarea auzului, şi ocazional meningite.
- *MEC temporale antero-inferioare* se proiectează prin planşeul anterior al fosei infratemporale. Pacienţii prezintă frecvent crize parţiale simple sau complexe.

MEC endaurale ale fosei medii se repară prin abord, fie de jos în sus (mastoidectomie), fie de sus în jos (craniectomie de fosă medie), fie prin combinarea acestora [93]. MEC largi se abordează prin craniotomie. Când MEC împinge osişoarele urechii medii, abordul combinat timpanomastoidian-craniotomie de fosă medie este calea de elecţie [86]. Bolger şi colab. [14] au raportat un caz rar de MEC de fosă medie, care se manifesta ca leziune litică a bazei craniului. Pacientul a fost tratat cu succes prin abord neuroendoscopic transpterigoid, care traversează sinusul maxilar şi fosa pterigopalatină până la nivelul procesului pterigoid.

ENCEFALOCELE SECUNDARE

MEC intradiploice sunt rare şi se întâlnesc la adulţi, având de cele mai multe ori origine posttraumatică [5]. Martinez-Lage şi colab. [114] publică un asemenea caz la un copil de 6 ani, apărut după secţionarea durei în timpul unei operaţii pentru craniostenoză. Peters şi colab. [147] publică un alt caz, la un adult de 36 ani. Bolger (2006) [15] prezintă două cazuri de encefalocele posttraumatice cu fistulă LCS, tratate endoscopic, care interceptau structuri vasculare.

CONCLUZII

MEC reprezintă una dintre malformaţiile congenitale cele mai importante şi al cărui prognostic depinde de localizare, conţinutul sacului herniar, dar şi de diagnosticarea precoce şi *timing*-ul operator. Progresele tehnice medicale permit actualmente diagnosticarea prenatală şi evaluarea profilului genetic în familii predispuse. Postnatal, evaluarea IRM permite evaluarea conţinutului sacului herniar, fără riscul iradierii ţesutului nervos, aspect atât de important la nou-născut şi sugar.

Scanned with OKEN Scanner

MENINGOCELE SPINALE

Meningocelele (MC) spinale reprezintă o protruzie a durei mater şi a membranelor arahnoidiene de acompaniament printr-un defect situat la nivelul canalului spinal, cu păstrarea integrităţii măduvei spinării şi a poziţiei sale în canalul spinal. După localizare, MC se împart în:

– posterioare sacrale şi lombare,
– posterioare toracice,
– posterioare cervicale,
– anterioare sacrale,
– anterolaterale lombare, toracice şi cervicale.

MENINGOCELE POSTERIOARE SACRALE ŞI LOMBARE

Un defect în procesul primar de neurulaţie duce la apariţia unui DTN deschis. În afara malformaţiei spinale, restul sistemului nervos este afectat datorită pierderii de LCS prin DTN deschis apărut precoce în dezvoltare [31, 79, 121]. În cadrul procesului de neurulaţie secundară, masa de celule aflată caudal de neuroporul posterior şi care reprezintă capătul tubului neural primar, formează restul tubului neural printr-un proces de canalizare şi fuziune. Sexul feminin este mai predispus la DTN în aria spinală formată prin procesul de neurulaţie primară, în timp ce sexul masculin este predispus la DTN în aria spinală formată prin neurulaţia secundară [143, 165]. Majoritatea MC posterioare lombare şi sacrale apar, probabil, în cursul neurulaţiei secundare. În contrast cu nou-născuţii cu DTN deschise (meningomielocele), cei cu MC situate sub nivelul zonei cervicale nu prezintă anomalii ale creierului cu malformaţie Chiari II sau hidrocefalie.

Simptomatologie clinică

Nou-născutul cu MC lombosacrat posterior este lesne de diagnosticat datorită prezenţei leziunii. Leziunea este pedunculată, de diferite grade şi dimensiuni variabile, semnul transiluminării pozitiv şi este complet acoperită de elemente cutanate cu grade variabile de displazie. Diagnosticul diferenţial se face cu meningomielocelul, malformaţiile lipomatoase, mielocistocelul, sau teratomul sacrococcigian [31].

Diagnostic

Investigaţia de elecţie, în asemenea cazuri este IRM mai ales că aceasta este non-iradiantă şi poate fi efectuată la vârste foarte mici. IRM poate exclude eventuala prezenţă a DTN închise, care pot acompania acest tip de leziune. Ultrasonografia spinală este o variantă valoroasă de investigaţie în lipsa IRM.

Screening-ul de rutină pentru alfa-fetoproteina maternă (AFP), împreună cu ultrasonografia fetală, urmată de diagnosticul de confirmare a lichidului amniotic şi nivelul acetilcolinesterazei în cazuri selectate, poate pune diagnosticul de DTN deschis *in utero*. În cazul DTN închise, acestea fiind complet epitelizate, nu există extravazare de ser fetal conţinând AFP în lichidul amniotic şi deci, în circulaţia maternă şi de aceea *screening*-ul de rutină maternal pentru AFP nu este util în diagnosticare. Cu toată acurateţea ultrasonografiei, DTN închise nu pot fi diagnosticate *in utero*. Importanţa majoră în diagnostic este a nu confunda un fetus cu MC cu unul cu DTN deschis. În DTN închise AFP amniotică şi nivelul acetilcolinesterazei sunt normale, iar ultrasonografia cerebrală nu evidenţiază modificările care în general se asociază cu DTN deschise [31, 115, 132].

Tratament chirurgical

Deoarece leziunea este acoperită de tegument şi nu există fistulă LCS, corecţia chirurgicală trebuie efectuată electiv, în primele zile de la naştere. Elementele neurale displastice aderente de peretele sacului, dacă sunt prezente trebuie excizate, fiind nefuncţionale. Rădăcinile nervoase normale herniate în sac se repun în spaţiul subarahnoidian normal. Dura mater este separată circumferenţial de ţesuturile înconjurătoare, în maniera de a expune suficient canalul spinal, pentru a-l explora şi a-l elibera de ţesutul fibroglial care îl constricţionează. Acest abord necesită o laminectomie limitată la 1–2 nivele. La terminarea disecţiei, dura mater este închisă fest cu fire de sutură absorbabile. Ţesuturile supraiacente se închid în straturi. Externarea pacientului se poate face la 1–2 zile postoperator. Datorită lipsei de ţesut funcţional în sacul herniar, în general nu există deficite neurologice, iar prognosticul este foarte bun [31].

MENINGOCELE TORACICE POSTERIOARE

MC toracice posterioare sunt rare, adesea pedunculate, compresibile, complet epitelizate, cu

Scanned with OKEN Scanner

colet îngust conținând țesut displazic fibroglial, iar pacientul este normal din punct de vedere neurologic. Au fost raportate cazuri de MC toracic posterior asociate cu chiste dermoide sau epidermoide [31, 87, 161].

MENINGOCELE CERVICALE POSTERIOARE

MC cervicale posterioare se consideră că apar în timpul gastrulației și că se formează un tract endomezenchimal anormal pe linia mediană, care separă notocordul de planul neural. Incidența MC cu această localizare este extrem de redusă. Pe un studiu larg al cazurilor de DTN deschise și închise, Matson raportează 3,7%, din totalul leziunilor, ca fiind situate în regiunea cervicală [31, 46, 115].

Simptomatologie clinică

Leziunea este prezentă la naștere și apare ca o masă chistică, fie complet epitelizată, fie parțial acoperită de țesut epitelial displazic. În unele cazuri, leziunea prezintă arii de escare în porțiunea dorsală [31, 142]. În rest, prezintă toate caracteristicile clinice ale MC. Ele se pot asocia cu encefalocele sau DTN aflate în alte arii ale axului spinal. Examenul neurologic poate fi complet normal [31, 142] sau pot apărea diferite grade de spasticitate la nivelul membrelor [180]. Hidrocefalia poate fi prezentă [180], precum și malformația Chiari II, separat sau asociate [142]. Mai rar, acest tip de MC asociază sindrom Klippel-Feil sau alte DTN [33, 134].

Diagnostic

IRM este investigația de elecție și în majoritatea cazurilor suficientă pentru a clarifica diagnosticul și a confirma leziunile asociate. În cazul prezenței anomaliilor osoase complexe, CT-scan cu fereastră osoasă este indicat. Ultrasonografia este o metodă validă de diagnostic în absența primelor două [31, 91]. *Screening*-ul nivelelor AFP materne și fetale nu este util, majoritatea acestor leziuni fiind DTN închise. MC cervicale au prognostic bun, însă asocierea cu encefalocelele deteriorează considerabil prognosticul.

Tratament chirurgical

Abordul este similar celui pentru MC posterioare lombosacrate. Se practică o laminectomie limitată la 1–2 nivele în funcție de necesități, se rezecă nodulul glial dorsal, cu sau fără componenta hidromielică, și se aproximează pe cât posibil suprafețele piale de fiecare parte a rezecției, pentru a preveni strangularea secundară prin cicatrice. Se închid fest straturile anatomice, iar sugarul este monitorizat ultrasonografic, pentru depistarea hidrocefaliei progresive, dacă aceasta nu este semnificativă în momentul operației. Prezența hidrocefaliei impune montarea unui *shunt* ventriculoperitoneal [31].

Prognostic

MC cervicale complet reparate și în care nu există deficite neurologice evidente la naștere prezintă prognostic bun, pacientul rămânând în limite normale neurologic. Este posibilă însă și apariția deficitelor neurologice progresive în decadele de viață succesive [31, 199]. Dacă în cursul evoluției apare restenozarea cicatricială a măduvei, o nouă intervenție chirurgicală este necesară.

MENINGOCELE SACRALE ANTERIOARE

MC sacrale anterioare sunt leziuni oculte, deoarece nu sunt vizibile, și sunt mult mai rare decât MC posterioare. Ele se asociază frecvent cu anomalii rectale (imperforație anală), malformații utero-vaginale, duplicarea pelvisului renal sau ureterului, anomalii vertebrale, dermoide, teratoame, hamartoame [31, 190].

Simptomatologie clinică

MC sacrale anterioare devin simptomatice prin efect de masă. Chistul crește în dimensiuni de-a lungul decadelor de viață, comprimând uterul, vezica, rectul. Deoarece aceste leziuni sunt mai frecvente la femei, devin manifeste cel mai adesea ca distocie maternă și cu consecințe fatale pentru mama, în caz de ruptură sau meningite. Leziunea, mică în copilărie, crește progresiv datorită presiunii hidrostatice create de pulsațiile LCS. Clinic se pot manifesta prin cefalee în momentul defecației, datorită creșterii presiunii LCS în chist, precum și prin cefalee la trecerea din poziția de decubit la cea orizontală, prin scăderea presiunii LCS. Examenul neurologic adesea este normal. Leziunea, în funcție de mărime, poate fi palpată abdominal, vaginal sau rectal [31].

Scanned with OKEN Scanner

Diagnostic

Radiografia simplă de coloană arată leziuni caracteristice deformative care sunt mai evidente la persoanele vârstnice [64]. Ultrasonografia abdominopelvină arată prezența unei leziuni chistice. IRM este indicată în toate cazurile pentru a defini localizarea exactă a leziunii, prezența altor DTN, coletul herniar și conținutul sacului herniar. Aspirarea chistului transrectal sau transvaginal este total contraindicată, deoarece produce fistule LCS și meningite [31].

Tratament chirurgical

Aceste leziuni se abordează posterior, prin laminectomie sacrală. Odată identificată fistula, se trece la aspirația LCS, pentru colabarea chistului. Dura mater care înconjoară orificiul fistulei se izolează, ligaturează și secționează. Sacul este lăsat pe loc. Dacă se detectează prezența rădăcinilor nervoase în interiorul sacului, acestea se păstrează intacte, iar orificiul dural se plicaturează și se plombează cu celuloză oxidată sau gel de fibrină. Mulți sugari cu MC sacrale anterioare prezintă anomalii anorectale și necesită derivație prin colostomie. Repararea acestor MC, prin abord posterior, trebuie efectuată înaintea oricărei proceduri abdominale anterioare, pentru repararea anomaliilor rectale, pentru a minimaliza riscul meningitei și fistulei LCS. Prognosticul global în asemenea leziuni este în general favorabil [31].

MENINGOCELE ANTERO-LATERALE LOMBARE, TORACICE ȘI CERVICALE

MC anterioare, laterale sau antero-laterale (cele mai frecvente) situate deasupra ariei sacrale, pot apare la orice nivel însă de obicei se întâlnesc în regiunea toracică și foarte rar în cea cervicală [197]. Un MC primar anterior poate rezulta printr-un deficit embriologic datorat maldezvoltării canalului neurenteric, permițând hernierea durei mater printr-un defect în corpul vertebral sau spațiul intervertebral [54, 66, 148, 152]. Neurofibromatoza este sindromul care se asociază cel mai frecvent cu MC antero-laterale. Wilkins și Rossitch [197] găsesc o distribuție pe sexe F:B=3:2. MC pot fi multiple sau bilaterale și se întâlnesc cel mai frecvent pe partea dreaptă. MC antero-laterale sunt diagnosticate tardiv, în decadele 4–5 de viață, doar 10% din acestea fiind depistate în prima decadă.

Simptomatologie clinică

MC toracice mari pot produce dispnee, tuse sau disfagie. Cifoza, scolioza sau cifoscolioza de grad mediu pot apare relativ frecvent. Hernierea măduvei toracale în interiorul MC este de asemenea posibilă [72, 195]. Pacienții prezintă în general, un sindom Brown-Sequard sau mielopatie progresivă de-a lungul anilor. Simptomatologia neurologică se datorează ischemiei prin compresiunea segmentului anterior al arterei spinale anterioare la locul hernierii măduvei în interiorul MC.

Diagnostic

IRM este examenul de elecție în stabilirea leziunii și excluderea altei patologii, iar Cine-MRI (IRM în mișcare) se folosește în caz de dubiu asupra localizării coletului herniar. CT-scan este util pentru stabilirea modificărilor osoase.

Tratament chirurgical

Majoritatea acestor MC prezintă un pedicul care poate fi ligaturat. După aspirarea LCS din chist, sacul MC rămâne decomprimat dacă se întrerupe conexiunea cu spațiul subarahnoidian spinal. Sacul nu trebuie excizat. În funcție de localizarea MC există două posibilități de abord: antero-lateral și postero-lateral, primul necesitând o toracotomie, iar al doilea o costotransversectomie pentru MC toracale. În cazuri selectate este posibil chiar și un abord neuroendoscopic. În leziunile complexe, cu hernierea măduvei prin defectul toracal anterior, sunt necesare proceduri mai extensive, care necesită stabilizare instrumentală spinală [312].

Prognostic

Simptomele date de compresiune se rezolvă odată cu aspirarea conținutului chistic. În cazuri de herniere a măduvei toracale în sacul herniar, deficitul neurologic poate fi parțial sau total reversibil, dar corecția chirurgicală nu previne progresia deficitului neurologic. În anumite cazuri, deformitățile spinale necesită corecție prin stabilizare instrumentală.

Scanned with OKEN Scanner

MENINGOMIELOCELE

Meningomielocelele (MMC) reprezintă una din cele mai devastante anomalii congenitale. Deşi incidenţa acestora este în scădere, supravieţuitorii necesită frecvent îngrijiri medicale permanente [105, 178].

EPIDEMIOLOGIE

În ultimele trei decenii prevalenţa la naştere pe plan global a MMC a scăzut considerabil [101, 110]. În Atlanta se înregistrează o prevalenţă de 0,51/1 000 nou-născuţi vii [157], în Anglia şi Wales prevalenţa la naştere a spinei bifida era de 0,5/1 000 nou-născuţi vii în 1985 [31, 39], iar în Dublin, Irlanda, de 1,55/1 000 nou-născuţi vii în 1982 [34]. Această scădere a prevalenţei este paralelă cu implementarea *screening*-ului prenatal pentru AFP şi a ultrasonografiei. Incidenţa MMC diferă de la o ţară la alta [101], cea mai mare înregistrându-se în insulele Britanice şi ţările asiatice. Unele regiuni din Europa (exemplu, Germania şi Ungaria) prezintă o rată mai crescută a acestei afecţiuni comparativ cu ţările scandinave. În America de Nord, *pattern*-ul distinctiv între est şi vest, înainte semnificativ, tinde să se egalizeze [200]. Populaţia de origine celtică prezintă o rată de prevalenţă a spinei bifida mai mare decât populaţia anglo-saxonă sau normandă. În schimb, populaţia asiatică şi cea neagră prezintă rată scăzută a acestei afecţiuni [38, 101]. În studiile incipiente, proporţia spinei bifida la sexul feminin era de 0,57–0,71 [81, 101]. Această preponderenţă se menţine atât la nou-născuţii vii, cât şi la cei morţi, fapt distinctiv între spina bifida şi anencefalie [81].

Lipoamele măduvei spinării sunt foarte rare şi determină simptome cauzate de efectul de masă, cu mielopatie compresivă secundară. Lipoamele conului medular (sau lipomielomeningocele) sunt forma cea mai comună şi se subclasifică în: dorsale, caudale şi forme tranziţionale. Aceste leziuni se manifestă prin disrafism spinal ocult şi sunt cauza frecventă a sindromului de măduvă dinţată (*tethered cord syndrome* – TCS). Evoluţia naturală a lipomielomeningocelelor netratate se manifestă prin deficite neurologice progresive şi pierderea controlului vezical. Lipoamele de filum terminale (*fatty filum*) sunt malformaţii oculte, dar se pot, de asemenea, asocia cu TCS [11].

EMBRIOLOGIE

Dezvoltarea embrionului uman parcurge 23 stadii, fiecare a câte 2–3 zile [139]. SNC se dezvoltă prin două procese esenţiale: neurulaţia primară şi secundară. Cea primară se referă la formarea tubului neural care se individualizează în creier şi măduva spinării. Neurulaţia secundară se referă la formarea părţii caudale a tubului neural, din care se individualizează segmentele sacrale inferioare şi coccigiene. MMC se dezvoltă ca o consecinţă a defectului de închidere a neuroporilor [98]. Neuroporul posterior se închide în ziua 26 a vieţii embrionare, ceea ce semnifică că, orice eveniment teratogen care intervine după ziua 26 nu poate cauza MMC toracic sau lombosacrat [98, 168].

ETIOLOGIE

Etiologia MMC este heterogenă şi multifactorială. Factorii genetici şi de mediu par a fi responsabili de această afecţiune. Cea mai clară evidenţă a rolului genetic este definită de rata crescută de recurenţă a MMC în familiile cu antecedente de spina bifida [20, 48, 71, 116] şi asocierea rară a MMC cu sindroame genetice şi anomalii cromozomiale (exemplu, trisomia 13 şi 13–15,18) [50, 52]. Influenţa factorilor de mediu s-a suspicionat – în special – datorită diferenţelor regionale în incidenţa spinei bifida. Aceşti factori sunt: statusul socio-economic scăzut [55], hipertermia maternă [94, 163], tratamentul cu carbamazepină [100, 158], fenitoin [108], acid valproic [100], diuretice [131], histaminice [131], sulfonamide [131], hiperzincemia [123, 204]; şi deficienţa nutriţională de folaţi [155, 160]. Administrarea de carbamazepine în timpul sarcinii determină un risc de apariţie a spinei bifida de 1% [158], iar administrarea de acid valproic de 1–2% [138]. Din acest motiv, femeile care iau medicaţie antiepileptică, în timpul sarcinii, vor fi supuse *screening*-ului pentru determinarea AFP serice [100].

PROGNOSTIC

- *Rata de supravieţuire.* Steinbok şi colab. [181] într-un studiu pe 101 cazuri, cu o perioadă de urmărire de minim 8 ani, găsesc

Scanned with OKEN Scanner

o rată de supraviețuire de 82% în timp ce Hunt și colab. [77] găsesc un procent de 59% cazuri care supraviețuiesc până la vârsta de 16 ani. Gross și colab. [67] găsesc o rată de supraviețuire de 97% pe o perioadă de 1–5 ani, în timp ce alți autori găsesc o rată de supraviețuire de 8% la 6 ani și 2% la 7 ani [74, 176].

- *Hidrocefalia.* Hidrocefalia se asociază cu MMC în cca 83–92% cazuri [106, 120, 181]. Steinbok și colab. [181] consideră că 84–89% din cazuri necesită *shunt* pentru hidrocefalie progresivă, iar 50% din aceștia necesită revizii de *shunt* înaintea vârstei de un an, iar după doi ani riscul reviziei de *shunt* este de cca 10% anual. Hidrocefalia afectează negativ nu numai *outcome*-ul intelectual, dar și rata de supraviețuire [59, 107]. Principala cauză a progresiei hidrocefaliei la nou-născuți este obstruarea ventriculului IV cu blocarea absorbției LCS. Stenoza apeductală în sine este rar cauză de hidrocefalie la nou-născut [52]. Hidrocefalia se asociază mai frecvent cu MMC toracale și rar cu cele sacrale. De asemenea, deformități de tip lacunar ale craniului sugerează un risc crescut pentru hidrocefalie [103]. Studii de regresie logică au căutat să determine valorile minime ale diametrelor ventriculilor cerebrali la pacienții cu spina bifida, care să aibă senzitivitate și specificitate maximă în predicția hidrocefaliei postoperatorii [191]. Aceste valori sunt: diametrul bifrontal > 26 mm, diametrul bicaudat > 20 mm și corpul ventriculului lateral > 26 mm și se determină prin ultrasonografie postoperatorie [191].
- *Coeficientul de inteligență* (QI). QI este influențat de prezența hidrocefaliei, infecțiilor SNC și gradul de handicap. Pe seriile din SUA, 73% din supraviețuitori prezintă QI normal sau mai mare de 80 și 27% sunt retardați [120]. Se consideră că reviziile de *shunt*, fără infecții supraadaugate, nu deteriorează prognosticul intelectual [76]. McLone și colab. [119] găsesc un QI mediu de 95 la copii cu hidrocefalie și *shunt* dar fără infecții, comparativ cu QI de 73 la cazuri similare complicate infecțios.
- *Motilitatea.* Motilitatea ambulatorie este influențată de nivelul motor, vârstă, hidrocefalie, nivel intelectual, siringomielie, măduva dințată, scolioză, oblicitate pelvină, contracturi, deformități ale picioarelor, și factori de mediu familial [57, 75, 107]. În general, leziunile sacrate conferă ambulație normală și aproape toate cele toracale determină imposibilitatea ambulației [57, 75].
- *Continența.* Doar 6–17% din pacienții cu mielodisplazie prezintă continență urinară [2, 21, 70, 107, 181]. Restul pacienților, netratați, vor prezenta incontinență pentru urină și fecale.
- *Alergia la latex* este una din problemele majore de care trebuie ținut cont în tratarea acestor pacienți. Latexul induce anafilaxie care reprezintă un risc major la pacienții cu mielodisplazie deoarece 18–47% din cazurile de spina bifida prezintă sensibilitate la latex [31, 128, 150], și frecvent probleme anafilactice intraoperatorii [8, 136]. Profilaxia în cazurile confirmate prealabil se face cu corticosteroizi, difenhidramine, și ranitidină.

DIAGNOSTIC ȘI MANAGEMENT

Management prenatal

Screening-ul prenatal la femeile gravide, cu risc crescut, constă în determinarea AFP materne și acetilcolinesterazei, precum și examinarea prin ultrasonografie [16, 146, 151]. Primul pas este determinarea AFP serice materne în perioada cuprinsă între săptămânile 14–21 de sarcină (optim în săptămânile 16–18). Creșterea nivelului mediu de AFP de 1,5 ori conferă un risc de 1:2 317 pentru un defect neural de tip deschis, iar creșterea nivelului AFP de 2,5 ori, un risc de 1:98. Când riscul este mai mare de 1:500 în populația generală, se recomandă investigații suplimentare. Următorul test de mare rezoluție este ultrasonografia [192], care are o rată de senzitivitate de 95%. Dacă imaginile obținute prin această investigație nu sunt de calitate (obezitate maternală etc.) se practică amniocenteza pentru nivelul de AFP din lichidul amniotic și nivelul AChE.

Scanned with OKEN Scanner

Evaluarea pacientului

- *Funcția spinală.* MMC cervicale sunt rare, și în aceste cazuri evaluarea motilității membrelor inferioare și a funcției sfincteriene reprezintă obiectivul principal [31, 175, 177]. Sugarii pot prezenta inițial atât sindrom de neuron motor central (spasticitate, mișcări de tip reflex spinal) cât și periferic [69, 78], în timp ce alții pot avea motilitate normală. Frecvența sindromului de neuron motor central poate fi mai mare de 64% la sugarii cu MMC [177]. Deficitul neurologic al membrelor inferioare trebuie să fie asimetric [51]. Prezența la nou-născut a mișcărilor membrelor inferioare nu este un criteriu care atestă integritatea funcțională a neuronului motor periferic în segmentele spinale situate caudal de MMC; aceasta explică de ce chirurgia fetală pentru MMC nu previne deteriorarea mișcărilor în membrele inferioare [170]. Într-un studiu recent, proporția leziunilor determinate de MMC a fost: 30% la nivel toracal, 32% la nivel lombar, 15% la nivel lombosacrat și 23% la nivel sacrat [17].
- *Hidrocefalia.* Se diagnostichează prin examinarea fontanelei, suturilor craniene, dimeniunilor craniului. Hidrocefalia cel mai adesea devine simptomatică în primele 2–3 săptămâni de la naștere, dar cel mai adesea în primele 6 săptămâni [4, 179]. Aceasta progresează rapid, după repararea fistulei LCS de la nivelul MMC. Repetarea ultrasonografiei în aceste cazuri este importantă chiar și în absența creșterii dimensiunii capului. Dacă circumferința craniului este mai mare de 90%, există șanse de 95% de a exista deja ventriculomegalie [106].
- *Malformația Chiari* poate fi simptomatică la nou-născuții cu MMC [145, 187] și determină depresie respiratorie, perioade de apnee, pareze de nervi cranieni inferiori, tetrapareze. În aceste cazuri, IRM confirmă diagnosticul. În literatură s-a descris asocierea MC sacrat anterior cu teratomul sacrococcigian, în care masa chistică a defectului anterior sacrat și coccigian se află în spațiul retrorectal între sacru și rect [6].

TRATAMENT CHIRURGICAL

Lorber [197] a propus un tratament selectiv pentru sugarii cu mielodisplazie în 1971. Acesta susținea că, MMC deschise și asociate cu hidrocefalie nu trebuie tratate, dacă nou-născutul prezintă una sau mai multe din următoarele semne: (1) leziune toracolombară sau toraco-lombo-sacrată, (2) paraplegie, (3) cifoză sau scolioză, (4) hidrocefalie severă, (5) alte malformații congenitale sau leziuni la naștere.

Din 1985 și până în prezent tratarea MMC se face după următoarele considerente:

- intervenție operatorie pentru cura chirurgicală a MMC în primele 72 ore de la naștere;
- examinarea IRM poate influența *timing*-ul chirurgical în caz de deteriorare neurologică.

Totuși studiile clinice au demonstrat că, practicarea intervenției chirurgicale în primele 24 ore de viață nu ameliorează prognosticul motor, în comparație cu operațiile efectuate tardiv, după câteva săptămâni [172]. Cel mai adesea, în practică, este necesară amânarea intervenției chirurgicale cu mai multe zile din considerente medicale și sociale [4, 31], (fig. 4.8).

Tehnica chirurgicală

Orice intervenție chirurgicală la nou-născut este grevată de riscurile hipotermiei, hipovolemiei și problemelor respiratorii. Obiectivul tratamentului chirurgical este eliminarea sacului herniar și închiderea fistulei LCS, prevenirea infecției și prezervarea funcțiilor neurale [4]. Tehnic au fost descrise numeroase tehnici de grefe de piele, lambou musculocutanat de *latissimus dorsi* [31, 49] sau expansiune tisulară [117, 144, 188].

Pașii chirurgicali, așa cum au fost descriși și de Cheek și colab. [28] constau în: separarea placodei de leptomeninge, disecția dureimater contiguu cu țesutul subcutanat în aria de joncțiune, și aproximarea durei și pielii pe linia mediană. Intervenția trebuie efectuată sub magnificație optică (microscop operator). În ultimii ani, un mare interes a prezentat repararea simultană a MMC și tratarea hidrocefaliei prin plasarea unui *shunt* [25, 53, 109]. Deoarece hidrocefalia este manifestă la naștere în cca 15% cazuri [179], combinarea acestor proceduri este o opțiune excelentă în cazuri selectate. De asemenea, la pacienții cu grad important de cifoză și MMC, s-a propus repararea concomitentă a acestor leziuni, însă operația este extensivă și riscantă pentru un nou-născut [102, 122, 154, 166].

Scanned with OKEN Scanner

Scanned with OKEN Scanner

Figura 4.8. MMC lombosacrat, aspect pre- şi postoperator.

Sindromul de măduvă dințată la adult (*tethered cord syndrome* – TCS) pune, de asemenea, probleme de diagnostic şi management. Un studiu retrospectiv pe 62 cazuri supuse tratamentului chirurgical de eliberare a măduvei la pacienți cu vârste de (17–72 ani) pentru TCS de diferite etiologii, dintre care doar 60 au fost urmărite pe termen lung (in medie 41,5 luni) relevă că sindromul s-a datorat îngroşării de filum terminale la 29 pacienți, după repararea MMC la 15, lipomielomeningocele/lipom la 9 cazuri, *split cord malformation* la patru cazuri, şi aderențe arahnoidale la trei cazuri. În 59% cazuri pacienții au prezentat algii progresive şi disfuncții neurologice, 71% din pacienți prezentând disfuncții ale funcției vezicale [95]. Intervenția microchirurgicală s-a realizat în toate cazurile sub monitorizare neurofiziologică intraoperatorie multimodală. Complicația cea mai frecventă a fost fistula LCS care s-a înregistrat la 9 cazuri şi care s-a rezolvat prin resuturare la patru pacienți, drenaj extern temporar la trei şi plasarea unui *shunt* lomboperitoneal la două cazuri. Complicațiile infecțioase au constat în: infecția plăgii superficiale la trei cazuri, meningită un caz, şi infecții ale tractului urinar un caz. În perioada de urmărire ameliorarea durerii lombare s-a înregistrat la 78% cazuri, iar a algiilor radiculare la 83%. *Per* global, ameliorarea sau stabilizarea statusului neurologic s-a înregistrat la 90% cazuri. Ameliorarea subiectivă a simptomelor de disfuncție vezicală s-a înregistrat la 50% pacienți [95].

CONCLUZII

Obiectivul principal în tratamentul spinei bifida este prevenirea acesteia; aceasta se realizează prin administrarea acidului folic la femeile în perioada gravidității. Progresele în domeniul medical permit diagnosticarea prenatală a acestor leziuni, precum şi intervenția chirurgicală intrauterină pe cazuri selectate. La nou-născuți, depistarea şi tratarea cât mai precoce a leziunilor este direct proporțională cu prognosticul.

BIBLIOGRAFIE

1. Alexiev B.A., Lin X., Sun C.C., Brenner D.S., Meckel-Gruber syndrome: pathologic manifestations, minimal diagnostic criteria, and differential diagnosis. Arch Pathol Lab Med. 2006; 130:1236–1238.
2. Ames M.D., Schut L., Results of treatment of 171 consecutive myelomeningoceles, 1963 to 1968. Pediatrics. 1972; 50:466–470.
3. Arifi M., Kaddouri N., Abdelhak M., Benhmamouch M.N., Barahioui M., Currarino's triad: anorectal malformation, sacral anomaly and presacral mass. [Article in French] Gastroenterol Clin Biol. 2006; 30:139–141.
4. Arseni C., Horvath L., Ciurea A.V., Patologia neurochirurgicală infantilă, Editura Academiei Republicii Socialiste România, 1980; pp 105–182.
5. A'teriitehau C., Adem C., Leveque C., Cordoliani Y.S., Intradiploic parietal meningoencephalocele. J Radiol. 2004; 85:646–648.
6. Bader I., Akhter N., Haq A.U., Khattak J., Abassi Z., Anterior sacral meningomyelocele with sacrococcygeal teratoma. J Coll Physicians Surg Pak. 2004; 14:302–303.
7. Baghagho E.E., Kharboush I.F., El-Kaffash D.M., KarKour T.A., Ismail S.R., Mortada M.M., Maternal serum alpha fetoprotein among pregnant females in Alexandria. J Egypt Public Health Assoc. 2004; 79:59–81.
8. Banta J.V., Bonanni C., Prebluda J., Latex anaphylaxis during spinal surgery in children with myelomeningocele. Dev Med Child Neurol. 1993; 35:543–548.
9. Barrow N., Simpson D.A., Cranium bifidum: investigation,prognosis and management. Aust Paediatr J; 1966; 2:20–26.
10. Blom H.J., Shaw G.M., den Heijer M., Finnell R.H., Neural tube defects and folate: case far from closed. Nat Rev Neurosci. 2006; 7:724–731.
11. Blount J.P., Elton S., Spinal lipomas. Neurosurg Focus. 2001; 10:e3.
12. Boix E., Zapater P., Pico A., Moreno O., Teratogenicity with angiotensin II receptor antagonists in pregnancy. J Endocrinol Invest. 2005; 28:1029–1031.
13. Bol K.A., Collins J.S., Kirby R.S.; National Birth Defects Prevention Network. Survival of infants with neural tube defects in the presence of folic acid fortification. Pediatrics. 2006; 117:803–813.
14. Bolger W.E., Reger C., Temporal lobe encephalocele appearing as a lytic lesion of the skull base and pterygoid process. Ear Nose Throat J. 2003; 82:269–272, 274–275.
15. Bolger W.E., Management of cerebral vascular structures during endoscopic treatment of encephaloceles: a clinical report. Ann Otol Rhinol Laryngol. 2006; 115:167–170.
16. Brock D.J., The use of amniotic fluid AFP action limits in diagnosing open neural tube defects. Prenat Diagn. 1981; 1:11–16.
17. Buran C.F., Sawin K.J., Brei T.J., Fastenau P.S., Adolescents with myelomeningocele: activities, beliefs, expectations, and perceptions. Dev Med Child Neurol. 2004; 46:244–252.
18. Candito M., Gueant J.L., Naimi M., Bongain A., Van Obberghen E., Antiepileptic drugs: a case report in a pregnancy with a neural tube defect. Pediatr Neurol. 2006; 34:323–324.
19. Carbone J.P., Brent R.L., Genital and nongenital teratogenesis of prenatal progestogen therapy: The effects of 17alpha–hydroxyprogesterone caproate on embryonic and foetal development and endochondral ossification in the C57B1/6J mouse. Am J Obstet Gynecol 1993; 169:1292–1298.
20. Carter C.O., Evans K., Children of adult survivors with spina bifida cystica. Lancet. 1973; 2:924–926.
21. Cass A.S., Spence B.R.. Urinary incontinence in myelomeningocele. J Urol. 1973; 110:136–137.
22. Caviness V.S., Evrard P., Occipital encephalocele – a pathologic and anatomic analysis. Acta Neuropath (Berl). 1975; 32:245–255.
23. Cedergren M., Selbing A., Detection of fetal structural abnormalities by an 11–14-week ultrasound dating scan in an unselected Swedish population. Acta Obstet Gynecol Scand. 2006; 85:912–915.
24. Central Technical Co-ordinating Unit, ICMR. Multicentric study of efficacy of periconceptional folic acid containing vitamin supplementation in prevention of open neural tube defects from India. Indian J Med Res; 2000; 112:206–211.
25. Chadduck W.M., Reding D.L., Experience with simultaneous ventriculo-peritoneal shunt placement and myelomeningocele repair. J Pediatr Surg. 1988; 23:913–916.
26. Chapman P.H., Caviness V.S., Subtorcular occipital encephaloceles. Concepts Pediatr Neurosurg. 1988; 8:86–96.
27. Chapman P.H., Swearingen B., Caviness V.S., Subtorcular occipital encephaloceles. Neurosurg. 1989; 71:375–381.
28. Cheek W.R., Laurent J.P., Cech D.A., (1983) Operative repair of lumbosacral myelomeningocele. Technical note.. J Neurosurg. 59:718–722.
29. Chemke J.B., Szernobilsky, Mundel G., Barishak Y.R., A familial syndrome of central nervous system and ocular malformation. Clin Genet. 1975; 7:1–7.
30. Ciurea A.V., Teodora Coman, David G., Defecte de tub neural – meningoencefalocele (MEC). Neurochirurgia Iasi, Vol. VIII, Nr. 3, p. 55–62.
31. Ciurea A.V., Teodora Coman, Cap: Defectele de tub neural. În: Sabetay C: Patologie chirurgicală pediatrică. Ed AIUS, Craiova, Colecţia Hipocrate 46, 2004; pp:75–94.
32. Clauser L., Baciliero U., Nordera P., Curri D., Pinna V., Curioni C., Frontoethmoidal meningoencephalocele. A one-stage correction, reconstruction, and plating by means of the micro system. J Craniofacial Surg. 1991; 2:2–8.
33. Cochrane D.D., Haslam R.H., Myles S.T., Cervical neuroschisis and meningocele manque in type I (no neck) Klippel-Feil syndrome. Pediatr Neurosurg. 1991; 16:174–178.
34. Coffey V.P., Neural tube defects in Dublin 1953–1954 and 1961–1982. Ir MedJ. 1983; 76:411–413.
35. Cohen M.M., Lemire R.J., Syndromes with Cephaloceles. Teratology. 1982; 25:161–172.

Scanned with OKEN Scanner

Capitolul 5
CRANIOSTENOZELE

ALEXANDRU VLAD CIUREA, GABRIEL IACOB

CONSIDERAȚII GENERALE

DEFINIȚIE

Craniostenozele sunt malformații ale craniului neural [1–3], frecvent şi ale viscero-craniului, generate de închiderea prematură, primitivă, a uneia sau mai multor suturi craniene, antrenând de multe ori şi deformarea compensatorie a craniului, cu suferință cerebrală secundară, tulburări neuro-oftalmologice, psihice, endocrine, cosmetice.

SINONIME [1–3, 5]

Craniostenoză = craniosinostoză = dismorfie cranio-facială = disostoză craniană = sinostozare prematură a suturilor craniene.

GENERALITĂȚI

– Afecțiune relativ rară, descoperită incidental [1, 2].

– Frecvență 1/1 000–5/10 000 nou-născuți, incidență crescută la copiii proveniți din sarcini gemelare, afectarea ambilor gemeni a fost constatată la monozigoți.

– Predomină la sexul masculin în proporție de 60–70% [1, 3–5].

CLASIFICARE [1, 2]

Craniostenoze simple, propriu-zise:

– *incompletă*: sinostozare prematură a unei suturi,
– *completă*: sinostozare prematură a mai multor suturi craniene.

Sinostoza prematură a *suturii sagitale* induce:

• *dolicocefalia* – craniu alungit în sens antero-posterior, uneori şi în sens vertical (fig. 5.1).

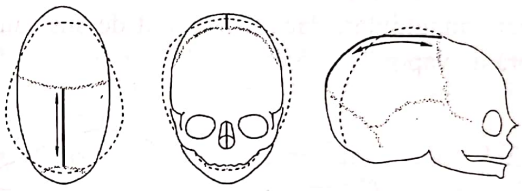

Figura 5.1. Craniostenoză prin sinostoza suturii sagitale (dolicocefalie) – prezentare schematică a craniului: A – de sus, B – antero-superior, C – lateral.

Alte aspecte morfologice ale acestei forme:

– *scafocefalie* – craniu cu aspect de „carenă de vapor răsturnat"; alungit antero-posterior, turtit lateral, fruntea bombată, occipital proeminent, bose parietale şterse,

– *batmocefalia* (*batmos* = prag) – scafocefalie cu aspect de scară în regiunea nucală prin proeminența occipitală,

– *leptocefalia (leptos = subțire)*, prin sinostoza prematură a suturii sagitale în 1/3 anterioară,

– *clinocefalia,* desemnează sinostoza prematură a 1/3 medii a suturii sagitale.

• sinostoza prematură a *suturii coronare*:

– *bilateral* generează *acrobrahicefalie* – craniu cu frunte înaltă şi lată, turtit antero-posterior (fig. 5.2).

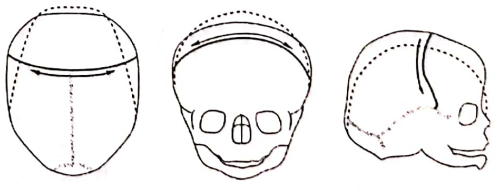

Figura 5.2. Craniostenoză prin sinostoza suturii coronare bilateral (acrobrahicefalie) – prezentare schematică a craniului: A – de sus, B – antero-superior, C – lateral.

Scanned with OKEN Scanner

– *unilateral* induce *plagiocefalia* – craniu cu aspect asimetric, oblic de partea suturii coronare sinostozate (fig. 5.3).

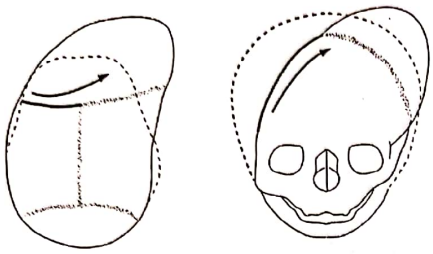

Figura 5.3. Craniostenoză prin sinostoza suturii coronare unilateral (plagiocefalie) – prezentare schematică a craniului: A – de sus, B – antero-superior.

• sinostoza prematură a *suturii metopice*:

– *trigonocefalie* – craniu cu creastă frontală, cu aspect triunghiular, dacă este privit de sus sau de „proră de vapor"(fig. 5.4).

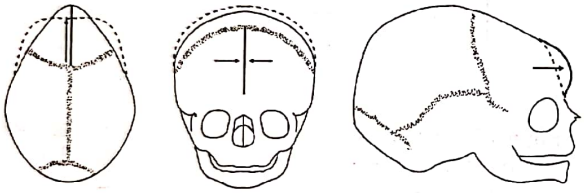

Figura 5.4. Craniostenoză prin sinostoza suturii metopice (trigonocefalie) – prezentare schematică a craniului: A – de sus, B – antero-superior, C – lateral.

• sinostoza prematură a *suturii lambdoide*:

– *pahicefalie* – craniul plat posterior.

• sinostoza prematură a suturii coronare + sagitale sau a tuturor suturilor:

– *oxicefalie* – (*oxys* = ascuțit) craniu țuguiat (fig. 5.5).

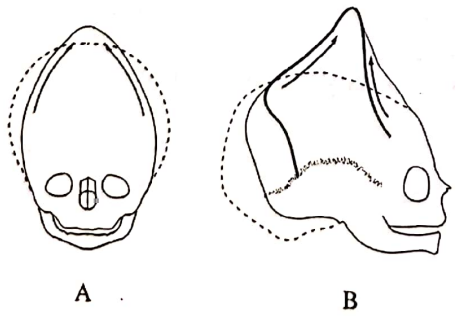

Figura 5.5. Craniostenoză prin sinostoza suturilor coronară, sagitală, lambdoidă (oxicefalie) – prezentare schematică a craniului: A – antero-superior, B – lateral.

– *turicefalie* – craniu înalt cu aspect de „turn de șah" (fig. 5.6).

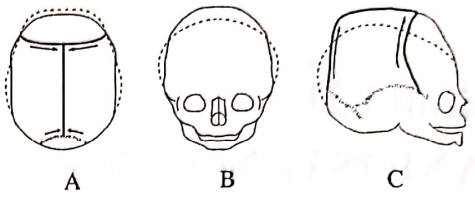

Figura 5.6. Craniostenoză prin sinostoza suturilor coronară, sagitală, lambdoidă (turicefalie) – prezentare schematică a craniului: A – de sus, B – antero-superior, C – lateral.

Craniostenoze complexe [3–5] se caracterizează prin coexistența dismorfiei craniene cu multiple malformații complexe:

- *boala Crouzon* sau disostoza cranio-facială – dismorfie cranio-facială exprimată prin: nas voluminos, coroiat, în „cioc de papagal", exoftalmie, hipertelorism, hipoplazia maxilarului superior, boltă palatină ogivală, anomalii de implantare și ocluzie dentară; suturile implicate coronară și sagitală; transmitere autosomal dominantă,
- *craniul trilobat* sau craniul în treflă, în trifoi, *cloverleaf skull*, *Kleeblattschädel*; craniu trilobat cu urechi jos implantate, dismorfism facial cu hipertelorism, baza nasului aplatizată, palat ogival, micromelie, hidrocefalie; suturile implicate: coronară, lambdoidă, facultativ și sagitală; transmitere autosomal dominantă,
- *sindromul Apert*: dismorfie cranio-faciala, hipertelorism, malformații ale mâinilor și picioarelor – acrocefalosindactilii; suturile implicate: coronară, sagitală, lambdoidă; transmitere autosomal dominantă,
- *sindromul Carpenter*: dismorfie cranio-facială, punte nazală plată, retard mental, polisindactilie; toate suturile sunt implicate; transmitere autosomal recesivă,
- *sindromul Pfeiffer*: dismorfie cranio-facială, hipertelorism, malformații ale membrelor, inimii, vezicii urinare; suturi multiple implicate; transmitere autosomal dominantă,
- *sindromul Seathre-Chotzen*: dismorfie cranio-facială medie, malformații ale mâinilor și degetelor; sutura implicată coronară; transmitere autosomal dominantă.

Craniostenoze de acompaniament – dismorfia craniană minoră coexistă cu afecțiuni metabolice

Scanned with OKEN Scanner

(rahitism vitamino-rezistent, hipercalcemie idiopatică, hipertiroidism), hematologice (policitemia vera, anemia falciformă, talasemie, microsferocitoză ereditară) sau displazii osoase (acondroplazie, hipofosfatazemie, disostoză metafizară etc.).

ETIOPATOGENIE

– De cauză necunoscută [1, 2, 5]; s-au incriminat pre- şi postnatal: expunerea la fumat, folosirea medicaţiei tiroidiene, a methotrexatului etc.

– Experimental s-au demonstrat în craniostenoze, centre de osificare foarte apropiate între două oase învecinate ale suturii, apoi osificare prematură, fenomen extins la toată sutura.

– În craniostenozele simple, izolate, transmitere genetică – autozomal dominant/recesiv este posibilă.

– Dismorfia cranio-facială poate sugera o ereditate familială (diferite tipuri de craniostenoză în cadrul aceleiaşi familii) [1, 2].

– Craniostenozele pot coexista cu malformaţie Chiari I, hidrocefalie internă.

ASPECTE CLINICE

Examenul clinic va fi cât mai complet [1–5], interesând atât extremitatea cefalică (inclusiv măsurarea circumferinţei capului şi relaţia cu vârsta copilului), cât şi somatic general (vezi alte posibile malformaţii ale membrelor); se notează momentul debutului dismorfiei (multe sinostoze se văd la naştere sau puţin după, evoluând în timp), dacă se agravează sau se ameliorează; dacă dismorfia nu este aparentă la naştere şi evoluează după o poziţie preferată în timpul somnului.

Semnele cardinale ale craniostenozelor [1–5]:

– *dismorfia cranio-facială*: vezi clasificarea craniostenozelor;

– *semnele oftalmologice*:

- exoftalmie directă, bilaterală, posibil axială, ireductibilă, în 70% din cazuri (îndeosebi în oxicefalie, acrobrahicefalie); apare prin reducerea cavităţii orbitare, tulburări circulatorii secundare sindromului de hipertensiune intracraniană;
- hipertelorism: mărirea spaţiului dintre cei doi globi oculari şi lăţimea bazei nasului, (Crouzon, Apert, oxicefalie, acrobrahicefalie);
- hipotelorism (stenopia): diminuarea distanţei interpupilare (trigonocefalie);
- strabism, frecvent divergent, neparalitic, fără diplopie (Crouzon, Apert, oxicefalii, acrobrahicefalie); dar şi strabism convergent (trigonocefalie, scafocefalie);
- tulburări ale funcţiei vizuale: scăderea acuităţii vizuale (oxicefalie, acrobrahicefalie), modificări ale fundului de ochi, prin deformarea canalului optic şi a hipertensiunii intracraniene (edem papilar, paloare papilară până la atrofie optica primitivă) şi ale câmpului vizual (strâmtorare concentrică a câmpului vizual), tulburări de refracţie (hipermetropie), nistagmus (orizontal, mult mai rar rotator).

– *semnele neuropsihice*:

- cefalee, prin suferinţă encefalică difuză (oxicefalie şi acrobrahicefalie);
- modificări ale stării de conştienţă, secundar gravităţii sindromului de hipertensiune intracraniană;
- fenomene neurologice de focar: deficite motorii; tulburări de sensibilitate;
- afectarea nervilor cranieni: hipo/anosmie uni/bilaterală sau chiar selectivă, prin afectarea nervului olfactiv (oxicefalii); oftalmoplegie prin interesarea nervilor oculomotori, hipoacuzie prin afectarea nervului auditiv.
- epilepsie în 20% din cazuri

– *tulburări psihice* (oxicefalie, acrobrahicefalie, Crouzon, Apert) se exprimă prin:

- întârziere în dezvoltarea intelectului;
- instabilitate cu agitaţie marcată.

– *tulburările endocrine*:

- deficit staturo-ponderal;
- sindrom adipozo-genital;
- infantilism genital;
- diabet insipid;
- hipotiroidism.

INVESTIGAŢII PARACLINICE

Rx craniu indică [1, 2]:

- anomalii ale suturilor: suturi închise, absenţa uneia sau a mai multor suturi, punţi osoase pe traiectul unei suturi, zone hiperdense marginale osoase – expresie a unei osteogeneze excesive; fiind de

Scanned with OKEN Scanner

remarcat că deşi există semne radiologice de hipertensiune intracraniană: impresiuni digitate cu aspect caracteristic de „placă de argint bătut" – îndeosebi înainte de un an şi după 7 ani, nici o sutură nesinostozată nu este dehiscentă;
- deformări craniene secundare sinostozarii precoce, atât la nivelul calotei craniene, cât şi a oaselor bazei craniului.

Radiografia masivului facial, a coloanei vertebrale, a membrelor pentru a evidenția coexistența altor malformații scheletice, pentru aprecierea vârstei osoase.

CT craniu cu reconstrucție 3D [1, 2] precizează sutura interesată, evaluează creierul şi alte anomalii cerebrale.

IRM [3–5] este investigația princeps utilă pentru evaluarea parenchimului cerebral, cât şi pentru evidențierea hidrocefaliei interne, a altor malformații cerebrale (Arnold-Chiari).

EVOLUȚIE

Datele actuale indică că fuziunea prematură a suturilor craniene debutează prenatal, evoluând progresiv în primele luni de viață; de asemenea, sub vârsta de trei ani pot surveni decompensări în evoluție [3, 4].

Se constată din punct de vedere evolutiv trei forme clinice [1, 2]:

– *forma asimptomatică*: dismorfia cranio-facială este minoră sau moderată, minimă sau absentă afectarea neuropsihică şi oftalmologică,

– *forma cronică*: dismorfia cranio-facială moderată, cu atrofie optică progresivă, retard intelectual şi staturo-ponderal,

– *forma acută*: dismorfie cranio-facială marcată, cu sindrom de hipertensiune intracraniană.

TRATAMENT CHIRURGICAL

Constituie singura alternativă pentru prevenirea, suprimarea hipertensiunii intracraniene, având indicație în sinostoza uneia sau mai multor suturi craniene [1, 2, 7].

Scopurile gestului chirurgical:
- rezolvarea precoce a craniostenozei: desface sutura sinostozată, întârzie sau suprimă reosificarea până la vârsta de închidere normală a suturilor, pentru a permite expansiunea creierului în creştere, dezvoltarea cerebrală normală,
- previne, corectează aspectul estetic, gestul chirurgical implicând o muncă în echipă: neurochirurg, chirurg maxilo-facial, chirurg plastic,
- rezolvă sindromul de hipertensiune intracraniană, ameliorează statusul neurologic.

Momentul operator:

– până la vârsta de trei ani, imediat după stabilirea diagnosticului de craniostenoză, indiferent de tipul acesteia, pentru a preveni tulburările oftalmologice, psihice, estetice;

– după vârsta de trei ani, în craniostenozele decompensate, îndeosebi la cazurile cu tulburări neuro-oftalmologice, înainte de osificarea fiziologică a suturilor.

Contraindicațiile gestului chirurgical:
- infecții,
- cecitate,
- stări plurimalformative cu defecte cardiace necorectabile, malformații cerebrale cu repercursiuni funcționale etc.,
- tulburări neuropsihice grave.

Considerații chirurgicale generale

Gestul chirurgical presupune:

– pregătirea operatorie: dispunerea unui cateter intraarterial pentru monitorizarea intraarteriala a TA, investigații biologice, grup sanguin, comandă sânge,

– anestezie generală.

Postoperator, copiii sunt urmăriți în secția de terapie intensivă pediatrică, urmărind:

– semne vitale: tensiune, puls, respirații, diureza – se montează sondă urinară,

– neurologic: stare de conştiență, pupile, reactivitate,

– drenajul subtegumentar,

– se administrează steroizi pentru a diminua edemul facial,

– control CT cerebral,

– externarea se face după diminuarea edemului cerebral, normalizarea hemogramei.

Alternativele tehnice chirurgicale sunt variate [1, 2, 7], nu există o operație standard; criteriile uzitate sunt sutura interesată, preferința chirurgului, vârsta copilului:

Scanned with OKEN Scanner

- craniotomie şi remodelarea bolţii craniene: efectuarea de volete osoase ce includ suturile implicate, uni- sau bilaterale, ce sunt rearanjate şi redispuse, urmate de remodelarea craniului;
- craniectomie liniară: realizarea de spaţii lineare largi, cu scopul de restabilire a suturilor fiziologice. Metoda se efectuează clasic, respectiv folosind tehnica endoscopică sau asistată de endoscop [6, 7]: are avantajul utilizării de incizii mici ale scalpului, pierderea sanguină este redusă, craniectomia se realizează folosind instrumentaţia endoscopului;
- craniectomie totală: extirpare întinsă a bolţii craniene cu purtarea unei căşti timp de un an;
- remodelarea bolţii craniene, osteotomia feţei cu distractie şi decomprimarea orbitelor în disostozele craniofaciale tip Crouzon, Apert [8].

Complicaţii postoperatorii [7]:
– reapariţia sinostozei,
– chist leptomeningeal,
– infecţie,
– sângerare,
– edem cerebral,
– fistulă LCS,
– contuzii cerebrale şi oculare urmate de disfuncţii temporare sau definitive,
– crize de pierdere a cunoştiinţei,
– rezultat cosmetic nesatisfăcător.

PROGNOSTIC

Prognosticul depinde de [1, 3–5]:
- sutura sinostozată: afectarea numai a suturii coronare sau concomitent şi a celei sagitale constituie forme prognostice mai grave,
- momentul diagnosticului: depistare precoce a sugarilor cu conformaţii particulare ale extremităţii cefalice, măsurarea perimetrului cranian, examen oftalmologic, bilanţ neuropsihic, examen radiologic al craniului,
- complexul malformativ,
- indicaţia operatorie precoce.

PROFILAXIE

În familiile cu membrii ce prezintă craniostenoze tip Crouzon sau Apert se impune sfat genetic [1].

BIBLIOGRAFIE

1. Arseni C., Horvath L., Ciurea A.V., Craniostenozele, Ed. Acad. R.S.R. 1985, 9–108.
2. Ciurea A.V., Malformatii congenitale ale sistemului nervos central şi ale învelişului osos, în Angelescu N., Tratat de Patologie Chirurgicală, Editura Medicală 2003, 2576–2581.
3. Cunningham M.L., Craniofacial disorders section of Clinical genetics and dysmorphology, in Rudolph's Pediatrics, New York: McGraw-Hill, 2003, 21st ed., 10, 748–757.
4. Flores-Sarnat L., New insights into craniosynostosis, Seminars in Pediatric Neurology, 2002, 9(4), 274–291.
5. Johnston M.V., Kinsman S., Congenital anomalies of the central nervous system, in Behrman R.E. *et al.*, eds Nelson Textbook of Pediatrics, Saunders Philadelphia, 2004, 17th ed., 1992–1993.
6. Jimenez D.F., Barone C.M., Cartwright C.C., Baker L., Early Management of Craniosynostosis Using Endoscopic-Assisted Strip Craniectomies and Cranial Orthotic Molding Therapy, Pediatrics, 2002, 110, 1, 97–104.
7. Sloan G.M., Wells K.C., Raffel C., McComb J.G., Surgical Treatment of Craniosynostosis: outcome analysis of 250 consecutive patients, Pediatrics, 1997, 100, p.e.2.
8. Toth B.A., Chin M., Distraction of the bony orbit in Toth B.A, Keating R.F., Stewart W.B., An Atlas of Orbitocranial Surgery, Martin Dunitz, 1999, 17, 259–273.

Scanned with OKEN Scanner

Capitolul 6
HIDROCEFALIA SUGARULUI

ALEXANDRU VLAD CIUREA, TEODORA CAMELIA COMAN, ALEXANDRU TAŞCU

Hidrocefalia (HI) sugarului reprezintă creşterea volumului craniului ca urmare a creşterii cantităţii de LCS şi acumulării sale – sub presiune – în compartimentele lichidiene, cu dilatarea acestor cavităţi în detrimentul substanţei cerebrale. La sugar, unde suturile craniene sunt încă deschise, creşterea conţinutului intracranian are drept consecinţă o creştere a dimensiunilor cutiei craniene.

EPIDEMIOLOGIE

Incidenţa medie a HI, la naştere, este de 6,11/10 000 nou-născuţi, şi după adăugarea cazurilor diagnosticate prenatal, incidenţa medie a devine 6,35/10 000 nou-născuţi. Rata medie de succes a diagnosticării prenatale a fost de 24,30% [72]. Melanoza neurocutanată este o displazie neuroectodermică de natură embrionară, pacienţii afectaţi dezvoltând HI sau alte simptome neurologice cu prognostic foarte prost [37]. Un studiu recent arată că, la o serie de 4 82 536 naşteri au fost identificate perinatal 3012 HI congenitale, cu o rată globală de incidenţă de 7,03/10 000, din care rata HI izolate şi a sindromului de HI au fost de 5,67/10 000 şi respectiv 1,36/10 000. Rata de prevalenţă pe sexe a fost la sexul masculin şi feminin de 7,09/10 000 şi respectiv 6,76/10 000, iar în mediul urban şi rural de 5,49/10 000 şi respectiv 10,10/10 000. La sugarii cu HI, procentul naşterilor premature şi a greutăţii scăzute la naştere au fost de 57,97% şi respectiv 50,92%. Rata globală de eroare în diagnosticarea HI a fost 87,75%, a HI izolate de 88,66%, iar a sindromului hidrocefalic de 83,91% [23].

Una dintre cele mai importante cauze de HI la sugar este hemoragia intraventriculară, complicaţie a naşterilor premature, cauzată de o arahnoidită fibroasă, cu fibroză meningeală şi gliază subependimară, care produc tulburări de flux şi resorbţie a LCS. Hemoragia intraventriculară este asociată cu lezarea substanţei albe periventriculare şi aceste modificări sunt exacerbate de dezvoltarea HI. Factorii implicaţi în acest proces sunt probabil o combinaţie între presiune, distorsiune, ischemie inflamaţie şi leziuni mediate de radicalii liberi [10]. Studii recente arată că, creşterea eliberării de factor de creştere endotelio-vascular VEGF în LCS la nou-născuţii cu HI după hemoragie intraventriculară poate fi un indicator de lezare cerebrală în dilataţia ventriculară progresivă [32]. Într-un studiu recent, autorii găsesc în HI concentraţii medii de VEGF de 135 (35–410) pg/ml şi concentraţii nedecelabile de eritropoietină (<0,1 pg/ml), concluzionând că pacienţii cu HI, care necesită intervenţie chirurgicală, prezintă creşterea concentraţiilor de VEGF şi eritropoietină în LCS [41]. Factorul de creştere neural şi concentraţiile de neurotrofină 3 sunt, de asemenea, crescute la copii cu HI. Acesta poate fi un răspuns adaptativ al creierului la creşterea PIC [34].

HI X-linkată (datorată stenozei congenitale de apeduct Sylvius) reprezintă aproximativ 5% din cazuri. Fenotipul clinic:

- *sever* este caracterizat prin: HI, police în adductie la nou-născuţii de sex masculin,
- *mediu* prin retardare mentală şi paraplegie spastică. Sexul feminin este afectat mai frecvent de fenotipul mediu.

Mutaţiile la nivelul genei LiCAM par a fi cauza acestor sindroame. Gena este localizată la

Scanned with OKEN Scanner

nivelul Xq28 şi include codul unei glicoproteine celulare de suprafaţă, mutaţia fiind prezentă în peste 75% cazuri [65, 69].

CLASIFICARE

De la început trebuie să delimităm din punct de vedere al mecanismului de producere, HI activă, complet diferită de HI pasivă [14].

- *HI activă* (LCS sub presiune) este un proces activ cu efect compresiv lent, şi continuu asupra parenchimului cerebral, care treptat îşi reduce volumul, realizându-se în final, un aspect de „mantie" cerebrală, comprimată de suprafaţa endocraniului, cu ventriculii cerebrali extrem de dilataţi;
- *HI pasivă* (LCS fără presiune) este o dilataţie ventriculară pasivă, o consecinţă a unei atrofii cerebrale în care caz LCS vine să umple locul rămas liber (*ex vacuo*). Această acumulare de LCS este cunoscută sub denumirea de HI pasivă şi nu se încadrează în „HI sugarului". Ceea ce este important, este că LCS se află sub presiune normală.

Clasificarea lui Dandy (1918), deosebeşte [14, 24]:

- *HI obstructivă* prin tumori care afectează direct scurgerea de LCS.
- *HI comunicantă* prin papilom de plex coroid (supraproducţie de LCS datorată însăşi tumorii secretante) [15].

Clasificarea lui Matson (1965) [14, 47, 47], efectuată pe criterii clinice şi terapeutice, deosebeşte:

- *HI evolutivă*, cu semne progresive, dar fără dovezi de leziuni cerebrale ireversibile.
- *HI extrem de evolutivă*, cu HI persistentă de mult timp şi leziuni cerebrale ireversibile, fără perspective de tratament.
- *HI stabilizată*, cu o oprire a evoluţiei, dar care necesită control periodic, deoarece deseori poate deveni din nou evolutivă.

Clasificarea lui Carrier (1969) împarte HI în [8, 14]:

- *HI comunicantă*;
- *HI necomunicantă*.

Se poate prefera acest din urmă termen în locul HI obstructive, întrucât prin HI obstructivă se înţelege, în mod curent, lipsa comunicării între cavităţile intra- şi pericerebrale.

Oricare din clasificările de mai sus se poate folosi în diagnosticul HI, dar este obligatorie încadrarea într-una din acestea, după existenţa unui arsenal neuroimagistic complet.

ETIOLOGIE

Santamarta şi colab. [67] clasifică *HI în acută* (68%) şi cronică, iar etiologia a fost: procese expansive intracraniene (59%), stenoza primară de apeduct (34%) şi malformaţie Chiari (7%).

Factorii etiopatogenici responsabili de producerea HI pot fi grupaţi astfel:

- Malformaţii congenitale, care produc obstrucţia căilor de circulaţie a LCS [2, 14, 18, 36].
- Procese expansive intracraniene.
  - HI obstructivă prin tumori care afectează direct scurgerea de LCS. În tumorile de fosă posterioară, HI se întâlneşte la 80% din pacienţi, la cca 25–30% din cazuri fiind necesar tratament postoperator pentru HI persistentă sau progresivă [68]. Forme avansate de HI obstructivă se întâlnesc precoce în papiloamele de plex coroid de ventricul III prin hiperproducţie de LCS. Tratamentul constă în montarea unui *shunt* VP sau VA înainte de excizia tumorii [61].
  - HI comunicantă prin papilom de plex coroid (supraproducţie de LCS datorată însăşi tumorii secretante).
- Procese inflamatorii cerebromeningiene şi parazitare [13]. HI postinfecţioasă poate apare în urma infecţiilor nosocomiale (meningite bacteriene) care reprezintă cca 9,2% din totalul meningitelor bacteriene pediatrice după unele statistici. Durata medie de instalare a simptomelor este de 15,3 zile, iar germenii patogeni cei mai frecvenţi sunt: bacterii Gram-negative (59%) şi respectiv Gram-pozitive (41%). Factorii predispozanţi pentru meningitele nosocomiale şi totodată factori de prognostic prost sunt: tratament prealabil cu antibiotice cu spectru larg (68%), prematuritate cu greutate foarte mică la naştere (41%), şi alimentaţia exclusiv parenterală (32%) [13, 44]. HI după meningitele purulente, alături

Scanned with OKEN Scanner

de alte complicații precum edemul cerebral și ependimitele, tulburările de vedere și auz, apar la cca 47% cazuri [46].

a. *Ependimita* (ependimul în caz de inflamație se transformă într-o membrană roșie cu o capacitate mare de producere de LCS). În ependimită, HI poate fi:
   - comunicantă dacă inflamația este limitată la ventriculii laterali,
   - obstructivă dacă ea se întinde secundar la apeduct.

b. *Meningitele* (meningitele duc la aderențe care împiedică circulația LCS). HI este de tip obstructiv.

c. *Encefalita toxoplasmică* (asocierea unei HI cu calcificări intracraniene și corioretinită, care formează triada clasică a toxoplasmozei congenitale). HI în această situație este de tip obstructiv [14].

- Hemoragia subarahnoidiană. HI posthemoragică la sugar este asociată cu o rată crescută de mortalitate și morbiditate datorită incidenței tulburărilor de dezvoltare de tip: paralizie cerebrală, epilepsie sau tulburări vizuale [35]. Dilatația ventriculară posthemoragică apare inițial datorită multiplelor cheaguri de sânge care împiedică circulația și reabsorbția LCS. Factorul de creștere beta de transformare este eliberat în LCS și s-a demonstrat că această citokină stimulează stratul subiacent matricei proteice extracelulare care produce obstrucția permanentă a căilor de circulație LCS. Presiunea intracraniană crescută în mod prelungit, citokinele pro-inflamatorii și lezarea radicalilor liberi ferici contribuie la lezarea substanței albe periventriculare și producerea consecutivă a unor sindroame de dezabilitare [79]. Cantitatea hemoragiei ventriculare este de asemenea, un factor prognostic. Un studiu bazat pe investigații ultrasonografice, efectuat pe o grupă de populație de 90 cazuri, cu vârstă cuprinsă între o zi și trei luni, definește noțiunea de „hemoragie intraventriculară III masivă", acea hemoragie în care cheagul este de diametru > 8 mm pe secțiunea coronală la nivelul găurii Monro în ziua de sângerare maximă. Autorii împart cazurile seriei studiate în 4 grupe:
  - Grup I nou-născuți prematuri, care au decedat în primele 7 zile de la naștere și care prezentau hemoragie intraventriculară III masivă uni- sau bilaterală și umplerea precoce a întregului sistem ventricular și a cisternei magna.
  - Grup II nou-născuți prematuri, care au decedat în a doua săptămână de la naștere. Acest grup a prezentat o supraviețuire de peste 14 zile.
  - Grup III nou-născuți prematuri, cu hemoragie intraventriculară III masivă care au prezentat dilatație ventriculară posthemoragică, cu regresie spontană sau după tratament cu acetazolamidă.
  - Grup IV nou-născuți prematuri, cu hemoragie intraventriculară III masivă, cu HI posthemoragică prin obstrucția apeductului Sylvius, cisternei magna sau ambelor în zilele 8 și 35, cu prognostic prost.

Autorii găsesc o rată globală de supraviețuire de numai 36% în această serie și concluzionează că hemoragia intraventriculară masivă are prognostic prost la sugar și determină decesul precoce al acestora sau HI obstructivă la supraviețuitori [53]. Olischar și colab. [69], într-un studiu recent, găsesc că hemoragia intraventriculară la sugarii prematuri determină HI posthemoragică, în procent de 35%, cu leziuni cerebrale secundare.

- Afecțiuni vasculare intracraniene, care produc obstrucția circulației și diminuarea resorbției LCS (tromboza de sinus longitudinal superior; malformația venei cerebrale mari a lui Galen) [1].
- Hipersecreție LCS (ingestia de doze masive de vitamina A)
- HI cu presiune normală (*Normal Pressure Hydrocephalus* – NPH) a fost descrisă la adulți, manifestându-se clinic prin tulburări de echilibru, gatism și tulburări psihice. La copil și adolescent, NPH a fost constatată mult mai rar. Existența acestui sindrom este certă, iar denumirile anterioare folosite de HI cronică sau HI oprită în evoluție relevă tocmai tabloul clinic al NPH [4]. Tabloul

Scanned with OKEN Scanner

clinic constă în: retardare psihică, tulburări de echilibru, tulburări de comportament, modificări de personalitate, eventual tulburări sfincteriene. În toate cazurile presiunea intraventriculară nu este crescută, dar se impune efectuarea unui drenaj, cu valvă automată cu presiune scăzută, pentru a diminua cantitatea de LCS intracranian, care poate deveni activă în urma unui traumatism cranio-cerebral, insolație etc.

- HI de origine nedeterminată. Un număr de HI rămân încă în practică cu etiologie nedeterminată.
- Traumatisme cranio-cerebrale: HI posttraumatică după TCC grave (GCS < 8) apare la cca 0,7–29% cazuri, iar tratamentul este controversat în literatură. Un studiu efectuat în Italia pe 4 044 cazuri cu HI posttraumatică relevă că debutul HI a fost imediat după traumatism în 14% cazuri, după 30 zile de la traumatism în 45% cazuri, între 1–4 luni de la traumatism în 31% cazuri şi între 4–6 luni de la traumatism în 10% cazuri. Tratamentul a constat în drenaj extern şi respectiv intern, iar rezultatele pe termen lung relevă: la pacienții cu drenaj extern GR în 13% cazuri, în timp ce 87% cazuri au decedat. În grupul tratat cu *shunt* intern, în ciuda condițiilor grave preoperatorii (75% comă), rezultatele au fost: GR 45% cazuri, MD 11%, comă persistentă 35% şi deces 8% cazuri [43].

SIMPTOMATOLOGIE

CRITERII DE DIAGNOSTIC CLINIC [14, 16, 19, 21]

- *Criterii de diagnostic clinic la sugar şi copil mic (0–3 ani)*:
  - Dimensiunea anormal de mare a neurocraniului.
  - Bombarea fontanelei anterioare (FA), este o expresie a presiunii intracraniene crescute, obligatorie într-o HI activă evolutivă. Mai mult, o bombare persistentă a fontanelei la sugar poate fi dovada unei HI chiar când dimensiunea perimetrului cranian este în limite normale.
  - Venele scalpului dilatate, evidente, formând o rețea fronto-temporală (fig. 6.1).
  - Datorită măririi neurocraniului, viscerocraniul apare de dimensiuni scăzute.
  - Globii oculari dispuşi în jos, cu irisul şi pupila parțial acoperite de pleoapa inferioară, rămânând vizibilă numai jumătatea lor superioară (fenomenul cunoscut sub denumirea de privire în „apus de soare") (fig. 6.1).
  - La palpare se percep suturile craniene desfăcute; FA ajunge la 8–10 cm şi chiar mai mare.
  - Retard psihomotor.
  - Stare de agitație psihomotorie (datorită presiunii LCS).
  - Formele evolutive (stadiile III–IV), sunt marcate de: mişcările spontane încetinite; spasticitate a membrelor inferioare; Babinski bilateral; paralizii oculare; modificări de fund de ochi, până la atrofie optică completă, cu absența reflexelor pupilare şi cecitate; stare de somnolență, care treptat evoluează spre comă.
- *Criterii de diagnostic clinic la copil (3–16 ani)*:

Referitor la tabloul clinic al HI la *copil*, acesta implică întreaga simptomatologie de mai sus, cu excepția bombării fontanelei anterioare şi a suturilor craniene larg disjuncte.

TESTE PARACLINICE

Examenele de laborator au menirea în special a evidenția malfuncția sau infecția de *shunt*. Febra (60%) şi crizele (40%) apar mai frecvent în cazurile cu infecții de *shunt* decât în cele cu malfuncții. La aceşti pacienți, examenul LCS arată creşterea numărului de leucocite (>100/mm^3) şi neutrofile (>10%), proteine şi scăderea nivelului de glucoză. La pacienții cu malfuncții de *shunt*, în schimb, numărul de eozinofile în LCS este mai ridicat (> / =5%) [42, 49].

Scanned with OKEN Scanner

Figura 6.1. Venele scalpului dilatate, evidente, formând o rețea fronto-temporală și privirea „în apus de soare".

NEUROIMAGERIE

DIAGRAMA DE CREȘTERE A CRANIULUI ȘI DE ÎNCHIDERE A FONTANELEI ANTERIOARE

Metoda cea mai simplă și în același timp inofensivă este măsurarea perimetrului cranian și a fontanelei anterioare. Ritmul de creștere a perimetrului cranian în mod normal este:

- de 2 cm pe lună în primele 3 luni;
- de 1 cm între 4–6 luni;
- de 1 cm la două luni în următoarele 6 luni [14].

RADIOGRAFIA SIMPLĂ A CRANIULUI

Aceasta ne poate furniza date privind întărirea diagnosticului de HI, orientând uneori spre natura și evoluția ei. Radiografia craniului arată în HI congenitală un craniu cu aspect de balon, cu contururi rotunjite, cu o disproporție exagerată între mărimea craniului și masivul facial, cu fontanela anterioară larg deschisă [14].

ULTRASONOGRAFIA

Ultrasonografia transfontanelară este o metodă de diagnostic simplă și sigură în determinarea HI la sugari, în special în țările cu nivel economic scăzut [58]. Galarza și colab. [29] subliniază importanța Doppler-ului transcranian (TCD) la sugarii cu HI și alte anomalii de circulație LCS (HI oprită în evoluție, ventriculomegalia esențială etc.) prin analiza parametrilor TCD pentru arterele majore ale poligonului Willis la copii cu HI înainte și după montarea *shunt*-ului VP. Ultrasonografia mai poate fi utilă în aprecierea predictibilității dezvoltării sau progresiei HI postoperator, la pacienți cu spina bifida, prin măsurarea diametrelor ventriculare. Valorile predictive pentru HI postoperatorie sunt:

- diametrul bifrontal >26 mm;
- diametrul bicaudat >20 mm;
- diametrul corpului ventriculului lateral > 26 mm [78].

COMPUTER-TOMOGRAFIA (CT)

CT-scan este o investigație majoră, practic neinvazivă, ce relevă aspectul caracteristic cerebro-ventricular și stabilirea gradului și cauzei HI (fig. 6.2–6.4). De asemenea, prin CT-scan se poate evidenția fenomenul de edem periventricular (*perilucency*) care dovedește cert acumularea de LCS în parenchimul nervos – edem hidrocefalic [51]. Apariția pe *CT-scan* a edemului hidrocefalic impune de urgență efectuarea unui procedeu de drenaj LCS. Pe baza *CT-scan* se poate face o delimitare netă a stadiilor HI, cunoscându-se

Scanned with OKEN Scanner

Scanned with OKEN Scanner

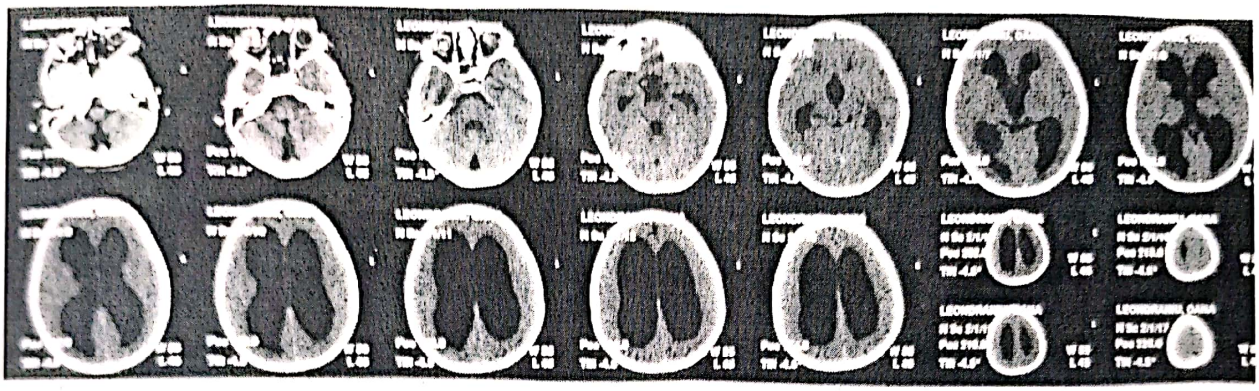

Figura 6.2. Hidrocefalie internă, examen CT-scan nativ.

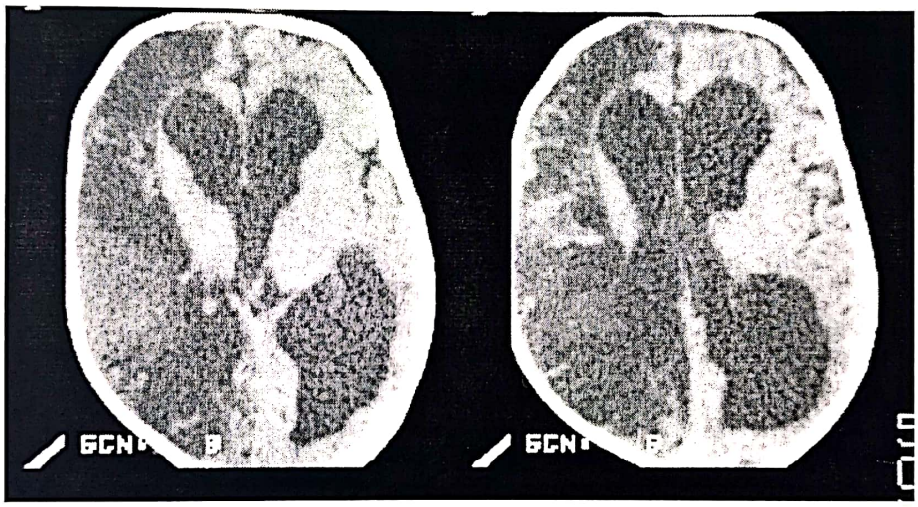

Figura 6.3. L.S., 11 luni, sex F, HI postinfecțioasă, examen CT preoperator.

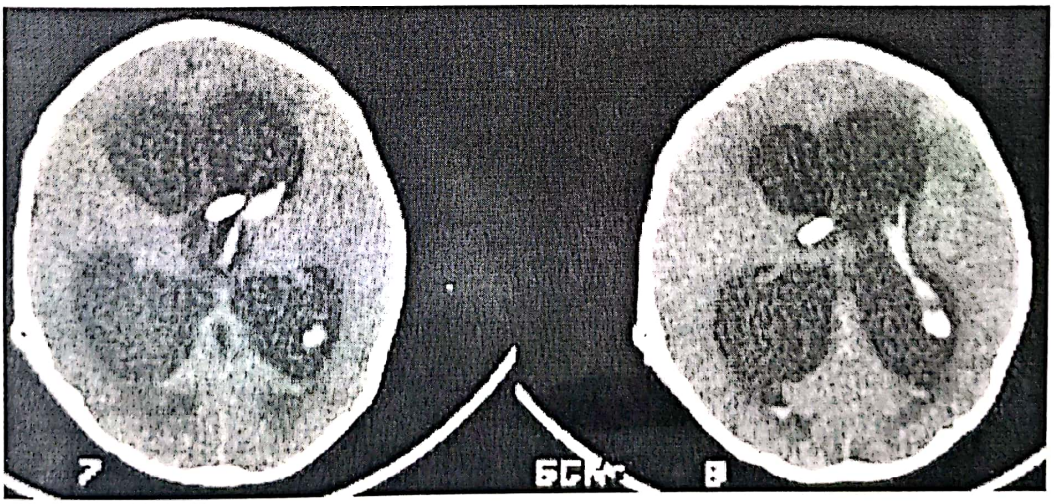

Figura 6.4. L.S., 11 luni, sex F, HI postinfecțioasă, examen CT postoperator.

indicele Evans: distanța interventriculară extremă, pe secțiune orizontală, reprezintă 1/3 din distanța interparietală. Indicele Evans este considerat normal la valori sub 0,30.

Există *4 grade de HI* determinate pe CT-scan după indicele Evans [11, 14, 15, 26]:

- gradul I (HI minoră), indice 0,26–0,40;
- gradul II (HI medie), indice 0,41–0,60;
- gradul III (HI severă), indice 0,61–0,90;
- gradul IV (HI extremă), indice 0,91–1.

Deşi investigația CT-scan reprezintă o metodă fiabilă de diagnostic în HI, totuşi unii autori apreciază că, aceasta nu este utilă în determinarea nivelului blocajului în cazurile de HI necomunicantă post-meningită TBC. Singurul aspect CT predictibil în aceste cazuri, pentru diferențierea HI comunicante de cea necomunicantă ar fi forma ventriculului III: majoritatea copiilor cu HI necomunicantă prezintă ventricul III de formă rotundă, comparativ cu cei cu HI comunicantă. Totuşi, autorii consideră că în cazurile de HI post-TBC, encefalografia aerică ramâne investigația de elecție în stabilirea tipului de HI [6].

Morimoto şi colab. [54] utilizează o metodă de monitorizare a HI neonatale la sugari, utilizând CT-scan. Valoarea medie (763,9 +/– 83,3 cm^3) a volumului craniului la grupul cu HI a fost de două ori mai mare decât la grupul de control (360,4 +/– 41,4 cm^3). Ei demonstrează că modificările secvențiale ale raportului volumului ventricular/ intracranial scade după montarea derivațiilor lichidiene la o vârstă cât mai precoce după naştere. Valoarea medie (0,67+/–0,12) a raportului volumului ventricul lateral/intracranial la naştere, se ameliorează către vârsta de 12 luni postnatal.

CT-scan are, de asemenea, un rol important în evaluarea pacienților care prezintă simptome şi semne de HI recurentă sau posibilă disfuncție de drenaj. Astfel, dimensiunea diagonalei ventriculare măsurată pe CT seriale, s-a dovedit a fi o metodă simplă şi eficientă pentru aprecierea modificărilor de dimensiune a ventriculilor în contextul funcționalității sistemelor de drenaj [50].

IMAGERIA PRIN REZONANȚĂ MAGNETICĂ (IRM)

IRM este o investigație majoră în afecțiunile SNC (fig. 6.5), cu valoare certă în HI, dar neobligatorie în condițiile efectuării CT-scan. Considerăm IRM extrem de valoros, dar condițiile tehnice de efectuare la sugar rămân destul de dificile (anestezie generală). Avantajele IRM sunt majore în descoperirea de malformații concomitente, care produc HI obstructivă [14]. Se ştie că HI cauzează resorbția transependimară a LCS care determină edem interstițial periventricular. Ulug şi colab. [76] au efectuat un studiu IRM pe imagini în difuziune la pacienți cu HI obstructivă, pentru a evalua răspunsul la terapie. Modificările volumului ventricular au fost calculate, utilizând raportul dintre dimensiunea cornului frontal şi occipital înainte şi după tratament.

SPECT

SPECT (*Single photon emission tomography scan*) se utilizează pentru măsurarea fluxului sanguin cerebral (CBF) şi a rezervei cerebrale vasculare (CVR) după administrarea de acetazolamidă (ACZ) intravenos. În HI congenitală, CVR după testul la ACZ este un parametru sensibil care se alterează înaintea altor parametri convenționali, precum ventriculomegalia şi modificările retiniene ale fundului de ochi.

Pacienții care prezintă deteriorarea CVR au indicație chirurgicală de urgență [63].

DIAGNOSTICUL DIFERENȚIAL

Diagnosticul diferențial al HI este deosebit de important. Principalele afecțiuni care intră în discuția diagnosticului diferential sunt [14]:

- *Macrocefalia*, congenitală, cel mai adesea familială, fără caracter patologic, neevolutivă, cu ventriculi de dimensiuni normale.
- *Rahitism florid*, în care neurocraniul este într-adevăr mare, dar forma mai mult pătrată, cu bose frontale şi deseori excrescențe periostale; fontanela anterioară nu este în tensiune şi evoluția în timp infirmă diagnosticul; CT-scan este revelator.
- *Revărsatele subdurale ale sugarului*, însoțite de macrocefalie, cu bombarea fontanelei anterioare; diferențierea se efectuează pe baza investigațiilor paraclinice (CT-scan, eventual IRM).

Scanned with OKEN Scanner

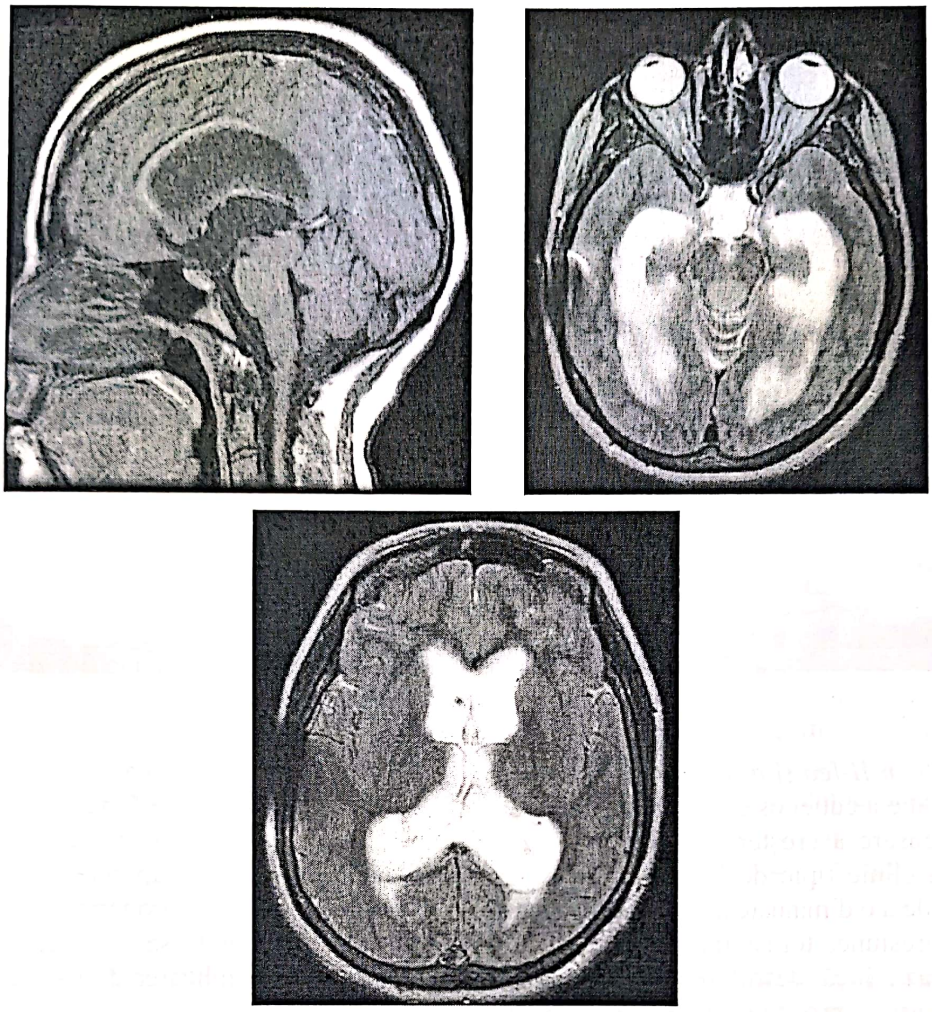

Figura 6.5. Hidrocefalie internă activă, examen IRM în secvență T1 și T2.

- *Chiste arahnoidiene congenitale*, de multe ori asimptomatice sau descoperite incidental. În urma unui traumatism cranio-cerebral, expuneri prelungite la soare, sindrom de deshidratare, ele pot deveni manifeste clinic prin cefalee, vărsături, crize epileptice, modificări de fund de ochi. Desigur că, examenul CT-scan va tranșa în mod clar diagnosticul.
- *Hidrancefalia* (fig. 6.6) nu trebuie confundată cu o formă severă de HI. În HI severă (stadiul IV), ventriculii pot fi destinși la maximum, dar totuși rămâne o mantie cerebrală între ependim și leptomeninge. În hidrancefalie, pe baza CT-scan:
  - nu există mantie cerebrală în zonele corespunzând lobilor frontali, parietali și pe fața convexă a lobilor temporali și occipitali, adică în teritoriile de distribuire a arterelor cerebrale anterioare și medii;
  - se vizualizează doar trunchiul cerebral;
  - nu are indicație operatorie, întrucât elementul de structură a telencefalului este absent, supraviețuirea se realizează doar prin trunchiul cerebral.

EVOLUȚIE

HI sugarului și copilului pot trece prin 4 stadii clinice perfect superpozabile datelor obținute prin CT-scan și anume [14, 15]:

- *Stadiul I*, în care craniul este de mărime normală, deși sistemul ventricular este dilatat. În acest caz, există o presiune a LCS crescută, fără ca atrofia cerebrală să se fi instalat, presiunea transmițându-se pereților craniului; acest stadiu poate să rămână staționar, sau poate progresa către stadiile ulterioare. *Indicație terapeutică*: urmărire clinică și prin CT-scan.

Scanned with OKEN Scanner

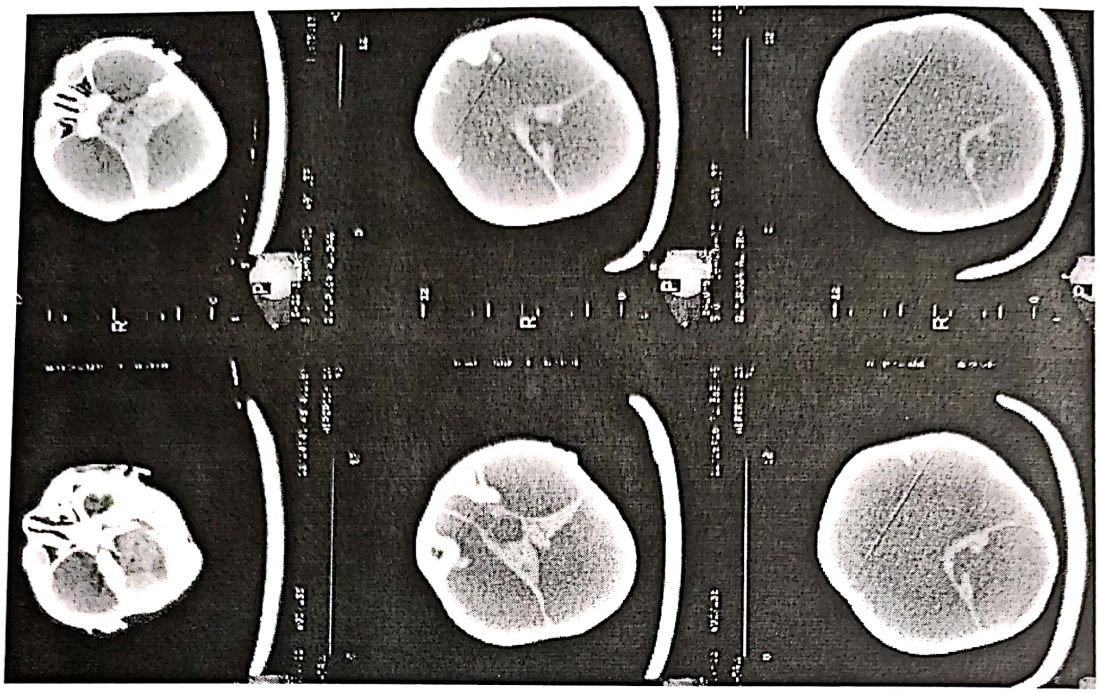

Figura 6.6. Hidrocefalie, examen CT-scan.

- *Stadiile al II-lea şi al III-lea*, în care apare o dilatație a cutiei osteomembranoase, drept compensare a creşterii presiunii LCS, cu aspect clinic tipic de HI. În aceste stadii există deja o diminuare a substanței cerebrale prin presiune, totuşi mantia cerebrală se păstrează încă destul de bine. *Indicație terapeutică*: procedeu de drenaj LCS. Nu toate HI evolutive ajung în stadiul al IV-lea. Ele se pot stabiliza spontan.
- *Stadiul al IV-lea (HI extremă)*, când, din cauza creşterii progresive a tensiunii LCS şi a acumulării sale în cantitate mare, se produce o oprire în creşterea țesutului nervos, iar cel existent este supus unei distrucții din ce în ce mai rapide; mantia cerebrală, reducându-se progresiv, devine papiracee. În acest stadiu o hipertonie generalizată este aproape totdeauna prezentă. Această evoluție nu este însă obligatorie. *Indicație terapeutică*: procedeu de drenaj LCS în funcție de starea clinică, neurologică, oftalmologică şi modificările constatate pe CT-scan sau IRM.

Evoluția la hidrocefalii tratați operator (stadiile II–III), rezultatele postoperatorii neurologic, oftalmologic, psihiatric şi desigur prin CT-scan repetate, trebuie urmărite în timp. Odată cu reducerea presiunii LCS asupra parenchimului nervos, are loc o îmbunătățire evidentă a tuturor funcțiilor SNC. Această îmbunătățire trebuie menținută continuu, urmărindu-se funcționalitatea sistemului de drenaj şi rezolvarea tuturor complicațiilor mecanice şi septice apărute. În aceste condiții, evaluarea exactă a prognosticului funcțional, al hidrocefalilor tratați, se poate efectua numai după 10–15 ani de la aplicarea drenajului LCS.

Criterii de internare şi secția spre care se îndrumă pacientul

- Orice suspiciune de HI internă la sugar şi copil trebuie investigată corect şi eficient pentru stabilirea tratamentului adecvat.
- HI necesită internare obligatorie în secția clinică (de pediatrie), cu investigare completă prin neuroimagerie şi întreaga baterie de explorări paraclinice.
- Internarea în terapie intensivă în cazul HI grave, decompensate (cu suferință a structurilor sistemului nervos) sau în cadrul plurimalformațiilor (HI asociată cu meningomielocel).

TRATAMENT

Tratament în spital / secție clinică pediatrie [17]
– Bilanț complet clinic şi neurologic.

Scanned with OKEN Scanner

– Evitarea măsurilor medicamentoase de deshidratare.
– Echilibrarea hidro-electrolitică (pentru compensarea vărsăturilor)
– Tratament simtomatic: antitermic, anticonvulsivant.
– Stabilirea diagnosticului corect de HI pe baza datelor paraclinice, dintre care investigarea CT-scan a sistemului cerebro-ventricular (dacă este posibilă).
– Transfer în serviciile de neurochirurgie.

Tratament în secții / clinici de neurochirurgie

– Stabilirea diagnosticului de HI și a formei active sau simptomatice, întrucât tratamentul este complet diferit.

TRATAMENT MEDICAL

HI posthemoragică la sugari se asociază cu o rată crescută de mortalitate și morbiditate. Terapia fibrinolitică intraventriculară este o metodă promițătoare în managementul HI posthemoragice. În aceste cazuri, tratamentul cel mai comun este *shunt*-ul ventricular permanent. În acest sens, shuntul cu valvă programabilă pare a fi superior altor sisteme de shunt. În cazuri de compartimentalizare, sunt preferate procedurile endoscopice. Tratamentul conservator cu acetazolamidă (100 mg/kg/zi) și furosemid (1 mg/kg/zi) pare să nu fie eficient în HI posthemoragică [35, 80], nu scade necesitatea montării *shunt*-ului și se asociază cu creșterea morbidității neurologice [39].

TRATAMENT CHIRURGICAL [14, 15]

HIDROCEFALIA ACTIVĂ, EVOLUTIVĂ, A SUGARULUI ȘI COPILULUI MIC (0–3 ANI)

Acesta beneficiază numai de tratament chirurgical. Tratamentele medicale sunt ineficiente sau cu acțiune foarte limitată și temporară.

Indicațiile tratamentul chirurgical se bazează pe datele de diagnostic clinic și paraclinic (CT-scan –investigația princeps).

Scopul tratamentului chirurgical:

- oprirea evoluției HI;
- asigurarea unui prognostic funcțional pentru copil, familie și societate.

Contraindicațiile absolute de tratament chirurgical:

- semne de afectare neurologică gravă (comă profundă, cecitate);
- hemoragie intraventriculară;
- mantia cerebrală are sub 1 cm grosime (stadiul IV);
- perimetrul cranian depășește 60 cm;
- distrofie accentuată sau stare generală alterată;
- infecții grave ale sistemului nervos (meningită, encefalită, ventriculită – bacteriană sau bacilară);
- infecții generale (bronhopneumonie, stare septicemică).

Contraindicații relative ale tratamentului chirurgical:

- pacient plurimalformat;
- valoarea albuminei din LCS depășește 1 g‰, deci valva automată se poate obstrua, factor rezolvabil prin drenaj uni-*shunt*;
- infecții intercurente (se temporizează intervenția până la vindecarea completă)

Tehnici neurochirurgicale

Acestea urmăresc reducerea presiunii intraventriculare.

PROCEDEELE DE DRENAJ INTRACRANIAN (NUMAI ÎN CLINICI SPECIALIZATE)

Aceste drenaje se utilizează în HI necomunicante, unde există siguranța unei bune resorbții, transformându-le în HI comunicante.

- Ventriculocisternostomia endoscopică: în care se deschid ventriculii dilatați cu LCS în tensiune, în cisternele bazale (operație posibilă în condițiile aparaturii adecvate). Această operație are complicații multiple, iar eficiența sa este diminuată în timp.
- Ventriculostomia ventriculului III posterioară endoscopică, cu deschiderea apeductului Sylvius: operație posibilă în condițiile aparaturii adecvate moderne; operația are complicații minime, cu eficiență majoră, deci este recomandată în condițiile neuroimagisticii și endoscopiei actuale.

PROCEDEELE DE DRENAJ EXTRACRANIAN

Locul de drenare al LCS: diferite cavități, organe sau sisteme prin intermediul de tuburi și valve.

Scanned with OKEN Scanner

Drenajul ventriculo-cardiac (VC)

Drenajul LCS ventricular în sângele venos (jugular sau cav) este fiziologic. Tratamentul HI a fost îmbunătățit odată cu fabricarea valvelor automate de drenaj, care asigură o protecție împotriva refluxului sanguin, ca și împotriva decompresiunii ventriculare rapide.

Avantajele drenajului VC constau în:
– tehnică chirurgicală simplă,
– traumă chirurgicală relativ minoră,
– adaptabilitate la sugari,
– toleranța bună,
– nu apar pierderi hidrice și de electroliți,
– se poate controla radiologic,
– reintervenția chirurgicală fiind relativ simplă.

Complicațiile drenajului VC sunt redutabile și sunt: mecanice și infecțioase.

- Complicațiile mecanice: blocajul tubulaturii și al valvei, tubulatura devine prea scurtă prin creșterea copilului, prezența aerului în valvă sau tubulatură care împiedică circulația LCS, deconectarea tubulaturii.
- Complicațiile infecțioase sunt majore: infecții ale sistemului nervos (meningita, ventriculita); infecții cardio-pulmonare (endocardita bacteriană, bronhopneumonie); infecții la distanță (glomerulonefrita de shunt, complicații tromboembolice); stare septicemică.

Ținând seama de aceste complicații infecțioase redutabile, cu multiple determinări septice, s-a trecut treptat la drenajul ventriculo-peritoneal (VP), acceptat unanim în ultimii 20 ani și recomandat international.

Drenajul ventriculo-peritoneal (VP)

Drenajul VP constă în introducerea LCS, în exces (controlat prin valva automată), în peritoneu. Acest drenaj LCS implică multiple avantaje:

- tehnica operatorie cu aplicare chiar în prima săptămână de viață;
- posibilitatea de revizuire rapidă în caz de complicații mecanice;
- complicațiile infecțioase sunt mult mai reduse decât în drenajul VC și cu posibilități terapeutice mai eficiente

Complicațiile drenajelor VP sunt frecvente, fiind dominate de cele mecanice (disconexiunea tubulaturii de drenaj, posibilă odată cu creșterea copilului; incompatibilitatea tubulaturii în peritoneu); complicațiile infecțioase constau în: infecții ale sistemului nervos (meningite, ventriculite); hematoame intraparenchimatoase sau subdurale postinserție de shunt, infecții abdominale (peritonite, chisturi abdominale septice, malpoziții sau răsucirea cateterului abdominal; aceste complicații sunt destul de rare [20].

Pașii chirurgicali în montarea *shunt*-ului VP sunt (fig. 6.7, 6.8):

- incizie minimă a tegumentului scalpului la locul implantării *shunt*-ului;
- gaura de trepan;
- incizia punctiformă a durei mater;
- introducerea catererului ventricular, perpendicular pe cortex, ghidat de un mandren;
- scoaterea mandrenului și măsurarea presiunii LCS;
- fixarea la tegument a tubulaturii urmată de montarea și fixarea piesei intermediare;
- tunelizarea subcutanată cu ajutorul unui conductor și trecerea tubulaturii până la nivel toracal și ulterior abdominal;
- incizie minimă a peretelui abdominal, fasciei și musculaturii până la evidențierea epiplonului;
- introducerea capătului distal al cateterului în abdomen;
- sutura plăgilor.

Recent au fost descrise tehnici noi, precum *shunt*-ul ventriculosagital. Cateterul ventricular se introduce printr-o gaură de trepan la nivelul punctului Kocher, iar capătul distal al cateterului se plasează în sinusul sagital superior prin tehnica Seldinger. Această metodă este o alternativă pentru cazurile la care inserția capătului distal al *shunt*-ului este problematică [66]. *Shunt*-ul lomboperitoneal (LP) poate constitui o alternativă în cazuri selectate: pseudomeningocelul postoperator, pseudotumor cerebri și formele severe de „*slit ventricle syndrome*" [64].

- Rațiunea intervenției chirurgicale – la sugarii cu HI posthemoragică – ar fi ameliorarea tulburărilor de perfuzie cerebrală, deoarece este evident că, tulburările de perfuzie și metabolism oxidativ determină leziuni ireversibile în creierul hidrocefal. Spectroscopia NIRS (*Near-infrared spectroscopy*) măsoară concentrația în creier a oxihemoglobinei, dezoxihemoglobinei și citocromoxidazei și reprezintă o metodă utilă, neinvazivă în detectarea și prevenirea ischemiei cerebrale la sugarii cu HI

Scanned with OKEN Scanner

posthemoragică [73]. *Shunt*-ul VP nu are indicație în faza precoce a hemoragiei intraventriculare însă, în ciuda complicațiilor date de multiplele blocaje sau infecții, rămâne alternativa unică la sugarii la care creșterea craniului este exagerată timp de câteva săptămâni [79]. Pentru a aprecia eficacitatea drenajului VP, la sugarii cu HI posthemoragică, unii autori sugerează că măsurarea indexului rezistiv, pe artera cerebrală anterioară prin metoda Doppler, ar fi o variantă de mare utilitate clinică [56].

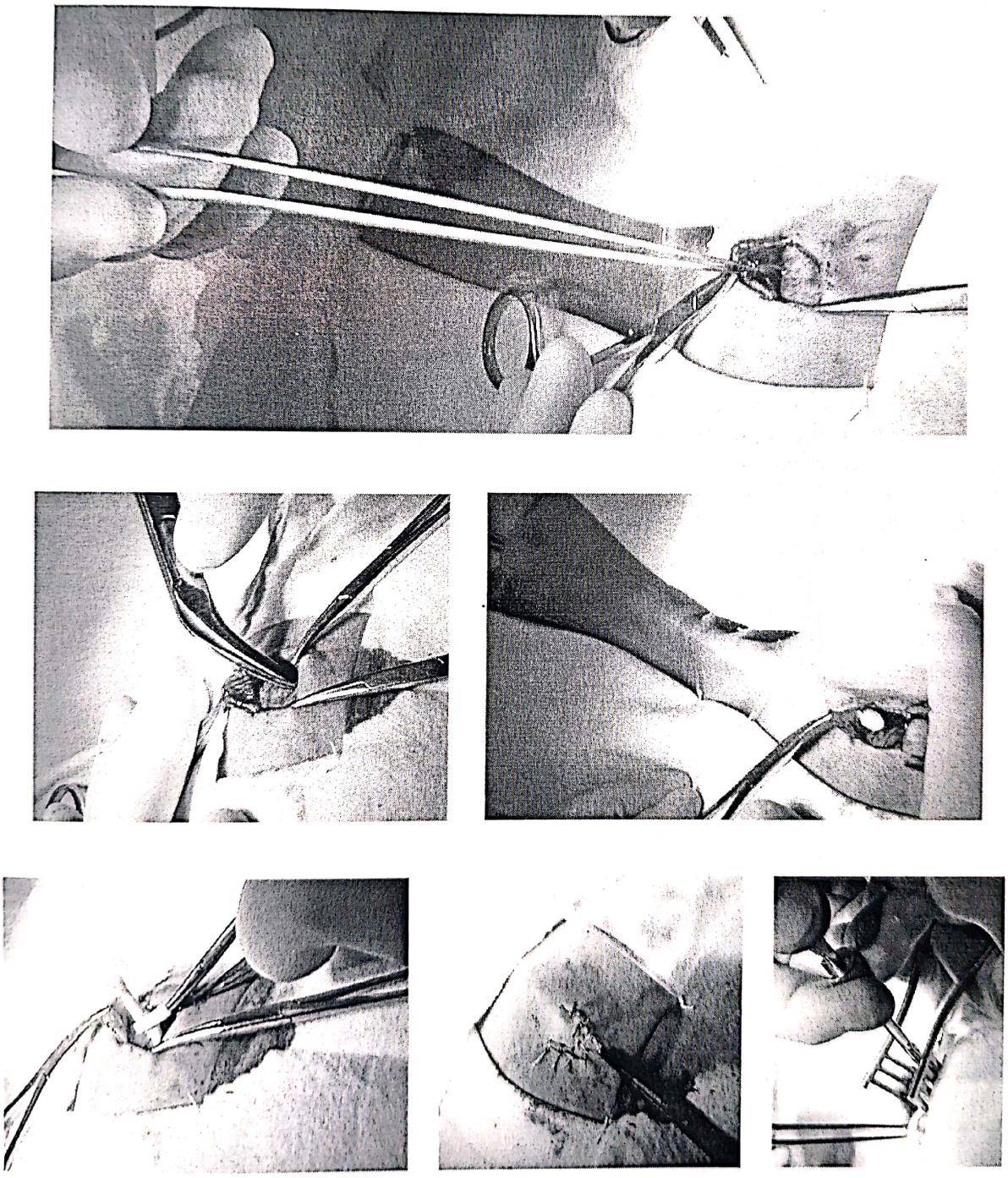

Figura 6.7. Pașii operatori în montarea unui *shunt* VP.

Scanned with OKEN Scanner

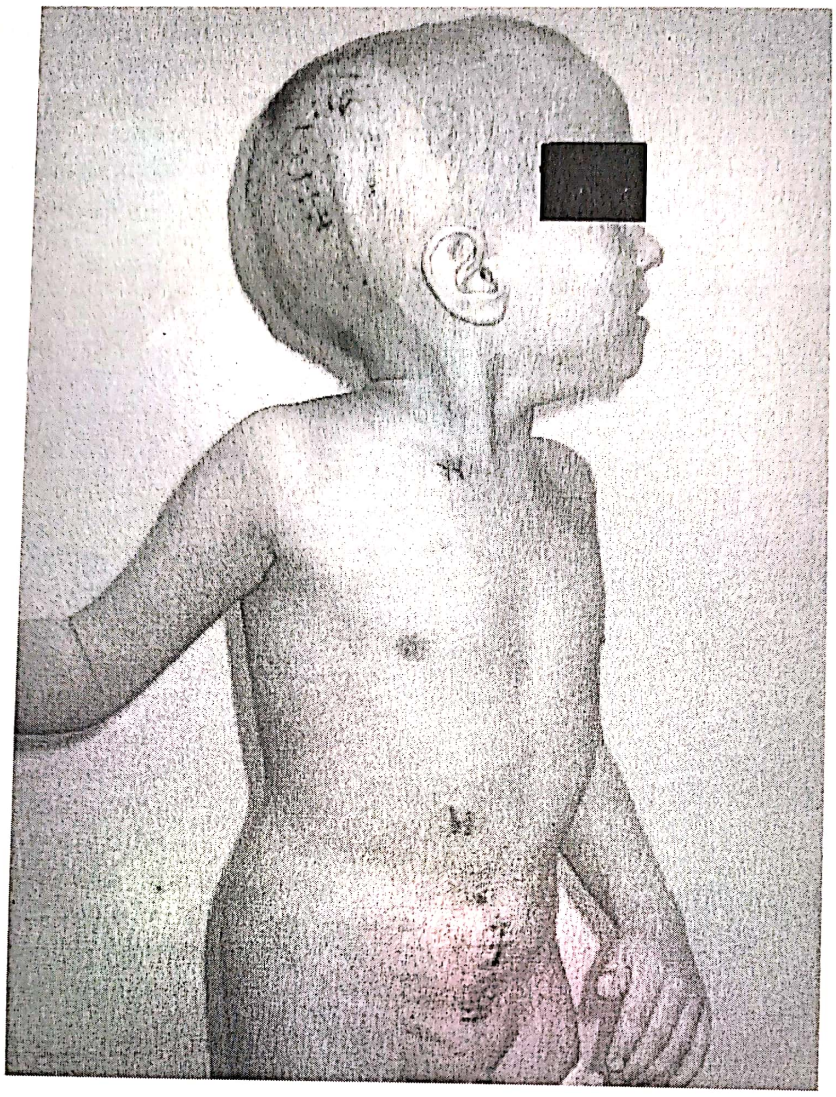

Figura 6.8. Aspectul unui copil care a fost supus unei intervenţii chirurgicale de montare a unui *shunt* VP pentru hidrocefalie internă. Se vizualizează nivelul inciziilor şi cateterul subcutanat la nivel cranio-cervical.

În cazul HI la foetuşii cu spina bifida, studii recente demonstrează că feţii care au fost supuşi operaţiei *in utero* pentru spina bifida, cei cu dimensiuni ventriculare de < 14 mm la momentul intervenţiei chirurgicale, cei care au fost operaţi la </ = 25 săptămâni de gestaţie şi cei cu defecte localizate </r = L4 au probabilitate mai mică de a necesita *shunt* VP pentru HI în timpul primului an de viaţă [5].

La pacienţii cu malformaţie Dandy-Walker, cu obstrucţie de apeduct, plasarea unui stent chistoventricular cu ventriculostomie III endoscopică este o alternativă promiţătoare [52] Totusi, asocierea stenozei apeductale uneori necesită drenaj simultan în compartimentele supra- şi infratentoriale [52].

NEUROENDOSCOPIA

Neuroendoscopia reprezintă o alternativă eficientă în tratamentul HI şi loculării LCS la sugarii de vârstă sub un an [28].

Procedurile neuroendoscopice au indicaţii în [59]:

- compartimentări izolate,
- ventriculi multiloculaţi,
- reconstrucţia găurii Monro,
- septostomie,
- rezecţia pereţilor septelor,
- fenestrare de perete chistic,
- ventriculostomia IV,
- plasarea endoscopică a *shunt*-ului.

Scanned with OKEN Scanner

De asemenea, biopsia endoscopică la pacienții cu tumori pineale și HI asociată, este strategia optimă de management inițial [82].

Intervențiile neuroendoscopice reprezintă tratamentul cel mai eficient în HI obstructivă multiloculată. Scopul este de a crea o cale de drenaj a LCS a cavităților mari care exercită compresiune asupra structurilor cerebrale sau îndepărtarea obstrucției din cavitățile sistemului ventricular localizate mai proximal. Necesitatea implantării drenajului intra- și extracranian este indicată doar în cazurile în care obstrucția nu poate fi îndepărtată endoscopic [70]. Astfel, un studiu efectuat asupra 93 cavități obstructive, la 23 copii operați pentru HI obstructivă multiloculată, relevă că, s-au efectuat un total de 54 manevre endoscopice: perforarea plafonului ventriculului III în 9 cazuri, rezecția peretelui chistic la 33 cazuri, a membranelor comisurale la 2 cazuri, și interventriculostomie la 10 cazuri. Chistectomia deschisă s-a efectuat într-un singur caz. Rezultatele au constat în compensarea HI la 16 cazuri (64%); lipsa necesității reviziei *shunt*-urilor anterior inserate în 5 cazuri, operațiile de drenaj intern au fost ineficiente în 7 cazuri. În 3 cazuri (13%), complicații, precum hemoragie ventriculară moderată (2) și agravarea ventriculitei aseptice (1) au fost tratate cu succes. În 4 cazuri reintervenția chirurgicală a fost necesară datorită închiderii chistostomei prealabile.

La sugarii sub un an valoarea ventriculostomiei III endoscopice (ETV) este controversată în literatură, determinând o morbiditate crescută și prezentând o rată mare de ineficiență. Totuși, un studiu recent efectuat pe 10 sugari, sub un an, la care s-au efectuat 12 proceduri ETV pentru HI supratentoriale, susține eficiența metodei în baza unei rate scăzute de morbiditate, subliniind faptul că eficiența metodei crește după vârsta de 4 luni și că această metodă poate fi repetată de câte ori este nevoie [3].

Factorii cei mai importanți care influențează rata de succes a ETV sunt vârsta pacienților și etiologia HI. Cea mai mare rată de insucces a procedurii se înregistrează în primul an de viață. Un studiu efectuat pe 28 sugari cu vârste sub un an, la care s-a practicat ETV și au fost urmăriți minim 12 luni, arată că etiologia HI a fost: stenoza de apeduct la toți pacienții (idiopatică la 13, posthemoragică la 3, postmeningitică la 4, și datorată tumorilor sau malformațiilor SNC la 8). Metoda ETV a fost considerată ca ineficientă atunci când a fost necesară implantarea subsecventă a unui *shunt*. Astfel, în seria studiată, ETV a fost eficientă la 13 pacienți și ineficientă la 15. Studiul pe grupe de vârstă arată că ineficiența metodei este mai crescută în primele 2–4 luni de viață [40]. Posibilitatea deteriorării rapide tardive dar fatale, complicație a ETV trebuie luată în considerație deși este rar întâlnită [25].

Alți autori consideră că ETV este o metodă sigură și eficientă la sugarii născuți la termen și cu o greutate normală la naștere, având pronostic nefavorabil la prematuri sau cei cu greutate scăzută la naștere [81]. Un studiu pe 54 sugari la care s-a practicat ETV, dintre care 48 cu HI congenitală prin stenoză de apeduct și 6 cu HI după meningită TBC, care au fost urmăriți pe o perioadă medie de 18 luni, arată că rata de succes a procedurii s-a înregistrat la 83,3% (45 cazuri). Infecția, fistula LCS persistentă și hemoragia s-au înregistrat la 8 cazuri (14,8%), determinând blocarea stomei, ceea ce reprezintă o rată globală de eșec al procedurii de 16,7%. Greutatea mică la naștere și prematuritatea s-au asociat cu o rată mai mare de eșec (60%), comparativ cu sugarii născuți la termen și cu greutate normală (12,3%). Eficiența procedurii nu s-a asociat statistic semnificativ cu etiologia HI.

Un studiu recent efectuat pe 36 cazuri de sugari de vârstă sub un an cu HI consecutivă malformației Chiari Tip II (11 cazuri), stenoză de apeduct (11 cazuri), și altele (14 cazuri) la care s-a practicat ventriculostomie III endoscopică (ETV), relevă o rată de succes de 64% și autorii consideră această metodă ca fiind de elecție la această grupă de vârstă [30]. Un alt studiu efectuat pe 56 adulți și copii cu HI consecutivă proceselor expansive intracraniene (59%), stenoza primară de apeduct (34%) și malformație Chiari (7%) relevă o rată de succes global de 71,4% a ETV, factorii de eșec ai terapiei fiind: vârsta sub un an, antecedente de mielomeningocel, infecții LCS, hemoragie intracraniană, radioterapie, craniotomie și shunt preexistent. Riscul cel mai crescut de insucces terapeutic a fost la pacienții cu metastaze cerebrale situate în vecinătatea căilor de circulație LCS [67]. ETV este folosită larg în HI prin stenoză de apeduct, cu rezultate satisfăcătoare, iar tehnicile de fenestrare depind de condițiile individual-specifice ale planșeului ventriculului III [62].

Scanned with OKEN Scanner

Reducerea dimensiunilor sistemului ventricular a fost în medie mai mică după ventriculostomia endoscopică decât după implantarea de *shunt*. La copiii cu malformație Chiarii II și la sugari, dimensiunile sistemului ventricular pot deveni uneori mai mari decât în preoperator [57]. ETV neuroendoscopică la pacienți operați în prealabil prin *shunt* este la fel de sigură și eficientă ca și cea *de novo*. Ineficiența metodei apare mai frecvent în HI comunicantă decât în cea necomunicantă [7]. Pacienții care au prezentat atât hemoragie cât și infecții nu sunt candidați pentru ETV decât dacă această metodă reprezintă ultima soluție. La pacienții care au fost operați prin *shunt* după hemoragie, ETV este de mare succes. La pacienții cu stenoză primară de apeduct, ETV este eficientă chiar și în context de antecedente de hemoragie LCS sau infecție [71]. ETV premamilară, în HI necomunicantă, reprezintă procedura de elecție în abordul HI complexe precum: multi-*shunt*, HI multiloculată, HI plus chiste ventriculare multiple [12].

Neuroendoscopia poate fi utilizată și în chirurgia plexurilor coroide pentru HI. Cheia succesului coagulării endoscopice a plexului coroid o constituie selecția pacienților, candidații la această terapie fiind cei ce prezintă HI lent progresivă, sau cei la care *septum pellucidum* este absent [55].

Deoarece, inserția *shunt*-urilor la nivelul ventriculului IV este adesea grevată de insuccese terapeutice, metode neuroendoscopice, precum apeductoplastia sau interventriculostomia au fost imaginate ca metode alternative la pacienții cu ventricul IV izolat [27]. La pacienții cu ventricul lateral izolat, septostomia neuroendoscopică reprezintă alternativă de ales, în special la grupa de vârstă sub doi ani [31].

COMPLICAȚII

Complicațiile *shunt*-urilor VP sunt:

- disfuncții de *shunt*: înfundarea cateterului proximal sau distal, disconexiuni ale tubulaturii datorită creșterii copilului, răsucirea cateterului în abdomen (fig. 6.11) sau intracerebral (fig. 6.12) etc.;
- perforarea diferitelor organe abdominale sau pelvine de către capătul distal al cateterului (stomac, diafragm, colon, vezică urinară, rect, uter);
- ileus datorat aderențelor create în jurul cateterului abdominal;
- pseudochiste abdominale;
- infecția de *shunt* (fig. 6.9): ventriculite, meningite, abces cerebral, peritonite;
- hematoame intraparenchimatoase prin perforarea unor vase în momentul introducerii cateterului intraventricular (manevră oarbă) (fig. 6.10);
- hematoame subdurale sau epidurale datorate fenomenului de *over-drainage* (fig. 6.10).

Linjger și colab. [45] au studiat incidența apariției ventriculilor mici „*slit-ventricles*" (SV) și a sindromului de ventriculi mici „*slit-ventricle syndrome*" (SVS), la pacienți cu HI operați prin *shunt* la etatea de sugar. Ei constată că SV a fost mai frecvent decât SVS și s-a dezvoltat în primele 6,5 luni postoperator la 21% din cazuri, în timp ce la 48% cazuri a apărut după 6 ani. 40% din pacienții cu apariție precoce a SV, au prezentat SVS și riscul relativ pentru reviziile de *shunt* a fost semnificativ mai mare, la pacienții care au dezvoltat SV precoce. 48% din cazuri nu au necesitat revizie de *shunt* de urgență în primii 9 ani. Autorii au concluzionat că SV se dezvoltă în decursul anilor. Majoritatea pacienților cu SV rămân asimptomatici. Dacă SV se dezvoltă precoce în perioada postoperatorie, complicațiile pe termen lung sunt mai frecvente.

Studii efectuate asupra evoluției *shunt*-urilor VP *de novo* dovedesc că, disfuncția de drenaj a fost de 38% și rata de infecții de 9,4% când inserția s-a efectuat de chirurgi mai puțin experimentați, și de 31% cu rată de infecții de 7%, în cazurile operate de chirurgi experimentați [22]. Complicațiile *shunt*-urilor subgaleale sunt după unii autori: infecția (5,9%), hemoragia intracraniană (1,1%), și fistula LCS (4,7%) [74].

Alte studii relevă incidența manifestărilor clinice inghinale dobândite [„*acquired clinical inguinal manifestations*" (CIM)] la sugarii cu *shunt* VP și găsesc o incidență a acestora de 23,8% cu o durată medie de apariție de 5,3 luni. Autorii consideră că, cu cât *shunt*-ul VP se implantează la o vârstă mai precoce, cu atât mai mare este incidența CIM. Aceste fenomene s-ar datora creșterii presiunii intraabdominale prin acumularea de lichid asociată cu o rată crescută a patenței *processus*-ului *vaginalis* [9].

Rata de infecții în *shunt*-ul VP în America de Nord, este de cca 8–10%, iar în literatură, majoritatea studiilor găsesc o incidență de sub 1%. Infecțiile produc crize, cresc riscul de repetare a infecțiilor și determină disfuncții de *shunt* [38].

Scanned with OKEN Scanner

În timpul ETV a fost descrisă posibila apariție a unui reflex Cushing datorată creșterii bruște a PIC, ce poate surveni uneori în aceste situații. Manifestările clinice de hipertensiune sistemică, tahicardie sau bradicardie pot fi uneori fatale [77].

Figura 6.9. Infecții ale sistemului nervos (meningite, ventriculite).

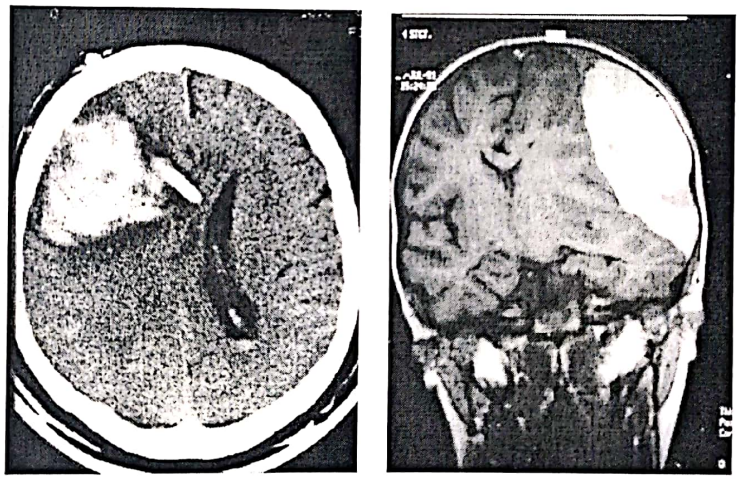

Figura 6.10. Hematoame intraparenchimatoase sau subdurale postinserție de *shunt*.

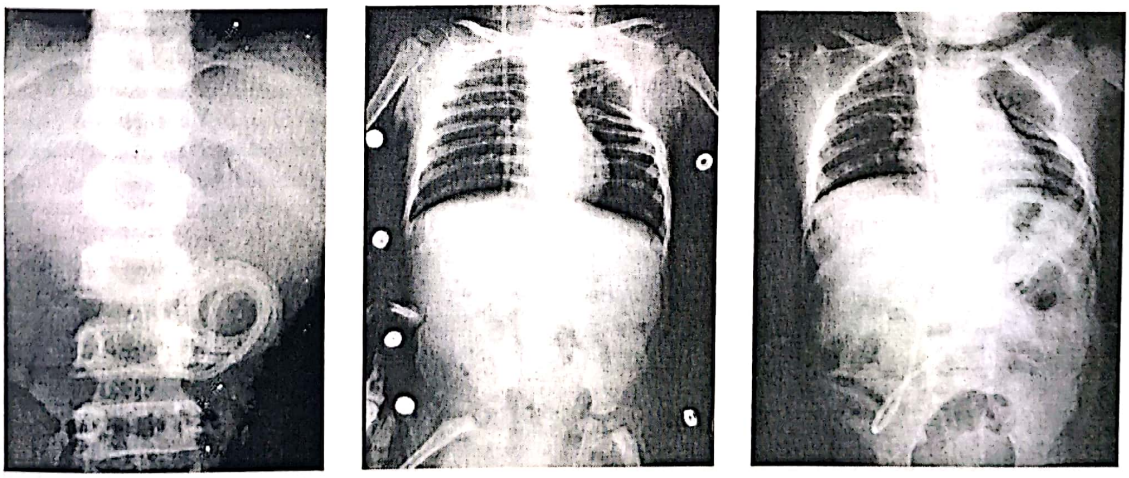

Figura 6.11. Malpoziții sau răsucirea cateterului abdominal.

Scanned with OKEN Scanner

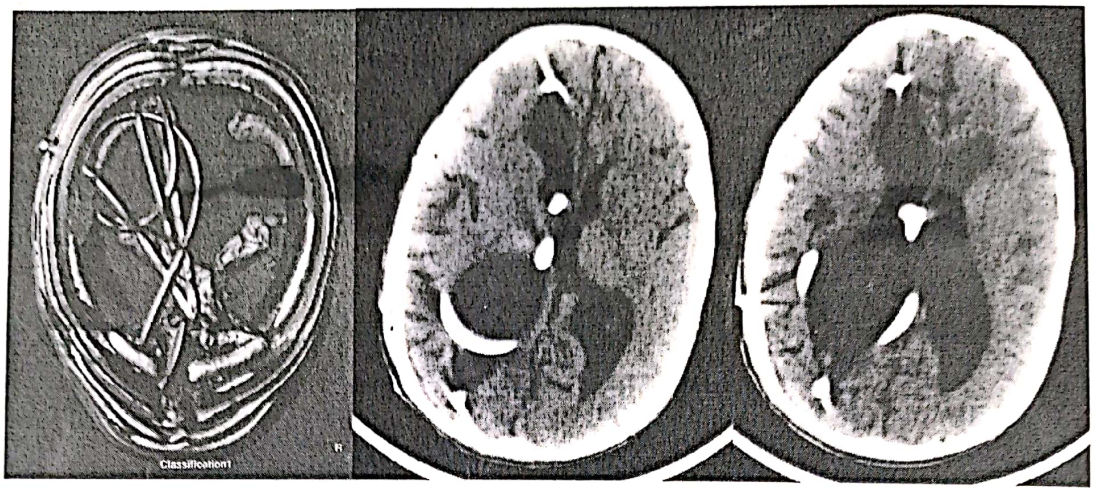

Figura 6.12. Malpoziții sau răsucirea cateterului cerebral.

PROGNOSTIC

Prognosticul HI sugarului şi copilului trebuie diferențiat în mod cert în vital şi funcțional [14].

1. Prognosticul *vital* al HI active, evolutive, depinde de: starea de nutriție; afecțiuni intercurente repetate; infecții ale sistemului nervos, stare septicemică, alte infecții grave (bronhopneumonie, endocardita acută etc.); prematuritate; traumatisme craniocerebrale grave; alte afecțiuni organice sau metabolice; stadiul evolutiv al HI (grad IV – prognostic vital sever).

2. Prognosticul *funcțional* (intelectual, funcțiile cognitive, QI, deficit focal neurologic, afectarea nervilor cranieni) al HI active, evolutive, depind de:

– timpul scurs de la debut la diagnostic;
– distrucția parenchimului cerebral;
– sindromul de hipertensiune intracraniană;
– afectarea funcției vizuale;
– stadiul de evoluție a HI;
– timpul scurs până la intervenția chirurgicală;
– intervenție chirurgicală corectă, adaptată stadiului HI.

Tuli şi colab. [75] într-un studiu recent determină prognosticul pe termen lung şi mortalitatea la pacienții cu shunt VP. Ei au înregistrat 124 decese din 907 pacienți. Cauzele cele mai frecvente au fost: 7,9% decese în mielomeningocele, 3,5% decese în hemoragia intraventriculară şi 32,6% decese în tumori. Excluzând cazurile cu neoplasme, incidența disfuncției de *shunt* a fost de 58,1% la pacienții care au decedat şi de 55,3% la supraviețuitori, cu o incidență a infecțiilor de *shunt* de 19,4% la primul grup şi de 18,5% la cel de-al doilea. Mortalitatea globală la toți pacienții la 1, 5, şi 10 ani a fost 4,5, 8,9, şi 12,4%. Rata de infecții *per* procedură a fost de 10,9.

Alte studii concluzionează că, copiii cu HI posthemoragică, în general, au prognostic prost. HI datorată spinei bifida sau altor malformații congenitale au, în general, prognostic bun. Copiii operați, la mai mult de o lună de la diagnostic prezintă dezvoltare intelectuală şi de limbaj, inferioară celor operați mai devreme. Pacienții cu două sau mai multe revizii prezintă risc crescut de a dezvolta crize epileptice [33].

BIBLIOGRAFIE

1. Arseni C., Horvath Lenke, Ciurea A.V., Carp N., Periaqueductal angioma causing hydrocephalus by stricture of the aqueduct of Sylvius. Seara Med. Neurochir. (Sao Paulo). 1977, 6:171–178.
2. Arseni C., Lenke Horvath, Ciurea A.V., Hidrocefalia sugarului În: Lichidul cefalo-rahidian, sub redacția Arseni C, Chimion D, Editura Didactică şi Pedagogică, Bucureşti, 1979.
3. Balthasar A.J., Kort H., Cornips E.M., Beuls E.A., Weber J.W., Vles J.S., Analysis of the success and failure of endoscopic third ventriculostomy in infants less than 1 year of age. Childs Nerv Syst. Sep 9; Epub ahead of print. PMID: 2006, 16964518.
4. Bret P., Chazal J., Chronic ("normal pressure") hydrocephalus in childhood and adolescence, a review of 16 cases and reappraisal of the syndrome, Child's Nerv Syst 1995, 11:687–691.

Scanned with OKEN Scanner

Capitolul 7
NEUROENDOSCOPIA

HORAŢIU STAN, ADRIAN ILIESCU

ISTORIC

În anul 1913, Victor Darwin Lespinasse trata endoscopic hidrocefalia prin extirparea plexurilor coroide. Dezvoltarea şi popularizarea tehnicii endoscopice, aparţine însă lui Walter Dandy, care utiliza în 1922 ventriculoscopia cerebrală în scop diagnostic. Un an mai târziu, în 1923, Jason Mixter este primul care descrie ventriculostomia endoscopică prin perforarea planşeului ventriculului al treilea. În anii '60, Guiot realizează îmbunătăţiri tehnice importante, care netezesc drumul spre neuroendoscopia modernă. Odată cu reintroducerea ventriculocisternostomiei endoscopice de către Jones în 1990, endoscopia câştigă un loc permanent în sălile de operaţie neurochirurgicale, dovedindu-şi utilitatea în patologii din ce în ce mai variate.

GENERALITĂŢI

Endoscopia sistemului nervos central ridică probleme deosebite, având unele particularităţi tehnice faţă de endoscopia abdominală, toracică sau articulară. Se lucrează într-o cavitate lichidiană de dimensiuni reduse, reprezentată de către sistemul ventricular, un chist arahnoidian sau un chist tumoral. Insuflarea de gaz sau fluid sub presiune pentru o mai bună vizualizare a câmpului operator este interzisă din cauza riscului de a determina o angajare cerebrală. O sângerare, chiar minoră cantitativ, devine o problemă din cauza alterării imaginii şi a consecinţelor ulterioare pentru bolnav. Irigarea se realizează cu soluţie Ringer la temperatura organismului [5]. Importanţa grijii pentru sterilitatea manoperelor este o problemă de la sine înţeleasă. Având în vedere aceste particularităţi, precum şi anatomia câmpului de activitate, au fost dezvoltate instrumente endoscopice şi tehnici specifice neurochirurgiei.

INSTRUMENTAR

Endoscoapele utilizate se împart în rigide şi flexibile. Endoscoapele rigide, în funcţie de telescoapele folosite, permit vizualizarea în ax sau sub diferite unghiuri: 30°, 45°, 70°, 120°. La telescop se ataşează camera de luat vederi care transmite imaginea unui monitor, şi sursa de lumină. În interiorul endoscopului există unul sau două canale de lucru pentru instrumente special concepute şi un canal pentru irigare. Se poate lucra cu mâna liberă sau cu endoscopul fixat într-un suport. Există o varietate de endoscoape a căror alegere se face în funcţie de patologia abordată.

ANATOMIE ENDOSCOPICĂ

În ventriculul lateral recunoaştem septul interventricular, venele (septală şi talamostriată) care converg spre orificiul Monro (fig. 7.1). Plexul coroid are originea aparentă la nivelul orificiului Monro şi se îndreaptă postero-lateral spre cornul temporal. Marginea anterioară a orificiului este alcătuită de coloana anterioară a fornixului. Lateral se găseşte capul nucleului caudat.

Scanned with OKEN Scanner



Figura 7.1. Anatomia ventriculului lateral şi a ventriculului III: OM–orificiul mare, VS–vena septală, SI–septul interventricular, PC–plex coroid, VTS–vena talamoseptală, NC–nucleul caudat, RI–recesul infundibular, ACP–artera cerebrală posterioară, CM–corpii mamilari, AI–adesio intertalamică, AS–apeductul Sylvius.

Pe planşeul ventriculului III identificăm recesul infundibular pe linia mediană. Anterior se găseşte chiasma optică, iar posterior tuber cinereum şi recesul premamilar. Lateral şi posterior de acesta din urmă se vizualizează cu uşurinţă corpii mamilari. Mergând în continuare spre posterior, avem *adesio intertalamica* şi apeductul Sylvius.

Sub recesul premamilar se găsesc trunchiul bazilar, arterele cerebrale posterioare, ramurile perforante, nervii oculomotori şi arterele comunicante posterioare. O structură importantă aparţinând arahnoidei este membrana Lilliequist [9].

FIZIOLOGIA CIRCULAŢIEI LICHIDULUI CEREBRO-SPINAL

Lichidul cerebro-spinal este un ultrafiltrat plasmatic, produs în cea mai mare parte de către plexurile coroide. Are un volum total de 150 ml şi este supus unui proces continuu de înnoire, astfel încât întregul său volum se reîmprospătează în circa 6–12 ore. Direcţia de circulaţie principală a lichidului cerebro-spinal este cea longitudinală, dinspre plexurile coroide spre vilozităţile arahnoidiene, unde este resorbit în circulaţia sanguină. Lichidul cerebro-spinal elaborat intraventricular este împins prin foramen Magendie în cisterna magna. De aici, lichidul circulă în trei direcţii:

1. cranial, în spaţiul subarahnoidian pericerebelos, apoi prin fanta Bichat în cisterna ambiens şi cisterna venei Galen;
2. anterior, în cisterna prepontină;
3. caudal, în spaţiul subarahnoidian spinal.

PATOLOGIE

Investigaţia neuroimagistică de elecţie în patologia abordabilă endoscopic este rezonanţa magnetică [7]. Ea poate preciza nivelul şi cauza perturbărilor apărute în curgerea lichidului cerebro-spinal.

HIDROCEFALIA OBSTRUCTIVĂ

Se clasifică în:

– *Univentriculară*

- *Corn ventricular exclus.* Cauza este reprezentată obişnuit de o membrană care împiedică scurgerea lichidului cerebro-spinal spre restul ventriculului. Cu ajutorul endoscopului se poate realiza o deschidere largă a cornului ventricular spre ventricul. Membrana poate fi excizată cu foarfecile şi pensele disponibile.
- *Ventricul patru exclus.* Scopul operaţiei este plasarea unui cateter în apeductul Sylvius. Abordul la 4 cm precoronal pe linia mediopupilară poate fi utilizat numai în cazurile în care şi sistemul ventricular supratentorial este dilatat. Altă opţiune este prin abord cerebelos şi canularea apeductului dinspre ventriculul IV [9].

– *Biventriculară*

În stenoza orificiilor Monro se practică recalibrarea unui orificiu (obişnuit cel drept) cu balonul Fogarty şi o septostomie (fig. 7.2).

Scanned with OKEN Scanner

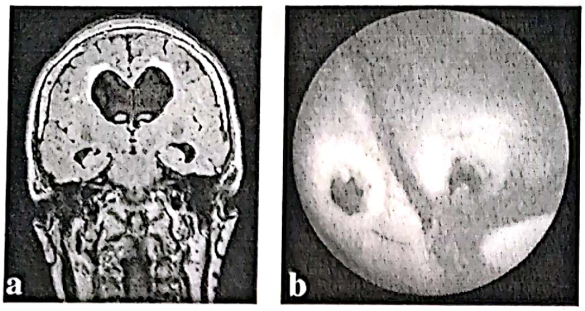

Figura 7.2 a. Examinare RM care evidenţiază dilatarea ventriculilor laterali cu semne de activitate; b. Septostomia şi foramenul Monro recalibrat.

– *Triventriculară*

Stenoza de apeduct duce la dilatarea ventriculilor laterali şi a ventriculului trei. Planşeul ventriculului trei bombează spre inferior atestând gradientul presional existent între ventriculul trei şi cisterna interpedunculară. Se pătrunde cu endoscopul în ventriculul lateral drept printr-o gaură de trepan situată precoronal, paramedian la 2 cm. Prin orificiul Monro, se ajunge în ventriculul III şi se identifică infundibulul hipofizar şi corpii mamilari. Cu ajutorul unei sonde de coagulare se practică un orificiu în planşeu, pe linia mediană, la jumătatea distanţei dintre cele două structuri identificate anterior. Orificiul se lărgeşte utilizând un balonaş Fogarty şi astfel ventriculocisternostomia este realizată (fig. 7.3). Dacă orificiul este practicat posterior de acest punct se poate leza artera bazilară sau vasele perforante, anterior, se lezează retrohipofiza (diabet insipid), iar lateral nervul oculomotor comun.

– *Tetraventriculară*

Obstacolul în scurgerea LCS poate fi la nivelul orificiului Magendie sau în alte zone anterioare cisternei interpedunculare. În acest caz, ventriculocisternostomia, după tehnica descrisă în cadrul hidrocefaliei triventriculare, poate duce la rezolvarea hidrocefaliei.

– *Multiloculară*

Obişnuit postinfecţioasă, beneficiază de aportul endoscopiei datorită posibilităţii de a realiza o comunicare între toate compartimentele existente. Uneori, ventriculocisternostomia asociată este suficientă, alteori este necesară plasarea sub control endoscopic a unui cateter pentru drenaj ventriculoperitoneal.

HIDROCEFALIA COMUNICANTĂ

Posthemoragică sau postinfecţioasă poate fi tratată prin ventriculocisternostomie endoscopică şi coagularea plexurilor coroide. În acest caz, este de preferat un endoscop flexibil. Acesta permite coagularea, pe aceeşi gaură de trepan pe care se realizează ventriculocisternostomia, a plexului coroid din ventriculul lateral homolateral, inclusiv în cornul temporal. Apoi, după septostomie, se poate coagula în întregime plexul coroid din ventriculul controlateral.

CHISTUL ARAHNOIDIAN

Neuroendoscopia permite realizarea unei comunicări largi, sub vizualizare directă şi abord minim, între chistul arahnoidian pe de-o parte şi sistemul ventricular şi/sau spaţiile subarahnoidiene pe de altă parte. Cele mai frecvente indicaţii pentru ventriculo-chisto-cisternostomie sunt reprezentate de chistele arahnoidiene temporale şi cele supraselare.

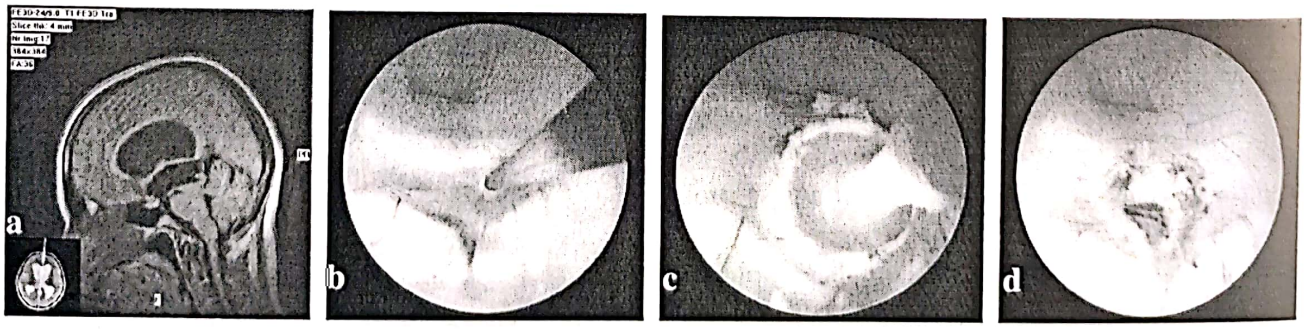

Figura 7.3 a. Examinare RM care evidenţiază o hidrocefalie triventriculară prin stenoză de apeduct. b. Perforarea planşeului ventriculului III. c. Lărgirea orificiului cu sonda Fogarty. d. Aspectul final.

Scanned with OKEN Scanner

CHISTUL COLOID DE VENTRICUL III

Chistul coloid este o formaţiune sferică, a cărei dezvoltare în porţiunea anterioară a ventriculului al treilea produce obişnuit o hidrocefalie biventriculară prin obstrucţia găurilor lui Monro (fig. 7.4). Gaura de trepan se plasează la 5 cm anterior de sutura coronală şi la 5 cm lateral de linia mediană. Neuroendoscopia permite puncţia, evacuarea şi eventual excizia chistului coloidal, conservând structuri importante de vecinatate: plexul coroid, venele coroidiene, talamostriată şi septală, şi coloanele anterioare ale fornixului. Atunci când excizia completă a chistului nu este posibilă, cu ajutorul microfoarfecilor se poate crea o deschidere largă în peretele lateral al chistului, facilitând drenajul. Porţiunile rămase din peretele formaţiunii pot fi electrocoagulate, modalitate eficientă de prevenire a recurenţelor locale.

TUMORILE INTRAVENTRICULARE

Dacă formaţiunea se află într-o cavitate ventriculară ale cărei dimensiuni sunt crescute din cauza acumulării de lichid cerebro-spinal (papilom de plex coroid, ependimom), neuroendoscopia poate asigura biopsierea sau exereza tumorii şi refacerea pasajului LCS sau plasarea unui cateter.

TUMORILE PARAVENTRICULARE ŞI TUMORILE CHISTICE

Neuroendoscopia permite prelevarea de fragmente pentru biopsia tumorilor parenchimatoase cu extensie intraventriculară sau a tumorilor chistice. Dat fiind că, fragmentele obţinute sunt de cele mai multe ori de dimensiuni mici este necesară frecvent recoltarea de probe multiple. În acelaşi timp operator se poate realiza şi fenestrarea chistului în circuitul LCS, realizând o decompresiune adecvată.

TUMORILE DE FOSĂ POSTERIOARĂ

Pot determina o hidrocefalie triventriculară prin compresiune pe apeductul Sylvius sau ventriculul IV. Ventriculocisternostomia rezolvă rapid sindromul de hipertensiune intracraniană, abordul direct asupra tumorii realizându-se în condiţii mai bune.

INFARCTUL CEREBELOS

Atunci când determină o hidrocefalie triventriculară, beneficiază de ventriculocisternostomie endoscopică.

HEMATOAMELE INTRAVENTRICULARE

Hematoamele intraventriculare sau intraparenchimatoase rupte în sistemul ventricular, pot beneficia de evacuare endoscopică. În cazul hematoamelor recente este nevoie de cantităţi mari de lichid pentru irigaţie, deoarece vizibilitatea este alterată de sângele prezent. Evacuarea este facilitată de organizarea cheagului.

CRANIOSTENOZE

Printr-o incizie minimă la nivelul scalpului copilului, se poate executa sub control endoscopic o rezecţie a suturii sinostozate precum şi osteotomiile transversale de corecţie. Metoda endoscopică reduce sângerarea şi timpul necesar operaţiei, factori importanţi în neurochirurgia pediatrică.

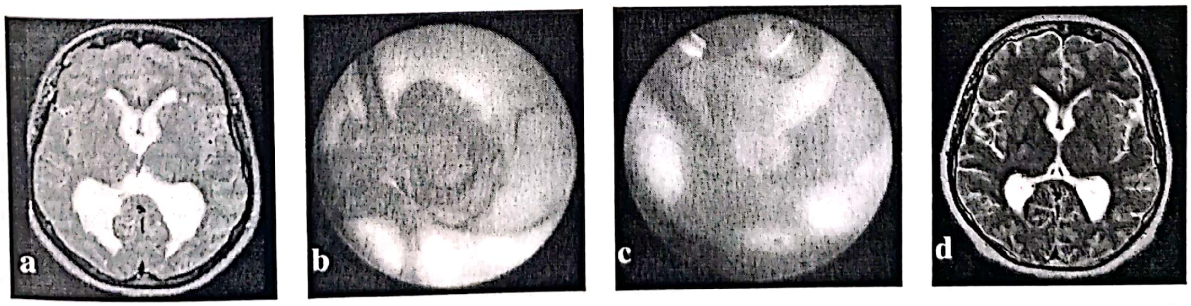

Figura 7.4 a. Examinare RM care evidenţiază o hidrocefalie biventriculară prin chist coloid. b. Chistul obturând foramen Monro. c. Excizia chistului d. RM postoperator.

Scanned with OKEN Scanner

MALFORMAȚIA CHIARI

Atunci când este asociată cu hidrocefalie, se poate practica o ventriculocisternostomie.

TUMORI ALE BAZEI CRANIULUI

Abordul endoscopic transsfenoidal este practicat în mod obișnuit pentru rezecția adenoamelor hipofizare, dar el poate fi util și în vederea exerezei altor tumori ale bazei craniului. O indicație foarte bună o constituie abcesul intraselar care poate fi evacuat rapid și eficient.

TUMORI ALE REGIUNII PINEALE

Pot fi abordate endoscopic prin ventriculul al treilea. În același timp operator, alături de biopsia/rezecția tumorii, se poate realiza și derivația lichidului cerebro-spinal prin ventriculocisternostomie, precum și prelevarea de LCS necesar identificării markerilor tumorali [3]. În această patologie, endoscopul flexibil este de preferat celui rigid sau gaura de trepan trebuie realizată anterior de sutura precoronală.

COMPLICAȚII

Incidența complicațiilor atribuite procedurilor endoscopice variază între 15–20% (5). Cel mai frecvent incident este *sângerarea minoră intraoperatorie*, ușor de controlat prin lavaj cu soluție Ringer. Se datorează lezării micilor vase din planșeul ventriculului III, plexurilor coroide sau venelor talamostriate. *Sângerările majore* sunt datorate lezării arterelor talamoperforante, a arterei bazilare cu formarea de pseudoanevrisme [1], anevrisme traumatice pericaloase [9], hemoragie subarahnoidiană [8]. Alte complicații intraoperatorii ca *stopul cardiac fatal* sunt rare [9].

În perioada postoperatorie, pot fi întâlnite: hemoragii intraventriculare tardive, hematoame subdurale cronice datorate drenajului excesiv [10], acumulare de lichid cerebro-spinal subgaleal și formare de fistule, infecții superficiale sau ventriculite, diabet insipid tranzitor datorat lezării tijei pituitare, tulburări tranzitorii ale memoriei prin lezarea fornixului [2], epilepsie, hemipareză prin lezarea pedunculilor sau arterelor perforante, stenoze prin leziuni ale orificiului Monroe [7], obstrucția stomei. Decesul, prin disfuncția tardivă a fenestrației după o ventriculocisternostomie efectuată cu succes, este rar [4].

AVANTAJE

Prin formarea unei comunicări între venticulul trei și spațiul arahnoidian, ventriculocisternostomia endoscopică este considerată o metodă relativ simplă și eficace în tratamentul hidrocefaliei obstructive. Rata scăzută de infecție, absența corpilor străini, mortalitatea și morbiditatea scăzute sunt avantaje evidente ale acestui tip de intervenție în comparație cu șunturile clasice. Odată cu dezvoltarea diverselor instrumente, endoscopia oferă opțiuni și pentru abordarea altor patologii în afara hidrocefaliei.

DEZAVANTAJE

Dintre limitele metodei sunt de amintit dependența procedurilor de dimensiunea sistemului ventricular sau a cavității lichidiene în care se lucrează, diminuarea vizibilității prin hemoragii chiar minore sau lichid cerebro-spinal cu modificări patologice, prezența de malformații ale sistemului ventricular, dependența de instrumente performante si dificultatea realizarii hemostazei. Neurochirurgul care o practică necesită o pregătire specială.

BIBLIOGRAFIE

1. Abtin K., Thompson B.G., Walker M.L., Basilar artery perforation as a complication of endoscopic III ventriculostomy. Childs Nerv Syst, 1998,14:412.
2. Coulbois S., Boch A.L., Philippon J., [Diabetes insipidus after endoscopic third ventriculostomy. A case report and review of the literature] Neurochirurgie. 2001 Sep; 47(4):435–8.
3. Constantinovici Al., Ciurea A.V., Ghid practic de neurochirurgie, Editura Medicală, București, 1998.
4. Husain M., Jha D., Thaman D., Husain N., Gupta R.K., Ventriculostomy in a tumor involving the third

Scanned with OKEN Scanner

ventricular floor. Neurosurg Rev. 2004 Jan;27(1):70–2. Epub 2003 Aug 6.
5. Mobbs R.J., Vonau M., Davies M.A., Death after late failure of endoscopic third ventriculostomy: a potential solution. Neurosurgery. 2003 Aug; 53(2):384–5; discussion 385–632.
6. Neil Buxton, F.R.C.S.(Ed) Neuroendoscopic third ventriculostomy Neurosurg Focus, 1999, 6 (4):Article 2.
7. Neal J.H., An endoscopic approach to cysticercosis cysts of the posterior third ventricle. Neurosurgery, 1995, 36:1040–1043.
8. Robert F.C. Jones, Marianne Vonau- Endoscopic third ventriculostomy-in Operative Neurosurgery,(edited by Andrew H. Kaye& Peter McL.Black, 1999, vol I: 777–797.
9. Schroeder H.W.S., Warzok R.W., Assaf J.A., *et al.*, Fatal subarachnoid haemorrhage after neuroendoscopic third ventriculostomy. Case report. J Neurosurg, 1999, 90:153–155.
10. Schroeder H. W. S. r, M.D., and Michael R. Gaab, M.D., Ph.D. Intracranial endoscopy Neurosurg Focus, 1999, 6 (4):Article 1.

Scanned with OKEN Scanner

Capitolul 8
HIDROCEFALIA CU PRESIUNE NORMALĂ

RADU MIRCEA GORGAN

Hidrocefalia cu presiune normală caracterizează adultul şi se defineşte ca o creştere de volum a lichidului cerebro-spinal (LCS) ce determină o lărgire a sistemului ventricular, măsurabilă şi obiectivabilă prin diferite metode imagistice CT sau IRM, ca o consecinţă a tulburărilor hidrodinamice ale LCS.

În ultimii 20 de ani abordarea terapeutică a diverselor forme de hidrocefalie a suferit mutaţii esenţiale datorită dezvoltării metodelor de explorare imagistice şi a tehnicii chirurgicale.

Strategia tratamentului hidrocefaliei s-a modificat, îndeosebi, datorită progresului ştiinţific de aprofundare şi cunoastere a circulaţiei LCS, a dezvoltării tehnicii IRM cu posibilitatea studierii circulaţiei LCS şi a noilor tehnologii şi materiale folosite în fabricarea dispozitivelor pentru *shunt*.

Volumul total al LCS intracranian este de aproximativ 150 ml, cu 75 ml în cisterne, 50 ml în spaţiul subarahnoidian şi 25 ml în ventriculi. LCS se formează cu o rată de aproximativ 0,4–0,5 ml pe minut, rezultând un volum de 450–600 ml în 24 de ore. Deci, cantitatea de LCS este înlocuită de 3–4 ori pe zi. Scurgerea este menţinută de pulsaţiile atriale sistolice ale creierului şi de secreţia continuă a LCS.

EPIDEMIOLOGIE

Incidenţa hidrocefaliei în populaţia adultă este necunoscută. Estimativ se consideră o prevalenţă de 1–1,5% din populaţie.

Procentual, hidrocefalia adultului apare cu o incidenţă de 20% după o hemoragie subarahnoidiană şi 1% după meningită. Adulţii ce prezintă fenomene de demenţă recent instalată şi rapid evolutivă, trebuie suspectaţi de o formă tratabilă de hidrocefalie şi investigaţi imagistic prin CT sau IRM [11].

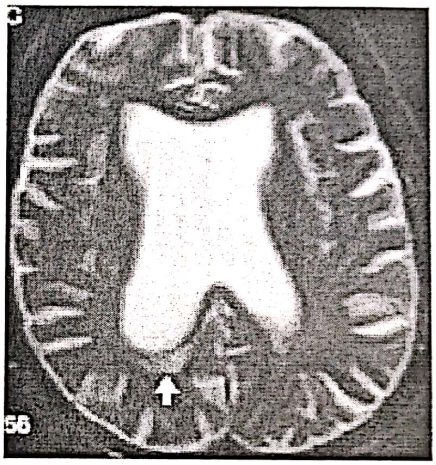

Figura 8.1. Aspectul IRM în hidrocefalia cu presiune normală.

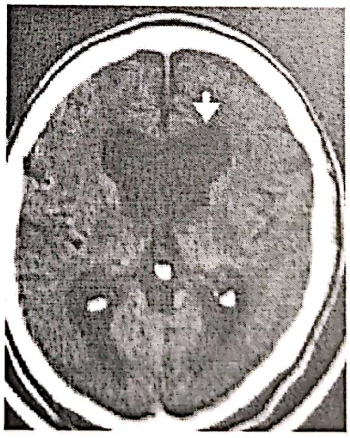

Figura 8.2. Aspectul CT în hidrocefalia cu presiune normală.

CLASIFICARE

Hidrocefalia poate fi clasificată după multe criterii: funcţional, etiologic, simptomatologic, după vârstă şi prin rezultatul diverselor investigaţii complementare.

Scanned with OKEN Scanner

După criteriul funcțional, hidrocefalia se clasifică în două tipuri: *obstructivă* și *comunicantă*. Hidrocefalia obstructivă definește orice afecțiune care restricționează fluxul în sau din sistemul ventricular, deci un blocaj situat oriunde de-a lungul căilor ventriculare (orificiul interventricular Monro, apeductul Sylvius, orificiile Luschka și Magendie din ventriculul IV) produce hidrocefalie obstructivă cu lărgirea ventriculilor situați proximal de obstrucție.

Orice întrerupere a fluxului lichidian după ieșirea LCS din sistemul ventricular produce o hidrocefalie comunicantă. Aceasta survine în cazul obstrucției cisternelor de-a lungul spațiului subarahnoidian sau la nivelul vilozităților subarahnoidiene.

Vechea clasificare etiologică care împarte hidrocefaliile în congenitale și dobândite își menține și astăzi valabilitatea.

Factorul congenital interesează covârșitor cazuistica pediatrică: malformația Arnold-Chiari tip I și II, stenoza primară de apeduct Sylvius, malformația Dandy-Walker cu atrezia foramenelor Luschka și Magendie etc.

Hidrocefalia dobândită incriminează factori etiologici diverși :

1. Infecțioși: post-meningită purulentă (inclusiv TBC și parazitară – cisticercoza);
2. Posthemoragie subarahnoidiană sau intraventriculară;
3. Procese expansive netumorale (MAV) sau tumorale;
4. Postoperator, în special după ablarea tumorilor din fosa craniană posterioară;
5. Tumori spinale cu hidrocefalie secundară.

Dezvoltarea explozivă a mijloacelor de diagnostic imagistic CT/IRM a permis stabilirea caracterului activ sau cronic al hidrocefaliei.

O clasificare simplă bazată pe valoarea presiunii intracraniene și/sau a rezistenței la scurgere a LCS, valori obținute prin puncție intraventriculară sau lombară, împarte pacienții în grupe cu hidrocefalie cu presiune crescută sau normală și respectiv hidrocefalie cu rezistența la scurgerea LCS crescută sau normală.

HIDROCEFALIA CU PRESIUNE NORMALĂ

Acest sindrom a fost descris în 1965 de Hakim și Adams care au considerat acest tip de hidrocefalie ca fiind idiopatică [8].

Etiologia acestei forme de hidrocefalie comunicantă este diversă: post-hemoragie subarahnoidiană [5], post-traumatică, post meningită, după intervenții chirurgicale la nivelul fosei posterioare, stenoza apeductului Sylvius, boala Alzheimer. Totuși, în circa 60% din cazuri, cauza nu se cunoaște.

Hidrocefalia cu presiune normală este o entitate clinică caracterizată de tulburări de mers, demență progresivă și gatism urinar. Această triadă considerată patognomonică se întâlnește și în demența vasculară [6]. Examenul CT-cerebral care arată hidrocefalia tranșează diagnosticul.

Tulburările de mers preced de regulă celelalte simptome, pacientul având o greutate la inițierea mersului și desprinderea piciorului ce pare lipit de podea, corelată cu ataxia și apraxia deplasării.

Demența progresivă debutează cu alterarea memoriei asociată cu bradifrenia și bradikinezia [2]. Testarea neuropsihologică și evaluarea gradului de depresie (*Mental Status Examination*) cuantifică amploarea acestor modificări [4].

Tulburările urinare sunt expresia demenței și a evoluției hidrocefaliei.

Explorările imagistice CT sau IRM ilustrează dimensiunea hidrocefaliei. Presiunea intracraniană este < 15 mmHg, dar cu rezistența la scurgere a LCS crescută. Gradientul de presiune dintre sistemul ventricular și spațiul subarahnoidian este foarte scăzut.

Diagnosticul diferențial include atrofia cerebrală, toate tipurile de demență și sechelele vasculare sau post-traumatice [3].

Monitorizarea presiunii intracraniene (PIC) timp de 24 de ore și măsurarea rezistenței la scurgere a LCS sunt utile în stabilirea indicației de *shunt* sau ventriculostomie. Pacienții cu o presiune a LCS >100 mmH_2O la puncția lombară sunt candidați la *shunt*. Monitorizarea PIC relevă frecvent chiar la pacienți cu presiune LCS normală la puncția lombară, prezența vârfurilor de presiune > 270 mmH_2O; fapt ce îi recomandă pentru *shunt* [13].

Dacă triada simptomatică a lui Hakim și Adams constituie clasica reprezentare clinică, formele bi- sau unisimptomatice (tulburări motorii sau mentale izolate, excepțional tulburări sfincteriene ca unic simptom) sunt destul de frecvente.

În ce privește afectarea mișcărilor acestor pacienți, tulburările de mers și ortostatism sunt cele mai evidente. De la simpla oboseală până la

Scanned with OKEN Scanner

starea de grabatar, bolnavul parcurge, în lipsa tratamentului, faze intermediare cu: căderi, mers cu paşi mici, nesiguranţă, instabilitate cu lărgirea bazei de susţinere, retropulsie şi schimbarea direcţiei prin mişcări descompuse efectuate cu prudenţă.

Toate aceste tulburări caracterizează tabloul clinic al ataxiei mersului. În ansamblu, întreaga activitate motorie este redusă ca amplitudine şi viteză, inclusiv cea a membrelor superioare. Vorbirea este sacadată, lentă, iar vocea este slabă. Tabloul clinic poate fi completat cu tulburări extrapiramidale. Mutismul akinetic este forma finală si cea mai gravă a tulburărilor motorii [10].

Afectarea funcţiilor psiho-intelectuale sau mentale este complexă.

În prim-planul tabloului clinic figurează tulburările de memorie, alterarea capacităţilor de învăţare şi dezorientarea temporală. Mai puţin frecvente sunt deteriorarea globală intelectuală şi fatigabilitatea mentală. Tulburările psihiatrice sunt clasic încadrate în depresie.

Asocierea acestor tulburări ale activităţii psihice şi intelectuale sunt cauza simptomelor des întâlnite la această formă de hidrocefalie: abulie, apatie, dezinteres, izolare de anturaj, indiferenţă, lipsa de iniţiativă [12].

Tulburările sfincteriene se limitează la micţiune şi au o importanţă variabilă. Poate fi vorba de o polakiurie sau într-o etapă mai avansată de „urgenţe sfincteriene"; este faza în care pacientul consultă adesea un urolog. Incontinenţa urinară diurnă sau nocturnă este ultimul stadiu şi nu se asociază decât rar cu incontinenţă anală.

Crizele epileptice ce pot apare la pacienţii cu hidrocefalie cu presiune normală sunt explicate de tulburarea ritmului veghe-somn.

Cefaleea la aceşti bolnavi apare frecvent, având drept cauză variaţiile presiunii intracraniene. Tulburările endocrine sunt explicate printr-un dezechilibru hipotalamo-hipofizar cauzat de dilatarea ventriculului III şi materializat adesea prin diabet insipid.

Fistula LCS nazală spontană poate fi circumstanţa clinică ce conduce la descoperirea unei hidrocefalii.

HIDROCEFALIA CAPTIVĂ (*ARRESTED HIDROCEPHALUS*)

Denumirea nu este unanim acceptată, unii autori preferând termenul de hidrocefalie compensată.

La adult, această formă se întâlneşte, mai frecvent la tineri, după exereza tumorilor cerebrale sau la pacienţi cu un vechi episod de hemoragie subarahnoidiană în antecedente. În evoluţia pacientului, presiunea intracraniană s-a normalizat şi nu mai persistă gradientul de presiune între sistemul ventricular şi suprafaţa cortexului.

Din punct de vedere clinic, nu se decelează simptome sau semne ale unei hidrocefalii evolutive, iar investigaţiile CT sau IRM sunt normale, cu excepţia hidrocefaliei [3]. Pacientul şi familia acestuia trebuie avizaţi asupra posibilităţii de apariţie a semnelor de decompensare: cefalee, vărsături, ataxie sau tulburări de vedere. Se impune urmărirea periodică din punct de vedere clinic şi CT sau IRM. Dacă dimensiunea sistemului ventricular se menţine stabilă nu sunt necesare alte investigaţii.

DIAGNOSTICUL IMAGISTIC AL HIDROCEFALIEI CU PRESIUNE NORMALĂ

Indiferent de forma hidrocefaliei: cu presiune intracraniană crescută sau normală, decompensarea acesteia poate fi dignosticată imagistic.

Examenul CT cerebral, în afara evidenţierii unei cauze tumorale a hidrocefalei, permite evaluarea dilataţiei ventriculare şi aprecierea aspectului spaţiilor subarahnoidiene (cisterne bazale, văile sylviene, şanţurile convexităţii şi fisura interemisferică).

Măsurarea indexului bifrontal (distanţa dintre coarnele frontale – *frontal horns*) raportată la distanţa intracraniană, pe aceeaşi cupă de imagine, între cele două tăblii interne (*internal diameter*) FH/ID>50% sugerează o hidrocefalie activă în evoluţie spre decompensare.

Aceeaşi semnificaţie o are şi indexul Evans ce constă în raportul dintre lărgimea coarnelor frontale (FH) şi diametrul biparietal maxim; FH/PD>30% este o valoare sugestivă pentru o hidrocefalie activă. Gradul de vizibilitate al spaţiilor subarahnoidiene: şterse, normale sau dilatate, permite clasificarea şi evaluarea hidrocefaliilor, precum şi urmărirea evoluţiei după tratament (fig. 8.3).

Examenul IRM aduce o contribuţie majoră la diagnosticul complet al hidrocefaliei. Întrucât CT-ul nu vizualizează decât grosolan anomaliile

Scanned with OKEN Scanner

parenchimatoase (hipodensitatea periventriculară), studiul IRM arată: în T2 hiperintensitatea zonei subependimare ca o consecință directă a rezorbției transependimare sau migrarea LCS, atrofia corpului calos pe secțiune sagitală, hernierea ventriculului III în șaua turcească, balonizarea coarnelor frontale și a ventriculului III (Mickey-Mouse Ventricles). Toate aceste aspecte constituie indicații de tratament chirurgical [14, 15].

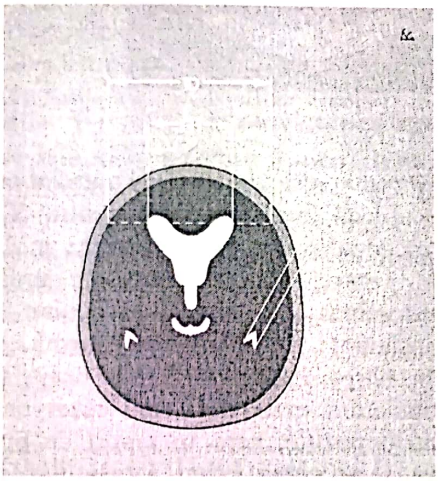

Figura 8.3. Schema evaluării indexului Evans.

Examinarea IRM mai permite obținerea de informații dinamice asupra fluxului circulator al LCS (lipsa pasajului LCS prin apeductul lui Sylvius).

TRATAMENTUL HIDROCEFALIEI CU PRESIUNE NORMALĂ

Tratamentul hidrocefaliei depinde de: momentul diagnosticului, de etiologia ei, de vârsta și starea clinică a pacientului (în special în forma acută) și de bilanțul investigațiilor complementare. Metodele terapeutice cuprind tratamentul preventiv, conservativ, și chirurgical.

Tratamentul preventiv al hidrocefaliei nu este lipsit de importanță, ținând cont de riscul acestei consecințe, dupa o serie de afecțiuni sau manopere neurochirurgicale.

Astfel, în hemoragiile subarahnodiene spontane sau traumatice, prin puncții lombare, drenaj intern al LCS, lavajul cisternelor, se urmăreşte limitarea extinderii sângerării și consecința acesteia (spasmul vascular, blocarea spațiilor subarahnoidiene, compromiterea absorbției convexitale a LCS).

În cursul intervențiilor intracraniene, orice sacrificiu nejustificat al structurilor cu rol în dinamica LCS (de exemplu, cisterna magna) trebuie evitat, iar spălarea continuă a cheagurilor din cisternele bazale și de pe convexitate este obligatorie. Tratamentul conservativ se bazează pe terapia diuretică, corticoterapie și puncții lombare. Acest tratament are rolul de adjuvant și de temporizare până la aplicarea tratamentului curativ, care este cel chirurgical.

Tratamentul medicamentos cu acetazolamidă, un inhibitor al anhidrazei carbonice, are efecte favorabile, predominant prin acțiunea de inhibiție a secreției plexurilor coroide și mai puțin prin efectul diuretic. Administrarea se face în doză de 25 mg/kg corp/zi, simultan se administrează furosemid 1 mg/kg corp/zi.

Terapia diuretică și corticoterapia completează metoda extragerii LCS prin puncții lombare. Drenajul LCS lombar se va efectua numai după ce investigațiile imagistice confirmă caracterul comunicant al hidrocefaliei cronice.

Măsurarea presiunii de deschidere a LCS prin metoda Queckenstedt-Stookey este obligatorie. Pacienții cu o presiune mai mare de 100 mmH_2O sunt candidați la *shunt*; cantitatea de LCS extrasă este cuprinsă între 15–30 ml la o puncție lombară. Chiar dacă la unii pacienți presiunea LCS este normală, monitorizarea acesteia poate arăta vârfuri de presiune mai mari de 270 mmH_2O în 24 de ore; aceasta îi recomandă pentru *shunt* [9].

Drenajul lombar poate fi efectuat timp de 3–5 zile cu un cateter subarahnoidian lombar conectat la un colector, realizând un sistem de drenaj închis. În decubit, acest rezervor este plasat la nivelul urechii pacientului, iar în poziție șezândă sau în timpul deplasării, rezervorul este așezat la nivelul șoldului. Funcționând normal, în 24 de ore se drenează aproximativ 300 ml LCS. La fiecare puncție sau zilnic, în drenajul continuu prin cateter, se va efectua analiza biochimică a LCS [7, 14, 15].

Tratamentul chirurgical nu urmăreşte revenirea ventriculilor la dimensiunea normală, ci recâștigarea la nivel maxim a funcțiilor neurologice pierdute. Actul chirurgical vizează cauza, exereza tumorii responsabile de apariția hidrocefaliei și/sau instituirea unei derivații extra- sau intratecale a LCS.

Scanned with OKEN Scanner

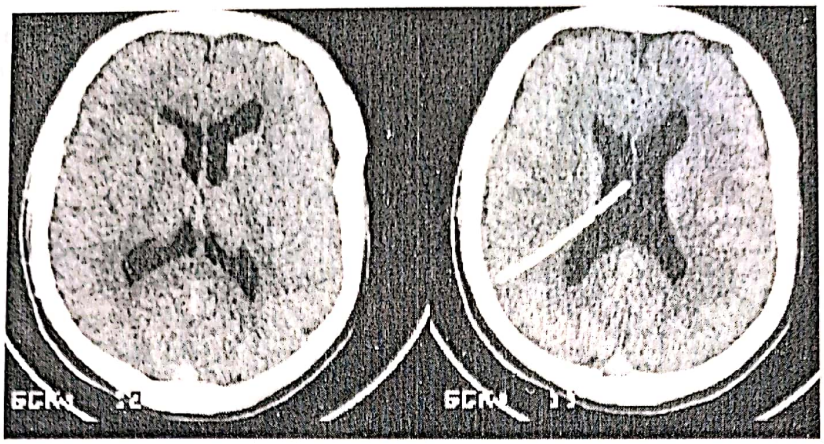

Figura 8.4. Aspect CT cerebral al ventriculilor după inserţia *shunt*-ului.

DERIVAŢIILE EXTRATECALE ALE LICHIDULUI CEREBRO-SPINAL

Cuprind următoarele tehnici: *shunt*-ul ventricular extern controlat, *shunt*-ul ventriculo-peritoneal, *shunt*-ul ventriculo-atrial, *shunt*-ul lombo-peritoneal, *shunt*-ul ventriculo-cisternal (Torkildsen), *shunt*-ul ventriculo-pleural.

INDICAŢIILE DERIVAŢIILOR LICHIDULUI CEREBRO-SPINAL EXTRATECALE

La adulţii cu hidrocefalie aceste indicaţii sunt:

1. Simptome şi semne ale creşterii presiunii intracraniene în toate tipurile de hidrocefalie.
2. Semne progresive ale fenomenului de herniere a unor structuri cerebrale.
3. Demenţa progresivă, tulburări de mers şi sfinteriene.

CONTRAINDICAŢIILE DERIVAŢIILOR EXTRATECALE ALE LICHIDULUI CEREBRO-SPINAL

Acestea sunt:

1. Infecţia: ventriculita, peritonita, pericardita etc.
2. Hemoragia intraventriculară
3. Hidrancefalia, hidrocefalia captivă, şi hidrocefalia externă (benignă, atrofică) trebuie investigate complet şi analizate atent, iar beneficiile şi efectele unei derivaţii extratecale, trebuie precis cântărite.

I. *Shunt*-ul ventricular extern controlat nu poate fi utilizat decât tranzitor pentru 3–5 zile. Procedeul constă în implantarea unui cateter în ventriculului lateral al emisferului nedominat, la nivelul cornului frontal, răspântiei ventriculului lateral sau a cornului occipital. LCS este dirijat printr-o tubulatură externă într-un rezervor aşezat într-o poziţie, care în raport cu planul în care este situat capul pacientului, permite drenarea LCS în scopul suprimării hipertensiunii intracraniene. Totodată, această derivaţie permite monitorizarea presiunii intracraniene.

II. *Shunt*-ul ventriculo-peritoneal este cel mai utilizat. Asigură scurgerea şi absorbţia LCS-ului în marea cavitate peritoneală. Din punct de vedere tehnic riscurile sunt minime.

III. *Shunt*-ul ventriculo-atrial conduce fluxul LCS din ventriculul lateral în atriul drept prin vena jugulară şi vena cavă superioară. Deşi, a fost abandonată de majoritatea neurochirurgilor, metoda îşi păstrează valoarea în cazul pacienţilor cu intervenţii abdominale multiple în antecedente, obezitate malignă, peritonită, hernii sau eventraţii, boli cronice ale viscerelor abdominale.

IV. *Shunt*-ul lomboperitoneal este mai puţin utilizat şi nu se pretează decât în cazul hidrocefaliei comunicante, fără obstacole intraventriculare şi în fistule LCS.

V. *Shunt*-ul ventriculo-pleural nu este un procedeu de primă intenţie, dar poate constitui o alternativă în cazul unui peritoneu compromis. Trebuie ţinut cont de riscul unui hidrotorax compresiv.

Scanned with OKEN Scanner

VI. *Shunt*-ul ventriculo-cisternal Torkildsen a fost practic abandonat, indicația acestui procedeu mărginindu-se la hidrocefalia obstructivă dobândită.

Indiferent de procedeu, elementele *shunt*-ului sunt reprezentate de un cateter ventricular, o valvă și un cateter distal. Valvele pot fi de mai multe tipuri și permanent apar modele noi.

În prezent se folosesc:

1. Valve cu presiune de deschidere prestabilită (joasă, medie, înaltă) tip Pudenz, Spitz-Holter, Hakim, Denver.
2. Valve cu presiune variabilă și programabilă cum sunt: Sophie, Medos-Codman.
3. Valve cu deschidere modulară și sistem gravitațional tip Orbis- Sigma, Delta, Cordis și Miethke, cu sau fără dispozitiv antisifon, care împiedică apariția simptomelor de over-drainaje și schimbă fluxul LCS în funcție de poziția capului.

Actualmente, metalul folosit la diferitele dispozitive este non-magnetic (titan), pentru a nu împiedica explorările IRM postoperatorii.

COMPLICAȚIILE DERIVAȚIILOR EXTRATECALE

Complicațiile *shunt*-urilor pot fi clasificate în complicații comune tuturor tipurilor, complicații specifice fiecărui procedeu și infecții postoperatorii.

A. Complicațiile comune sunt:

1. Obstrucția dispozitivului – proximal: cateterul ventricular (cel mai frecvent obturat); blocajul valvei și distal: cateterul peritoneal, atrial, pleural.
2. Deconectarea sau ruperea și migrarea unei componente.
3. Infecția 6–20%.
4. „*Overshunting*".
5. Hematom subdural.

B. Complicații după specificul *shunt*-ului:

a. *Complicațiile* shunt-*ului ventriculo-peritoneal* sunt:

1. hernia inghinală;
2. dureri lombare și în hipocondrul drept;
3. ascita;
4. pseudo-chistele;
5. perforarea peretelui abdominal, vezicii biliare și intestinelor;
6. ocluzia intestinală;
7. calcificarea cateterului distal cu ruperea și migrarea acestuia;
8. migrarea celulelor maligne în cavitatea peritoneală (meduloblastom).

b. *Complicațiile* shunt-*ului ventriculo-atrial:*

1. embolia pulmonară;
2. risc crescut de infecție și septicemie;
3. trombozarea *shunt*-ului;
4. insuficiența cardiacă
5. complicații vasculare: perforația sau tromboflebita venei;
6. migrarea cateterului distal în cord sau plămân, necesită recuperarea cateterului prin metoda transvasculară sau chirugie deschisă.

c. *Complicațiile* shunt-*ului lombo-peritoneal:*

1. dureri lombare;
2. scolioza;
3. suferința radiculară cu dureri, pareză și tulburări senzitive;
4. fistula LCS pe traiectul cateterului.

Infecția este cea mai serioasă complicație a shuntului. Rata infecțiilor se menține ridicată și nu a scăzut în ultimii 20 de ani, majoritatea autorilor raportează între 6–20 % cazuri infectate. Diferite tipuri de infecție sunt carateristice, unele tuturor procedeelor, supurația sau necroza plăgii, ventriculita sau meningita, și altele specifice *shunt*-ului ventriculo-peritoneal (peritonita acută sau cronică închistată) sau *shunt*-ului ventriculo-atrial (endocardita, embolia pulmonară septică, septicemie, nefrită).

Majoritatea infecțiilor, atât ale *shunt*-ului ventriculo-peritoneal, cât și ventriculo-atrial, sunt produse de stafilococul auriu.

Tratamentul infecției unui *shunt* este desființarea shuntului, cultura și antibiograma din cateterul scos, antibioterapie intravenoasă și o derivație ventriculară externă.

Profilaxia infecțiilor a fost precizată în 1988 și s-a stabilit un protocol ce cuprinde următoarele comandamente: 1. asepsie riguroasă pre-, *per* și postoperator; 2. *shunt*-ul – prima operație din ziua respectivă; 3. minimul de persoane în sală – ideal 3; 4. o doză de cefalosporină intravenos intraoperator; 5. un neurochirurg priceput.

DERIVAȚIILE INTRATECALE ALE LICHIDULUI CEFALO-SPINAL

Constau în ventriculo-cisterno-stomie, practicată la nivelul planșeului ventriculului III, în scopul stabilirii unei comunicări între compartimetul lichidian intracerebral și cel subarahnoidian.

Scanned with OKEN Scanner

Tehnica clasică include un abord subfrontal, deschiderea cisternei chiasmatice, şi realizarea unui orificiu de 5–10 mm în *lamina terminalis*.

Operaţia poate fi realizată stereotaxic folosind ventriculografia, sau sub ghidaj CT.

Complicaţiile ventriculo-stomiei sunt:

1. lezarea hipotalmusului;
2. pareza tranzitorie a nervilor oculomotori III şi VI;
3. lezarea arterei bazilare;
4. sângerare intraventriculară;
5. stop cardiac.

Rata succesului postoperator este de 60–90% în hidrocefaliile cu presiune normală [1].

CONCLUZII

Încă nu există o metodă de tratament ideal al hidrocefaliei. Niciuna din tehnicile chirurgicale nu este perfectă şi nici un dispozitiv nu a dat satisfacţie totală.

Dezvoltarea rapidă a tehnologiei şi enorma experienţă acumulată în practica derivaţiilor LCS intra şi extratecale, vor permite, cu siguranţă, surmontarea actualelor dificultăţi. Ultimele cuceriri, prin dotarea cu dispozitive computerizate asistate electronic, permit o viziune optimistă asupra noilor tipuri de endoscoape şi alternativei *shunt*-urilor între ventricul şi sinusul sagital superior (*ventriculo-sinus-shunt*).

Acestea vor permite o presiune de deschidere variabilă, monitorizarea volumului LCS, măsurarea presiunii intracraniene în orice poziţie a corpului şi aprecierea ratei de înnoire a LCS, calcularea rezistenţei de scurgere a LCS şi cantitatea de LCS ce trebuie eliminată pentru a menţine presiunea intracraniană şi fluxul sanguin cerebral în limite normale.

BIBLIOGRAFIE

1. Ahlberg J., Norlen L., Blomstrand C., Wikkelso C., Outcome of shunt operation on urinary incontinence in normal pressure hydrocephalus predicted by lumbar puncture. J Neurol Neurosurg Psychiatry 1988 Jan; 51(1): 105–8.
2. Bateman G.A., Levi C.R., Schofield P., *et al.*, The pathophysiology of the aqueduct stroke volume in normal pressure hydrocephalus: can co-morbidity with other forms of dementia be excluded?. Neuroradiology 2005 Oct; 47(10): 741–8.
3. Bret P., Guyotat J., Chazal J., Is normal pressure hydrocephalus a valid concept in 2002? A reappraisal in five questions and proposal for a new designation of the syndrome as "chronic hydrocephalus". J Neurol Neurosurg Psychiatry 2002 Jul; 73(1): 9–12.
4. Goodman M., Dementia reversal in post-shunt normal pressure hydrocephalus predicted by neuropsychological assessment. Journal of the American Geriatrics Society , 2001, 49:685–686.
5. Gorgan M., Bucur N., Neacsu A., Treatment of internal hydocephalus secondary to subarachnoid hemorrhage, Romanian Neurosurgery, vol xi, nr. 1, 2003, 19–24.
6. Gorgan M., Bucur N., Neacsu A., The treatment of normal pressure hydrocephalus in aged patients, Neurochirurgia, Iaşi, vol. V, nr 1-2, 2003, 69–76.
7. Haan J., Thomeer R.T., Predictive value of temporary external lumbar drainage in normal pressure hydrocephalus. Neurosurgery 1988 Feb; 22(2): 388–91
8. Hakim S., Adams R.D., The special clinical problem of symptomatic hydrocephalus with normal cerebrospinal fluid pressure. Observations on cerebrospinal fluid hydrodynamics. J Neurol Sci 1965 Jul-Aug; 2(4): 307–27.
9. Kahlon B., Sundbarg G., Rehncrona S., Lumbar infusion test in normal pressure hydrocephalus. Acta Neurol Scand 2005 Jun; 111(6): 379–84,
10. Marmarou A., Young H.F., Aygok G.A., *et al.*, Diagnosis and management of idiopathic normal-pressure hydrocephalus: a prospective study in 151 patients. J Neurosurg 2005 Jun; 102(6): 987–97.
11. Marsden C.D., Fowler T.J., Normal pressure hydrocephalus. In: Clinical Neurology. Edward Arnold; 1998: 287.
12. Miyoshi N., Kazui H., Ogino A., *et al.*, Association between cognitive impairment and gait disturbance in patients with idiopathic normal pressure hydrocephalus. Dement Geriatr Cogn Disord 2005; 20(2-3): 71–6
13. Momjian S., Owler B.K., Czosnyka Z., *et al.*, Pattern of white matter regional cerebral blood flow and autoregulation in normal pressure hydrocephalus. Brain 2004 May; 127(Pt 5): 965–72.
14. Wikkelso C., Andersson H., Blomstrand C., *et al.*, Normal pressure hydrocephalus. Predictive value of the cerebrospinal fluid tap-test. Acta Neurol Scand 1986 Jun; 73(6): 566–73.
15. Williams M.A., Razumovsky A.Y., Hanley D.F.: Comparison of Pcsf monitoring and controlled CSF drainage diagnose normal pressure hydrocephalus. Acta Neurochir Suppl 1998; 71: 328–30.

Scanned with OKEN Scanner

Capitolul 9
TRAUMATOLOGIE CRANIO-CEREBRALĂ

ALEXANDRU VLAD CIUREA, HORIA BOGDAN DAVIDESCU

DEFINIREA TRAUMATISMULUI CRANIO-CEREBRAL

Traumatismul cranio-cerebral este o condiție patologică ce se instalează datorită acțiunii unei forțe mecanice asupra extremității cefalice și care prin intermediul unor mecanisme diverse (statice, dinamice cu contact/accelerație-decelerație etc.) determină una din următoarele situații:

1. modificarea stării de conștiință/conștiență (obnubilare, stupor, comă),
2. amnezie (tulburări de memorie retrograde, anterograde, pentru evenimentul traumatic în sine),
3. fracturi ale calvariei,
4. tulburări neurologice (modificări ale funcțiilor motorii, senzitive sau ale reflexelor, tulburări de vorbire sau crize epileptice),
5. modificări psihologice (dezorientare, agitație, confuzie, tulbuări ale cogniției, comportamentului sau personalității),
6. leziuni intracraniene (contuzii, dilacerări, hemoragie subarahnoidiană, hematoame sub/epidurale, intracerebrale etc.).

Traumatismul cranio-cerebral NU este definit de una din următoarele situații:

- plăgi diverse sau contuzii faciale ale scalpului ale globilor oculari, urechilor, nasului, neacompaniate de unul din criteriile enumerate mai sus,
- fracturi ale oaselor faciale neacompaniate de unul din criteriile enumerate mai sus. (După: „*Centers for Disease Control and Prevention / US Department of Health and Human Services*" 1999).

Această definiție este în prezent acceptată de SRN (Societatea Română de Neurochirurgie), fiind utilă, în special în aprecierile medico-legale ale acestui cadru nosologic, extrem de polimorf și care predispune la numeroase situații conflictuale, revendicări etc.

EVALUAREA TRAUMATISMULUI CRANIO-CEREBRAL ÎN FUNCȚIE DE PARAMETRII GCS (*GLASGOW COMA SCALE*)

Scala GCS (Teasdale și Jennett 1974) [34, 35], este evaluarea neurologică a traumatismului cranio-cerebral unanim acceptată în prezent (tabelul 9.1).

Tabelul 9.1

Glasgow Coma Scale / GCS (Teasdale și Jennett, 1974)

GCS – *GLASGOW COMA SCALE**		
Deschiderea ochilor:		
	Spontană	4
	La comenzi verbale	3
	La durere	2
	Nu se produce	1
Cel mai bun răspuns motor:		
	Execută comenzi verbale	6
	Localizează durerea la nocicepție	5
	Flexie / retragere la nocicepție	4
	Flexie anormală (decorticare) la nocicepție	3
	Extensie (decerebrare) la nocicepție	2
	Lipsa răspunsului motor	1
Cel mai bun răspuns verbal:		
	Conversează, orientat temporo-spațial	5
	Confuz	4
	Cuvinte inadecvate	3
	Sunete fără înțeles	2
	Lipsa răspunsului verbal	1
Total:		3–15

Scanned with OKEN Scanner

Autorii au focalizat examenul neurologic pe trei parametri: 1.Deschiderea ochilor (O), 2. Cel mai bun răspuns motor al membrelor superioare (M), 3. Cel mai bun răspuns verbal (V). Însumarea tipurilor specifice de răspuns pentru fiecare parametru (vezi tabelul 9.1) generează un scor situat între 3–15 puncte.

Notarea corectă se face prin consemnarea scorului general, dar şi a celor trei parametri examinaţi în mod explicit (exemplu: GCS 8 = M4, V2, O2 etc.).

Scala GCS poate fi aplicată în orice moment după traumatism, dar consensul este ca evaluarea să se producă după resuscitare şi stabilizare cardio-respiratorie.

Plecând de la această scală, cei doi autori definesc starea de comă (scor GCS situat între 3–8) ca fiind: absenţa deschiderii ochilor, absenţa activităţii verbale, absenţa răspunsului la ordine.

GCS reprezintă în prezent instrumentul neurologic cel mai utilizat pentru aprecierea gravităţii traumatismelor cranio-cerebrale. Pe această scală, în funcţie de scorurile obţinute, traumatismele cranio-cerebrale se pot aprecia clinic ca fiind: minore, medii şi grave (tabelul 9.2).

Tabelul 9.2

Severitatea traumatismelor cranio-cerebrale apreciată pe GCS

Scorpe GCS	Severitate TCC
3 – 8	TCC grav(sever)
9 – 12	TCC moderat(mediu)
13 – 15	TCC minor

Examinarea neurologică de tipul GCS, pentru copiii cu vârste cuprinse între 0–5 ani, este diferită faţă de a adultului, datorită incapacităţii de cooperare verbală a acestora şi a răspunsurilor motorii caracteristice vârstei.

Pentru aceşti pacienţi scala GCS are următoarea configuraţie [33] (tabelul 9.3).

Tabelul 9.3

GCS pediatrică pentru copiii cu vârste situate între 0–5 ani

GCS PEDIATRICĂ (0 – 5 ani)		
Deschiderea ochilor:		
	Spontană	4
	La stimuli verbali	3
	La stimuli dureroşi	2
	Nu se produce	1

Tabelul 9.3 (continuare)

Cel mai bun răspuns motor:		
	Mişcări spontane normale conform vârstei	6
	Retrage la stimuli tactili	5
	Retrage la nocicepţie	4
	Flexie anormală(decorticare) la nocicepţie	3
	Face extensie(decerebrare) la nocicepţie	2
	Lipsa răspunsului motor	1
Cel mai bun răspuns verbal:		
	Sunete, cuvinte conform cu vârsta	5
	Iritabil, plange dar este consolabil	4
	Plânge la nocicepţie	3
	Sunete şi agitaţie motorie la nocicepţie	2
	Lipsa răspunsului verbal	1
Total:		3–15

SRN [10] (Societatea Română de Neurochirurgie) recomandă pentru categoria heterogenă a traumatismelor cranio-cerebrale minore (GCS: 13–15) constituirea de patru grupe/nivele de risc [27] (după Miller, 1986). Tabelul 9.4 ilustrează aceste subcategorii de traumatisme cranio-cerebrale minore, precum şi conduita medicală optimă corespunzătoare.

NATURA LEZIUNILOR CEREBRALE POSTTRAUMATICE

Impactul extremităţii cefalice determină asupra parenhimului cerebral două tipuri distincte de leziuni [7]:

– leziuni focale,

– leziuni difuze.

Leziunile focale sunt macroscopice, situate în regiuni mai mult sau mai puţin bine delimitate ale creierului şi sunt determinate, mai ales de acţiunea forţelor de contact asupra parenhimului subiacent. Ele generează disfuncţii neurologice datorită modificărilor locale ale parenhimului cerebral şi prin producerea unui „efect de masă" care conduce la deplasări ale creierului cu hernieri de substanţă cerebrală şi în final, compresiuni ale trunchiului cerebral.

Sunt recunoscute ca fiind leziuni focale: contuzia cerebrală, dilacerarea cerebrală, hemoragiile membranare (hematomul epidural, hematomul subdural, hemoragia subarahnoidiană posttraumatică), hematomul intracerebral posttraumatic, contuziile şi dilacerările directe ale nervilor cranieni, contuziile şi dilacerările directe ale trunchiului cerebral etc.

Scanned with OKEN Scanner

Tabelul 9.4

Grupele de risc clinic ale traumatismelor cranio-cerebrale minore şi conduita medicală aferentă

TCC MINOR (GCS=13–15)		
Nivel(grad) de risc	Caractere clinice	Conduită medicală
TCCminor nivel 0	Fără pierdere de cunoştinţă	Tratament şi instrucţiuni
	Durere la locul impactului	privind simptomele de alarmă
	Echimoze, escoriaţii,	la domiciliu
	hematoame epicraniene	
TCC minor nivel 0 cu risc	Alcoolism,	Examen CT
	Droguri,	Internarea pentru 24 de ore
	Vârstă la extreme,	
	Terapia anticoagulante,	
	Epilepsie,	
	Intervenţii neurochirurgicale,	
	În antecedente (şunturi, etc.)	
TCC minor nivel 1	Pierdere de cunoştinţă	Examen CT în primele 6 ore de
	Amnezie postraumatica,	la traumatism;
	Cefalee persistentă,	Internare pentru 24 de ore,
	Vărsături,	chiar dacă CT este normal
	Plăgi mari ale scalpului	
TCC minor nivel2	GCS=14-13,	Examen CT
	Pierdere de cunoştinţă < = 30 min,	Internare în neurochirurgie până
	Somnolenţă,	la remiterea simptomatologiei
	Fără semne focale	

Leziunile difuze sunt leziuni microscopice care implică o mare parte a parenhimului cerebral, fiind produse de acţiunea forţelor de tip inerţial, accelerație/decelerație şi rotatorii, dezvoltate la nivelul incintei craniene. Ele conduc la o siderare a funcţiilor neurologice, cu pierderea mai scurtă sau mai lungă a cunoştinţei, în funcţie de intensitatea acestor forţe.

Sunt general acceptate ca leziuni difuze: comoţia cerebrală, leziunile axonale difuze, leziunile vasculare difuze etc.

DINAMICA LEZIUNILOR POSTTRAUMATICE CRANIO-CEREBRALE

Leziunile posttraumatice cranio-cerebrale sunt leziuni dinamice[7].

În funcţie de momentul apariţiei lor se disting:

a. leziuni primare,

b. leziuni secundare.

Leziunile primare apar în momentul traumatismului şi sunt reprezentate de: plăgile scalpului, fracturile oaselor craniului, hemoragiile intracraniene [8, 19], contuzia cerebrală, dilacerarea cerebrală, leziunile difuze etc.

Leziunile secundare sunt iniţiate în momentul impactului, dar se exprimă clinic după o perioadă variabilă de timp. Sunt descrise în această categorie [19]: hipoxia/ischemia, edemul cerebral, infecţiile, hipertensiunea intracraniană.

Leziunile primare sunt de cele mai multe ori ireversibile. Obiectivul eforturilor terapeutice îl reprezintă leziunile secundare care, corect şi în timp util diagnosticate, pot fi controlate terapeutic.

TRAUMATISMELE CRANIO-CEREBRALE DESCHISE/ÎNCHISE

În unele situaţii, agentul traumatic realizează o comunicare a elementelor anatomice intracraniene cu mediul exterior. Prezenţa sau nu a acestei situaţii diferenţiază traumatismele cranio-cerebrale în două categorii [7, 9].

- traumatisme cranio-cerebrale deschise,
- traumatisme cranio-cerebrale închise.

Traumatismul cranio-cerebral este deschis, când agentul traumatic realizează o comunicare a structurilor anatomice intracraniene (dura mater, creier, LCR) cu exteriorul.

Când „deschiderea" se realizează la nivelul locului de acţiune al agentului vulnerant traumatismul este considerat „*direct deschis*" (de exemplu, plaga cranio-cerebrală).

Scanned with OKEN Scanner

Când comunicarea cu mediul exterior este la distanță de locul de acțiune al agentului traumatic, traumatismul cranio-cerebral este considerat *„indirect deschis"*.

Cele mai frecvente traumatisme cranio-cerebrale indirect deschise sunt: fistula de LCS nazală (rinolicvoree), fistula de LCS otică (otolicvoree), pneumocefalul (pătrunderea aerului în spațiul subarahnoidian si/sau în sistemul ventricular).

Traumatismul cranio-cerebral este considerat închis când agentul vulnerant nu realizează o comunicare cu mediul exterior. Majoritatea traumatismelor cranio-cerebrale sunt închise. Subliniem că traumatismele cu plăgi ale scalpului sunt considerate închise, nu deschise. Plaga scalpului nu reprezintă un element de comunicare directă, anatomică, a structurilor intracraniene cu exteriorul.

CLASIFICAREA TRAUMATISMELOR CRANIO-CEREBRALE ÎN FUNCȚIE DE SEMIOLOGIA COMPUTER-TOMOGRAFICĂ

Folosirea pe scară largă a computer-tomografiei, în investigarea patologiei cranio-cerebrale posttraumatice, a condus la apariția unor clasificări centrate pe semiologia imagistică corespunzătoare acestui cadru nosologic. Cea mai cunoscută dintre ele este comunicată în 1991 de Marshall *et al.* [24].

Scopul acestei clasificări este identificarea pacienților cu „risc crescut" pentru:

a. hipertensiune intracraniană,

b. leziuni asociate unei mortalități ridicate.

Obiectivele fixate sunt atinse coroborând datele furnizate în special de:

- starea cisternelor perimezencefalice,
- gradul de deviere al structurilor anatomice cerebrale ale liniei mediane (sept pelucid, sistem ventricular),
- prezența leziunilor focale cu un volum mai mare de 25 cm^3.

Sunt izolate ca entități patologice distincte patru tipuri de leziuni difuze şi două tipuri de leziuni focale (tabelul 9.5).

Prin aplicarea acestei clasificări s-a demonstrat că, incidența hipertensiunii intracraniene creşte în funcție de tipul de leziune, iar leziunile difuze de tip III şi IV sunt leziuni cu prognostic nefavorabil.

DIAGNOSTICUL TRAUMATISMULUI CRANIO-CEREBRAL

Diagnosticul în neuro-traumatologia cranio-cerebrală este de tip descriptiv [11].

Prima parte a diagnosticului precizează gravitatea traumatismului, prin cuantificarea rezultatelor examenului neurologic conform parametrilor GCS.

Tabelul 9.5

Clasificarea traumatismelor cranio-cerebrale în funcție de semiologia computer-tomografică – Marshall *et al.* [24], 1991

Categorii lezionale	Semiologie computer-tomografică
Leziune difuză tip I	• Fără patologie vizibilă pe CT
Leziune difuză tip II	• Cisterne perimezencefalice prezente • Deplasarea liniei mediane între 0–5 mm • Lipsa leziunilor hiperdense sau cu densitate mixtă > 25ml • Pot fi prezenți intracranian corpi străini şi/sau fragmrnte osoase
Leziune difuză tip III (*swelling*)	• Cisterne perimezencefalice comprimate sau absente • Deplasarea liniei mediane între 0–5 mm • Lipsa leziunilor hiperdense sau cu densitate mixtă > 25 ml
Leziune difuză tip IV (deplasarea liniei mediane)	• Deplasarea liniei mediane între > 5 mm • Lipsa leziunilor hiperdense sau cu densitate mixtă > 25 ml
Leziune focală evacuată chirurgical	• Orice leziune focală evacuată chirurgical
Leziune focală neevacuată chirurgical	• Prezența de leziuni hiperdense sau cu densitate mixtă > 25 ml neevacuate chirurgical

Scanned with OKEN Scanner

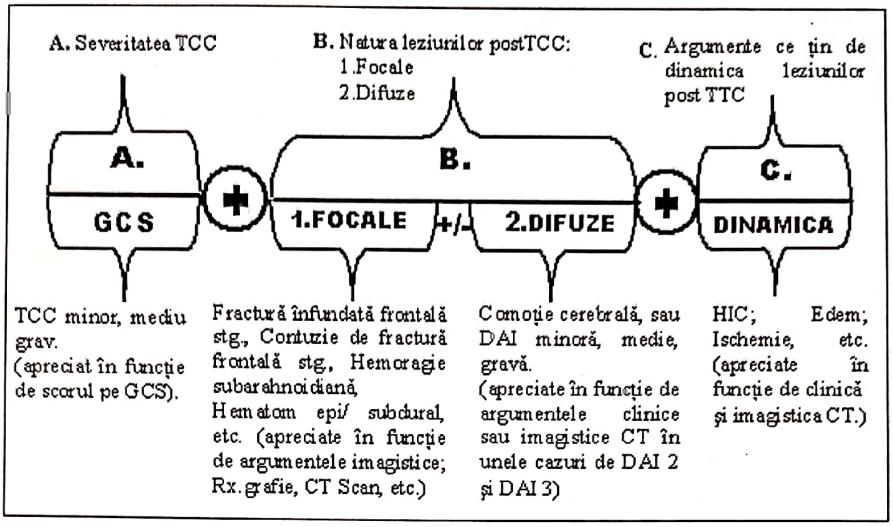

Figura 9.1. Algoritmul de compunere al diagnosticului traumatismului cranio-cerebral.

Partea a doua a diagnosticului trebuie să releve natura leziunilor posttraumatice.

În partea a treia a diagnosticului traumatismului cranio-cerbral se vor aduce argumente legate de dinamica leziunilor.

Schema de mai sus (fig. 9.1) ilustrează algoritmul de compunere al diagnosticului traumatismului cranio-cerebral.

În traumatologia cranio-cerebrală diagnosticul nu este imuabil, ci în strânsă legătură cu dinamica leziunilor cerebrale posttraumatice. Starea clinică a pacientului se poate modifica în decursul câtorva ore / zile şi traumatismul considerat ca fiind minor la internare poate deveni grav. Din acest motiv, diagnosticul traumatismului cranio-cerebral este un diagnostic retrospectiv şi se stabileşte definitiv numai în momentul externării.

PATOLOGIE LEZIONALĂ POSTTRAUMATICĂ CRANIO-CEREBRALĂ

CONTUZIA CEREBRALĂ

• Contuzia cerebrală [7] este un efect traumatic focal, primar, caracterizat prin prezenţa unor leziuni vizibile macroscopic, limitate la un teritoriu bine definit.

• Focarele de contuzie au o distribuţie caracteristică ce vizează mai ales polii frontali, girii orbitali, cortexul supra- şi subiacent fisurii sylviene, polii temporali, zonele laterale şi inferioare ale lobilor temporali.

• Leziunile sunt în principal exprimate la nivelul crestelor girilor, dar se pot extinde pe toată grosimea cortexului şi în substanţa albă subiacentă.

• Leziunile contuzive sunt constituite din focare hemoragice şi parenchim cerebral dilacerat, cu edem perilezional;

• În timp, aceste leziuni formează cicatrici galben-maronii.

• Foiţa leptomeningeală supraiacentă focarului de contuzie este intactă.

Pe computer-tomografie (investigaţia de elecţie) zonele contuzive se văd sub formă de hiperdensităţi focale cortico-subcorticale sau în substanţa albă (produse de focarele hemoragice) circumscrise de leziuni de hipodensitate (edemul vasogen perilezional).

Aceste leziuni devin izodense după o săptămână de evoluţie şi hipodense *a posteriori.*

În funcţie de mecanismul de producere şi aspectul imagistic computer-tomografic aferent, se disting mai multe forme de contuzie cerebrală (fig. 9.2).

Contuzia directă „coup contusion" apare subiacent zonei impactului, în absenţa fracturii calvariei.

Contuzia de contralovitură (*„contrecoup contusion"*) apare diametral opus zonei impactului, fiind efect la distanţă produs de undele de şoc generate într-un mecanism dinamic cu contact.

Contuzia de fractură este situată subiacent unui focar de fractură, fiind particular mai severă la nivelul lobilor frontali cu fracturi ale fosei anterioare.

Scanned with OKEN Scanner

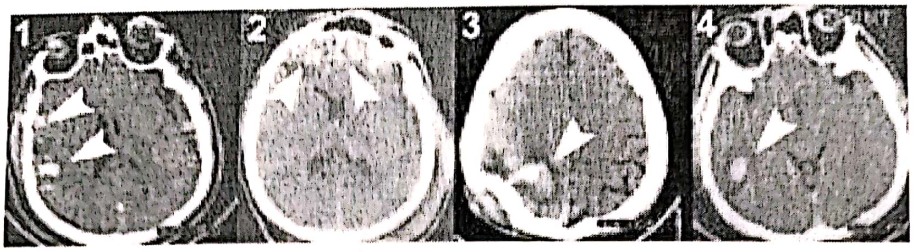

Figura 9.2. Forme de contuzie cerebrală. Săgeţile localizează leziunea. 1. Contuzii directe fronto-parietale stângi; 2.Contuzii de contralovitură bifrontale; zona impactului este parieto-occipitală dreaptă la nivelul hematomului epicranian; 3. Contuzii de fractură occipitală stângă; 4.Contuzie intermediară temporală stângă.

Contuzia intermediară este constituită din leziuni unice sau multiple, formate din rupturi ale parenhimului cerebral şi structurilor vasculare situate în afara zonelor adiacente tablei osoase interne.

Contuzia de alunecare (*„gliding contusion"*) este situată la nivelul marginilor superioare ale emisferelor cerebrale şi se constituie din focare hemoragice în cortex şi substanţa albă adiacentă. Acest tip de contuzie acompaniază frecvent traumatismele cranio-cerebrale grave cu leziuni axonale difuze.

Contuziile de hernie cerebrală sunt descrise la nivelul feţelor mediale ale lobilor temporali (*uncus hipocampic*) şi amigdalelor cerebeloase, fiind produse de strivirea acestor structuri anatomice de marginile libere ale tentoriului şi în cel de-al doilea caz, de *foramen magnum.*

Clinica contuziei cerebrale

Contuzia cerebrală nu are specificitate clinică.

Expresia clinică a leziunilor contuzive este dată în principal de: localizarea focarului de contuzie (un mic focar de contuzie situat într-o zonă cerebrală neelocventă nu va avea expresie clinică, pe când dacă este situat la nivelul frontalei ascendente, va determina clinic deficite neurologice care pot mima prezenţa unor leziuni expansive posttraumatice.), mărimea focarelor de contuzie, numărul focarelor contuzive, patologia concomitentă, patologia preexistentă, vârsta pacienţilor.

În funcţie de aceşti parametric, contuzia cerebrală va avea clinica specifică traumatismului cranio-cerebral minor, mediu, grav, determinând-o sau fiind parte, care se însumează (pe lângă alte leziuni) la aspectul particular al cadrului clinic.

Tratamentul contuziei cerebrale este tratamentul contextului clinic din care face parte, adică al traumatismului cranio-cerebral minor, mediu sau grav.

Contuziile cerebrale de dimensiuni mici sau medii, unice, au indicaţie de tratament simptomatic.

În unele cazuri contuzia cerebrală are indicaţie chirurgicală:

- contuziile cerebrale. de mari dimensiuni care produc pe computer tomografie semne de hipertensiune intracraniană: (deplasarea structurilor anatomice ale liniei mediane >5 mm, cu sau fără hidrocefalie contralaterală, pensări ale cisternelor perimezencefalice);
- contuzia cerebrală. de dimensiuni mari sau chiar medii, situată la nivelul lobilor temporali; acest tip de localizare predispune frecvent la angajare cerebrală motiv pentru care indicaţia chirurgicală trebuie luată în consideraţie;
- contuziile cerebrale de dimensiuni mici sau moderate răspândite pe suprafeţe mari (chiar dacă nu au semne imagistice de hipertensiune intracraniană), dar care determină evoluţii neurologice nesatisfăcătoare; amintim că focarele de contuzie stimulează formarea de radicali liberi, eliberarea de amino-acizi excitatori şi contribuie la alterarea homeostaziei calciului şi potasiului, elemente care explică în mare parte evoluţia clinică nefavorabilă în unele cazuri şi motivează această indicaţie chirurgicală.

DILACERAREA CEREBRALĂ

- Dilacererarea cerebrală este un efect traumatic focal, primar.
- Focarul de dilacerare cerebrală interesează cortexul şi substanţa albă subiacentă, fiind format dintr-o mixtură de parenchim cerebral costituit din multiple zone de necroză tisulară, focare hemoragice, edem.

Scanned with OKEN Scanner

• Mărimea focarului de dilacerare cerebrală poate să determine, în unele situații, fenomene de „masă cerebrală" comportându-se ca un proces expansiv intracranian.

• Pia mater supraiacentă focarului de dilacerare este ruptă. Din acest motiv hemoragia subarahnoidiană însoțește constant dilacerarea cerebrală.

Clasificarea dilacerării cerebrale

Sunt descrise două tipuri de dilacerare cerebrală [31]:

• dilacerare cerebrală directă,

• dilacerare cerebrală indirectă.

Dilacerare cerebrală directă se produce în cazul traumatismelor cranio-cerebrale deschise, când agentul vulnerant realizează nemijlocit ruperea creierului: plăgi cranio-cerebrale, plăgi împușcate, corpi străini introduși intenționat (deținuți) sau accidental (accidente de muncă, trafic etc.) care produc fracturi ale calvariei, cu dilacerări cerebrale directe subiacente etc.

Dilacerarea cerebrală indirectă se produce din cauza forțelor dinamice dezvoltate de agentul traumatic care relizează forfecări, striviri ale parenhimului cerebral cu apariția subsecventă a focarului de dilacerare cerebrală. Zonele caracteristice pentru acest tip de dilacerare cerebrală sunt polii temporali sau regiunile fronto-bazale.

Clinica dilacerării cerebrale este determinată de: mărimea focarului, zona cerebrală interesată, leziunile asociate, patologia preexistentă.

În general, este prezentă la traumatismele cranio-cerebrale moderate sau severe.

Când dilacerarea cerebrală interesează zone cerebrale elocvente clinic, apar deficite neurologice de focar.

Când focarul de dilacerare cerebrală se comportă, din cauza volumului important, ca un proces expansiv intra-cranian, clinic pot să apară fenomene de hipertensiune intracraniană.

Prezența leziunilor asociate (hemoragia subarahnoidiană, hematoame etc.) poate să modifice, la rândul ei, cadrul clinic polimorf al dilacerării cerebrale.

Diagnosticul dilacerării cerebrale este computer-tomografic.

Imaginea de dilacerare cerebrală este a unei leziuni intraaxiale cu densitate mixtă – zone de hipodensitate intercalate cu zone de hiperdensitate (fig. 9.3).

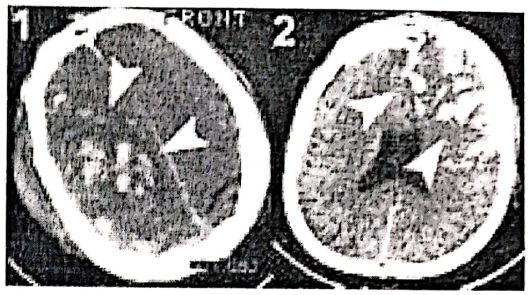

Figura 9.3. Imagini computer-tomografice cu focare de dilacerare cerebrală. Săgețile localizează leziunea.
1. Dilacerare cerebrală fronto-parietală stângă;
2. Dilacerare cerebrală frontală dreaptă.

Tratamentul dilacerării cerebrale

Dilacerările cerebrale directe au indicație chirurgicală de urgență.

În general, dilacerările cerebrale indirecte se tratează simptomatic.

Dacă volumul dilacerării produce fenomene de hipertensiune intra-craniană intervenția chirurgicală este obligatorie.

În unele situații, focarele de dilacerare cerebrală voluminoase se vindecă, constituind cicatrici menigo-cerebrale care se exprimă clinic prin crize de epilepsie (în cadrul unei encefalopatii posttraumatice). Consensul este operarea acestor cicatrici cerebrale.

HEMORAGIA SUBARAHNOIDIANĂ TRAUMATICĂ

Este unul dintre cele mai frecvente efecte traumatice primare focale [26].

Poate să apară ca urmare a mai multor mecanisme:

• efect posttraumatic unic, prin ruperea vaselor de la nivelul spațiului subarahnoidian, cauzat de acțiunea forțelor de forfecare dezvoltate de traumatism;

• ruperea piei de către un focar de dilacerare și pătrunderea sângelui la nivelul spațiului subarahnoidian,

• combinarea celor două mecanisme.

Hemoragia subarahnoidiană este frecvent asociată contuziei cerebrale dar poate însoți și hematoamele subdurale acute, epidurale acute etc.

Când volumul hemoragiei subarahnoidiene este important se pot produce complicații clinice redutabile: hidrocefalia internă acută; vasospasmul arterial.

Scanned with OKEN Scanner

Diagnosticul hemoragiei subarahnoidiene traumatice se poate face clinic şi cu ajutorul computer-tomografiei.

Diagnosticul clinic se formulează pe următoarea configuraţie simptomatică:

- cefalee, ameţeli, greţuri, vărsături, în cazul unui pacient cu istoric de traumatism,
- modificări ale stării de conştiinţă (somnolenţă, obnubilare, agitaţie psiho-motorie etc.); cu cât cantitatea de sânge din spaţiile subarahnoidiene este mai mare cu atât aceste tulburări pot fi mai bine exprimate clinic,
- redoare de ceafă.

Punctiile lombară sau suboccipitală, multă vreme folosite pentru diagnosticul de certitudine al hemoragiei subarahnoidiene, nu mai sunt indicate în prezent decât atunci când investigaţia imagistică de tip computer-tomografic nu poate fi folosită.

Computer-tomografia este singura metodă neinvazivă de diagnostic al hemoragiei subarahnoidiene traumatice recomandată în situaţii de urgenţă [17].

Sângerarea subarahnoidiană se evidenţiează sub forma unor imagini hiperdense situate la nivelul şanţurilor şi girilor hemisferici, cisternelor cerebrale, coasei creierului, marginilor libere ale incizurii tentoriale (fig. 9.4).

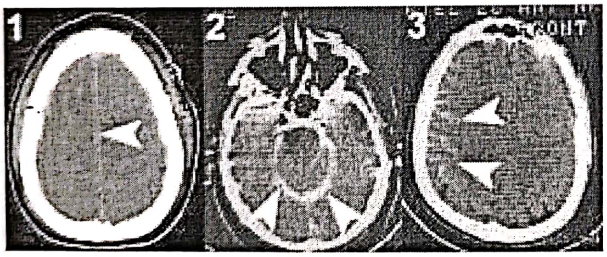

Figura 9.4. Imagini computer-tomografice cu hemoragie subarahnoidiană traumatică. Săgeţile localizează leziunea. Hemoragie subarahnoidiană exprimată imagistic prin: 1. hiperdensitate la nivelul liniei mediane, 2. marginilor libere ale tentoriului, 3. şanţurilor intercircumvoluţionale.

Tratamentul hemoragiei subarahniodiene traumatice consistă din: repaus la pat, medicaţie hemostatică, antalgice, sedative, deshidratare moderată. Când hemoragia este masivă, toţi autorii recomandă instituirea tratamentului cu Nimodipină (blochează intrarea ionilor de calciu intracelular).

HEMATOMUL SUBDURAL

Hematomul subdural reprezintă un efect traumatic primar focal [8, 19].

Este localizat la nivelul interfeţei dintre dură şi arahnoidă.

Frecvent este unilateral şi supratentorial, dar poate avea şi localizare bilaterală supratentorială sau la nivelul fosei posterioare.

Majoritatea hematoamelor subdurale se produc prin mecanisme dinamice. Forţele de acceleraţie / decelerație produc ruperea venelor transversale parasagitale („*bridging veins*") care drenează sângele de la suprafaţa creierului în sinusul sagital superior. Sângele astfel eliberat se acumulează în spaţiul subdural, generând hematomul subdural.

În funcţie de evoluţia clinică, hematomul subdural poate fi *acut, subacut şi cronic*.

Criteriul care motivează această împărţire este legat de intervalul de timp scurs de la traumatism până la apariţia simptomatologiei. Tabelul 9.6 identifică criteriile temporale după care se clasifică hematoamele subdurale, precum şi aspectul imagistic computer-tomografic corespunzător [19].

Tabelul 9.6

Corelaţii între aspectul computer-tomografic, evoluţia clinică (criterii temporale) şi diagnosticul hematoamelor subdurale

Aspect CT	Evoluţie	Diagnostic
Hiperdens	0–3 zile	acut
Densitate neomogenă, (cu cât leziuneaare un timp de evoluţie mai îndelungat cu atât densitatea scade şi zonele de izo-hipo densitate prevalează)	4 zile–3 săptămâni	subacut
Hipodensitate	Peste 3 săptămâni	cronic

Clinica hematomului subdural este determinată de mai mulţi factori: severitatea traumatismului, rapiditatea cu care creşte hematomul, timpul de evoluţie, patologia posttraumatică asociată.

Combinarea acestor elemente condiţionează polimorfismul clinic al leziunii, care nu diferă în elemente esenţiale, de clinica generală a proceselor expansive posttraumatice. Enumerăm sumar:

- Simptomatologie generală – cefalee, ameţeli;
- Simptomatologie de hipertensiune intracraniană – greţuri, vărsături, alterări ale stării de conştiinţă/cunoştinţă;

Scanned with OKEN Scanner

- Simptomatologie de focar neurologic – hemipareze/plegii ale membrelor, pareze ale nervilor cranieni, tulburări de vorbire etc.

Computer-tomografia cerebrală este investigația de elecție pentru hematomul subdural. Semiologia imagistică computer-tomografică este reprezentată de o formațiune extraaxială în formă de „seceră" cu diferite densități, în funcție de timpul de evoluție al leziunii (tabelul 9.7 și fig. 9.5).

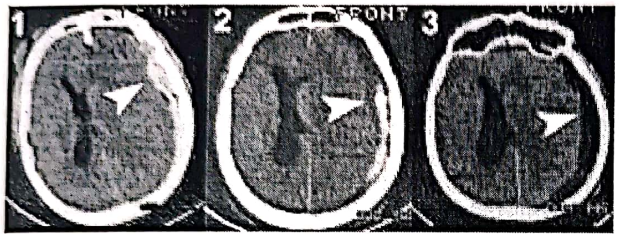

Figura 9.5. Aspecte computer-tomografice de hematoame subdurale. Săgețile localizează leziunea. 1. Hematom subdural acut (hiperdens) de hemisfer drept. 2. Hematom subdural subacut (densitate neomogenă) de hemisfer drept. 3.Hematom subdural cronic (hipodens) de hemisfer drept.

Tratamentul hematomului subdural este chirurgical. Obiectivele vizate sunt: evacuarea întregului hematom și hemostaza surselor de sângerare.

Tehnicile chirurgicale din traumatologia cranio-cerebrală sunt în general standardizate și sunt prezentate schematic în figura 9.6.

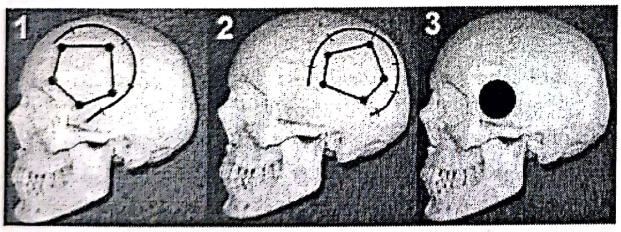

Figura 9.6. Tipurile „clasice" de abord chirurgical în traumatologia cranio-cerebrală [7]:
1. volet cutanat fronto-temporal în „semn de întrebare"; volet osos în cinci puncte pentru abordul hematoamelor situate fronto-temporal (cele mai frecvente); 2. volet cutanat parieto-occipital în „potcoavă"; volet osos în cinci puncte pentru abordul hematoamelor cu extensie posterioară. 3. locul de elecție al craniectomiei temporale utilizată, în mod frecvent încă în secțiile de neurochirurgie, pentru evacuarea hematoamelor în urgență (După Ciurea și Davidescu, 2006).

Prognosticul este în general mediocru; cu atât mai nesatisfăcător, cu cât GCS la internare este mai mic și patologia cranio-cerebrală și cea generală asociate sunt mai importante.

HEMATOMUL EPIDURAL

Hematomul epidural sau extradural reprezintă un efect posttraumatic primar, focal [7, 9, 19, 26]. Este produs de acțiunea forțelor dinamice cu contact dezvoltate de traumatismul cranio-cerebral asupra calvariei și vaselor durale (nu asupra creierului).

În majoritatea cazurilor este acompaniat de fractura supraiacentă a calvariei.

Localizarea comună este regiunea temporală (50% dintre cazuri). Regiunile frontală și parietală sunt pe locul doi ca frecvență, urmate la distanță apreciabilă de regiunea vertexului și fosa cerebrală posterioară.

Semnele clinice vor depinde de: severitatea traumatismului, rapiditatea cu care crește în volum hematomul, prezența și amploarea leziunilor intracraniene asociate.

Aspectul considerat „clasic" al unui pacient cu hematom extradural este constituit de următoarea conjunctură clinică: 1.Traumatism cranio-cerebral prin mecanism dinamic cu contact + 2. Interval „liber" postimpact + 3. Comă posttraumatică.

Pe acest fond clinic general pot fi prezente semne de focar neurologic (pareze, plegii, asimetrii faciale etc.), hipertensiune intracraniană (cefalee, grețuri, vărsături etc.), angajare cerebrală (midriază cu hemipareză contralaterală etc.).

. Procedeul diagnostic de elecție este examenul computer tomografic. Leziunea se prezintă ca o masă extraaxială de formă biconvexă cu densitate diferită în funcție de timpul de evoluție (fig. 9.7).

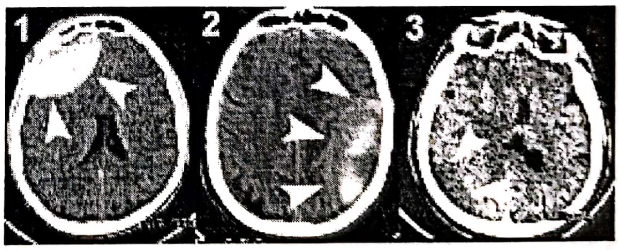

Figura 9.7. Aspecte computer-tomografice de hematoame extradurale. Săgețile localizează leziunea. 1. Hematom extradural acut (hiperdens) frontal stâng. 2. Hematom extradural subacut (densitate neomogenă) parieto-occipital drept. 3. Hematom extradural cronic (hipodens) parieto-occipital stâng.

Tratamentul hematomului extradural este chirurgical.

Mortalitatea pacienților cu hematoame extradurale, raportată în literatura de specialitate variază între 5% și 43% și este influențată de:

Scanned with OKEN Scanner

vârsta pacienților, prezența leziunilor asociate și natura lor, localizarea hematomului, timpul scurs de la traumatism până la apariția simptomelor, nivelul stării de cunoștință, prezența și extinderea deficitelor neurologice în momentul operației.

HIGROMA SUBDURALĂ

Higroma subdurală [21, 30] este o entitate posttraumatică primară focală. Este constituită dintr-un lichid limpede incolor sau xantocrom localizat la nivelul spațiului subdural. În general, această colecție lichidiană nu este înconjurată de membrane proprii.

Patogenia higromei nu este bine cunoscută. Unii autori presupun formarea acesteia prin pătrunderea de LCS din spațiul subarahnoidian printr-o fisură posttraumatică a arahnoidei, la nivel subdural. Creșterea în volum a leziunii se datorează unui „efect de valvă" al arahnoidei traumatizate care permite pătrunderea LCS-ului într-un singur sens – din spațiul subarahnoidian spre cavitatea subdurală a higromei.

Cadrul clinic al leziunii nu este specific. Poate să îmbrace aspecte similare unor procese expansive posttraumatice de orice natură.

Diagnosticul este computer-tomografic (fig. 9.8): colecție extraaxială, în formă de „semilună", hipodensă. Leziunea este bilaterală în > 50% dintre cazuri.

În funcție de aspectul computer-tomografic sunt descrise două forme de higromă:

- *higroma simplă* care corespunde caracterelor CT descrise anterior,
- *higromă complexă*, la care pe lângă leziunea specifică se constată prezența leziunilor asociate de tipul focarelor de contuzie, hematoamelor etc.

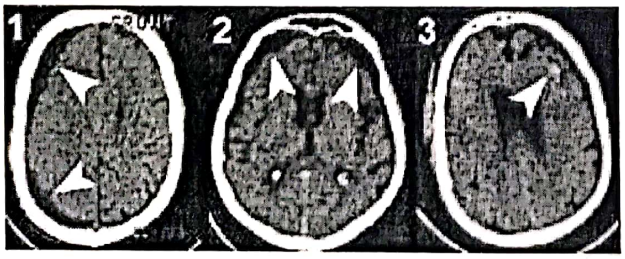

Figura 9.8. Aspecte computer-tomografice de higrome subdurale. 1. Higromă simplă hemisferică stângă. 2. Higromă simplă frontală bilaterală. 3. Higromă complexă hemisferică dreaptă-săgeata localizează leziunea contuzivă frontală dreaptă.

Tratamentul higromei subdurale este conservator când leziunea este asimptomatică sau paucisimptomatică și chirurgical, când starea clinică a bolnavului și natura leziunilor computer-tomografice o impun. Prognosticul este în general bun. Mortalitatea este între 12–28% și este în funcție de prezența leziunilor asociate.

HEMATOMUL INTRACEREBRAL TRAUMATIC

Hematomul intracerebral traumatic este un efect traumatic primar focal, ce constă din prezența de arii hemoragice intracerebrale, cu dimensiuni cuprinse între 1–2 cm până la mărimi egale cu ale unuia sau mai multor lobi cerebrali [6, 12, 13].

Localizarea hematomului intracerebral traumatic este în special (80–90% dintre cazuri) la nivelul lobilor temporal și frontal, dar prezența lui este posibilă în oricare altă zonă.

Clinica acestei leziuni se suprapune peste cea a leziunilor posttraumatice în general; este de multe ori asociat cu alte efecte posttraumatice focale sau difuze, diferențierea unui cadru clinic specific în aceste condiții fiind greu de apreciat.

De cele mai multe ori prevalează simptomatologia de tip hipertensiune intracraniană și focar neurologic.

Diagnosticul este computer-tomografic (fig. 9.9): leziune intraaxială hiperdensă, omogenă.

Figura 9.9. Aspecte computer-tomografice de hematoame intracerebrale traumatice; săgețile localizează leziunea. Hematom intracerebral traumatic 1.talamic stâng, 2. fronto-parietal stâng, 3. occipital drept.

Tratamentul hematomului intracerebral traumatic este chirurgical, în majoritatea cazurilor. Indicația chirurgicală imediată este recomandată în următoarele circumstanțe:

- leziuni voluminoase, cu alterarea stării de conștiență, semne de focar neurologic;
- localizarea frontală sau temporală cu deplasări ale liniei mediane, chiar mai mici de 5 mm, datorită marelui potențial de angajare.

Scanned with OKEN Scanner

Hematoamele de dimensiuni mici, indiferent de localizare care nu au expresie clinică, se tratează conservator.

HEMATOAMELE INTRACRANIENE TRAUMATICE ÎNTÂRZIATE

Hematoamele intracraniene traumatice întârziate [7, 8] sunt leziuni posttraumatice a căror prezență a fost semnalată în special după apariția computer-tomografului.

Definiția hematoamelor intracraniene traumatice întârziate este centrată pe dinamica ce caracterizează semiologia computer-tomografică a aceastor leziuni:

- prezența unei mase lezionale intraaxiale sau extraaxiale, la un bolnav cu un traumatism cranio-cerebral, la care computer-tomografia inițială a fost normală sau cu leziuni minime.

Cadrul nosologic include următoarele categorii lezionale:

- Hematomul intracerebral traumatic întârziat.
- Hematomul epidural întârziat.
- Hematomul subdural acut întârziat.

Hematomul intracerebral traumatic întârziat (fig. 9.10: 1a, 1b) se caracterizează prin prezența unei leziuni hiperdense intraaxiale, la un bolnav cu traumatism cranio-cerebral, la care computer-tomografia inițială este normală sau relevă o leziune minimă – hiperdensitate intraaxială < 1 cm.

Hematomul epidural întârziat este definit de următorii parametri (fig. 9.10: 2a, 2b):

- pacient cu traumatism cranio-cerebral,
- investigație computer-tomografică inițială normală,
- investigație computer-tomografică secundară cu elemente de semiologie imagistică specifice hematomului extradural (hiperdensitate extraaxială biconvexă).

Hematomul subdural acut întârziat este un hematom subdural acut, care nu se evidențiează la examenul computer-tomografic inițial, dar care se diagnostichează la o examinare ulterioară, executată din necesități legate de parcursul clinic al bolnavului.

Acest tip de hematom este însoțit de cele mai multe ori de alte leziuni intracraniene, contuzii, dilacerări, hematom intracerebral traumatic, edem cerebral etc.

Clinica hematoamelor intracraniene traumatice întârziate este polimorfă fiind centrată de fenomene de hipertensiune intracraniană și focar neurologic.

În general sunt diagnosticate după o computer-tomografie de necesitate, pe fondul unei evoluții clinice nefavorabile, inexplicabile.

Tratamentul hematoamelor intracraniene traumatice întârziate este chirurgical.

Prognosticul acestor bolnavi este mediocru, fiind grevat de o mortalitate situată între 20–45%, corelat cu nivelul de conștiență al bolnavilor la momentul diagnosticului și cu prezența leziunilor asociate intra- sau extracraniene.

PLAGA CRANIO-CEREBRALĂ

Este un efect traumatic primar focal (traumatism cranio-cerebral direct deschis) caracterizat prin existența unei soluții de continuitate între incinta craniană și mediul exterior [19–21]. Structurile anatomice implicate în plaga cranio-cerebrală sunt: *scalpul* (plăgi contuze, liniare, punctiforme-în funcție de natura agentului traumatic) + *calvaria* (fracturi înfundate, multieschiloase etc.), + *dura mater* (dilacerare directă) + *encefalul* (dilacerare directă).

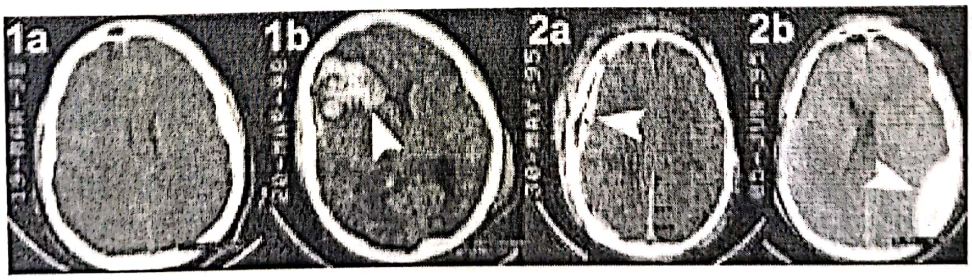

Figura 9.10. Aspecte computer-tomografice de hematoame intracraniene traumatice întârziate. Săgețile localizează leziunile. 1a. Computer-tomografie normală a unui pacient cu traumatism cranio-cerebral moderat. 1b. Aspectul computer-tomografic al aceluiași pacient după 24 de ore: hematom intracerebral frontal stâng traumatic întârziat. 2a. Hematom subdural acut fronto-parietal stâng la un pacient cu traumatism cranio-cerebral moderat. 2b. La 7 zile după cura chirurgicală a hematomului subdural, computer-tomografia relevă un hematom epidural întârziat parietal drept–mecanismul de producere este detamponarea realizată de cura hematomului contralateral.

Scanned with OKEN Scanner

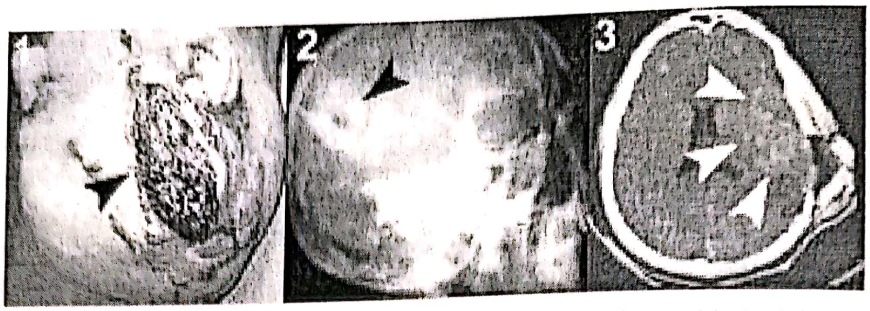

Figura 9.11. Plagă cranio-cerebrală produsă prin lovitură de topor [7]: 1. Aspectul leziunii la examenul clinic: plagă tăiată a scalpului prin care se exprimă țesut cerebral dilacerat amestecat cu cheaguri de sânge și eschile osoase. 2. Radiografie craniană de profil a aceluiași pacient; săgeata indică focarul de fractură multieschiloasă temporo- parietală dreaptă 3. Imaginea computer-tomografică a aceluiași pacient cu fractura denivelată extruzivă multieschiloasă și dilacerare cerebrală directă subiacentă, indicată de săgeți.

Examenul clinic al plăgii cranio-cerebrale, în funcție de mărimea și localizarea leziunilor specifice poate să evidențieze: *semne neurologice de focar* (produse prin interesarea unor zone cerebrale elocvente sau datorită unor efecte traumatice primare focale simultane – hematoame intracraniene etc.), *semne de iritație meningiană* (secundare hemoragiei subarahnoidiene sau a elementului septic), *alterarea în grade diferite a conștiinței/conștienței*, în anumite situații.

Diagnosticul plăgii cranio-cerebrale (fig. 9.11) se formulează coroborând:

- *examenul clinic local* – este suficient de cele mai multe ori pentru diagnosticul plăgii cranio-cerebrale. Se poate constata cu această ocazie o plăgă a scalpului de diferite forme și dimensiuni, cu eschile osoase și creier dilacerate;
- *radiografia de craniu* în pozițiile standard – detaliază, extensia fracturii de craniu, elementele eschiloase, gradul de intruzie sau extruzie a acestora;
- *examenul computer-tomografic* cerebral – detaliază extensia leziunilor cerebrale, prezența leziunilor asociate etc.

Plaga cranio-cerebrală este considerată o urgență neurochirurgicală.

Tratamentul chirurgical vizează: îndepărtarea eschilelor osoase și a creierului dilacerat, regularizarea marginilor fracturii de calvarie până la nivelul durei mater indemne, suturarea marginilor durale dacă este posibil, dacă nu, plastie durală cu fascie sau dură artificială, sutura fermă a plăgii scalpului în două straturi.

Tratamentul chirurgical trebuie completat de antibioterapie pre-, *per-* și postoperator.

Medicația anticonvulsivantă (fenobarbital, fenitoin) este obligatorie.

COMOȚIA CEREBRALĂ

Comoția cerebrală [17] este un efect posttraumatic primar, difuz.

Se caracterizează printr-o alterare bruscă și reversibilă stării generale cu cefalee, amețeli, tulburări vizuale, vertij, amnezii și pierderi de cunoștință de la câteva minute până la 6 ore.

Cercetări efectuate prin metode imuno-citochimice, care folosesc markeri specifici pentru leziunile axonale [4] (exemplu APP – precursor amiloid proteic) au demonstrat în cazul comoției cerebrale existența de leziuni obiective, nu numai funcționale așa cum se credea până de curând.

Comoția cerebrală are specificitate clinică. În funcție de simptomatologie au fost descrise următoarele forme [17]:

- *comoție de gradul 1* – este forma cea mai blândă de comoție cerebrală; se caracterizează prin confuzii, dezorientare temporo-spațială, rapid reversibile;
- *comoția de gradul 2* – confuzie urmată de amnezie (în special retrogradă) cu durată de 5–10 minute;
- *comoția de gradul 3* – elementul care departajează acest grad de comoție de cel anterior este prezența amneziei posttraumatice (anterograde);

Primele trei grade de comoție cerebrală sunt cunoscute sub numele de *comoție cerebrală blândă.*

- *comoția de gradul 4* – apare în cazul unor traumatisme mai importante decât cele precedente. Elementul clinic care o caracterizează este pierderea de cunoștință de la câteva minute până la 6 ore [17]. Mai pot fi întâlnite amneziile retrograde și anterograde (posttraumatică). Durata amneziei

Scanned with OKEN Scanner

posttraumatice este direct proporţională cu mărimea forţelor care au generat traumatismul cranio-cerebral.

Comoţia cerebrală de gradul 4 mai este cunoscută sub numele de *comoţie clasică.*

Diagnosticul comoţiei cerebrale este exclusiv clinic. Nu există în prezent mijloace de investigaţie (imagistică sau de altă natură) care să obiectivizeze modificările cerebrale ce survin în comoţia cerebrală.

Conduita terapeutică corectă faţă de bolnavii cu comoţie cerebrală, care reprezintă majoritatea traumatismelor cranio-cerebrale, este în general centrată pe următoarele atitudini:

- cazurile uşoare (comoţia cerebrală gradele 1 şi 2), fără pierdere de cunoştinţă, examen neurologic normal şi radiografie de craniu normală, nu necesită internare, iar medicaţia va fi de tip simptomatic.
- pentru pacienţii cu un istoric de amnezie posttraumatică, pierdere de cunoştinţă şi un examen neurologic (chiar) normal este recomandată internarea într-o secţie de neurochirurgie pentru supraveghere de specialitate (câteva zile). Tratamentul administrat la acest nivel va fi de tip antalgic, sedativ.

Traumatismele cranio-cerebrale cu comoţie cerebrală (chiar fără pierdere de cunoştinţă), pot fi urmate, în unele cazuri, de o *simptomatologie postcomoţională*, extrem de polimorfă, care a fost sistematizată în mai multe categorii [14]: cefalee, semne şi simptome de nervi cranieni, acuze psihologice şi somatice (insomnie, iritabilitate, fatigabilitate etc.), tulburări cognitive (de memorie, scăderea concentrării şi atenţiei etc.). Câteodată, această simptomatologie este numită generic „sindrom postcomoţional".

Simptome post-comoţionale sau „sindrom postcomoţional" pot să apară chiar dacă examenul neurologic şi investigaţiile radiologice (Rx grafie, CT Scan etc.) sunt normale. Se consideră că aceste acuze care se pot prelungi în majoritatea cazurilor până la 3 luni (dar pot fi întâlnite sporadic şi după 6 luni sau mai mult) sunt produse de o combinaţie de factori: care ţin direct de leziunile cerebrale posttraumatice, educaţionali, psihologici, emoţionali, motivaţionali etc.

LEZIUNILE AXONALE DIFUZE / *DIFFUSE AXONAL INJURIES* (DAI)

Leziunile axonale difuze (DAI) sunt definite în 1989 de Adams *et al.*, [1] ca: leziuni posttraumatice difuze la nivelul axonilor situaţi în regiunea emisferelor cerebrale, corpului calos, trunchiului cerebral şi uneori cerebelului. În funcţie de caracterele anatomopatologice sunt descrise trei grade [1] cu severitatea progresivă ale acestor efecte posttraumatice primare difuze (tabelul 9.7 şi figura 9.12).

Diagnosticul de DAI este folosit pentru a descrie un cadru nosologic posttraumatic caracterizat de prezenţa stării de comă prelungită – mai mult de 6 ore – în lipsa unor procese înlocuitoare de spaţiu sau a leziunilor ischemice. În funcţie de durata şi severitatea stării de comă sunt descrise clinic trei grade de leziuni axonale difuze [17] (tabelul 9.8).

Tabelul 9.7

Clasificarea anatomo-patologică a leziunilor din DAI (Adams *et al.*, 1989).

DAI grad 1 (leziunile specifice gradului sunt exclusiv microscopice)	**DAI grad 2** (leziunile specifice gradului sunt microscopice + marker vascular vizibil câteodată CT)	**DAI grad 3** (leziunile specifice gradului sunt microscopice + markeri vasculari vizibil câteodată CT)
• *Swelling* axonal • Bulbi axonali de retracţie • Crusteri de microglie • Produşi de degenerare ai mielinei	• DAI grad 1 + • Leziune vasculară focală la nivelul corpului calos	• DAI grad 1 + • DAI grad 2 + • Leziune focală în cadranul dorso-lateral al regiunii rostrale a trunchiului cerebral

Scanned with OKEN Scanner

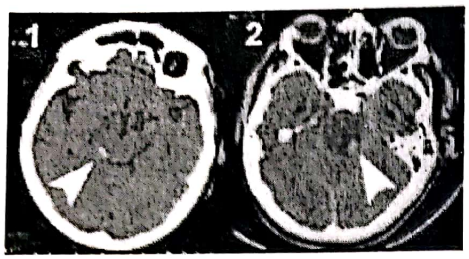

Figura 9.12. Markeri vasculari [38] care se pot vizualiza pe unele imagini computer-tomografice în DAI grave (vezi săgeți): 1. și 2. Hiperdensități de mici dimensiuni situate dorso-lateral stânga și respectiv dreapta, în regiunea rostrală a trunchiului cerebral la doi pacienți cu traumatisme cranio-cerebrale grave și DAI grad 3.

Tabelul 9.8

Clinica leziunilor axonale difuze (DAI)

DAI minore	DAI moderate	DAI severe
• GCS ≤ 8 • Comă: 6 – 24 ore • Semne de traumatism cerebral dacă sunt prezente, dispar în câteva ore	• GCS ≤ 8 • Comă: zile – săptămâni • Semne de traumatism cerebral prezente constant, dar dispar după 24 de ore	• GCS ≤ 8 • Comă profundă: săptămâni • Semne de traumatism cerebral persistente > 25 ore • Accentuarea tonusului simpatic (hipertensiune arterială, hipersudorație generalizată, hipertermie)

Tratamentul DAI este tratamentul traumatismului cranio-cerebral grav care va fi analizat într-un capitol separat.

EDEMUL CEREBRAL

Edemul (greacă *oidema* = umflătură) cerebral este considerat un efect posttraumatic secundar.

Termenul de *edem cerebral* descrie, în general, o creștere a volumului creierului, prin acumulare anormală de apă la nivelul parenhimului cerebral. În literatura de specialitate se vorbește despre *edem cerebral* dar și despre „*swelling cerebral*", noțiune care provine din limba engleză, fără echivalent în limba română și care este înțeleasă ca o creștere a volumului creierului prin creșterea volumului sanguin cerebral[7].

Teoretic un traumatism cranio-cerebral poate produce creșterea volumului cerebral prin cinci tipuri diferite de edem cerebral (vasogen, citotoxic, hidrostatic, interstițial, osmotic) [20, 22, 23, 28, 29] pe de-o parte, prin *swelling* cerebral pe de altă parte sau prin intricarea ambelor tipuri de leziuni.

Descriem succint cele mai frecvente tipuri de leziuni de tip edematos cu etiologie traumatică.

Edemului vasogen se produce prin deschiderea barierei hemato-encefalice, urmată de acumularea în spațiul interstițial de apă, proteine, și Na^+.

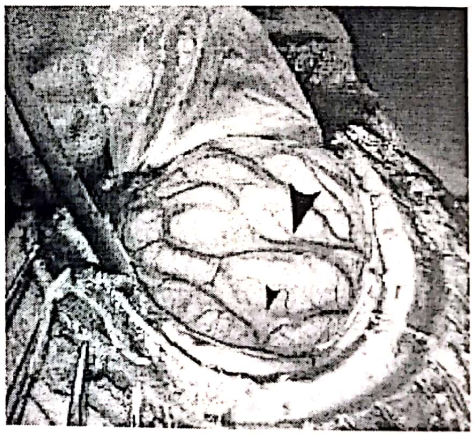

Figura 9.13. Aspect intraoperator de edem cerebral [7]. După rabaterea voletului osos și secționarea durei mater semicircular cu pedicul bazal, creierul expansionează (herniază) în breșa operatorie datorită hipertensiunii intracraniene secundare edemului cerebral; se observă ștergerea circumvoluțiilor, angorjarea vascularizației arteriale (săgeată mare) și etalarea vascularizației venoase (săgeată mică).

Este specific tumorilor cerebrale și abceselor cerebrale, dar este descris și în traumatisme la nivelul leziunilor focale de tipul contuziei cerebrale, hematoamelor intracerebrale traumatice, dilacerărilor cerebrale.

Edemul citotoxic este intracelular. Celula implicată – în principal – este astrocitul.

Este considerat – în esență – de cauză metabolică, iar bariera hemat-encefalică este normală. În cadrul traumatismului, edemul citotoxic se produce datorită hipoxiei/ischemiei care induc un metabolism energetic negativ cu permeabilizarea

Scanned with OKEN Scanner

neurolemei. Este frecvent întâlnit în traumatismele severe, datorită constanței cu care apar tulburările ischemice în aceste situații.

Swelling-ul *cerebral* este o formă particulară de „edem cerebral" posttraumatic a cărui patogeneză este puțin înțeleasă în prezent. Se pare că este produs, cel puțin în parte, de creșterea volumului de sânge din patul vascular cerebral datorită alterării posttraumatice a autoreglării cerebrale. Este descris frecvent la copiii cu traumatisme cranio-cerebrale grave sau ca leziune de acompaniament a hematoamelor subdurale acute.

Clinica leziunilor edematoase este nespecifică, sprapunându-se în general peste simptomatologia de hipertensiune intracraniană.

Diagnosticul este computer-tomografic. Semiologia imagistică care evocă prezența edemului/*swelling*-ului este reprezentată de: ștergerea șanțurilor intercircumvoluționale, micșorarea până la dispariție a ventriculilor laterali și ventriculului trei, pensarea până la dispariție a cisternei perimezencefalice.

Tratamentul edemului/swelling-ului, mai ales în cazul traumatismelor grave (40% dintre traumatismele cranio-cerebrale grave sunt însoțite de *swelling* și hipertensiune intracraniană indusă de acesta) impune următoarele măsuri:

- hiperventilație – reduce hipertensiunea intracraniană prin vasoconstricție cerebrală și subsecvent reducerea fluxului sanguin cerebral;
- monitorizarea presiunii intracraniene – în funcție de nivelul acesteia, se reduce volumul de LCS până la valori normale ale presiunii intracraniene;
- deshidratare prin utilizarea preparatelor de tipul Manitolului 20%, Furosemid etc.

ISCHEMIA CEREBRALĂ

Ischemia cerebrală este unul dintre cele mai importante efecte posttraumatice secundare. De la începutul anilor '70, în literatura de specialitate s-a semnalat frecvența crescută a acesteia după traumatismele cranio-cerebrale, dar extinderea ei exactă a fost apreciată în urma mai multor studii făcute de Graham și Adams [18], care au demonstrat prezența leziunilor ischemice pe secțiunile cerebrale provenind de la 80% dintre bolnavii decedați în urma unui traumatism cranio-cerebral grav.

Parametrul central al fiziologiei cerebrale este fluxul sanguin cerebral (FSC) care reprezintă cantitatea de sânge măsurată în ml/100 g de țesut cerebral / minut. Valoarea normală a FSC este de 50 ml/100 g/min. Acest nivel al FSC variază în funcție de calitatea anatomică și condițiile fiziologice ale patului arteriolar cerebral, asupra căruia acționează stimuli fizici și/sau chimici prin intermediul: *reactivității metabolice* (capacitatea țesutului cerebral de a crește aportul sanguin ca răspuns la creșterea necesităților energetice), *autoreglării* (capacitate fiziologică care determină encefalul să mențină un FSC constant în condițiile unei tensiuni arteriale medii inconstante) și *reactivității la* CO_2 (formă selectivă de răspuns al arborelui cerebrovascular la schimbările presiunii parțiale a CO_2 din plasma sanguină) [32].

Ischemie cerebrală apare la valori ale FSC situate sub 18 ml/100 g/min.

Un FSC deasupra valorii de 18 ml/100 g/min, dar sub 20–25 ml/100 g/min, menține neuronii în viață, dar îi exclude funcțional.

După un traumatism cranio-cerebral sever, în primele două săptămâni după incidentul traumatic [25], s-a constatat existența a trei faze distincte hemodinamic:

1. *Faza de hipoperfuzie*

Apare imediat post-impact și se poate prelungi până la trei zile. În acest interval de timp autoreglarea cerebrală este compromisă, iar FSC este dependent direct de tensiunea arterială. Este perioada în care dacă tensiunea arterială este sub 90 mmHg, apare ischemia neuronală cu edemul citotoxic secundar.

Constituirea edemului cerebral citotoxic determină creșterea presiunii intracraniene și accentuarea în acest fel a tulburărilor ischemice (un cerc vicios care produce de cele mai multe ori decesul pacientului).

2. *Faza hiperemică*

După primele 72 de ore de la traumatism, mecanismele autoreglatorii își vor relua activitatea și vor contribui la creșterea FSC peste valorile normale (un FSC peste necesitățile metabolice definește hiperemia); această fază durează până la 7 zile (sau după unii autori până la 10 zile). Alterarea barierei hemato-encefalice și creșterea FSC vor produce edem cerebral vasogenic, cu hipertensiune intracraniană secundară.

Scanned with OKEN Scanner

3. *Faza de vasospasm*

Urmează celor două faze inițiale și poate dura până la două săptămâni; este caracterizată prin hipoperfuzie cerebrală, hipometabolism cerebral și prăbușirea autoreglării cerebrale, apărând la un număr restrâns de pacienți, mai ales la cei cu hemoragie meningee posttraumatică masivă.

Profilul hemodinamic cerebral al acestor pacienți se caracterizează prin:

a. incidența crescută a alterării autoreglării,
b. decuplare frecventă între consumul cerebral de O_2 și FSC,
c. reactivitate la CO_2 păstrată.

Prezervarea reactivității la CO_2 are importante implicații terapeutice.

Măsurile terapeutice explicite în combaterea ischemiei cerebrale posttraumatice vor fi discutate într-un capitol ulterior.

HIPERTENSIUNEA INTRACRANIANĂ

Hipertensiunea intracraniană este un efect posttraumatic secundar.

Reprezintă o realitate cel puțin pentru 1/2 dintre pacienții cu un proces expansiv posttraumatic și 1/3 dintre pacienții cu leziuni difuze.

Efectele ei asupra parenhimului cerebral pot fi grupate în două categorii distincte [5, 9].

1. *Efecte mecanice*: hernierea țesutului cerebral („conurile de presiune") la nivelul incizurii tentoriului, subfalcin, la nivelul găurii occipitale etc., cu distrucții parenhimatoase secundare și tulburări neurologice irecuperabile;
2. *Efecte vasculare*: fiind factor distinct într-un lanț fiziopatologic, cu rezultantă finală, ischemia cerebrală.

Pragul valoric al presiunii intracraniene, care îi conferă atributul de „hipertensiune intracraniană" este 20 mmHg.

Hipertensiune intracraniană poate fi generată de: edemul cerebral (vezi fig. 9.13), procesele înlocuitoare de spațiu de orice natură (traumatică, tumorală etc.), hidrocefalia, hipertensiunea arterială sistemică, tromboza sinusurilor venoase etc.

Clinica hipertensiunii intracraniene este reprezentată în faza compensată de: cefalee (în special matinală), grețuri, vărsături (care reduc parțial cefaleea).

Când mecanismele compensatorii nu mai pot surmonta creșterile volumetrice, se instalează starea de comă, decerebrare, tulburări respiratorii și circulatorii (hipertensiune arterială, bradicardie). În astfel de situații pot să apară și semnele neurologice de angajare cerebrală tentorială laterală (midriază, hemipareze etc.).

Computer-tomografia este principala metodă nesângerândă capabilă să ofere date legate de presiunea intracraniană în cazul unui traumatism cranio-cerebral. Rezultatele acestei investigații pot furniza două aspecte imagistice diametral opuse [5]:

- aspect normal al computer-tomografiei;
- aspect care relevă prezența de leziuni cerebrale posttraumatice.

În cazul în care tomografia este normală, se suspectează prezența hipertensiunii intracraniene la pacienții care prezintă cel puțin doi dintre următorii factori de risc [5]:

1. Vârsta mai mare de 40 ani
2. Un episod cu valoarea tensiunii sistolice mai mică de 90 mmHg
3. Prezența posturilor de tip decerebrare sau decorticare, uni- sau bilateral.

Se consideră că o computer-tomografie este anormală când arată leziuni de tipul:

1. Hematomului (extrasubdural, intracerebral)
2. Contuziei și dilacerării cerebrale
3. Deplasării structurilor liniei mediane > 5 mm
4. Comprimării cisternelor perimezencefalice.

Toți pacienții cu un computer-tomograf anormal sunt considerați că au hipertensiune intracraniană.

Singura metodă de diagnosticare precisă a hipertensiunii intracraniene este însă *monitorizarea presiunii intracraniene* prin tehnici sângerânde (chirurgicale).

Presiunea intracraniană poate fi monitorizată utilizând două metode:

1. cu ajutorul unui sistem de catetere care, prin intermediul unei coloane de fluid (lichid cefalo-rahidian), face legătura între compartimentul intracranian (ventriculii cerebrali laterali) și un sistem exterior de citire și monitorizare a presiunii intracraniene [7], (fig. 9.14);

2. prin intermediul unor traductori electronici sau mai recent, catetere din fibre optice care transformă modificările luminii reflectate în înregistrări de presiune.

Informațiile furnizate de tehnicile sângerânde sunt în general de două tipuri:

Scanned with OKEN Scanner

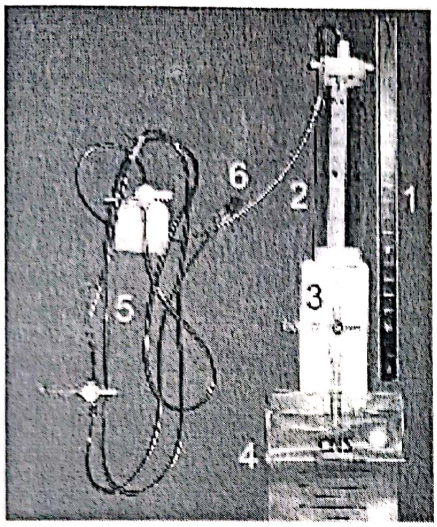

Figura 9.14. Sistemul de monitorizare a presiunii intracraniene şi drenaj al lichidului cefalo-rahidian „MoniTorr ICP" realizat de *Clinical Neuro Systems*, Inc [7]: 1. riglă gradată în mmHg pe care se citeşte valoarea presiunii intra-craniene; 2. cilindru de drenaj al lichidului cefalo-rahidian; 3. robinet central; 4. pungă de drenaj al lichidului cefalo-rahidian; 5. sistem de catetere cu robineţii aferenţi; 6. capătul proximal al sistemului la nivelul căruia se face legătura cu cateterul ventricular.

a. valoarea presiunii intracraniene şi tendinţele de evoluţie ale acesteia;

b. forma şi calitatea undelor de presiune intracraniană.

Notăm că toţi pacienţii cu hipertensiune intracraniană au indicaţie de monitorizare a presiunii intracraniene.

Tratamentul hipertensiunii intracraniene poate fi medical sau/şi chirurgical.

Tratamentul medical [36, 37] are două direcţii de dezvoltare materializate prin instituirea unor măsuri:

a. *generale*, de limitare a factorilor sistemici care pot induce sau exacerba hipertensiunea intracraniană (administrarea unei medicaţii sedative şi analgetice, ridicarea capului pacientului la 30^0 de la nivelul planului patului pentru a favoriza drenajul venos cerebral, menţinerea unei tensiuni arteriale în limite normale, evitarea hipoxiei şi a hipercarbiei, combaterea febrei, combaterea crizelor convulsive etc.);

b. *specifice*, de scădere a hipertensiunii intracraniene (inducerea paraliziei farmacologice, drenajul LCR care se realizează prin intermediul tubulaturii ventriculostomiei folosită pentru monitorizarea presiunii intracraniene, terapia cu Manitol 20% şi Furosemid, hiperventilaţia, coma barbiturică etc.).

Varianta chirurgicală, atunci când poate fi abordată este mai eficientă şi vizează îndepărtarea procesului expansiv intracranian posttraumatic.

În situaţii extreme care ţin mai ales de lipsa de eficienţă a tratamentului conservator al hipertensiunii intracraniene sunt indicate practicarea de craniotomii voluminoase fronto-temporo parietale unilateral sau după unii autori, bi-fronto-temporale (volete decompresive), care pot fi eficiente în cazurile cu indicaţie judicios aleasă [15, 39].

PRINCIPII GENERALE DE TRATAMENT ALE TRAUMATISMELOR CRANIO-CEREBRALE

Traumatismul cranio-cerebral reprezintă un cadru nosologic polimorf, capricios ca evoluţie clinică, cu mari probleme terapeutice indiferent de gravitatea lui.

Traumatismele minore şi medii necesită în cele mai multe cazuri un tratament de tip simptomatic, coroborat cu o bună monitorizare clinică pentru surprinderea efectelor posttraumatice întârziate, care impun modificarea terapiei în funcţie de specificitatea leziunilor.

În cazul traumatismelor grave, a devenit clasică speculaţia potrivit căreia, se poate acţiona mai puţin asupra implicaţiilor posttraumatice primare, obiectivul terapiei fiind în special combaterea efectelor posttraumatice secundare. Lupta împotriva ischemiei cerebrale, a edemului sau a hiperten-siunii intracraniene au devenit repere ale eforturilor terapeutice vizate în toate etapele ce succed un astfel de eveniment: în prespital, la nivelul camerei de gardă, serviciul de terapie intensivă (STI).

Primele măsuri, în prespital, la locul accidentului, vizează urmărirea protocoalelor clasice de resuscitare [16].

Acestea impun examinarea corectă, şi monitorizarea imediată a conductului aerian, respiraţiei şi circulaţiei („ABC"–*airway, breathing, circulation*).

- Traumatismele cranio-cerebrale severe au indicaţie de intubare OT imediată.
- Aprecierea tensiunii arteriale şi tratarea hipotensiunii.
- Evaluarea neurologică a pacientului (scorul GCS, RFM, pareze etc.) este etapa următoare a conduitei în prespital.

Scanned with OKEN Scanner

Transportul unui traumatism grav de la locul accidentului la primul spital, cu facilităţi neuron-chirurgicale se realizează cu pacientul sedat, cu analgezie (chiar dacă se află în comă) şi după administrare de agenţi paralizanţi necesari pentru IOT.

Ajuns la nivelul camerei de gardă a spitalului cel mai apropiat, dinamica conduitei faţă de un traumatism cranio-cerebral grav comportă următoarele etape [5, 37]:

- reevaluarea hematologică cu instituirea sau continuarea măsurilor de euvolemie;
- reevaluarea neurologică – intubarea oro-traheală a pacientului face dificil şi aproximativ acest examen; protocoalele neurologice din prespital au importanţă considerabilă în această situaţie;
- investigarea computer-tomografică şi decizii legate de semiologia imagistică aferentă: intervenţia neurochirurgicală şi/sau internarea în STI;
- monitorizarea presiunii intracraniene;
- controlul temperaturii şi menţinerea eutermiei; este ştiut că presiunea intracraniană creşte cu câţiva mmHg pentru fiecare grad Celsius situat deasupra valorii de 37^0 C;
- profilaxia crizelor epileptice (toţi pacienţii cu traumatisme cranio-cerebrale severe trebuie trataţi cu anticonvulsivante; cele mai frecvent folosite droguri sunt: Fenitoinul şi Carbamazepina);
- ridicarea extremităţii cefalice a bolnavului la 30^0 de la nivelul patului; este un procedeu care scade presiunea intracraniană (se aplică numai bolnavilor euvolemici);
- evitarea compresiunilor cervicale, pentru a asigura o bună întoarcere venoasă jugulară şi a scădea şi în acest fel hipertensiunea intracraniană.

BIBLIOGRAFIE

1. Adams J.H., Doyle D., Ford I Gennarelli T.A., Graham D.I. & Mclellan D.R., Diffuse axonal injury in head injury: definition, diagnosis and grading. Histopathology 15, 1989, 49–59.
2. Ardill W., Gidado S., Penetrating head wound: a remarkable case. Surg Neurol. 2003, 60:120-123.
3. Arseni C., Oprescu I., Neuro-Traumatologie. Editura Didactică şi Pedagogică Bucureşti 1983.
4. Blumbergs P.C., Scott G., Manavis J. *et al.*, Staining of amyloid precursor protein to study axonal damage in mild head injury. Lancet, 1994, 334: 1055–1056.
5. Bullock M.R., Chesnut M.R., Clifton L.G., Ghajar J. *et al.*, Guidelines for the Management of Severe Traumatic Brain Injury. Brain Trauma Foundation, 2000.
6. Bullock M.R, Chesnut R., Ghajar J., *et al.*, Guidelines for the Surgical Management of Traumatic Brain Injury. Neurosurgery 2006, 58: S2-1-S2–3.
7. Ciurea A.V., Davidescu H.B., Traumatologie cranio-cerebrală. Editura Universitară „Carol Davila" Bucureşti, 2006.
8. Cooper RP., Post-traumatic intracranial mass lesions. Cooper R P: Head injury. Williams &Wilkins, 1993.
9. Constantinovici A., Ciurea A.V., Ghid practic de neurochirurgie. Editura Medicală 1998.
10. Cristescu A. şi „Grupul de Neurotraumatologie" al Societăţii Române de Neurochirurgie: Traumatismele cranio-cerebrale ghid terapeutic actual în etapa primară. Material distiribuit membrilor Societăţii Române de Neurochirurgie, 2003.
11. Davidescu H.B., Armonizarea terminologiei în clasificarea traumatismelor cranio-cerebrale din punct de vedere clinic şi medico-legal. Romanian Journal of Legal Medicine, Vol. X, Nr. 3-4, 2002, sept.-dece.
12. d'Avella D., Servadei F., Scerrati M., Tomei G., Brambilla G., Angileri F.F., Massaro F., Cristofori L., Tartara F., Pozzati E., Delfini R., Tomasello F., Traumatic intracerebellar hemorrhage: clinicoradiological analysis of 81 patients. Neurosurgery. 2002, 50 (1): 16–25. Jan.
13. Durovic B., Jovanovic V., Tasic G., Kacar A., Krunic-Protic R., Neurosurgical treatment of traumatic intracerebral hematoma. Acta Chir Iugosl. 2003, 50(2): 71–5.
14. Evans R.W., The postconcussion syndrome and the sequelae of mild head injury. Neurol Clin North Am. 1992, 10: 815-847.
15. Gaab M.R., Rittierodt M., Lorenz M., *et al.*, Traumatic brain swelling and operative decompression: a prospective investigation. Acta Neurochir 51 (Suppl): 1990, 326–329.
16. Gabriel J.E., Ghajar J., Jagoda A., Pons T.P., Scalea T., Walters C.B., Guidelines for Prehospital Management of Traumatic Brain Injury. Brain Trauma Foundation, 2000.
17. Gennarelli T.A., Cerebral Concussion and Diffuse Brain Injury. Head Injury-Cooper R P: Williams & Wilkins, 1993, 137–158.
18. Graham D.M., Adams J.H., Doyle D., Ischemic brain damage in fatal non-missile head injuries. J Neurol Sci., 1978, 39: 213.
19. Greenberg M.S., Handbook of Neurosurgery/Third Edition. Greenberg Graphics, Inc.1994.
20. Klazo I., Pathophysiological aspects of brain edema. Acta Neuropathol (Berl). 1987, 72 (3): 236–239.
21. Lee K.S., Bae W.K., Bae H.G., Yun I.G., The fate of traumatic subdural hygroma in serial computed tomographic scans. J Korean Med Sci. 2000, 15: 560–8.
22. Marmarou A., Traumatic brain oedema-an overview. Acta Neurochirurgica, S60, 1994, 421–424.
23. Marmarou A., The pathophysiology of brain edema and elevated intracranial pressure. Cleveland Clinic Journal of Medicine. Vol 71; 2004, Suppl. 1. Jan.

Scanned with OKEN Scanner

Capitolul 10

TRAUMATISMELE VERTEBRO-MEDULARE

FLORIN EXERGIAN

INTRODUCERE

Traumatismele vertebro-medulare (traumatismele vertebrale cu interesare medulară, TVM) reprezintă indiscutabil o condiție traumatică gravă:

- prin prognosticul vital rezervat adeseori;
- prin frecvența cu care această categorie traumatică lasă leziuni neurologice sechelare dezabilitante, probabil cele mai mari handicapuri funcționale din toată patologia traumatică;
- prin impactul social și economic al TVM care se extinde, dincolo de familie și de pacient, la întreaga societate;
- prin impactul psihologic pe care, inevitabil, o para-tetraplegie definitivă, instalată acut, în plină sănătate anterioară, la un pacient cel mai adesea tânar, îl va avea asupra lui, familiei, prietenilor etc.

ANALIZA STATISTICĂ A TRAUMATISMELOR VERTEBRO-MEDULARE

Pentru a înțelege mai ușor dimensiunea și gravitatea acestei categorii patologice vom prezenta mai jos o serie de date statistice referitoare la TVM.

Date de frecvență

*** Datele statistice utilizate în acest capitol sunt cifre medii și rotunjite, cu scopul de a oferi cititorului o bază de gândire.

Incidența

Frecvența cazurilor noi de TVM are valori cuprinse între 25 și 50 cazuri noi, la un milion populație, pe an (pacienți internați – pentru SUA, Germania, Portugalia, România etc.) [45, 36, 37, 34, 11]; dacă se includ și cei care au primit certificat de deces cu diagnosticul de TVM – frecvențele găsite sunt situate între 45 și 70 cazuri noi/milion/an [36].

Majoritatea studiilor dau cifre între 45–55 cazuri noi/milion/an [23, 36, 38, 49].

Într-un studiu epidemiologic publicat în 1994, frecvența găsită pentru România a fost de 28,5 *per* milion populație/an [45].

Privitor la *prevalență* (pentru SUA) se poate aproxima că:

–1/1000 persoane în viață a suferit un TVM și are sechele neurologice notabile,

–1/2000 persoane în viața a suferit un TVM și prezintă o leziune neurologică completă (leziunile complete reprezintă mai puțin de 50% din TVM [23, 37, 16, 11].

Frecvența pe regiuni topografice ale coloanei este (la supraviețuitori):

– 40% cervical;

– 30% toracal;

– 20% lombar, restul de cca 10% (de obicei chiar mai puțin) este reprezentat de traumele sacrate [45, 36, 49, 12].

MORTALITATEA

Până la 15% din TVM decedează înainte de a ajunge în spital [36, 37].

La pacienții spitalizați, mortalitatea pentru perioada acută și de recuperare se situează de obicei între 5 și 40% [36] valorile uzuale situându-se în jurul cifrelor de 15–20%.

Mortalitatea este dependentă de cel puțin trei factori: vârsta, nivelul topografic al leziunii și gradul de severitate al acesteia [17].

Scanned with OKEN Scanner

1. *Vârsta*

Într-un studiu la un centru specializat în tratamentul TVM mortalitatea globală (perioada acută + recuperare) a fost de circa 5%. La peste 60 ani ea a fost de 19%, în timp ce la vârste sub 30 ani a fost de circa 1% (Buchanan *et al.*, citat de [11]).

2. *Nivelul topografic al leziunii*

Dacă paraplegia este considerată nivel de referință pentru mortalitate şi notată cu 1, atunci leziunile la nivel:

– [C1–C3] au mortalitatea de 6,6 ori mai mare;

– [C4–C5] – mortalitate de 2,5 ori mai mare;

– [C6–C8] – mortalitate de 1,5 ori mai mare [37].

3. *Gradul de severitate al leziunii neurologice*

Dacă se consideră pacienții cu grad Frankel D (motilitate utilă păstrată) ca nivel de referință, iar mortalitatea, la această categorie, este notată cu cifra 1, atunci:

– cei cu grad Frankel A (leziune neurologică completă) au mortalitate de 4 ori mai mare,

– cei cu grad Frankel C (motilitate funcțional inutilă) au mortalitate de circa 2 ori mai mare [37].

Pentru un pacient tetraplegic în vârstă de 20 de ani speranța de viață este de cca 20 ani, în timp ce pentru tetraplegicul de 60 de ani ea se situează sub doi ani.

CAUZE DE DECES

Decesul la această categorie de pacienți nu este datorat afecțiunii de bază; el survine de obicei datorită complicațiilor secundare traumatismului vertebro-medular. În funcție de gravitatea leziunilor neurologice (leziune completă-incompletă) şi de nivelul lezional (mai înalt sau mai puțin înalt) apar o multitudine de disfuncții organice (respiratorie, cardio-vasculară, digestivă, de termo-reglare etc.), acestea din urmă stând la baza complicațiilor ulterioare (cele mai frecvente: respiratorii şi urinare) [10, 15].

DURATA SPITALIZĂRII

Pentru aceşti pacienți durata este de obicei foarte mare, media spitalizării situându-se între 70 şi 140 zile [36], valoarea maximă mergând până la 900 de zile (perioada acută + recuperare) [23, 36, 37, 38].

COSTURI

Costul direct mediu/pacient cu TVM este estimat la cca 100 000 $ pentru primii doi ani posttraumatic, apoi la 15 000 $/an.

Costul global/an pentru toate TVM (USA) este estimat la 5,6 miliarde $ [37, 38].

Costul global (perioada acută şi de recuperare) pentru un paraplegic este de cca 65 000 $, iar pentru un tetraplegic înalt, respirator dependent este de cca 425 000 $ (Whiteneck *et al.*, citat de [11].

Costul pe tot restul vieții, pentru un individ cu paraplegie completă apărută la 33 ani, este de cca 500 000 $, iar pentru un individ cu tetraplegie completă apărută la 27 ani este de cca 1 milion $ [37].

ELEMENTE DE FIZIOPATOLOGIE A TRAUMATISMELE VERTEBRO-MEDULARE

În leziunile traumatice ale măduvei spinării sunt implicate două grupe de mecanisme:

A. *Mecanismele traumatice primare* sunt reprezentate de efectele produse direct de evenimentul traumatic şi constau în: compresiune, flexie-distracție, hiperextensie sau rotație, în combinații dintre cele mai diverse. Rezultatul final este reprezentat de suma leziunilor osoase, discoligamentare sau/şi a elementelor neurale ale coloanei vertebrale.

Modalitatea în care se produce afectarea traumatică primară este considerată a fi de natură mecanică: forță importantă aplicată în timp foarte scurt – compresiune acută; alteori una insidioasă – compresiune cronică, grație reducerii diametrelor canalului rahidian.

B. *Mecanismele traumatice secundare*

Simpla traumă prin compresie medulară nu poate explica numeroase fapte clinice şi experimentale. A apărut astfel ideea că, ulterior acestei traume, o serie de alte mecanisme agravează efectele traumatice inițiale [42, 43].

Nu doar mărimea compresiunii medulare contează ci şi durata menținerii acestei compresiuni. Într-un studiu [14] efectuat pe câini constând în producerea unei compresiuni cronice asupra măduvei (banda de nylon) cu reducerea diametrelor acesteia la 50% față de situația inițială, pe o durată de timp ce acoperă plaja 0 min – 1 săptămână s-a constatat că aplicarea compresiunii a produs paraplegie la toate

Scanned with OKEN Scanner

animalele studiate. Decompresiunea în interval de până la o oră a dus la remiterea deficitelor neurologice. Remisiunea nu s-a mai produs dacă compresiunea a fost menținută mai mult de 6 ore. Ceea ce pare evident din acest studiu este faptul că nu compresiunea în sine a produs deficitele neurologice ireversibile ci fenomenele produse în interiorul măduvei, secundar compresiunii, menținute pe o durată de peste 6 ore.

Modalitatea de instalare a deficitului are şi ea însemnătate. Toți specialiştii din domeniu ştiu că o compresiune, cu cât mai acut instalată este cu atât mai gravă, cu atât mai puțin probabil a se remite, iar dacă da, remisiunea este de mai slabă calitate.

Traumatismele fiind prin excelență fenomene acute sau supraacute vor împrumuta calitățile evolutive ale acestei categorii de compresiuni.

A fost observată în plus apariția unor agravări ale deficitelor neurologice care au apărut imediat posttraumatic, singurele datorate direct mecanismelor primare.

Studiul mecanismelor traumatice secundare a reuşit să clarifice numeroase aspecte ale lanțurilor fiziopatologice implicate [11, 14, 37, 42, 43, 47, 50, 56, 57]. Pentru a ne forma o idee vom prezenta schematic ceea ce pare a fi unul din lanțurile fiziopatologice esențiale. Secvența evenimentelor care, în ultimă instanță, duc la moarte celulară ar fi:

– ischemie locală >>> hipoxie >>> glicoliza anaerobă >>> scădere resurse energetice celulare (ATP) >>> afectare pompa Na/K (ATP dependentă) >>> depolarizare membrană celulară >>> deschidere canale Ca, voltaj dependente >>> exces de ioni Ca intracelular >>> moarte celulară (prin mecanisme multiple: peroxidare fosfolipide membranare, activare proteaze etc.).

În consecință elementele care declanşază lanțul fiziopatologic sus menționat sunt datorate ischemiei, cu rezultatul ei tisular, hipoxia.

Ischemia medulară în TVM apare prin mecanisme multiple:

– hipotensiune asociată şocului neurogen (caracteristic pentru TVM), sau hipotensiunea de orice cauză [33];

– leziuni vasculare directe (microvasculare), secundare traumei acute a măduvei [47];

– compresiune medulară (cronică) [14];

– compresiune medulară secundară edemului medular posttraumatic [52]);

– reducerea fluxului circulator medular secundar vasospasmului şi trombozelor.

Hipoxia tisulară duce la schimbarea metabolismului celular din aerob în anaerob, o cale ineficientă pe termen lung datorită cantității mici de energie eliberată şi acumulării de cataboliți acizi (acid lactic, acid piruvic) [3]. Rezultatul este, pe de o parte, acidoza, ea însăşi un foarte probabil factor de agravare şi insuficiența resurselor energetice tisulare, care limitează sau chiar blochează pompa NA/K ş.a.m.d.

Pe baza datelor privitoare la mecanismele patogenice secundare s-au căutat soluții de limitare a agravărilor considerate a li se datora (conceptul de „neuroprotecție").

SEMIOLOGIA NEUROLOGICĂ A TRAUMATISMELOR VERTEBRO-MEDULARE

Examenul neurologic al unui pacient nu este cel mai simplu lucru şi din nefericire nu toți specialiştii care vin în contact cu traumatizații vertebro-medular au uzanța lui. Multitudinea semnelor neurologice, nevoia de interpretare şi de corelare a acestora etc., sunt tot atâtea impedimente.

Ceea ce vom încerca în continuare este să oferim cititorului, presupus a nu fi instruit în neurologie, acel minim de înțelegere capabil să îi ofere şansa de evaluare corectă a unui pacient cu deficite neurologice posttraumatice. Am recurs aşadar la simplificarea examenului, astfel încât acesta să poată fi efectuat de orice medic. Rezultatul aşteptat de la o asemenea simplificare este o evaluare neurologică suficientă pentru definirea nivelului topografic al leziunii şi a mărimii (gravității) deficitului motor, fără a fi însă exhaustivă.

Două categorii de simptome domină tabloul acestor pacienți:

1. *Durerea*,
2. *Deficitele neurologice*.

Clinic se pot identifica doar două tipuri de durere:

– durerea radiculară (prin iritația unui nerv spinal, a cozii de cal etc.),

**N.B.* Existența unei dureri radiculare trebuie considerată „simptomatologie neurologică" (chiar în lipsa oricărui alt deficit neurologic).

– durerea locală profundă (cauzată de: instabilitate, afectarea inflamatorie a structurilor osteo-disco-ligamentare).

Scanned with OKEN Scanner

Durerea radiculară (atunci când nu este insoțită de deficite neurologice) este urmarea unei compresiuni radiculare discrete, uneori intermitente; ea poate avea caracterul „declanşabilă la mobilizare", ceea ce se traduce prin mobilitate în focarul lezional (respectiv instabilitate).

Caractere: este o durere vie, cu traiect precis (nu difuz), fără caractere de durere locală (nu poate fi declanşată la presiune), greu de influențat prin medicație.

Traiectul (aceasta este caracteristica cea mai importantă) este definit de teritoriile cutanate de inervație afectate fiecărui nerv spinal (dermatoame). Harta acestor teritorii (trasee dureroase) este bine cunoscută în neurologie şi o prezentăm alăturat (fig. 10.1). El indică rădăcina implicată şi, în consecință, ghidează medicul asupra nivelului topografic al leziunii. Nu este o durere resimțită într-unul sau mai multe puncte (sau zone), ci de-a lungul unui traiect.

Teritoriul de distribuție al durerii radiculare este acelaşi cu teritoriul unui eventual deficit de sensibilitate şi, din punct de vedere al importanței în precizarea nivelului lezional, ambele elemente au aceeaşi (mare) valoare localizatorie. Porțiunea cea mai distală a acestui teritoriu este cea în care deficitul de sensibilitate este cel mai evident.

Să exemplificăm teritoriile de distribuție definind câteva asemenea dermatoame, zone în care ne va fi descrisă durerea radiculară sau în care vom căuta deficitele de sensibilitate (le vom căuta cât mai distal). Pentru regiunea cervicală (fig. 10.1):

– C5; teritoriu: față laterală a brațului (de obicei 1/2 superioară); nici o durere care coboară pe antebraț, nu poate fi o durere radiculară C5;

– durerea sau deficitul de sensibilitate C6, C7, C8-T1 se distribuie pe antebraț, elementul caracteristic fiind teritoriul distal, respectiv police-index pentru C6, medius pentru C7, inelar-deget V pentru C8 (pulpa degetului = teritoriul cel mai distal).

Pentru regiunea toracală (fig. 10.2):

– T4 – zona submamelonara, T7 – la nivelul apendicelui xifoid, T10 – la nivelul ombilicului, T12 – la plica inghinală (pentru regiunea toracală eventualul deficit de sensibilitate va fi cautat pe fața anterioară a toracelui – abdomenului, în apropierea liniei mediane, cât mai distal).

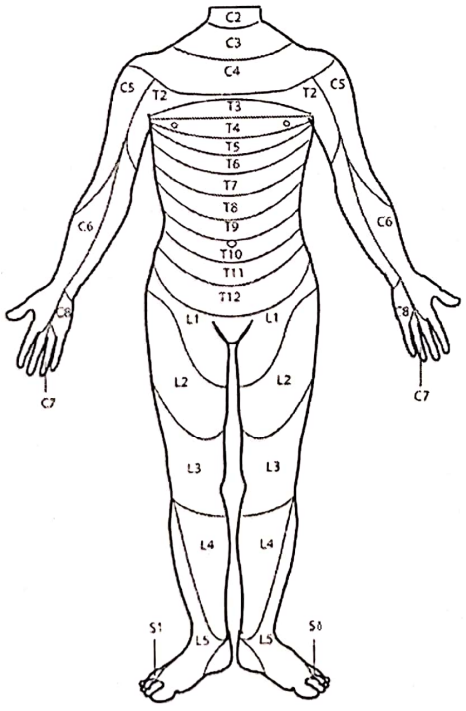

Figura 10.1. Harta dermatoamelor.

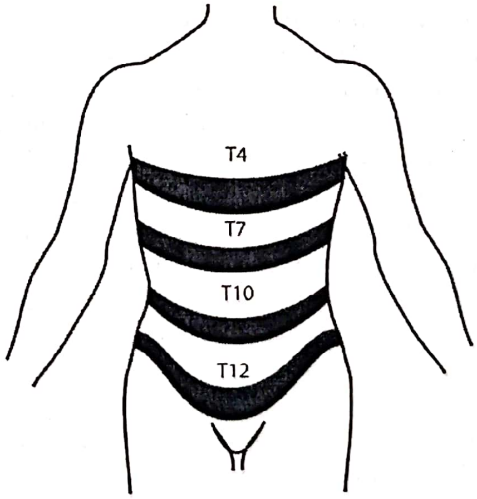

Figura 10.2. Dermatoame toracale.

Deci o durere descrisă ca „un cerc" sau „centură" peste torace, ajungând anterior la nivelul apendicelui xifoid, are semnificația de durere radiculară T7, bilaterală (cea unilaterală e resimțită desigur, unilateral).

Scanned with OKEN Scanner

În ceea ce privește dermatoamele lombosacrate durerea va fi resimțită (fig. 10.1):

– pentru L1= sub plica inghinală (1/3 superioară a coapsei),

– L2= față anterioară a coapsei, către medial (1/3 medie),

– L3= față anterioară a coapsei, regiunea rotuliană și condilul femural medial,

– L4= față laterală a coapsei, către gambă pe fața antero-medială,

– L5= față laterală a coapsei, către gambă pe față antero-laterală și către haluce,

– S1= față posterioară a coapsei, către gambă pe fața laterală sau posterioară și către ultimele degete.

O durere descrisă pe coapsă, coborând și pe gambă, poate fi o durere L4, L5 sau S1 (în nici un caz o durere L3, cu atât mai puțin L2 sau L1, durere ce nu va fi resimțită mai jos de genunchi).

Deficitele neurologice. În privința semnelor neurologice semiologia poate fi dramatic simplificată.

Există *trei categorii majore de semne neurologice* ce pot apare în patologia coloanei:

a. *parestezii și deficite de sensibilitate* pe care pacientul le percepe ca senzații deosebite în dermatoamele deja definite (furnicături, arsură, amorțeală, răceală etc.).

Descrierea anamnestică a acestor deficite de sensibilitate este, de cele mai multe ori, sugestivă. Adeseori pacientul oferă spontan aceste date, elementul subiectiv al tulburării de sensibilitate fiind mult mai evident decât ceea ce putem obține la examenul obiectiv. Atunci când pacientul nu ne vorbește spontan despre aceste senzații particulare nu înseamnă că simptomele nu există și, în consecință, este important să îl chestionăm direct asupra lor. Pentru a adăuga un plus de valoare acestui simptom este necesară confirmarea lui prin examinare.

Examinarea sensibilității superficiale este de obicei suficientă (fără cea profundă).

Ca *modalitate practică de examinare* o propunem pe următoarea:

– se explică pacientului (în termeni potriviți capacității lui de înțelegere) că, de simțit, simte peste tot (cu excepția cazurilor în care deficitul de sensibilitate e complet), numai că, în anumite zone acest simț poate fi diferit calitativ, iar aceste diferențe nu sunt mari;

– apoi se procedează la plimbarea pe piele a unui obiect relativ bont (o cheie de exemplu), plecând din zona de sensibilitate sigur normală și cerând pacientului să marcheze momentul apriției unui simț calitativ deosebit (furnicătură, arsură, simț mai „vătuit" sau din contră „mai viu" – oricare schimbare calitativă are aceeași valoare = tulburare de sensibilitate); locul în care pacientul remarcă prima oară apariția deficitului de sensibilitate corespunde unui anume dermatom, care la rândul său definește nivelul de sensibilitate și corespunde de obicei nivelului leziunii osoase majore.

Examinarea obiectivă a sensibilității este un pas dificil în învățare, dar valoarea acestui semn este chiar mai mare decât cea oferită de examinarea deficitului motor în stabilirea nivelului lezional.

b. *deficitele motorii* pot fi depistate chiar din anamneză, fără o examinare obiectivă; pacientul remarcă, atunci când este *chestionat direct*, că:

– „una sau ambele mâini (termen impropriu pentru membrele superioare) nu mai sunt la fel de îndemânatice" sau

– „scapă obiecte din mână",

– „forța lui în membrele inferioare a scăzut",

– „i s-a înmuiat genunchiul sau chiar a căzut în genunchi",

– „nu mai este sigur pe propriile-i picioare" ș.a.m.d.

Este **periculos** *să interpretăm o tulburare de mers ca fiind datorată durerii* până nu am exclus mai întâi un posibil deficit motor.

Deficitul motor poate și trebuie *examinat obiectiv*, pentru a stabili cu exactitate grupele musculare implicate și gradul deficitului. Această examinare se poate face pentru aproape fiecare mușchi în parte, însă prezentarea noastră se va limita la examinarea a doar zece grupe musculare, care vor fi prezentate mai jos ca „mușchi cheie".

Prezentarea este atât de rezumativă întrucât ea nu se adresează unor persoane cu pregătire neurologică de specialitate. Fiecare din „mușchii cheie" definește un anume miotom, corespunzător unui nivel medular. Cum scopul nostru final este acela de a stabili care anume nivele medulare au fost afectate de leziunea neurologică, această evaluare poate fi un minim suficient.

Etapele examinării sunt:

1. Examinarea *mobilității pasive* în articulația respectivă;

2. Examinarea *mișcării active*:

Scanned with OKEN Scanner

– mai întâi cu segmentul de membru aşezat în asemenea poziţie încât *gravitaţia şi frecările* să fie *eliminate*; dacă mişcarea obţinută se efectuează în întreaga amplitudine permisă de articulaţie se continuă examinarea cu

– segmentul de membru aşezat în asemenea poziţie încât mişcarea să se efectueze *contra gravitaţiei*; dacă mişcarea se efectuează în întreaga amplitudine,

– se examinează mişcarea *contra unei rezistente moderate* şi, în sfârşit,

– se examinează mişcarea *contra unei rezistenţe maxime*.

Sunt necesare şi câteva cuvinte despre *reflexe*. Vom spune doar:

– pot avea mare valoare în identificarea sau confirmarea nivelului leziunii medulare, în mod special atunci când deficitul motor lipseşte sau este foarte discret;

– numărul reflexelor cu mare valoare localizatorie e foarte limitat; prezentăm aceste reflexe alăturat, împreună cu segmentele medulare caracteristice fiecăruia. Cu caractere groase („bold") este prezentat nivelul major implicat.

Arcuri reflexe:

R. bicipital – metamer C6;
R. tricipital – metamer C7;
R. rotulian – metamere L2-**L3**-L4;
R. achilian –metamer L5-**S1**;
R. cutan abdominal – superior = T7-T9;
– mediu = T10;
– inferior =T11-T12;

c. *tulburările sfincteriene*. Pe primul plan sunt tulburările de micţiune; pacientul ştie, dacă este *întrebat direct*, că ceva s-a schimbat: fie că micţiunea a devenit imperioasă, fie că a apărut o întârziere în declanşarea ei, bineînţeles dacă tulburarile nu sunt mai grave, respectiv să piardă involuntar urina ori să nu mai poată urina.

Condiţia esenţială a depistării anamnestice a semnelor neurologice este: pacientul să fie *întrebat (chestionat) direct*, altfel e posibil să le omită. Eventualele deficite neurologice depistate pe bază anamnestică trebuie apoi obiectivate prin examinare neurologică.

STANDARDE PENTRU EXAMINAREA NEUROLOGICĂ ŞI CLASIFICAREA LEZIUNILOR MEDULARE (*AMERICAN SPINAL INJURY ASSOCIATION*)

Una din tendinţele actuale în medicină este „standardizarea". Deşi numarul variabilelor implicate în gândirea medicală este deosebit de mare, s-a constatat că standardizarea nu numai că este posibilă, dar şi benefică. Există la ora actuală, standarde de terminologie, de examinare neurologică, de diagnostic, de decizie şi de terapie, larg acceptate, pe care le vom găsi sub denumirea de: standard, algoritm, protocol ş.a.m.d.

Rostul acestora este să facă puţină ordine în gândirea noastră, de a oferi repere de gândire, de a unifica utilizarea noţiunilor medicale, de a face practica medicală repetabilă.

Unul din standardele de bază utilizat în TVM este „*Sistemul de clasificare şi standardizare a deficitelor neurologice*" propus de „*American Spinal Injury Association*" (ASIA), pe care îl prezentam, în cele ce urmează, exact în forma în care a fost publicat după ultima sa revizuire din 1992 [1, 37].

DEFINIŢII

Tetraplegie. Acest termen se referă la deteriorarea sau pierderea funcţiei motorii (de la un deficit minim până la cel complet), secundară lezării segmentelor cervicale ale măduvei spinării. Rezultatul este deteriorarea funcţiei la nivelul membrelor superioare, trunchiului şi membrelor inferioare.

Nu include leziunile plexului brahial sau ale nervilor periferici (nici o altă leziune situată în afara canalului medular).

Paraplegie. Noţiunea se referă la deteriorarea sau pierderea funcţiei motorii şi/sau senzitive prin lezarea segmentelor toracice, lombare sau sacrale (dar nu cervicale) ale măduvei spinării.

La paraplegic, funcţia membrelor superioare este totdeauna intactă. Termenul este folosit şi cu referire la leziunile cozii de cal, dar nu se aplică la leziunile plexului lombosacrat sau ale nervilor periferici (nici o altă leziune situată în afara canalului medular).

Termenii: tetraplegie şi paraplegie nu semnifică neapărat „leziune neurologică completă" (*n.a.*), ci orice deficit motor complet sau incomplet (vezi mai jos).

Tetrapareza sau parapareza. „Utilizarea acestor termeni nu este recomandată", ei descriind în general noţiunea de leziune neurologică incompletă (cervicală pentru tetrapareză, toracală-

Scanned with OKEN Scanner

lombară-sacrată pentru parapareză). Se sugerează utilizarea terminologiei de „leziune neurologică incompletă" urmată de definirea mai precisă a gradului de deficit, utilizând fie „Scala de afectare neurologică ASIA", sau/şi „scorurile: motor şi senzitiv" (care vor fi prezentate mai jos).

Dermatom se referă la zona de piele inervată de neuronii senzitivi din fiecare nerv segmental (nerv spinal).

Miotom se referă la grupul de fibre musculare inervate de axonii motori din fiecare nerv segmental (nerv spinal).

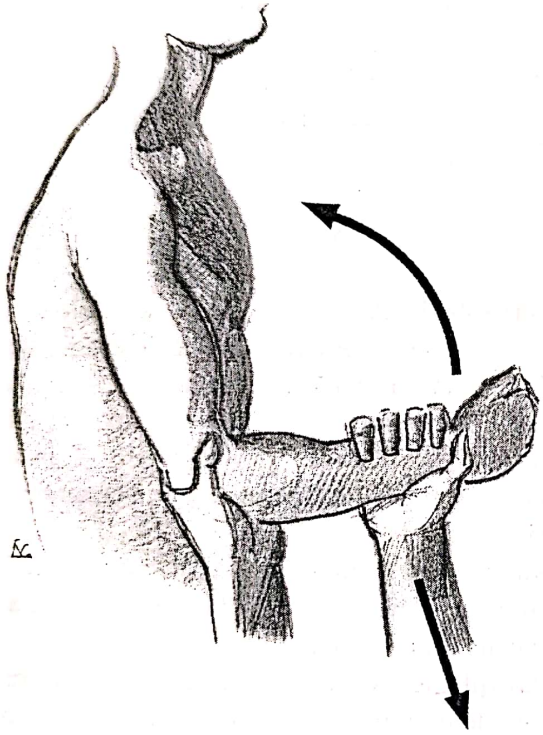

Figura 10.3. Pentru metamerul **C5, flexie cot:** muşchiul biceps şi brahial anterior.

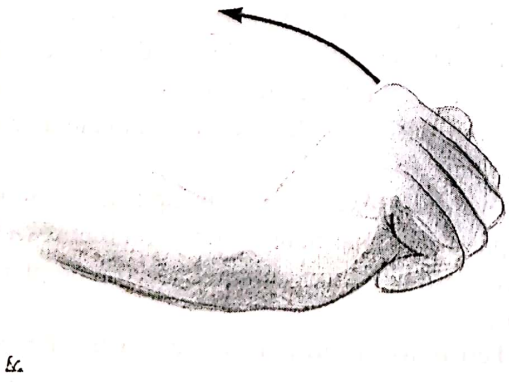

Figura 10.4. Pentru metamerul **C6, extensie pumn:** muşchii extensori radiali ai corpului.

Figura 10.5. Pentru metamerul **C7, extensie cot:** muşchiul triceps.

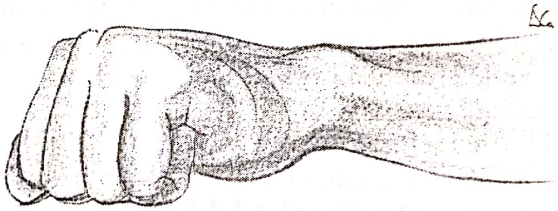

Figura 10.6. Pentru metamerul **C8, flexie degete:** muşchiul flexor profund al degetelor.

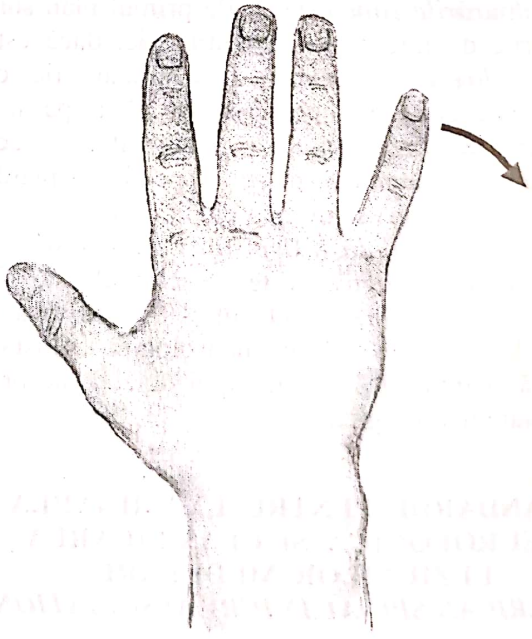

Figura 10.7. Pentru metamerul **T1, abducţie deget mic:** muşchiul abductor al degetului V.

Scanned with OKEN Scanner

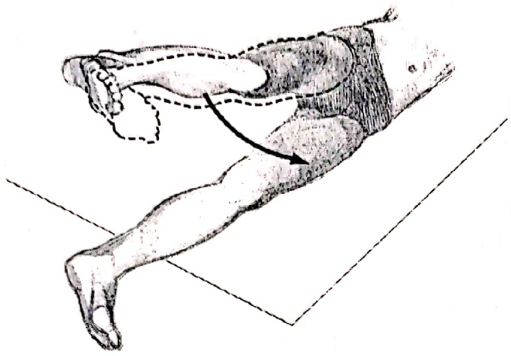

Figura 10.8. Pentru metamerul **L2, flexie sold:** muşchiul iliopsoas.

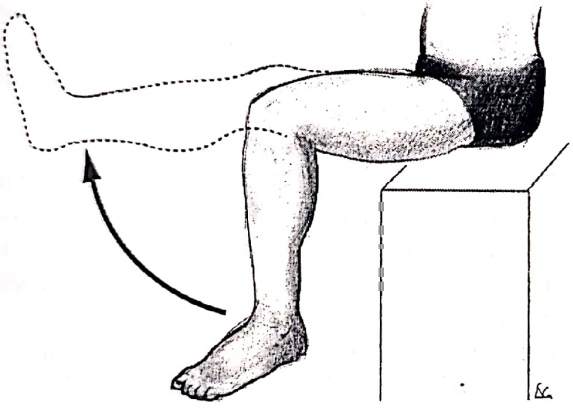

Figura 10.9. Pentru metamerul **L3, extensie genunchi:** muşchiul cvadriceps.

Figura 10.10. Pentru metamerul **L4, flexie dorsală a gleznei:** muşchiul tibial anterior.

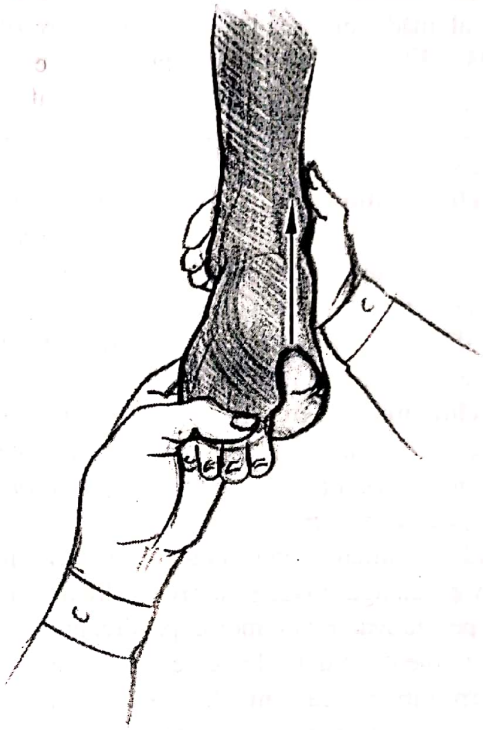

Figura 10.11. Pentru metamerul **L5, extensie haluce:** muşchiul extensor lung al halucelui.

Figura 10.12. Pentru metamerul **S1, flexie plantară a gleznei:** muşchiul triceps sural.

Scanned with OKEN Scanner

Nivelul senzitiv se referă la segmentul cel mai caudal al măduvei spinării cu funcție senzitivă normală. El se determină prin examinarea neurologică a unui *„punct senzitiv cheie"* situat în fiecare din cele 56 de dermatoame (28 pe dreapta și 28 pe stânga) (fig. 10.1).

Nivelul motor este definit similar, anume: segmentul cel mai caudal al măduvei spinării cu funcție motorie normală. Se determină prin examinarea neurologică a unui *„mușchi cheie"* în fiecare din cele 10 miotoame de pe dreapta și 10 de pe stânga corpului (fig. 10.3–10.12).

Nivelul neurologic. Noțiunea se referă la *segmentul cel mai caudal al măduvei spinării cu funcție normală, atât senzitiv cât și motor, de ambele părți ale corpului.*

Așadar evaluarea neurologică se face: nivel senzitiv pe stânga, nivel senzitiv pe dreapta, nivel motor pe stânga, nivel motor pe dreapta; aceste patru elemente sunt de cele mai multe ori nesuperpozabile ca nivel, astfel încât se recomandă ca fiecare din aceste segmente să fie înregistrate separat.

Nivelul osos. Termenul se referă la nivelul care, prin examinare radiografică, prezintă cea mai gravă leziune vertebrală (*Atenție!!!* leziunea osteo-ligamentară vertebrală trebuie să poată explica deficitele neurologice înregistrate –*n.a.*).

Scoruri motorii. Mărimea deficitelor motorii este cuantificată (pe o scală de la 0 la 5, vezi mai departe). Cifrele obținute sunt scorurile motorii ale fiecărui miotom.

Se face suma scorurilor motorii notate pentru fiecare miotom și se obține *scorul motor pentru partea stângă și dreaptă* (max=50 puncte pentru fiecare parte a corpului, adică 10 miotoame X max 5 puncte pe miotom).

Se adună ultimele două scoruri obținute și se obține *scorul motor global* (max. 100).

Scorul motor furnizează un mijloc de cuantificare a gradului alterării funcției motorii. El reprezintă cel mai important element în evaluarea deficitelor neurologice și cea mai bună soluție în urmărirea evoluției și evaluarea rezultatelor.

Traumatism incomplet. Dacă se descoperă o prezervare parțială a funcțiilor senzitive și/sau motorii sub nivelul neurologic lezional (chiar dacă e vorba doar de segmentele sacrale inferioare: S3-S5), traumatismul este definit ca incomplet.

Traumatism complet. Acest termen este folosit atunci când funcția senzitivă și motorie este absentă la toate *segmentele situate sub nivelul leziunii medulare*, inclusiv la segmentele sacrale inferioare [53]. Atenție, există multiple situații când pacientul mișcă membrele superioare și leziunea este totuși completă! De exemplu, poate flecta cotul (mișcarea este dependentă de miotomul C5), poate face extensia pumnului (miotom C6) poate face extensia antebrațului (triceps – miotom C7), însă nu are nici o motilitate sub acest nivel (nu poate face flexia degetelor și nu are motilitate în membrele inferioare). Pacientul, în acest caz are o leziune completă cu nivel C7. Termenul uzual întâlnit pentru această noțiune în literatura noastră este „sindrom de transsecțiune medulară" [5].

Termenul este din punct de vedere semantic inadecvat întrucât sugerează o soluție de continuitate anatomică, lucru care nu se întâmplă de obicei (*n.a.*).

Examinarea motorie (elemente obligatorii)

Examinarea motorie obligatorie se face prin testarea unui „mușchi cheie" (unul pe stânga altul pe dreapta corpului) pentru fiecare din cele 10 perechi de miotoame. Fiecare mușchi cheie trebuie examinat în secvența cranio-caudală.

Forța fiecărui mușchi este cotată pe o scală:

0. paralizie totală (lipsa oricărei contracții);

1. contracție palpabilă sau vizibilă (inclusiv: mișcare activă, amplitudine incompletă);

2. mișcare activă (voluntară), amplitudine completă, cu eliminarea gravitației;

3. mișcare activă, amplitudine completă, împotriva gravitației;

4. mișcare activă, amplitudine completă, împotriva unei rezistențe moderate;

5. mișcare activă, amplitudine completă, împotriva unei rezistențe maxime (normal);

NT – netestabil.

Mușchii ce vor fi examinați și cotați utilizând gradarea descrisă mai sus au fost aleși datorită inervării lor de către segmentele indicate și ușurinței de a fi testați în situații clinice. Aceștia „mușchi cheie" sunt prezentați în fig. 10.3–10.12.

Pe lângă testarea bilaterală a acestor mușchi, sfincterul anal extern trebuie testat pe baza contracției din jurul degetului examinatorului, cotată ca prezentă sau absentă. Această informație este utilă pentru a determina dacă leziunea este completă sau incompletă.

Scanned with OKEN Scanner

Prin examinarea motorie obligatorie se obţin următoarele categorii de date:

– determinarea nivelului neurologic motor,

– gradul de deteriorare a funcţiei motorii pentru fiecare miotom în parte,

– scorurile motorii (stânga, dreapta şi global).

Nivelul motor este reprezentat de cel mai caudal segment motor normal.

SCALA DE DETERIORARE NEUROLOGICĂ ASIA
(Scala Frankel modificată) [1, 2, 48]

Această scală de gradare a fost definită iniţial de Frankel [2], forma prezentată aici [1] fiind foarte puţin diferită de forma iniţială (diferă forma în care sunt definite deficitele). Spre deosebire de scorurile motorii şi senzitive, această scală apreciază global starea neurologică a pacientului (nu separat pe fiecare dermatom sau miotom) şi nu foloseşte scoruri numerice. În consecinţă este mai puţin analitică, oferind în schimb o idee generală despre situaţia funcţională a pacientului. Gradele de deficit neurologic sunt notate cu litere de la A, la E. Prezentăm comparativ cele două scale: ASIA şi Frankel.

Scala de deteriorare neurologică ASIA

A = *Leziune neurologică completă.* Nu se păstrează nici o funcţie motorie sau senzitivă sub nivelul neurologic (absente şi în segmentele sacrale inferioare: S3-S5).

B = *Leziune neurologică incompletă.* Se păstrează sensibilitatea (cel puţin în segmentele sacrale inferioare: S3-S5), dar fără motilitate sub nivelul neurologic.

C = *Leziune neurologică incompletă.* Se păstrează şi *funcţia motorie* sub nivelul neurologic, iar majoritatea muşchilor cheie aflaţi sub nivelul neurologic au un grad (scor) muscular *mai mic de 3.*

D = *Leziune neurologică incompletă.* Funcţia motorie păstrată, majoritatea muşchilor cheie aflaţi sub nivelul neurologic au un *grad muscular mai mare sau egal cu 3.*

E = *Normal.* Funcţiile senzitive şi motorii sunt normale.

Scala Frankel

A = *Leziune neurologică completă.* Nu se păstrează nici o funcţie motorie sau senzitivă sub nivelul neurologic (absente şi în segmentele sacrale inferioare: S3-S5).

B = *Leziune neurologică incompletă.* Se păstrează sensibilitatea (cel puţin în segmentele sacrale inferioare: S3-S5), dar fără motilitate clinic detectabilă sub nivelul neurologic.

C = *Leziune neurologică incompletă.* Se păstrează şi *funcţia motorie* sub nivelul neurologic, fără motilitate funcţional utilă.

D = Leziune neurologică incompletă. Funcţia motorie păstrată, *motilitate funcţional utilă; pacientii pot merge, cu sau fără ajutor, dar mersul nu este perfect normal.*

E = *Normal.* Funcţiile senzitive şi motorii sunt normale.

Comentând aceste scale, remarcăm gradele B, C, D ce definesc deficitele incomplete.

În gradul B nu există motilitate şi prin această caracteristică se apropie din punct de vedere funcţional de gradul A, de care diferă esenţial prin prognostic: gradul A exclude practic ameliorarea neurologică indiferent de gesturile noastre terapeutice, în timp ce gradul B are potenţial de ameliorare până la oricare din celelalte grade.

Gradul C, ca şi gradul D cuprind pacienţi ce posedă motilitate activă, diferenţa fiind că motilitatea celor din gradul D este utilă funcţional (posibilitatea de a se servi efectiv de membrele superioare şi inferioare).

SIMPTOMATOLOGIE ŞI COMPLICAŢII

Simptomatologia neurologică

Şocul neurogen [37] este o entitate clinică bine definită şi unanim acceptată.

Din punct de vedere patogenic acesta se datorează pe de o parte (poate în cea mai mare măsură) scăderii tonusului vascular simpatic [47]; pe de altă parte, se datorează efectelor unei asemenea leziuni medulare asupra miocardului [25]. Ambele situaţii apar în cazul unei leziuni medulare severe (de obicei leziune completă) şi înalte în acelaşi timp.

Din punct de vedere clinic acesta se caracterizează prin hipotensiune arterială, secundară unei vasodilataţii periferice (prin pierderea controlului simpatic). În consecinţă, pacientul este normovolemic, cu extremităţi calde şi diureză normală, în contrast cu *şocul sistemic*, cu care se face diagnosticul diferenţial, caracterizat prin: hipovolemie, extremităţi reci şi scăderea diurezei. Din punctul de vedere al

Scanned with OKEN Scanner

cordului, şocul sistemic se însoteşte de tahicardie ca reacţie compensatorie la hipovolemie – hipotensiune, în timp ce şocul neurogen evoluează cu bradicardie, prin hipertonie vagală relativă, secundară pierderii controlului simpatic cardiac.

Patogenia lui diferită impune un tratament diferit.

Trebuie precizată, de asemenea, noţiunea de *şoc spinal*. Ea se referă la: pierderea brutală a funcţiei motorii, senzitive şi vegetative (predominant cea simpatică), secundar traumei medulare. Pierderea controlului vegetativ simpatic se materializează în şocul neurogen (noţiune inclusă în şocul spinal).

Din punctul de vedere al componentei motorii (cu excepţia reflexelor) şi senzitive, se consideră că deficitele datorate efectiv şocului spinal se remit rapid (între o ora şi 24 de ore). Aşa se explică de ce în unele (rare) cazuri deficite neurologice grave (chiar complete) se remit [10, 22, 30], uneori spectacular de rapid şi complet. Ceea ce rămâne după acest interval de timp sunt leziuni neurologice durabile, datorate injuriei mecanice medulare (inclusiv injuria traumatică secundară). În consecinţă, leziunile neurologice complete, la mai mult de 24 ore de la traumatism, se consideră definitive.

Sindroame neurologice. Am văzut în capitolul anterior care sunt elementele majore de semiologie neurologică; prezentăm acum sindroamele importante.

În *funcţie de neuronul motor afectat*:

Sindromul de neuron motor central (s.n.m.c.), produs prin compresiunea neuronului cu acelaşi nume, situat în interiorul măduvei în tractul corticospinal (piramidal). În consecinţă, o compresiune a măduvei se va solda cu un asemenea sindrom. Neurologic, el este definit (foarte clar) de următoarele elemente: deficit motor cu hipertonie piramidală, hiperreflectivitate osteotendinoasă, dispariţia reflexelor cutanate, apariţia unor reflexe patologice (Babinski), clonus etc. *În rezumat*: deficit motor cu spasticitate şi semn Babinski (pentru o înţelegere mai completă este utilă consultarea oricărui manual de semiologie neurologică).

Sindromul de neuron motor periferic (s.n.m.p.), produs prin compresiunea neuronului care îşi are originea în cornul anterior medular şi trece apoi prin rădăcina anterioară în nervul segmentar (spinal) corespunzător. Compresiunea în orice punct a acestuia produce o simptomatologie neurologică ce poate fi cu uşurinţă diferenţiată de cea a neuronului motor central: deficit motor cu hipotonie, hiporeflectivitate osteotendinoasă (adesea reflexe abolite), fără semn Babinski, cu tendinţa la apariţia precoce de atrofii musculare semnificative. În situaţii clinice, frecvente în patologia traumatică, acest complex simptomatologic este întâlnit în sindromul de coadă de cal şi în sindromul de compresiune radiculară.

În *funcţie de structura nervoasă afectată* sindroamele se împart în:

1. *Sindrom de compresiune medulară* dacă structura afectată este măduva (s.n.m.c., căruia i se vor defini nivelele de deficit motor şi senzitiv, scorurile de gravitate etc., conform celor discutate în capitolul de semiologie neurologică).

2. *Sindrom radicular (iritativ sau de compresiune)* dacă este afectată o rădăcină nervoasă (nerv segmentar) (s.n.m.p. la care se va identifica rădacina implicată utilizând muşchii „cheie"despre care am discutat).

3. *Sindrom radiculo-medular*, în care structurile menţionate în denumire sunt afectate simultan (s.n.m.c.+ s.n.m.p.).

4. *Sindrom de coadă de cal* întâlnit în lexiunile traumatice situate de la L2 (inclusiv) în jos, având o simptomatologie asemănătoare cu sindromul de con medular (ambele sindroame se manifestă ca s.n.m.p.). Diferenţa majoră faţă de cel din urmă constă în faptul că prognosticul este diferit, dată fiind toleranţa (mult mai bună) la compresiune a rădăcinilor nervoase ce compun coada de cal.

5. *Sindrom de con medular*. Are de obicei drept rezultat o vezică flască şi membre inferioare lipsite de reflexe (s.n.m.p.). Aşadar, simptomatologia neurologică este de obicei cea de neuron motor periferic şi se confundă adesea cu cea a sindromului de coada de cal. Trebuie menţionat faptul că leziunea este frecventă, dată fiind poziţia anatomică a conului medular la nivel T12-L1, zona de mare frecvenţă a TVM. De asemenea, este semnificativ faptul că pacienţii cu leziuni severe vor rămâne de cele mai multe ori cu simptomatologie de incontinenţă urinară şi (ceva mai rar) fecală.

În *funcţie de severitatea leziunii neurologice*, sindroamele de compresiune medulară pot fi:

1. *complete*,
2. *incomplete*.

Scanned with OKEN Scanner

Simptomatologia respiratorie. Toţi pacientii cu leziuni neurologice complete cervicale (inclusiv cei cu leziuni complete cu nivel toracal înalt şi chiar mediu) au tulburări respiratorii, cu atât mai severe cu cât nivelul neurologic este mai înalt. Motivele tulburărilor respiratorii sunt multiple. Cele mai importante sunt:

1. Paralizia unor muşchi respiratori, de obicei mm. intercostali, iar în leziunile cu nivel neurologic C4 sau mai înalt, afectarea parţială sau chiar completă a diafragmului (se înţelege că cei cu nivel neurologic C4 sau mai înalt sunt ventilaţi mecanic).

2. Traumele asociate, mai ales cele toracice: fracturi sau volete costale, hemo-pneumotorax etc.

3. Încărcarea traheo-bronşică cu secreţii, secundară incapacităţii acestor pacienţi de a tuşi eficient (motivaţii la punctul 1 şi 2) sau datorată unor secreţii puţin fluide, prin aport lichidian insuficient, de exemplu.

4. Afectarea respiraţiei diafragmatice (diafragmul este adesea singurul muşchi respirator restant), datorată distensiei abdominale prin ileusul paralitic ce apare foarte frecvent în perioada acută.

Pe fondul organic descris anterior, la care se adaugă şi alţi factori: imobilizarea la pat, vârsta pacientului, afecţiuni cronice pulmonare preexistente etc., incidenţa afecţiunilor infecţioase pulmonare este foarte mare; în studiul NASCIS II [10] pneumonia a apărut la 30% din pacienţi.

Simptomatologia gastrointestinală

Ileusul paralic (caracterizat prin: lipsa tranzitului intestinal, lipsa zgomotelor abdominale, distensie abdominală) face parte cvasiconstant din simptomatologia TVM, în perioada acută. Mecanismul de apariţie este diferit în funcţie de nivelul osos lezional:

– traumatismele cervicale şi cele toracale superioare şi medii (mai ales cele cu leziune neurologică completă) îl produc secundar paraliziei sistemului nervos autonomic, în cadrul şocului spinal;

– traumatismele coloanei lombare îl pot produce prin sângerarea retroperitoneală ce însoţeşte uneori leziunile corpilor vertebrali, cu producerea unui ileus reflex.

Durata existenţei lui este de ordinul zilelor, iar influenţa lui asupra prognosticului este semnificativă, întrucât, poate agrava o insuficienţă respiratorie şi obligă la controlul echilibrului hidro-electrolitic.

În perioada postacută a TVM ileusul este înlocuit cu o *constipaţie cronică* secundară pierderii reflexului de defecaţie, dificil de controlat, uneori cu consecinţe grave prin hiperreflexia autonomă pe care o poate declanşa.

Hemoragia digestivă superioară este de asemenea frecventă, obligând la tratament preventiv.

Simptomatologia urinară începe cu ceea ce se numeşte de obicei *vezică neurogenă*, înţelegând prin aceasta o vezică urinară incapabilă de a se goli în mod fiziologic, datorită leziunii neurologice. Pierderea mecanismelor evacuatorii vezicale trebuie considerată ca sigură în toate leziunile neurologice severe (cu atât mai mult cele complete) şi trebuie evaluată la toţi pacienţii cu leziuni neurologice de gravitate medie (evaluare urodinamică, minimum acceptabil – controlul volumului rezidual).

Riscul de infecţie urinară în cazul vezicii neurogene (mai ales cea cu sonda uretrală fixă) este imens, iar complicarea acesteia cu o infecţie ascendentă, a căilor urinare superioare este una din complicatiile ce reprezintă o cauză majoră de deces la aceşti pacienţi.

Afectarea tegumentară se referă la riscul de producere a escarelor (leziuni de decubit). Ele sunt leziuni ale pielii, iniţial sub forma de eritem, apoi edem, flictena şi în sfârşit necroză, care în timp evoluează în profunzime afectând toate ţesuturile, până la os.

Apar pe zone tegumentare sub care proemină structuri osoase şi se datorează faptului că pacienţii cu leziuni neurologice complete (categoria de elecţie) nu au sensibilitate, deci nu simt durerea la locul de presiune, durere care să-i facă să-şi schimbe poziţia; în plus nu au motilitatea necesară care să le permită această schimbare de poziţie.

Efectul asupra pacientului este de obicei devastator, prin focarul septic pe care îl întreţine şi prin pierderea de proteine produsă la nivelul escarei. Frecvenţa acestei complicaţii a scăzut dramatic de-a lungul anilor; cu toate acestea rămâne încă mare (18% în studiul NASCIS II [10]). Experienţa proprie ne permite să spunem că frecvenţa escarelor poate fi scăzută practic la 0%, dacă pacienţii sunt îngrijiţi în servicii specializate.

Afectarea metabolică. Leziunile neurologice grave se însoţesc constant de hiper-catabolism căruia îi sunt necesare zile sau chiar săptămâni să se compenseze. Dacă la aceasta adăugăm: lipsa

Scanned with OKEN Scanner

unui aport adecvat de materiale energetice şi nutrienţi esenţiali secundară tulburarilor gastro-intestinale, pierderile suplimentare posibile la nivelul escarelor sau prin hemoragie digestivă, catabolismul legat de febră (infecţii respiratorii sau urinare cel mai adesea), înţelegem riscurile la care este supus un astfel de pacient.

Sindromul vegetativ disreflexic (hiperreflexia autonomă) se manifestă prin crize de hipertensiune arterială, bradicardie, transpiraţii profuze, febră, anxietate. Apare cu precădere la pacienţi cu leziuni neurologice complete situate la nivel cervical. Elementele declanşatoare sunt, de obicei, dilatarea vezicală (globul vezical) sau colonică (impactarea materiilor fecale). Debutul este brutal, iar pericolul este reprezentat de valorile mari tensionale.

Tromboflebita profundă a membrelor inferioare este una din complicaţiile majore ale TVM. Frecvenţa de apariţie a acesteia se prezintă astfel:

– în populaţia chirurgicală (în general),
– cca 25%;
– în populaţia neurochirurgicală (patologie cerebrală şi spinală),
– 29–46% [31, 46];
– în populaţia ortopedică,
– cca 50%;
– *în populaţia afectată de traumatisme vertebro-medulare complete, până la 78%* (Green *et al.*, citat de [45]).

Simptomatologia este clinic evidentă doar la 10–16% din pacienţii cu tromboză venoasă profundă a membrelor inferioare, iar investigaţiile paraclinice sunt dificile, costisitoare şi invazive. Complicaţia de temut a trombozei venoase profunde este **embolia pulmonară** [6, 13, 46, 54];

Frecvenţa apariţiei tromboembolismului pulmonar este apreciată la aproximativ 2% din numărul pacienţilor chirurgicali (2,8% într-un studiu cooperativ efectuat pe un lot de cca 500 pacienţi cu TVM, trataţi profilactic [10]) şi este de 3–4 ori mai frecventă la pacienţii cu risc, netrataţi profilactic.

1/3 din aceste cazuri (cca 2% din paraplegiile complete) se soldează cu deces, iar jumătate din decese se produc în câteva minute de la apariţia emboliei, fără a lăsa şansa vreunui gest terapeutic. În SUA se estimează că un număr de cca 150 000 pacienţi mor anual din această cauză (pacienţi internaţi) [13].

Simptomatologia clinică se manifestă prin: dispnee cu tahipnee, brusc apărută, fără cauză aparentă (la cca 80% din cazurile simptomatice); durere toracică pleuritică (la 75%); nelinişte, anxietate, agitaţie; tuse uscată; tahicardie (de obicei peste 100 b/min). Cianoza apare rar, numai în cazurile de afectare foarte severă, iar apariţia unor spute hemoptoice indică un infarct pulmonar semnificativ ca mărime.

În concluzie: frecvenţa trombozei venoase profunde este foarte mare în populaţia chirurgicală în general, încă şi mai mare în populaţia cu leziuni medulare complete. Tromboembolia pulmonară, care o poate însoţi, are un risc fatal major.

Este mult **mai logic şi mai simplu să faci profilaxia afecţiunii** [32] decât diagnosticul şi tratamentul ei.

Acest capitol nu este altceva decât o enumerare a grupelor majore de simptomatologie şi complicaţii în TVM, cu scopul de a oferi o *idee de ansamblu asupra complexităţii* problemelor puse de această categorie de pacienţi. Ţinem să subliniem că succesul managementului unui asemenea pacient ţine în cea mai mare măsură de corectarea dezechilibrelor organice mai sus menţionate şi abia apoi de tratamentul specific acordat leziunii vertebro-medulare (în speţă de tratamentul chirurgical).

ISTORIA NATURALĂ ŞI PROGNOSTICUL TRAUMATISMELOR VERTEBRO-MEDULARE

Acestea sunt, desigur, diferite pentru leziunile complete şi cele incomplete.

Este practic unanim admis faptul că *în cazul leziunilor neurologice complete mai vechi de 24 de ore* (se exclud din discuţie leziunile cozii de cal) recuperarea deficitelor motorii nu apare. Cu toate acestea Hansebout [30] regăseşte constant, în seriile mari de cazuri traumatice publicate, un mic procent de cazuri (1–2%) de leziuni iniţial complete, cu ameliorare semnificativă ulterioară (până la persoane devenite ambulatorii). Frankel [2] găsise anterior un procent mult mai mare (8%). Indiferent de procente, care variază semnificativ, rezultatele studiilor sunt de acord cu ideea că există pacienţi iniţial completi care se ameliorează spontan, semnificativ [10, 22].

În cazul leziunilor neurologice incomplete evoluţia obişnuită a cazurilor este spre remisiune

Scanned with OKEN Scanner

neurologică. Urmează apoi o perioadă în care neurologia rămâne staționară. Tratamentul chirurgical aplicat în această perioadă (atunci când este indicat) poate duce la reluarea evoluției remisive.

Un procent din aceste leziuni evoluează, însă, spre *agravare*. Circa 25% din TVM incomplete vor suferi o afectare neurologică suplimentară în fazele: pre-spital (datorită imobilizării inadecvate a coloanei) și intra-spital în faza acută [37]; cea mai mare parte din aceste agravări (de altfel foarte numeroase) se produc în faza prespital. Managementul pacientului în faza acută este creditat doar cu cca 5% din agravările apărute [10, 35].

Ameliorarea pare să fie mai completă atunci când debutează mai precoce posttraumatic și atunci când ritmul inițial al ameliorării este rapid.

TRAUMATISMELE VERTEBRO-MEDULARE ÎN CADRUL POLITRAUMATISMELOR

Asocierea între TVM și alte traumatisme este frecventă (între 40 și 60% din cazuri). Nevoia definirii prognosticului unei asemenea asocieri stă desigur la baza diverselor scale – ISS (*Injury Severity Scale*), MISS (*Modified Injury Severity Scale*), AIS (*Abreviated Injury Scale*) etc. [8] – de evaluare a gravității unui politraumatism.

Pentru a ne face o idee asupra importanței *TVM în aprecierea globală a șanselor de supraviețuire ale unui politraumatizat* vom analiza pe scurt scala MISS (*Modified Injury Severity Scale*).

Sunt definite cinci grade de risc, în care leziunile vertebro-medulare sunt încadrate astfel:

1. *minor*;
2. *moderat*; aici sunt încadrate: fracturi de apofize spinoase sau transverse;
3. *sever fără risc vital*; cuprinde leziunile vertebrale fără interesare mielică;
4. *sever cu risc vital*; leziuni vertebrale *cu paraplegie;*
5. *critic, supraviețuire incertă*; leziuni vertebrale *cu tetraplegie*;

Din examinarea acestei scale este evident faptul că traumatismele mielice dictează șansa de supraviețuire a unui asemenea politraumatizat, cele care interesează regiunea cervicală având gradul MISS cel mai mare posibil; leziunile cervicale sunt mai grave față de cele toraco-lombare, diferența fiind de un punct pe scala de gravitate.

Ordinea de rezolvare a leziunilor existente la un politraumatizat depinde de ordinea de urgență și gravitate a componentelor traumatice implicate. TVM nu este cel mai urgent element traumatic de rezolvat, înaintea lui trecând toate condițiile traumatice ce amenință direct viața: șocul, hemoragia externă și internă, dezechilibrele cardio-vasculare, insuficiența respiratorie, abdomenul acut sau procesele expansive intracraniene posttraumatice. Poziția TVM în ordinea de rezolvare este situată imediat după condițiile sus-menționate, urmată probabil de fracturile membrelor.

ANALIZA DIAGNOSTICĂ A UNUI PACIENT CU TRAUMATISME VERTEBRO-MEDULARE

În *formularea diagnosticului* trebuie să se precizeze următoarele elemente:

1. Dacă există afectare neurologică (TV sau TVM);
2. Zona topografică a coloanei, care a fost afectată (cervicală, toracală sau lombară);
3. Gradul afectării neurologice (leziune completă sau incompletă, alături de cuantificarea mărimii deficitului prin scorul motor global sau gradul Frankel);
4. Nivelul neurologic al leziunii;
5. Tipul leziunii osteo-ligamentare (definit de una din clasificările uzuale, clasificări ce nu au făcut obiectul acestui capitol);
6. Nivelul osos lezional.

Ținând cont de cele spuse mai sus diagnosticul ar trebui să se formuleze astfel:

TVM (1) *cervical* (2), *leziune neurologică incompletă, grad Frankel C* (3), *nivel C5* (4), *prin luxație anterioară bilaterală* (5) *C5-C6* (6).

Dincolo de aceste elemente, obligatoriu conținute în formularea diagnosticului, există și *alte elemente care trebuie precizate* și anume:

a. care este inventarul lezional (care elemente anatomice ale coloanei sunt afectate: corp vertebral, ligament longitudinal anterior, complex ligamentar posterior etc.);

b. dacă leziunea osteo-ligamentară este instabilă și despre ce tip de instabilitate e vorba;

c. dacă este paraclinic demonstrabilă o compresiune medulară la acel nivel;

Scanned with OKEN Scanner

Tot în analiza diagnostică trebuie să figureze *complicațiile legate de TVM*. Astfel, trebuie cunoscut dacă pacientul este în insuficiență respiratorie, dacă prezintă ileus paralitic, dacă mecanismul micțional este afectat, dacă are infecție urinară, escare etc.

În sfârșit, se evaluează eventuale *alte tare organice* ale pacientului, analiză de care va depinde aprecierea riscului global chirurgical și anestezic.

TRATAMENT

Să ne facem mai întâi o idee generală asupra a ceea ce înseamnă acest tratament privit global.

Faza I: Pre-spital

Ea se referă la gesturile terapeutice, efectuate din momentul traumei până când pacientul a ajuns într-un centru spitalicesc competent pentru această patologie.

Principiul de bază este: „orice traumatizat (cu atât mai mult politraumatizat) este considerat a avea o leziune vertebrală până în momentul demonstrării contrariului".

Aceste *gesturi terapeutice* sunt:

1. Descarcerarea, valabilă mai ales în cazul accidentelor de trafic;
2. Imobilizarea imediată a coloanei (eventual chiar înaintea descarcerării);
3. Asigurarea funcțiilor vitale (oxigenarea și tratamentul șocului);
4. Evaluarea globală a traumatizatului („inventarul lezional").

Corectitudinea acestor gesturi influențează major situația pacientului: este demonstrat că 20–25% din TVM pot suferi o agravare neurologică în această fază terapeutică [11].

Dincolo de gesturile descrise mai sus, în această fază mai există un element critic, respectiv *durata intervalului trauma-internare*. De acest element depinde rapiditatea diagnosticului și a instituirii tratamentului specific (neuroprotecția – eficace dacă a fost începută în primele 8 ore posttraumatic).

Faza II: Intra-spital

La rândul ei, această fază se împarte în:

A. *Faza acută*, pe care o vom detalia ceva mai jos,

B. *Faza cronică*, de recuperare neuro-motorie.

Despre *faza recuperatorie* vom spune că, în situația în care, dintr-un motiv sau altul, lipsește sau este ineficientă, întregul efort terapeutic anterior devine inutil. Să luăm un exemplu: un pacient cu leziune neurologică completă toracală, perfect tratat chirurgical. Bine recuperat, acesta va putea, fără nici un ajutor: să se ridice din pat, să se transfere într-un scaun rulant, să se îmbrace, să meargă singur la toaletă, să conducă un autovehicul, să meargă la cumpărături, să muncească și să-și câștige propria existență, să aibă contact sexual, să se căsătorească și, adesea, să poată procrea. În esență, o persoană rămasă cu un asemenea handicap poate duce o viață la fel de bogată, asemănătoare cu a unei persoane fără handicap motor: poate fi *complet independentă, se poate întreține, se poate căsători și poate avea copii*.

Obiectivele tratamentului recuperator sunt:

- Dacă leziunea este incompletă, se încearcă dezvoltarea și utilizarea la maximum a capacităților restante,
- Dacă este completă, rostul recuperaționistului este de a alege pentru pacient și a-l învăța să utilizeze „soluții alternative".

De exemplu, în cazul în care micțiunea spontană, normală nu mai este posibilă, există soluții alternative: micțiune reflexă, micțiune prin presiune, sondaj sau autosondaj intermitent, condom cu punga de picior și, în ultimă instanță, sonda uretrală sau suprapubiană permanentă.

TRATAMENTUL ÎN FAZA ACUTĂ

MANAGEMENTUL GLOBAL

Este vorba de un nou concept și nu propriu-zis de o terapie. În cadrul acestei noi viziuni terapeutice s-au creat servicii dedicate exclusiv acestei patologii.

În aceste centre specializate se tratează o singură afecțiune (sau o grupă restrânsă de afecțiuni cu trăsături identice, sau foarte asemănătoare). Pentru aplicarea tratamentului sunt *concentrați în același loc o multitudine de specialiști din domenii extrem de variate*: chirurg spinal, neurolog, urolog, kinetoterapeut, ergoterapeut, psiholog, sociolog, specialiști în confecționarea de orteze, informaticieni etc. În același timp *cadrele medii sanitare sunt pregătite specific* pentru

Scanned with OKEN Scanner

această categorie de pacienți, întrucât nevoile de îngrijire diferă semnificativ în funcție de patologie. *Ce se realizează* în acest mod: o *cunoaştere detaliată a domeniului* (datorită îngustimii lui), *o experiență deosebită* a celor ce participă la îngrijire (datorită numărului însemnat de cazuri de același fel tratate), cu un *beneficiu maxim pentru pacient* datorită ofertei cooperative–servicii medicale și paramedicale.

„Produsul" final al unui asemenea centru ultraspecializat (*Spine Injury Center*) cu suport multidisciplinar, este o persoană (chiar dacă cu handicap locomotor major) independentă, ca individ și din punct de vedere social, capabilă să se autoîngrijească și să-și câștige singură existența.

NEUROPROTECȚIA este o noțiune nou creată, domeniul acesteia acoperind studiul experimental și clinic al mijloacelor capabile să protejeze (preventiv sau curativ) celula nervoasă contra injuriei secundare posttraumatice.

Mai multe categorii de droguri au fost utilizate fie pe modele experimentale, fie în testare clinică, utilitatea clinică curentă nefiind încă de actualitate pentru marea lor majoritate. Dat fiind interesul deosebit din punct de vedere teoretic, aceste grupe vor fi în mod sumar amintite.

1. **Steroizi.** În această grupă două medicamente dețin interesul:

Metil-prednisolonul se presupune că intervine în procesul fiziopatologic al injuriei traumatice secundare prin îmbunătățirea perfuziei sanguine medulare la nivel microvascular și inhibiția peroxidării lipidice [2, 27], iar ultimul studiu clinic publicat – NASCIS II – [9] susține ideea că, doze mari administrate în primele 8 ore posttraumatic (intervalul posttraumatic acceptat pentru instalarea injuriei secundare) ameliorează semnificativ rezultatele [39, 26]. Acest tip de neuroprotecție este singurul în utilizare clinică actualmente, fără a i se fi stabilit definitiv utilitatea.

Tirilazad mesilatul (U74006F) – un 21-amino-steroid non-glucocorticoid din grupa generic numită „lazeroizi" a dat rezultate foarte promițătoare în studii experimentale, atunci când a fost utilizat în primele 4 ore post-traumatic și nu a avut efect la mai mult de 8 ore [51, 28].

2. **Blocanți ai canalelor de calciu.** Mecanismul lezional neuronal datorat ischemiei este bine cunoscut iar, în cadrul lui, influxul de Ca^{2+} intracelular este veriga finala ce duce la moartea celulei [44]. *Nimodipina* (blocant al canalelor de calciu) a fost testată în numeroase studii experimentale [19, 24,39] și clinice, cu rezultate contradictorii. Cu toate acestea, este sigur faptul că administrarea sa profilactică (cel puțin în condiții experimentale) este eficace.

3. **Antioxidanți.** Studii experimentale recente facute cu *allopurinol*, inhibitor de xantin-oxidază, au aratat un efect protectiv consistent mai mare decât în cazul utilizarii metil-prednisolonului (Roy, citat de [11]).

4. **Chelatori ai radicalilor liberi.** Radicalii liberi sunt substanțe extrem de reactive ce provoacă peroxidarea fosfolipidelor ce compun membrana celulară, pot afecta direct integritatea țesutului vascular sau pot oxida proteinele și acizii nucleici celulari. Droguri antagoniste ale radicalilor liberi, ca de exemplu *alfa-tocoferolul (vitamina E)* au fost demonstrate că sunt utile [4], din nefericire, doar anterior traumei.

5. **Gangliozidele** având ca reprezentant de bază o monosialoglicozidă denumită GM1, par să fie active în „creșterea neuronală și transmisia sinaptică", permițând țesutului nervos neafectat de traumă să se reorganizeze funcțional pentru a suplini funcțiile pierdute și reducând degenerarea neuronală secundară. Studii experimentale prezintă constant rezultate notabile [40].

6. **Antagoniștii peptidelor opioide endogene** par să intervină în lanțul fiziopatologic prin protejarea împotriva alterării fluxului sanguin la nivelul microcirculației în focarul lezional. Dintre peptidele opioide „dinorfina" pare să fie cea care trebuie antagonizată. Studii experimentale cu antiser au dovedit reducerea leziunilor neurologice [20, 55]. Testarea clinică a unui antagonist cunoscut, naloxonul, nu a relevat nici o influență [9].

7. **Antagoniști ai aminoacizilor excitatori**; este vorba de aspartat și glutamat, neuro-transmițatori naturali în SNC. În cazul leziunilor traumatice, acumularea de aminoacizi excitatori duce la creșterea necontrolată a descărcarilor neuronale, edem și în final moartea neuronului prin aflux de ioni de Ca. Studii experimentale au sugerat utilitatea administrării antagoniștilor [18], cu remarca nevoii administrării lor în primele două ore posttraumatic.

Scanned with OKEN Scanner

TRATAMENTUL DEFINITIV (SPECIFIC)

PROCESUL DE DECIZIE: TRATAMENT CHIRURGICAL *versus* CONSERVATOR

Acesta este elementul esențial al procesului terapeutic. Tendința actuală este aceea de standardizare.

Vom lua în discuție procesul decizional folosind ca model TVM toracale, unde atitudinea este unitară pentru toată regiunea topografică. Pentru tipul leziunilor vertebrale vom folosi clasificarea lui Hanley și Eskay [29], care are avantajul de a fi simplă.

Să vedem care sunt factorii de care depinde decizia conservator *versus* chirurgical.

A. *Caracteristicile leziunii* (vezi tabelul 10.1, coloanele 1, 2 și 3);

– tipul leziunii vertebrale (clasificarea Hanley-Eskay);

– leziunea neurologică (completă, incompletă sau fără leziune);

– existența paraclinic demonstrabilă a compresiunii medulare (da, nu).

B. *Scopurile urmărite* (vezi tabelul 10.1, coloanele 4 și 5). Există două țeluri majore:

1 –decompresiunea radiculo-medulară;

2 –stabilizarea coloanei (fixare), reducerea dezaxării, refacerea curburilor, corecția angulației.

Procesul de decizie duce la elaborarea unei recomandări (chirurgical – da sau nu) pentru fiecare din scopurile majore (vezi tabelul 10.1, coloanele 4 și 5) în parte și ulterior elaborează o recomandare globală (vezi tabelul 10.1, coloana 6). Această recomandare va fi, în sfârșit, modelată conform influențelor unor factori decizionali secundari: vârstă, tare asociate, opțiunea pacientului etc.

Să analizăm o asemenea decizie (tabelul 10.1):

Luăm cazul unei leziuni vertebrale toracale, care, după investigare paraclinică a fost încadrată ca tip IA (clasificarea Hanley-Eskay). Acest grup de leziuni au caracteristicile: fractura prin compresie, cu reducerea înălțimii vertebrale cu mai puțin de 50% și angulație mai mică de 25 grade. Leziunea este așadar stabilă, cu angulație ce nu necesită corecție. În consecință, în coloana 5 (reprezentând unul din scopurile chirurgicale și anume cel de axare-fixare) va apare NU, adică fără indicație din acest punct de vedere.

Privind în coloana 2 și 4 (elementul „leziune neurologică" determină existența sau lipsa scopului chirurgical de „decompresiune"), vedem că, pacienții cu leziune neurologică completă, ca și cei fără leziune neurologică, nu necesită decompresiune. Așadar, singura motivare posibilă a chirurgiei poate apare la acei pacienți cu leziune neurologică incompletă, dacă aceasta se însoțește de demonstrarea paraclinică a existenței unei compresiuni medulare (coloana 3). În consecință în coloana 6 („recomandare globală"), la această categorie de pacienți, va apăre DA, au indicație chirurgicală. De altfel, urmărind tabelul 10.2, se poate vedea că leziunile neurologice incomplete nu au indicație de decompresiune decât dacă această compresiune poate fi documentată paraclinic [semnul „+" în coloana 3 („COMPRESIUNE MEDULARĂ PARACLINIC")].

Tabelul 10.1

Criterii de decizie – tratament chirurgical *versus* conservator – în TV cu leziune tip IA în clasificarea lui Hanley și Eskay

Leziune vertebrală	Leziune neurologică	Compresiune medulară paraclinic	Decompresiune mielo-radic.	Axare-fixare	Recomandare globală
Tip IA	Completă	+	Nu	Nu	Nu
		–	Nu	Nu	Nu
	Incompletă	+	Da	Nu	Da
		–	Nu	Nu	Nu
	Fără leziune	+	Nu	Nu	Nu
		–	Nu	Nu	Nu

Scanned with OKEN Scanner

Tabelul 10.2

Criterii de decizie – tratament chirurgical *versus* conservator – (continuare tabelul 10.1)

Leziune vertebrală	Leziune neurologică	Compresiune medulară paraclinic	Decompresiune mielo-radic.	Axare-fixare	Recomandare globală
Tip IB	Completă	+	Nu	Da	Da
		–	Nu	Da	Da
	Incompletă	+	Da	Da	+Da
		–	Nu	Da	Da
	Fără leziune	+	Da	Da	+Da
		–	Nu	Da	Da
Tip II fractură luxație	Completă	+	Nu	Da	Da
		–	Nu	Da	Da
	Incompletă	+	Da	Da	Da
		–	Nu	Da	+Da
	Fără leziune	+	Da	Da	Da
		–	Nu	Da	+Da
Tip III cominutivă	Completă	+	Nu	Da	Da
		–	Nu	Da	Da
	Incompletă	+	Da	Da	+Da
		–	Nu	Da	Da
	Fără leziune	+	Da	Da	+Da
		–	Nu	Da	Da
Tip IV cominuție-dislocație	Completă	+	Nu	Da	Da
		–	Nu	Da	Da
	Incompletă	+	Da	Da	+Da
		–	Nu	Da	Da
	Fără leziune	+	Da	Da	+Da
		–	Nu	Da	Da

Nota: Pentru rubrica „Recomandare globală": Da = indicație chirurgicală, +Da = „indicație chirurgicală fermă", Nu = fără indicație chirurgicală. Modificat după [11].

Ce alte concluzii se pot deduce din analiza acestui tabel:

• toate tipurile de leziuni vertebrale cu excepția tipului IA, au indicație de corecție-stabilizare și automat indicație chirurgicală;

• un singur țel chirurgical (decompresiune sau stabilizare) este suficient pentru a recomanda chirurgia;

• atunci când ambele scopuri (decompresiune și stabilizare) pot fi împlinite chirurgical „indicația chirurgicală devine fermă";

Ce este neclar în luarea unei decizii:

– Se admite că există indicație de decompresiune chirurgicală la pacienți fără semne neurologice, care, pe investigații demonstrează existența compresiunii medulare. Există încă controversă pe această temă, parțial tranșată prin definirea măsurii în care diametrele sau suprafața canalului rahidian trebuie să fie reduse pentru a indica chirurgia. Nici măsura îngustării canalului rahidian nu este universal admisă.

– Momentul optim chirurgical nu este nici el definitiv stabilit. Chirurgia precoce pare să ofere pacienților sanse ceva mai mari.

Să analizam impreună un caz prin prisma celor expuse anterior.

Caz: D.A., sex masculin, 52 ani; Traumatism prin precipitare în urmă cu cca 24 ore.

La internare:

– motor: testingul muscular (examinarea „mușchilor cheie") găsește valori situate între 0 și 2 pentru toate grupele musculare ale membrelor inferioare și valoare normală [40], pentru membrele superioare; scor motor global 62, grad Frankel C;

– senzitiv: hipoestezie pentru toate modurile de sensibilitate, cu nivel T11.

– retenție urinară completă cu cateter urinar permanent instalat anterior internării;

Nivelul osos al leziunii este T11 (vezi radiografii simple); nivelul osos corespunde cu nivelul neurologic (senzitiv T11) și este compatibil cu

Scanned with OKEN Scanner

nivelul motor L1, întrucât nu există muşchi cheie examinabili în zona T2-L1).

Diagnosticul în cazul de faţă, pe puncte, în ordinea în care ele au fost expuse la „Analiza diagnostică" este:

1 –TVM (traumatism vertebral cu interesare mielică);

2 –toracal (regiunea topografică interesată);

3 –cu leziune neurologică incompletă (grad Frankel C – scor motor 62);

4 –nivel neurologic T11;

5 –tipul leziunii osoase este încă neclarificat în această fază!

6 –nivel lezional osos T11;

Pentru a încadra leziunea într-o anume clasificare (punctul 5 din analiza diagnostică) şi din considerente de decizie terapeutică trebuie stabilit inventarul lezional:

Analiza investigaţiilor radiologice evidenţiază:

Pentru radiografia simplă de faţă (fig. 10.13):

– corpul vertebral T11 este mai puţin clar conturat,

– ceva mai puţin înalt,

– cu distanţa interpediculară crescută (vezi săgeata din fig. 10.13, dreapta); totul prin comparaţie cu vertebrele din imediata vecinătate;

– fără luxaţie în plan frontal;

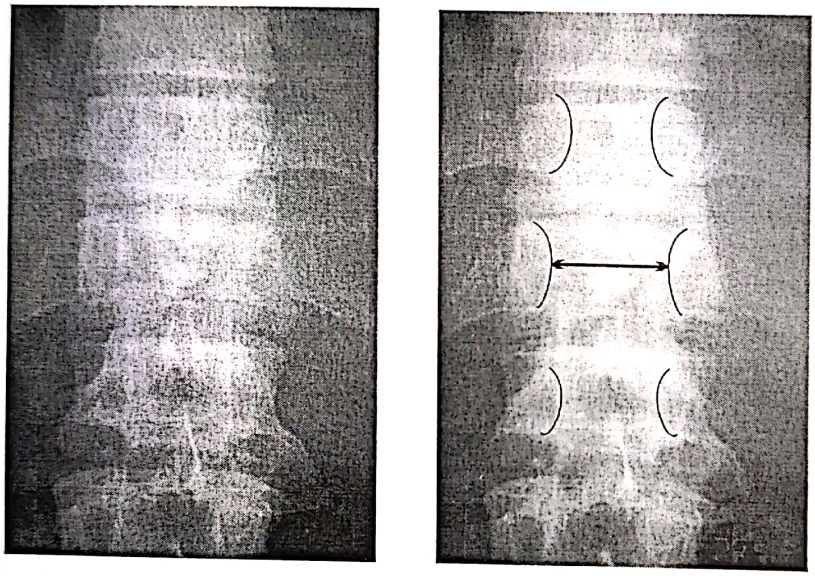

Figura 10.13. Caz D.A., radiografie simplă de faţă; în dreapta contur subliniat al feţelor mediale pediculare.

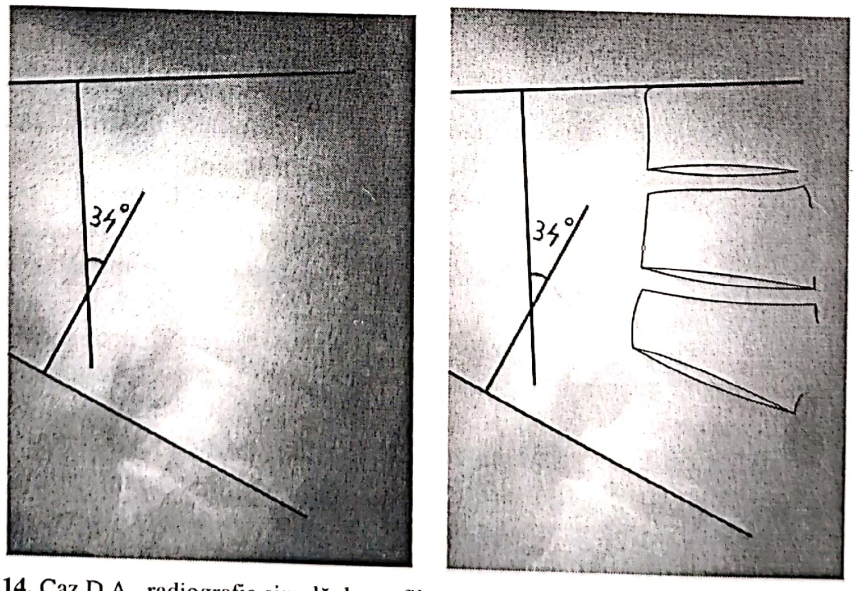

Figura 10.14. Caz D.A., radiografie simplă de profil; în dreapta, aceeaşi imagine cu contur subliniat.

Scanned with OKEN Scanner

Pe radiografia simplă de profil (fig. 10.14) se evidenţiază:

– tasare anterioară corporeală (ceva mai mult de 50% din înalţimea corpului);

– angulaţie 34 grade;

– fără luxaţie (dezaxare) în plan sagital.

Analiza leziunilor anatomice, pe baza indiciilor radiologice oferite de radiografiile simple este următoarea:

– *Corpul vertebral* probabil fracturat cominutiv; *Argumente*: tasare anterioară peste 50% din înalţimea corpului, distanţă interpediculară crescută pe imaginea de faţă;

– *Aparatul ligamentar posterior*, probabil rupt; *Argumente*: angulaţie peste 30 grade, lărgirea spaţiului dintre apofizele spinoase pe imaginea de profil (pe imaginea prezentată acest detaliu nu este vizibil), spaţiu interspinos largit la palparea spinoaselor cu impastarea regiunii (argument clinic, foarte evident la cazul în speţă);

– *Discuri intervertebrale*, probabil intacte; *Argumente*: traumatism prin mecanism de flexie-distracţie şi compresie axială, lipsa luxaţiei atât în plan frontal cât şi în plan sagital. Dacă discul ar fi rupt, având în vedere ruptura concomitentă a aparatului ligamentar posterior, dezaxarea ar fi foarte probabilă.

– *Ligament longitudinal anterior* sigur intact; *Argumente*: mecanismul lezional face imposibilă ruptura; lipsa dezaxării;

– *Ligament longitudinal posterior*, probabil intact; Argumente: se consideră rupt atunci când fragmentele detaşate din corpul fracturat cominutiv sunt pătrunse în canal mai mult de 25% din diametrul sagital (în cazul de faţă peretele anterior al canalului este nesemnificativ modificat de fractura corporeală, nu există fragmente detaşate în canal, vezi imagine CT axial – fig. 10.15);

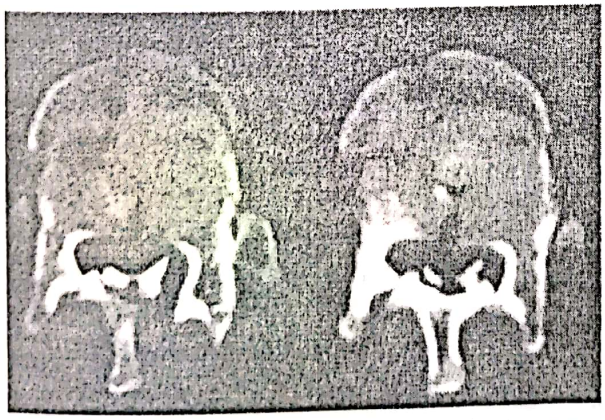

Figura 10.15. Caz D.A., CT secţiuni orizontale, fereastra osoasă, vertebra T11.

Computer tomografia (fig. 10.15) cu fereastra osoasă clarifică punctele în suspensie:

– Confirmă o cominuţie completă corporeală; este de remarcat faptul că peretele posterior vertebral nu este semnificativ pătruns în canal; este evidentă, de asemenea, lărgirea canalului în plan frontal prin îndepărtarea pediculilor vertebrali.

– Pune în lumină fractura lamei vertebrale cu fragmente osoase detaşate din lamă, situate în interiorul canalului rahidian; fragmentele osoase din canal ridică suspiciunea (confirmată operator) a rupturii sacului dural, perforat de aceste fragmente osoase.

– Stabileşte măsura reducerii suprafeţei canalului rahidian, în cazul de faţă cca 35%, reducere datorată leziunii osoase posterioare şi, în mai mică măsură, celei anterioare.

Reconstrucţia CT în plan frontal şi sagital (fig. 10.16) ne oferă o imagine de ansamblu a leziunilor, fără a ne oferi informaţii suplimentare faţă de cele comentate; pe secţiunea reconstruită în plan frontal prin pediculii vertebrali (fig 10.16, imaginea stânga-jos) se confirmă distanţa interpediculară crescută la nivelul corpului fracturat cominutiv.

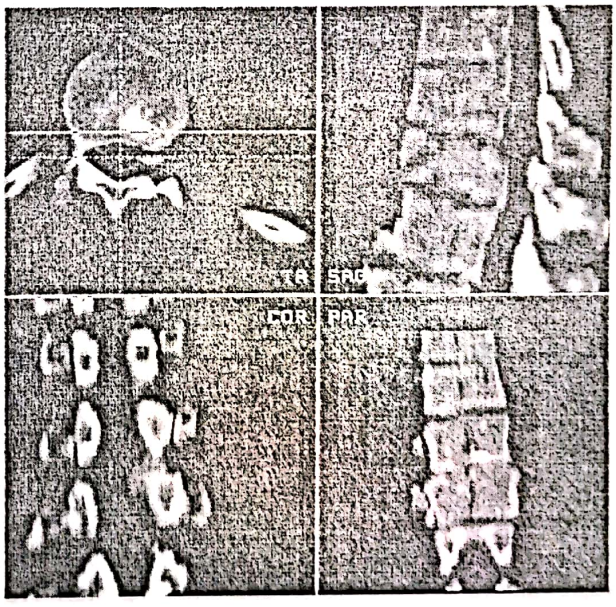

Figura 10.16. Caz D.A., reconstrucţii CT în plan mediosagital (dreapta sus), şi în plan frontal (pedicular – stânga jos şi corporeal – dreapta jos); imaginea stânga sus prezintă planul secţiunilor reconstruite.

Scanned with OKEN Scanner

Revenind acum la punctul 5 al „analizei diagnostice", rămas în suspensie, putem spune că leziunea se încadrează (conform clasificării AO) în tipul B1.2, respectiv: leziune a ambelor coloane biomecanice, constând în ruptura ligamentară posterioară prin mecanism de flexie-distracție, asociată cu o fractură tip A a coloanei anterioare (cominuție) prin mecanism de compresie axială.

După stabilirea inventarului lezional continuăm cu **analiza instabilității**:

Leziune a tuturor coloanelor biomecanice (indiferent de conceptul biomecanic adoptat);

Instabilitate imediată în:

– încărcare axială (datorată cominuției corporeale);

– în flexie, datorată leziunii grave ligamentare posterioare;

– mai puțin instabilă în extensie și în translație (discuri intervertebrale intacte).

Calificativul global: instabilitate *completă.*

Instabilitate tardivă (prin leziune ligamentară) în flexie.

Ultima întrebare la care trebuie să răspundem este: dacă există compresiune medulară evidentă paraclinic? Răspunsul este: evident da (suprafața canalului redusă cu 35%).

De analiza prezentată anterior depind **deciziile de tratament specific** (definitiv).

Cazul prezentat are *„indicație chirurgicală fermă"* (vezi „Procesul de decizie, chirurgical *versus* conservator"); Argumente:

– leziune neurologică incompletă (Frankel C), cu compresiune medulară demonstrabilă paraclinic (reducerea suprafeței canalului rahidian cu peste 20% – pentru zona T11-T12), așadar indicație de decompresiune;

– angulație peste 30 grade sau/și reducerea înălțimii corpului vertebral peste 50%, indicație de fuziune posterioară;

– angulație peste 25–30 grade, indicație de corecție a curburii patologice.

Calea de abord va fi de această dată obligatoriu posterioară, întrucât:

– reducerea majoră a dimensiunilor canalului este datorată elementelor anatomice posterioare (vezi CT– fig. 10.15);

– există probabil leziune durală, care trebuie reparată;

– fuziunea indicată este posterioară (vezi argumentele de mai sus); în plus ceea ce trebuie neapărat corectat este leziunea ligamentară posterioară, respectiv trebuie îndepărtat riscul de instabilitate tardivă.

Tehnica de sinteză (fig. 10.17 și 10.18): șuruburi transpediculare.

De aici încolo lucrurile devin discutabile; unele voci vor considera suficientă această abordare, contând pe consolidarea naturală a fracturii cominutive corporeale, alții vor recomanda un al doilea abord pe cale anterioară sau laterală pentru stabilizare anterioară (corporeală). În ceea ce ne privește nu am considerat necesar un abord combinat (posterior – anterior), din următoarele motive:

– refacerea înălțimii corporeale poate fi realizată pe cale posterioară, cu o pierdere medie de corecție în momentul consolidării complete de numai câteva grade (fig. 10.18, dreapta);

– nu suntem adepții intervențiilor chirurgicale multiple (anterior și posterior) datorită traumei chirurgicale serioase și complicațiilor postoperatorii cumulate (cu excepția unui număr extrem de restrâns de cazuri, în care sinteza 360 de grade este absolut obligatorie;

– în cazul de față intervenția complementară ar fi însemnat (pentru vertebra T11) o toraco-freno-laparotomie, intervenție lungă și laborioasă cu procentaj semnificativ de incidente, accidente și complicații asociate.



Figura 10.17. Caz D.A., imagine de față postoperator.

Scanned with OKEN Scanner

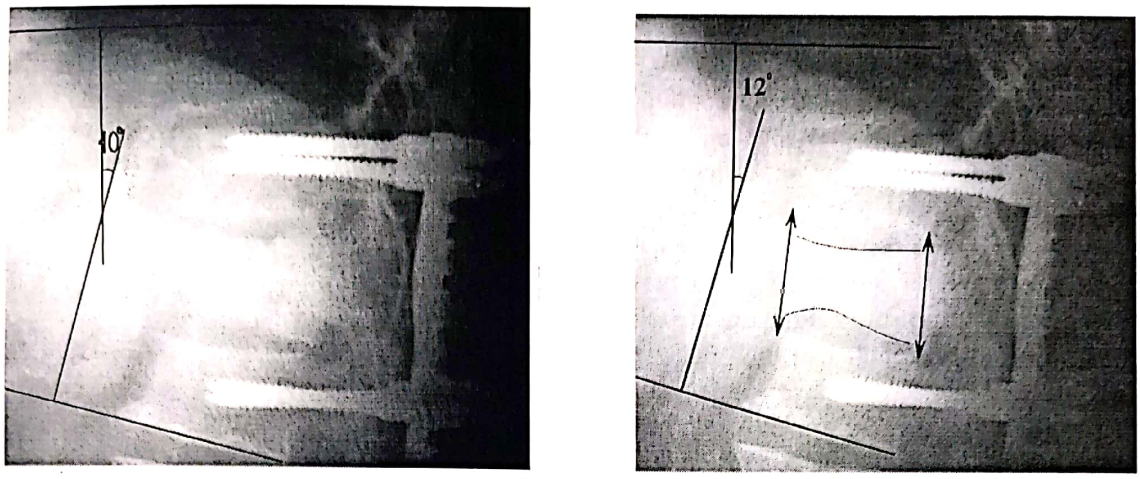

Figura 10.18. Caz D.A., radiografie de profil postoperator – angulație10 grade; în dreapta, imagine de profil la un an postoperator – săgețile și conturul subliniat documentează refacerea înălțimii corpului vertebral fracturat cominutiv, cu o pierdere de corecție de 2 grade.

TRATAMENTUL CONSERVATOR

Revăzând datele expuse la capitolul „Procesul de decizie", să amintim câteva *principii*:

– nu se tratează conservator cazurile cu compresiune medulară paraclinic demonstrabilă, mai ales dacă acestea sunt însoțite de simptomatologie neurologică;

– nu se tratează conservator cazurile cu instabilitate ligamentară sau instabilitatea tardivă generată de asemenea leziune, întrucât nu putem aștepta o consolidare, indiferent de durata imobilizării; în schimb, instabilitatea de cauză osoasă poate, în anumite condiții, să fie tratată conservator;

– tratamentul conservator (ca și cel chirurgical) impune, ca prim pas, reducerea eventualelor dislocații, corecția angulației, refacerea curburilor; reducerea se face în condiții similare cu reducerea preoperatorie; cazurile cu angulație severă sau curburi naturale grav afectate se exclud de la tratamentul conservator [dat fiind minima capacitate de influențare conservatorie (posturală, de exemplu)].

Principiul de bază al acestui tip de tratament este reprezentat de „imobilizarea externă" pe o perioadă limitată de timp.

Avantajul major este evitarea chirurgiei cu cortegiul ei de riscuri; dezavantajul major este perioada de imobilizare, pe care chirurgia actuală o poate de obicei evita.

Mijloacele de imobilizare externă, disponibile la ora actuală, pot fi ordonate după zona topografică de imobilizat și după capacitatea de a restricționa anumite tipuri de mișcări.

Din punct de vedere topografic, ortezele se adresează coloanei cervicale, toraco-lombare și lombare inferioare (sub L3). Cele mai utilizate orteze sunt cele ce se adresează coloanei cervicale. Motivația este legată de faptul că ele permit o imobilizare mai eficace față de cele utilizate pentru alte regiuni topografice, iar forțele exercitate la acest nivel sunt comparativ mai mici.

Pentru regiunea cervicală *ordinea de eficacitate*, începând cu cele mai puțin eficace mijloace de imobilizare, este următoarea:

1. Guler moale.
2. Guler dur; ambele limitează, practic nesemnificativ, mobilitatea acestei zone. Gulerele care fixează bărbia, au oarecare superioritate.
3. Gulerul Philadelphia; are puncte de sprijin pe occiput, bărbie, stern și eventual pe porțiunea superioară a coloanei toracale (fig. 10.19).
4. Orteza „SOMI" („*SOMI brace*"– fig. 10.20) și ortezele cervicotoracice; așa cum le arată numele sunt evident mai lungi decât gulerele și oferă în consecință puncte de sprijin mult mai solide și mai la distanță situate (condiție esențială de eficacitate).
5. Minerva; fie că este vorba de gips sau materiale plastice termodeformabile, rămâne unul din cele mai eficace mijloace de imobilizare externă.

Scanned with OKEN Scanner

6. *Halo*-ul (fig. 10.21), evident, cel mai bun mijloc la îndemână la ora actuală. Dincolo de eficacitatea superioară în reducerea mobilității, este singura orteză care permite în acelaşi timp aplicarea unor importante forţe de distracţie pe structurile coloanei. Cu toate acestea, studii numeroase [7, 11, 37] au demonstrat că mobilitatea medie restantă la nivelul fiecărui segment motor vertebral este încă surprinzător de mare, cca 30% din mobilitatea normală, mult mai mult decât ne-am aştepta.

Pentru regiunea toracală şi lombară superioară mijloacele de imobilizare sunt reprezentate de corsete, toate fiind mai mult sau mai puțin variații ale corsetului gipsat clasic; o mențiune specială pentru corsetele antiflexie, cu puncte de sprijin pe stern, simfiza pubiană şi în regiunea dorsală. Indicația lor, aşa cum le arată şi numele: limitarea flexiei (şi nimic mai mult).

Este de menționat că ineficacitatea ortezelor utilizate în imobilizarea traumatismelor zonei toracale este bine compensată de stabilitatea naturală oferită de cuşca toracică (până la nivel T9).

În privința ortezelor regiunii lombare inferioare, eficacitatea lor devine de-a dreptul îndoielnică, datorită caracteristicilor biomecanice ale acestei zone la care se adaugă mobilitatea indusă de pelvis şi coapsă. Soluția clasică a imobilizării coapsei rămâne singura disponibilă, cu eficacitate cel mult parțială şi disconfort major.

Figura 10.19. Guler tip „Philadelphia" cu sprijin pe: occiput, bărbie, stern şi coloana toracală superioară.

Figura 10.20. Orteza cervicotoracală tip SOMI.

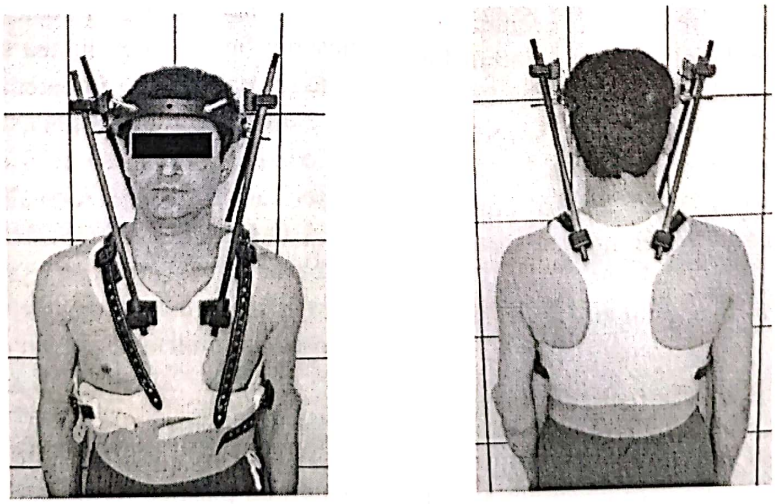

Figura 10.21. „*Halo brace*".

Scanned with OKEN Scanner

TRATAMENTUL CHIRURGICAL

Este deosebit de complex; îndrăznim să spunem că el reprezintă o specialitate chirurgicală în sine prin amploarea şi specificitatea sa.

Scopurile majore ale chirurgiei coloanei sunt: decompresiunea şi stabilizarea coloanei. Din ele derivă *două categorii de proceduri chirurgicale* care sunt utilizate fie separat fie în conjuncţie, conform algoritmilor decizionali prezentaţi:

- *procedurile decompresive*, derivate din specialitatea neurochirurgicală,
- *procedurile de sinteză* derivate din cunoştintele ortopedice.

Aşadar, prima condiţie majoră a unei chirurgii spinale de bună calitate este cunoaşterea ambelor categorii de proceduri.

După *căile de abord chirurgical* (vezi fig. 10.22 şi 10.23), procedurile chirurgicale se pot clasifica în: căi posterioare, postero-laterale, laterale şi anterioare.

Pe *cale posterioară* se poate ajunge la coloană (probabil cel mai uşor), incizând pielea pe linia mediană şi dezinserând musculatura din şanţurile paravertebrale de pe lamele vertebrale.

Ceea ce vom vedea este coloana vertebrală expusă dinspre posterior (spinoase, lame vertebrale); dacă vom continua dezinserţia musculară mai lateral vom putea expune articularele şi în sfârşit apofizele transverse (pentru regiunea toracală, o dată cu expunerea apofizelor transverse se vizualizează şi porţiunea cea mai posterioară a coastelor cu articulaţia costo-transversară). Să vedem care sunt *tipurile de excizie osoasă permise de această cale*:

– *hemilaminectomia* (fig. 10.24 sau *laminectomia* (ultima cu îndepărtarea spinoaselor);

– *transverso-artro-pediculectomia* (abordul transpedicular – fig. 10.25; denumirea tipului de excizie osoasă descrie limpede elementele anatomice ablate şi indică un atac al canalului rahidian ceva mai lateral decât laminectomia sau hemilaminectomia;

– *costo-transversectomia* (fig. 10.26) abord mai lateral decât cel de mai sus, implică excizia transversei, a porţiunii mediale a coastei (eventual a capului coastei) şi a pediculului vertebral (cu deschiderea pe această cale a canalului rahidian). Pe această cale lama vertebrală rămâne în totalitate pe loc. Acest tip de abord a fost descris (după cum arată şi denumirea) pentru coloana toracală, dar direcţia de atac poate fi aceeaşi şi la nivel lombar, cu singura diferenţă că în această situaţie nu va exista excizie costală.

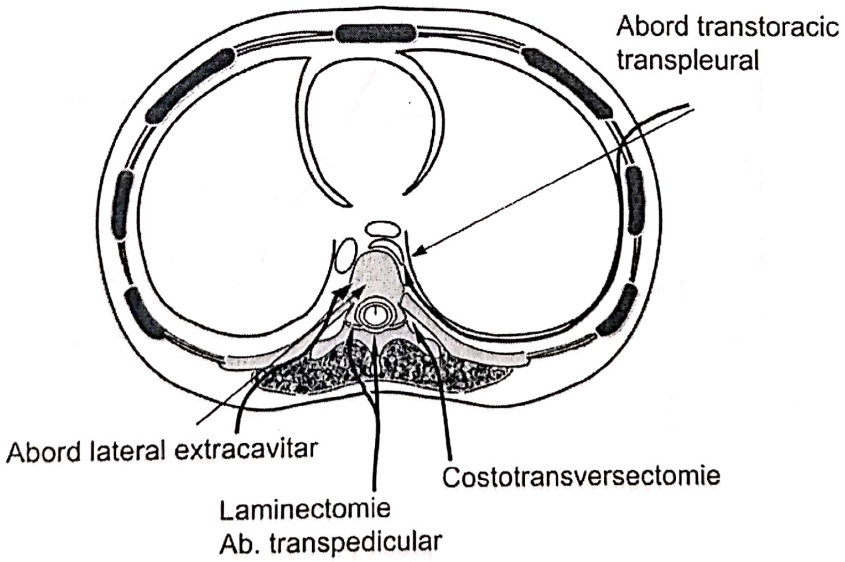

Figura 10.22. Căi de abord (direcţii de „atac") în regiunea toracală
(săgeţile groase indică calea anatomică, iar cele subţiri, direcţia privirii operatorului).

Scanned with OKEN Scanner

Scanned with OKEN Scanner

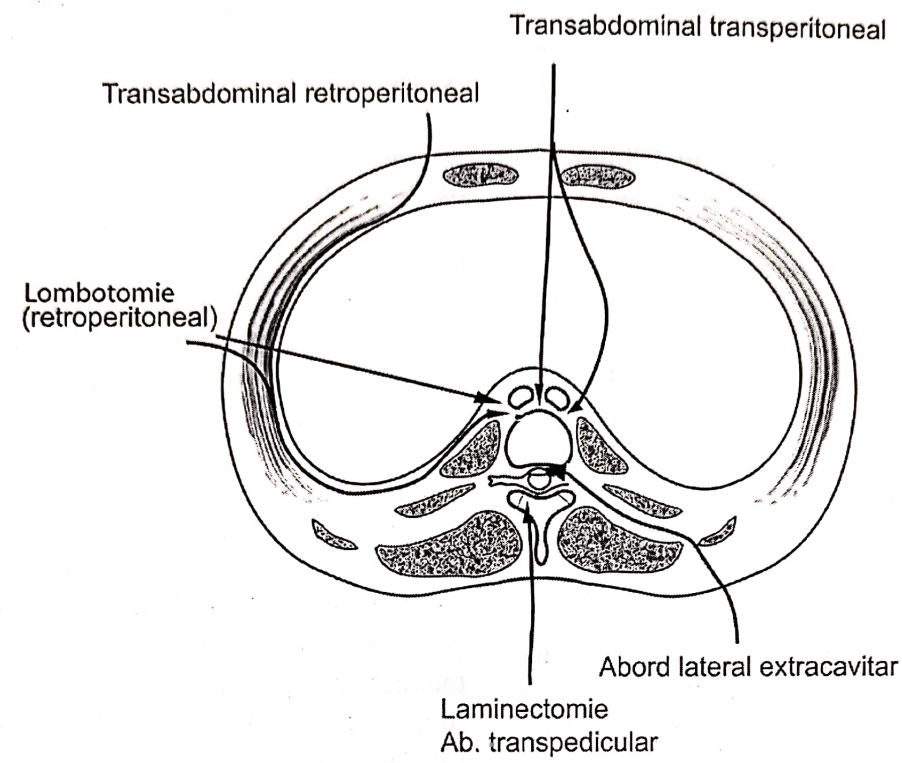

Figura 10.23. Căi de abord vertebrale în regiunea lombară
(săgeţile groase indică calea anatomică, iar cele subţiri, direcţia privirii operatorului).

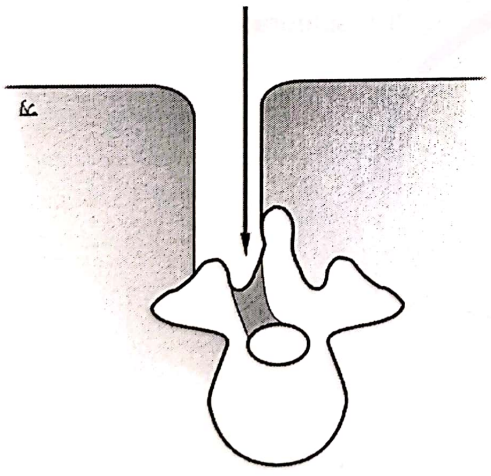

Figura 10.24. Excizia osoasă în hemilaminectomie.

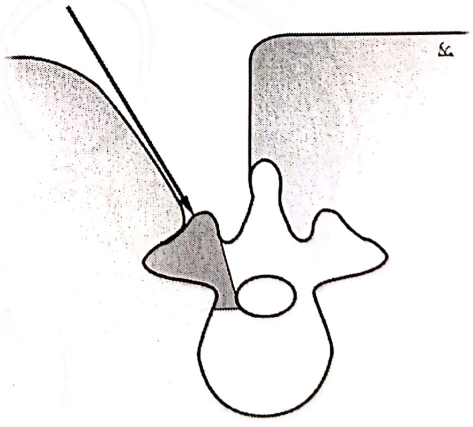

Figura 10.25. Excizia osoasă în abordul trans-pedicular.

Scanned with OKEN Scanner

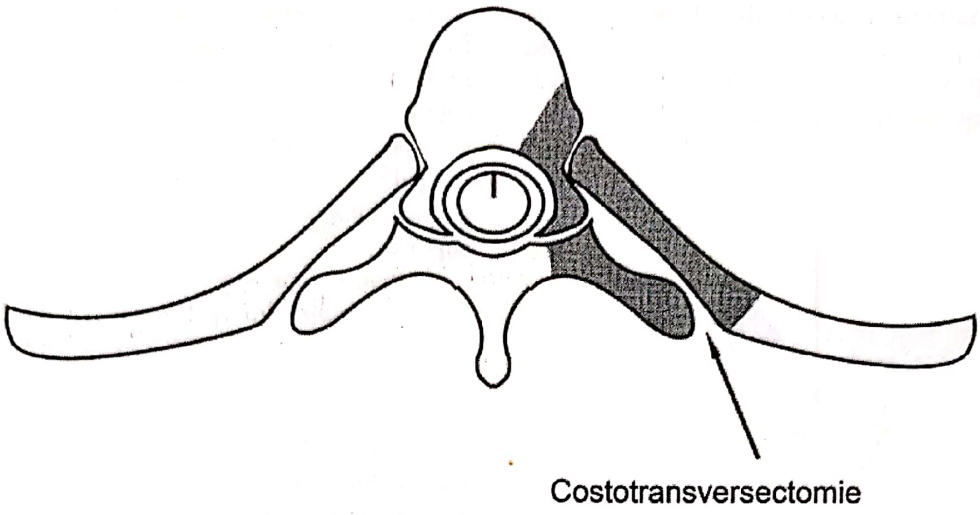

Figura 10.26. Excizia osoasă (haşurat) şi direcţia privirii operatorului (săgeata).

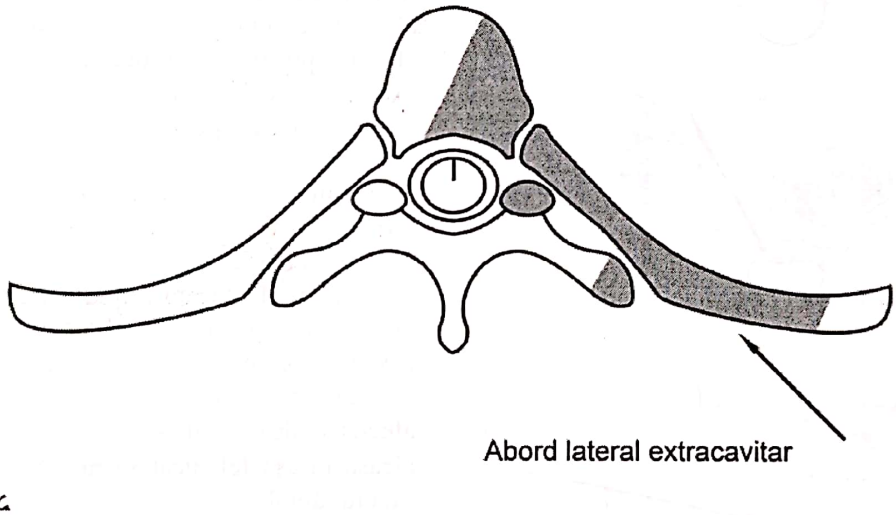

Figura 10.27. Excizia osoasă (haşurat) şi direcţia privirii operatorului (săgeata).

Aceste tipuri de excizie osoasă sunt delimitări evident scolastice. Ceea ce trebuie înţeles este faptul că abordând calea posterioară (dezinserţia musculaturii în planul median posterior) putem ataca canalul rahidian începând de pe linia mediană (sub baza spinoasei) până cel mai lateral la vârful apofizei transverse, într-o gamă de fapt cursivă de posibilităţi (fig. 10.28).

Calea postero-laterală implică dezinserţia musculaturii paraspinale dinspre marginea ei laterală şi depărtarea ei către linia mediană (pentru căile posterioare această dezinserţie se făcea pe marginea ei medială, iar depărtarea se făcea către lateral, adică exact invers). Principalul abord care utilizează această cale este *abordul lateral extracavitar (extrapleural, extraperitoneal)* (fig. 10.27).

Acesta se deosebeşte de cel descris ca şi costotransversectomie prin direcţia de atac (direcţia pe care priveşte operatorul) care este încă mai laterală şi printr-o excizie costală mai extinsă lateral; dacă musculatura paravertebrală este dezinserată şi în linia mediană, atunci aceasta poate fi ridicată complet de pe planul osos şi depărtată pe deasupra spinoaselor, dincolo de linia mediană. Astfel, această cale ajunge să ofere posibilităţile căilor

posterioare împreună cu posibilităţile proprii, toate în acelaşi timp. Figura 10.28 prezintă excizia osoasă şi direcţia privirii operatorului în principalele căi de abord posterior şi postero-lateral.

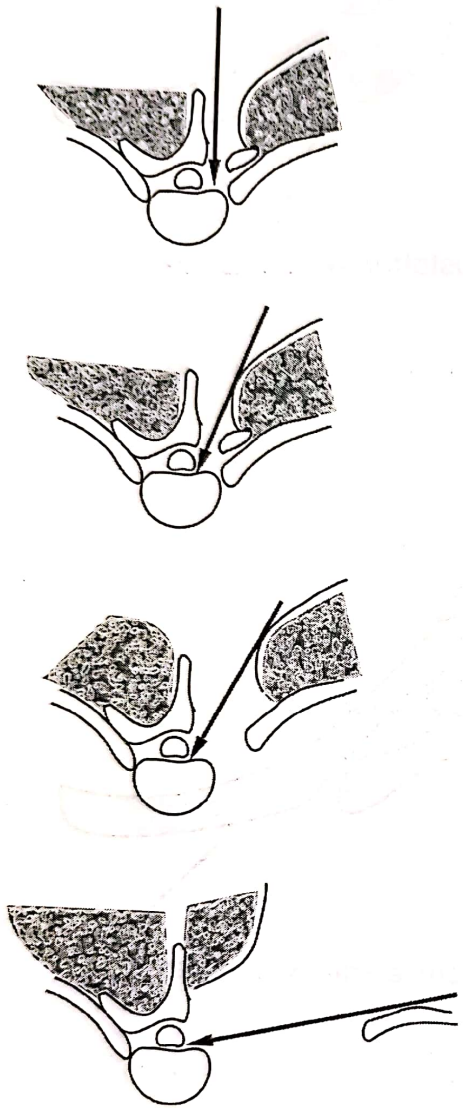

Figura 10.28. De sus în jos: abord translaminar, transpedicular, costo-transversectomie, lateral extracavitar.

Căile laterale au trei reprezentanţi semnificativi:

– *lombotomia* (fig. 10.23), afectată coloanei lombare (L2–L4), însemnând: incizie în flanc şi atacul lateral al coloanei pe cale extraperitoneală;

– *toracotomia laterală* (fig. 10.22) cu abord transpleural al coloanei toracale (până la T10);

– *toraco-freno-laparotomia*, pentru zona T10 – L1, însemnând o combinaţie între cele două proceduri anterior descrise, implicând şi secţiunea diafragmului.

Calea anterioară de abord este cel mai frecvent utilizată în regiunea cervicală – *abordul anterior cervical*. În restul coloanei utilizarea ei este limitată, astfel:

– pentru joncţiunea cervico-toracală şi coloana toracală superioară (T1-T3) este necesară *manubriotomia* cu deschiderea mediastinului superior;

– pentru coloana lombară (*abord median transabdominal-transperitoneal*) (fig. 10.23) mai ales pentru corpul L5 şi discul subiacent, de obicei imposibil de atacat prin lombotomie datorită crestei iliace. Abordul este utilizabil şi pentru restul coloanei lombare cu condiţia decolării vaselor mari abdominale (aorta-cavă inferioară); lombotomia este în general preferată pentru facilitate.

Să spunem acum câteva cuvinte despre *planing*-ul *preoperator*.

În primul rând credem că este un pas esenţial în decizia terapeutică. Alegerea unei căi inadecvate (cale posterioară pentru un caz cu element compresiv anterior), a unei tehnici de abord nepotrivite afecţiunii sau zonei abordate (de exemplu cale anterioară transabdominală-transperitoneală pentru o leziune corporeală L2 – imposibil de realizat), ratează din start şansele pacientului, indiferent de îndemânarea chirurgului. Există încă chirurgi care încearcă să rezolve prin laminectomie compresiuni medulare anterioare, preţul plătit de pacienţi fiind deficitele neurologice grave cel mai adesea definitive. *Principiile* care credem că ar trebui să guverneze acest *planing* sunt:

– direcţia de atac a elementului anatomic major afectat (calea de abord şi excizia osoasă) trebuie aleasă în aşa fel încât să nu oblige la depărtarea sacului dural;

– se preferă intervenţiile într-un singur timp operator;

– sinteza osoasă se face pe aceeaşi cale cu decompresiunea (dacă decompresiunea e anterioară sinteza preferată este şi ea anterioară); nu sunt preferate intervenţiile combinate de tipul anterior-posterior;

– sunt preferate tehnicile de sinteză care oferă stabilitate suficientă pentru a permite mobilizarea postoperatorie imediată a pacientului;

– sunt preferate tehnicile cu rata de morbiditate şi mortalitate postoperatorie cât mai mică (abordul transtoracic-transpleural este creditat în general cu o mortalitate mare (3–5%) şi o morbiditate semnificativă (10–15%) [37]).

Scanned with OKEN Scanner

PROTOCOL PENTRU MANAGEMENTUL TRAUMATISMELOR SPINALE

I. PRINCIPII GENERALE

1. Evaluare multidisciplinară a accidentatului (40–60% dintre traumatismele spinale au şi alte leziuni organice).

2. Până la infirmarea clinică şi/sau paraclinică a unei leziuni vertebrale orice traumatizat, cu atât mai mult politraumatizat, se consideră şi se mobilizează ca şi când ar avea o asemenea leziune.

II. ASIGURAREA FUNCŢIILOR VITALE

1. *Oxigenare adecvată* (motivaţie: hipoxia generează leziuni medulare secundare).

- Oxigen 100% pe mască;
- Măsuri de dezobstrucţie a căilor respiratorii superioare;
- Intubaţie oro-traheală; atunci când intubarea oro-traheală este dificilă sau contraindicată (fracturi cervicale) se utilizează variante: nazo-traheală sau cricoidostomie;
- Ventilaţie asistată – controlată.

Criterii pentru intubaţie – ventilaţie: PCO_2 mai mare de 40 sau PO_2 mai mică de 80; dacă acest criteriu nu este disponibil, atunci orice element clinic ce trădează insuficienta oxigenare (de notat între semnele clinice de hipoxie cerebrală: agitaţie, confuzie, dezorientare);

2. *Tratamentul şocului*: euvolemie – corecţia hipotensiunii arteriale şi a bradicardiei.

Şocul sistemic se tratează prin umplerea patului vascular cu cristaloizi sau coloizi.

Şocul neurogen se tratează cu:

a. Vasopresoare:

- Dopamina (preferential): max. 8 μg/kg/min, în perfuzie continuă, durata max. 24 h, după care se scade doza de dopamină, atât cât să se obţină menţinerea TA;
- Norepinefrina (utilizare cu risc crescut faţă de dopamină; numai la tineri); max. 0,20 μg /kg/min, perfuzie continuă.

N.B. Administrarea exagerată de lichide este inutilă şi periculoasă (edem pulmonar);

b. Ciorapi medicali antişoc („*medical antishoc trousers*");

Bradicardia se tratează cu atropina sau *pacemaker* temporar.

III. EXAMINAREA NEUROLOGICĂ

Examenul neurologic trebuie să stabilească:

- Nivelul motor: cel mai de jos muşchi „cheie" cu nivel de funcţionare „bun";
- Scorul motor, adică gravitatea deficitului motor;
- Nivelul senzitiv;
- Calificativul de leziune completă/ incompletă (examenul sfincterului anal este obligatoriu).

IV. EVALUAREA RADIOLOGICĂ

0. Investigarea radiologică a coloanei este obligatorie dacă există suspiciune de leziune spinală; la restul traumatizaţilor este opţională (doar 2% din totalul traumatizaţilor prezintă leziuni spinale [41]).

1. Trebuie radiografiată toată coloana (traumatism spinal multiplu în cca 15% din traume [37]).

2. Coloana cervicală trebuie:

- să aibă vizualizat C7 (poziţii speciale sau CT);
- să includă şi radiografie C1-C2 prin gură.

3. Aria patologică identificată pe radiografia simplă trebuie studiată CT cu secţiuni la 4 mm (preferabil 3 mm), contigue, cu reconstrucţie (minim) în plan mediosagital şi două planuri parasagitale (stânga – dreapta).

4. Pentru SCIWORA („*Spinal Cord Injury Without Radiological Abnormality*" – în traducere „TVM fără leziuni osteo-ligamentare vizibile radiologic") – obligatoriu MRI, CT (poate evidenţia o eventuală fractură articulară), sau, în lipsa acestora, radiografie de profil în flexie/ extensie.

5. Dacă radiografia cervicală este normală, dar pacientul are dureri mari sau spasm muscular, se menţine în guler rigid până ce redoarea antalgică a gâtului dispare; atunci se poate efectua radiografia cervicală de profil în flexie-extensie.

6. Pentru un bolnav cu fractură cervicală şi examen neurologic normal sau leziune incompletă se solicită: IRM sau CT.

Scanned with OKEN Scanner

PROTOCOL PENTRU MANAGEMENTUL TRAUMATISMELOR SPINALE

I. PRINCIPII GENERALE

1. Evaluare multidisciplinară a accidentatului (40–60% dintre traumatismele spinale au şi alte leziuni organice).

2. Până la infirmarea clinică şi/sau paraclinică a unei leziuni vertebrale orice traumatizat, cu atât mai mult politraumatizat, se consideră şi se mobilizează ca şi când ar avea o asemenea leziune.

II. ASIGURAREA FUNCŢIILOR VITALE

1. *Oxigenare adecvată* (motivaţie: hipoxia generează leziuni medulare secundare).

- Oxigen 100% pe mască;
- Măsuri de dezobstrucţie a căilor respiratorii superioare;
- Intubaţie oro-traheală; atunci când intubarea oro-traheală este dificilă sau contraindicată (fracturi cervicale) se utilizează variante: nazo-traheală sau cricoidostomie;
- Ventilaţie asistată – controlată.

Criterii pentru intubaţie – ventilaţie: PCO_2 mai mare de 40 sau PO_2 mai mică de 80; dacă acest criteriu nu este disponibil, atunci orice element clinic ce trădează insuficienta oxigenare (de notat între semnele clinice de hipoxie cerebrală: agitaţie, confuzie, dezorientare);

2. *Tratamentul şocului*: euvolemie – corecţia hipotensiunii arteriale şi a bradicardiei.

Şocul sistemic se tratează prin umplerea patului vascular cu cristaloizi sau coloizi.

Şocul neurogen se tratează cu:

a. Vasopresoare:

- Dopamina (preferential): max. 8 μg/kg/min, în perfuzie continuă, durata max. 24 h, după care se scade doza de dopamină, atât cât să se obţină menţinerea TA;
- Norepinefrina (utilizare cu risc crescut faţă de dopamină; numai la tineri); max. 0,20 μg /kg/min, perfuzie continuă.

N.B. Administrarea exagerată de lichide este inutilă şi periculoasă (edem pulmonar);

b. Ciorapi medicali antişoc („*medical antishoc trousers*");

Bradicardia se tratează cu atropina sau *pacemaker* temporar.

III. EXAMINAREA NEUROLOGICĂ

Examenul neurologic trebuie să stabilească:

- Nivelul motor: cel mai de jos muşchi „cheie" cu nivel de funcţionare „bun";
- Scorul motor, adică gravitatea deficitului motor;
- Nivelul senzitiv;
- Calificativul de leziune completă/ incompletă (examenul sfincterului anal este obligatoriu).

IV. EVALUAREA RADIOLOGICĂ

0. Investigarea radiologică a coloanei este obligatorie dacă există suspiciune de leziune spinală; la restul traumatizaţilor este opţională (doar 2% din totalul traumatizaţilor prezintă leziuni spinale [41]).

1. Trebuie radiografiată toată coloana (traumatism spinal multiplu în cca 15% din traume [37]).

2. Coloana cervicală trebuie:

- să aibă vizualizat C7 (poziţii speciale sau CT);
- să includă şi radiografie C1-C2 prin gură.

3. Aria patologică identificată pe radiografia simplă trebuie studiată CT cu secţiuni la 4 mm (preferabil 3 mm), contigue, cu reconstrucţie (minim) în plan mediosagital şi două planuri parasagitale (stânga – dreapta).

4. Pentru SCIWORA („*Spinal Cord Injury Without Radiological Abnormality*" – în traducere „TVM fără leziuni osteo-ligamentare vizibile radiologic") – obligatoriu MRI, CT (poate evidenţia o eventuală fractură articulară), sau, în lipsa acestora, radiografie de profil în flexie/ extensie.

5. Dacă radiografia cervicală este normală, dar pacientul are dureri mari sau spasm muscular, se menţine în guler rigid până ce redoarea antalgică a gâtului dispare; atunci se poate efectua radiografia cervicală de profil în flexie-extensie.

6. Pentru un bolnav cu fractură cervicală şi examen neurologic normal sau leziune incompletă se solicită: IRM sau CT.

Scanned with OKEN Scanner

V. REDUCERE ŞI IMOBILIZARE

1. Pentru fracturi cervicale:
   a. Reducere imediată, înainte de CT, imediat ce luxaţia a fost diagnosticată prin radiografie, sau, operaţie în urgenţă cu reducerea intraoperatorie a luxaţiei;
   b. Reducerea se face prin tracţiune (potcoava" sau „*Halo-ring*");
   c. Se începe cu 0,5–1 kg pentru C1-C2 cu un adaos de 1 kg pentru fiecare spaţiu subiacent. Nu se depăşesc 15 kg. După fiecare adăugare, reexaminare neurologică şi radiografică (evitarea separării vertebrale). *Nu exagera!!! Renunţă în cazurile de luxaţie fatetală bilaterală!*
   d. După reducere, bolnavul se păstrează în tracţiune până la operaţie, sau se aplică atunci când e disponibil, *halo-vest*. Dacă luxaţia e redusă şi fixată în *halo-vest*, de obicei se permite ridicarea şi mersul. Nu se dă această permisiune dacă leziunea e foarte instabilă şi există pericol de reluxare chiar sub halo, în:
      - dislocaţii fatetale bilaterale;
      - subluxaţii mai mari de 15% din diametrul AP al corpului vertebral, sau angulaţii mai mari de 10 grade;
      - instabilitate la C7-T1;
      - leziuni instabile multiple.

2. Pentru fracturi toraco-lombare, păstrarea bolnavului imobilizat până la luarea deciziilor terapeutice definitive.

VI. ÎNGRIJIREA GENERALĂ

A. *Protocol metilprednisolon*, la bolnavi internaţi în primele 8 ore de la accident:
   - 30 mg/kgcorp – bolus / I.V. la venire, urmat de
   - 5,4 mg/kgcorp/oră, în perfuzie continuă × 23 ore.

Atenţie! Valoarea acestui tratament este încă controversată.

B. *Îngrijirea vezicală:*
   - sondă permanentă suprapubiană sau sondă uretrală fixă (Foley) schimbată la max. 3 săptămâni;
   - la 7–10 zile de la accident se poate renunţa la sonda permanentă şi se pot începe cateterizările intermitente pentru restabilirea automatismului vezical;
   - diagnosticul şi tratamentul infecţiei urinare (20% din TVM).

C. *Îngrijirea respiratorie:*
   1. Urmărirea valorilor pulsoximetrice;
   2. Spirometrie (scăderea capacităţii vitale cu 20% – indicaţie de intubaţie);
   3. Traheostomie precoce (la bolnavii ce urmează a rămâne intubaţi mult timp, împiedică apariţia escarelor de sondă şi uşurează efectuarea toaletei bronşice prin aspirare);
   4. Exerciţii respiratorii spirometrice;
   5. Fizioterapie toracică: tapotajul, drenajul postural, tusea asistată;
   6. Hidratare orală sau parenterală suficientă, fluidifiante de secreţii bronşice;
   7. Tratamentul infecţiilor pulmonare acute (30% din TVM).

D. *Îngrijirea gastro-intestinală*:
   1.Acută:
      a. *hidratare orală exclusă* până la reapariţia zgomotelor abdominale;
      b. dacă apare distensie abdominală prin ileus paralitic:
         - *sonda nazo-gastrică* cu drenajul lichidului de stază,
         - *amestec alfa-beta blocant* (1f. propranolol + 1f. plegomazin + 1f. hidergin; administrează i.m. câte 2 cc. amestec la 2–4 ore),
         - *tub de gaze* rectal;
      c. pansament gastric;
      d. evitarea H2-*blokers* (ranetidina-cimetidina)–favorizează bronhopneumonia;
      e. nutriţie enterală hipercalorică – după restabilirea peristaltismului intestinal;
   2.Cronică:
      - laxative;
      - dietă fibroasă;
      - masaj abdominal;
      - educarea scaunului (orar);
      - evitarea impactării – tuşeu rectal.

E. *Îngrijirea pielii*: frecvenţa escarelor – 15% din TVM:
   - întoarcerea manuală la fiecare două ore;
   - aşternuturi uscate, fără cute (întinse);
   - evitarea frecării tegumentelor.

F. *Prevenirea embolismului pulmonar* (frecvenţa, cca 3% din TVM):
   1.„*Low dose heparine*" (5000 U subcutanat la fiecare 12 ore);
   2. Ciorapi elastici;

Scanned with OKEN Scanner

3. Mobilizarea pasivă + masajul membrelor paralizate.

G. *Diagnosticul şi tratamentul sindromului vegetativ disreflexic*

Trigger: dilatare vezicală (glob vezical) sau colonica (impactare), escare etc.

Tratament: îndepărtarea *trigger*-ului; hipotensoare.

VII. PRINCIPII GENERALE ÎN TRATAMENTUL FRACTURILOR CERVICALE:

A. *Traumatismele coloanei cervicale înalte* (zona occiput-C2) înglobează entităţi patologice particulare care fac generalizarea imposibilă.

B. *Traumatismele coloanei cervicale inferioare* (zona C3-C7):

a. Stabilirea gradului de instabilitate.

b. Dacă necesită decompresiune, fuzionează acolo unde faci decompresiunea.

c. Dacă decompresiunea nu este necesară, fuzionează unde leziunea ligamentară e maximă: traumatismele în flexie afectează ligamentele posterioare, cele în extensie – ligamentele anterioare.

d. Stabilizarea posterioară este indicată mai ales atunci când există leziuni ligamentare şi osoase ale complexului posterior. Vertebrectomia şi discectomia pot creşte (cel puţin temporar, până ce fuziunea are loc) instabilitatea.

e. Stabilizarea anterioară este indicată în fracturile de corp vertebral cu angulaţie (se poate face şi posterior dacă se obţine în prealabil reducerea şi nu există compresiune).

f. Singura indicaţie absolută pentru stabilizarea anterioară este compresiunea anterioară a măduvei la un bolnav „incomplet".

g. Stabilizarea dublă (anterioară şi posterioră) este indicată în caz de leziune completă (a tuturor celor trei coloane):

– retrolistezis,
– dislocare fatetală bilaterală,
– luxaţie anterioară prin translaţie.

VIII. PRINCIPII GENERALE ÎN TRATAMENTUL FRACTURILOR TORACO-LOMBARE

A. *Mijloace*:

1. Decompresiunea;
2. Fixarea (imobilizarea externă sau fixarea internă);
3. Corecţia angulaţiei;
4. Refacerea curburilor fiziologice.

B. *Indicaţii*:

Decompresiunea NU ESTE INDICATĂ la bolnavi cu sindrom medular complet rămas staţionar la 48 ore posttraumatic.

Decompresiunea este indicată la bolnavii cu:

– sindrom incomplet;
– sindrom de *cauda equina* (chiar complet), indiferent de durata de timp scursă de la accident;
– la pacienţi cu reducerea suprafeţei canalului rahidian (calculată CT) peste anumite limite, fără semne neurologice:
  - mai mult de 20% pentru zona T11-T12;
  - mai mult de 30% la L1;
  - mai mult de 40% la L2.

Fixare, pentru corecţia angulaţiei, dacă aceasta e mai mare de 30 grade;

* Acest protocol a fost publicat în *Neurochirurgia Iaşi*, vol. 2, nr 1, pag. 93-100, 2000, autori: Stanciu M, Exergian F.

** Materialul conţinut în acest capitol a mai fost publicat, *in extenso*, în monografia „Traumatismele vertebro-medulare" editată în anul 2004.

BIBLIOGRAFIE

1. American Spinal Injury Association/ International Medical Society of Paraplegia: Standards for neurological and functional classification of spinal cord injury. Revised 1992. Chicago, American Spinal Injury Association (ASIA), 1992
2. Anderson D.K., Means E.D., Waters T.R., *et al.*, Microvascular perfusion and metabolism in injured spinal cord after methylprednisolone treatment. J Neurosurg 198256: 106.
3. Anderson D.K., Means E.D., Waters T.R., Spinal cord energy metabolism in normal and postlaminectomy cats. J Neurosurg 1980, 52: 387.
4. Anderson D.K., Waters T.R., Means E.D., Pretreatment with alpha tocopherol enhances neurologic recovery after experimental spinal cord compression injury. J Neurotrauma 1988, 5: 61.
5. Arseni C., Panoza G.H., Patologie Vertebro-medulara cervicala. Editura Didactică şi Pedagogică – Bucureşti. pp. 199, 1981.
6. Bailes J.E., Spero A.J., Hematologic disorders in neurosurgical patients. In: Tindall GT, Cooper PR, Barrow DL (ed.): The practice of neurosurgey. Ed. Williams & Wilkins, 1996, vol.1, p. 301.

Scanned with OKEN Scanner

7. Benzel E.C., Hadden T.A., Saulsbery C.M., A comparison of the Minerva and halo jackets for stabilization of the cervical spine. J Neurosurg 1989, 70: 411.
8. Boyd C.R., Tolson M.A., *et al.*, Evaluating trauma care: The TRISS method. J Trauma 1987, 27: 370.
9. Bracken M.B., Shepard M.J., Collins W.F., *et al.*, A randomized controlled trial of methylprednisolone or naloxone in the treatment of acute spinal cord injury. Results of the Second National Acute Spinal Cord Injury Study. N Engl J Med 1990, 322: 1405.
10. Bracken M.B., Shepard M.J., Collins W.F., *et al.*, A randomized controlled trial of methylprednisolone or naloxone treatment after acute spinal cord injury: One year follow-up data. Results of the Second National Acute Spinal Cord Injury Study. J Neurosurg 1992, 76: 23.
11. Capen D.A., Haye W., Comprehensive management of spine trauma. Mosby Inc., 1998.
12. Chen C.F., Lien I.N., Spinal cord injuries in Taipei, Taiwan. Paraplegia 1985. 23: 364.
13. Coon W.W., Risk factors in pulmonary embolism. Surg Gynecol Obstet 1976, 143: 385.
14. Delamarter R.B., Sherman J., Carr J.B., Pathophisiology of spinal cord injury. Recovery after immediate and delayed decompression. J Bone Joint Surg. 1995, 77A: 1042.
15. DeVivo M.J., Black K.J., Stover S.L., Causes of death during the first 12 years after spinal cord injury. Arch Phys Med Rehab 1993, 74: 248.
16. DeVivo M.J., Fine P.R., Maetz H.M., Stover S.L., Prevalence of spinal cord injury: A reestimation employing life table techniques. Arch neurol 1980, 37: 707.
17. DeVivo M.J., Stover S.L., Black K.J., Prognostic factors for 12 years susvival after spinal cord injury, Arch Intern Med 1992, 73: 156.
18. Faden A.I., Lemke M., Simon R.P., Noble L.J., N-methyl-D-aspartate antagonist MK801 improves outcome following traumatic spinal cord injury in rats. J Neurotrauma 1988, 5: 33.
19. Fehlings M.G., Tator C.H., Linden R.D., The effect of nimodipine and dextran on axonal function and blood flow following experimental spinal cord injury. J Neurosurg 1989, 71: 403.
20. Flamm E.S., Young W., Demopoulos H.B., *et al.*, Experimental spinal cord injury: Treatment with naloxone. Neurosurgery 1982, 10: 227.
21. Frankel H.L., Hancock D.O., Hyslop G. *et al.*, The value of postural reduction in the initial management of closed injuries of the spine with paraplegia and tetraplegia.
22. Gertzbeim S.D., Scoliosis Research Society – Multicenter spine fracture study. Spine 1992, 17: 525.
23. Griffin M.R. *et al.*, Traumatic spinal cord injury in Olmsted County, Minessota, 1935-1981.Am J Epidemiol 1985, 121:884.
24. Guha A., Tator C.H., Piper I., Effect of a calcium channel blocker on posttraumatic spinal cord blood flow. J Neurosurg 1987, 66: 423.
25. Guha A., Tator C.H., Acute cardiovascular effects of experimental spinal cord injury. J Trauma 1988, 28: 481.
26. Hall E.D., Braughler J.M., Glucocorticoid mechanism in acute spinal cord injury: A review and therapeutic rationale. Surg Neurol 1982, 18: 320.
27. Hall E.D., Wolf D.L., Braughler J.M., Effects of a single large dose of methylprednisolone sodium succinate on experimental posttraumatic spinal cord ischemia. J Neurosurg 1984, 61: 124.
28. Hall E.D., Effects of the 21-aminosteroid U74006F on post-traumatic spinal cord ischemia in cats. J Neurosurg 1988, 68: 462.
29. Hanley E.N., Eskay M.L., Thoracic spine fractures. Orthopaedics 1989, 12: 689.
30. Hansebout R.R., A comprehensive rewiew of methods of improving cord recovery after acute spinal cord injury, in Tator CH (ed): Early management of acute spinal cord injury. Raven Press, 1982, pp 181.
31. Joffe S.N., Incidence of postoperative deep vein thrombosis in neurosurgical patients. J Neurosurg 1975, 42: 201.
32. Kakkar V.V., Corrigan T.P., Fossan D.P., Prevention of fatal postoperative pulmonary embolism by low doses of heparin: an international multicenter trial. Lancet 1975, 2: 45.
33. Kobrine A.I., Doyle T.F., Rizzoli H.V., Spinal cord blood flow as affected by changes in systemic arterial blood pressure. J Neurosurg 1976, 44: 12.
34. Koning W., Frowein R.A., Incidence of spinal cord injury in the Federal Republic of Germany. Neurosurg 1989, Rev 12 (suppl 1): 562.
35. Marshall L.F., Knowlton S., Garfin S.R., *et al.*, Deterioration following spinal cord injury: A multicenter study. J Neurosurg 1987, 66: 400.
36. Martins F., Freitas F., Martins L., Dartigues J.F., Barat M., Spinal cord injuries – epidemiology in Portugal's central region. Paraplegia 1998, 36: 574.
37. Menezes A.H., Sonntag V.K.H. (ed): Principles of spinal surgery, ed. McGraw-Hill (Health Professions Division), 1996, 25–58, 751–1026. Paraplegia 1969, 7: 179.
38. Price C., Makintubee S., Herdnon W., Istre G.R., Epidemiology of traumatic spinal cord injury and acute hospitalisation and rehabilitation charges for spinal cord injuries in Oklahoma, 1988-1990. Am J Epidemiol 139, 37, 1994.
39. Ross I.B., Tator C.H., Theriault E., Effect of nimodipine or methylprednisolone on recovery from acute experimental spinal cord injury in rats. Surg Neurol 1993, 40: 461.
40. Sabel B.A., Slavin M.D., Stein D.G., GM1 ganglioside treatment facilitates behavioral recovery from bilateral brain damage. Science 1984, 225: 340,
41. Samuels L.E., Kerstein M.D., Routine radiologic evaluation of the thoraco-lumbar spine in blunt trauma patients: A reappraisal. J Trauma 1993, 34: 85.
42. Sandler A.N., Tator C.H., Effect of acute spinal cord compression injury on regional spinal cord blood flow in primates. J Neurosurg 1976, 45: 660.
43. Sandler A.N., Tator C.H., Review of the effect of spinal cord trauma on the vessels and blood flow in the spinal cord. J Neurosurg 1976, 45: 638.
44. Schane F.A.X., Kane A.B., Youg E.E., *et al.*, Calcium dependence of toxic cell death: a final common pathway. Science 1979, 206: 700.
45. Soopramanien A., Epidemiology of spinal injuries in Romania. Paraplegia 1994, 32: 715.
46. Stern W.E., Preoperative evaluation: complication, their prevention and treatment. In Youmans JR (ed.): Neurological surgery, WB Saunders, 1982, vol 2, pp 1051,
47. Tator C.H., Fehligs M.G., Review of the secondary theory of acute spinal cord trauma with emphasis on vascular mechanisms. J Neuro...

Scanned with OKEN Scanner

Capitolul 11
TUMORILE INTRACRANIENE

ALEXANDRU VLAD CIUREA, ŞTEFAN MIRCEA IENCEAN

Procesele expansive intracraniene cuprind orice proces înlocuitor de spațiu dezvoltat în cutia craniană, indiferent de natura sa: tumori, colecții sanguine (hematoame), malformații arterio-venoase, procese inflamatorii expansive (abcese, empieme, tuberculoame, gome), parazitoze etc. Mai mult de jumătate din numărul proceselor expansive intracraniene sunt tumori. Tumorile intracraniene sunt tumori primare, care se dezvoltă din țesuturile endocraniene şi tumori secundare reprezentate de metastazele cerebrale. Tumorile intracraniene primare sunt leziuni proliferative endocraniene derivate din parenchimul nervos, învelişurile meningeale, resturile embrionare etc. [8, 21, 22].

DATE GENERALE

EPIDEMIOLOGIE

Incidența. Tumorile intracraniene (TIC) reprezintă 8% din toate afecțiunile tumorale ale organismului pentru toate vârstele. Din toate TIC, metastazele cerebrale reprezintă 25%, procent în continuă creştere în ultimii ani [21].

În Statele Unite s-a estimat pentru anul 2006 un număr de aproximativ 19 000 cazuri noi de tumori intracraniene (mai exact 18 820 cazuri noi). Studiile epidemiologice şi analiza datelor înregistrate au stabilit că pentru perioada 1996–2000 în Statele Unite incidența tumorilor cerebrale a fost de 6,6 la suta de mii de locuitori pe an cu o mortalitate de 4,7 la suta de mii de locuitori pe an, iar la copii, tumorile intracraniene au reprezentat între 20–25 % din neoplazii. În toată lumea, în anul 2000, au fost diagnosticate aproximativ 176 000 de cazuri noi de tumori intracraniene, iar mortalitatea a fost estimată la aproximativ 128 000 de cazuri. Extrem de important este că la copii, tumorile sistemului nervos reprezintă a doua cauză de malignitate după leucemie [18, 21].

Introducerea de rutină a computer tomografiei şi ulterior a rezonanței magnetice, a permis diagnosticarea TIC mai rapid şi cu multă acuratețe, referitor la specificitatea histopatologică. În aceste condiții incidența TIC a crescut semnificativ în ultimii 15 ani la toate vârstele [18, 21].

Localizare. Aproximativ 2/3 din tumorile intracraniene sunt supratentoriale, iar 1/3 subtentoriale. Dintre tumorile supratentoriale de emisfer cerebral, cel mai des întâlnite sunt cele frontale, apoi cele temporale şi cele parietale; urmează cele intraventriculare şi de nuclei bazali. La adulți predomină TIC supratentoriale, iar la copii cele subtentoriale (70%), [10].

Vârsta. Tumorile intracraniene pot apărea la orice vârstă. TIC pot fi congenitale, simptomatologia respectivă apărând la naştere sau imediat după naştere. La copii, tumorile subtentoriale sunt mai frecvente sub vârsta de 10 ani (aproximativ jumătate din tumorile de fosă posterioară sunt meduloblastoame). La adulți, astrocitoamele şi oligodendroglioamele de emisfer cerebral apar, mai frecvent între 20 şi 30 de ani, iar după 40 de ani se întâlnesc mai ales astrocitoame maligne, metastaze şi meningioame (tabelul 11.1). Odată cu creşterea speranței de viață şi a posibilităților de depistare prin investigațiile neuroimagistice, după vârsta de 70 de ani incidența TIC a crescut de la 5,7 la 19,1 la 100 000 locuitori [21, 46].

Există corelații între localizarea tumorilor, vârsta bolnavilor, tipul celular tumoral şi caracterul creşterii tumorale. Astrocitoamele trunchiului cerebral se întâlnesc la copii şi au o creştere infiltrativă. Astrocitoamele cerebeloase

Scanned with OKEN Scanner

care apar la copii şi adolescenţi sunt tumori mici, relativ benigne şi frecvent sunt chistice, cu o creştere predominant compresivă, cu o infiltrare redusă în ţesutul înconjurător. Astrocitoamele de emisfer cerebral se întâlnesc la adult, structura lor celulară este atipică, deseori malignă, creşterea este infiltrativă, difuză, rareori chistică.

Sex. Tumorile intracraniene sunt de două ori mai frecvente la sexul masculin. La sexul masculin apar mai frecvent meduloblastoame, astrocitoame supra- şi subtentoriale, pinealoame, iar la sexul feminin meningioame şi tumori hipofizare.

Histopatologia tumorilor intracraniene relevă, în toate statisticile, preponderenţa glioamelor de diferite tipuri. Toate datele arată că la adulţi, peste 40% din tumorile intracraniene reprezintă glioamele, urmând apoi, în ordinea frecvenţei, meningioamele (15%), metastazele (15%), neurinoamele (7,5%) [18, 21].

APARIŢIA ŞI DEZVOLTAREA TUMORILOR INTRACRANIENE

Malignizarea apare adesea în ţesuturile care au suferit anterior anumite modificări patologice: inflamatorii, proliferative, distrofice, iritative, traumatice etc. În anumite condiţii, aceste modificări patologice nu regresează şi pot constitui „leziunile precanceroase".

Leziunile precanceroase se pot transforma într-un anumit procent în tumori intracraniene, datorită intervenţiei unor factori de ordin general sau local, exogeni sau endogeni. Aceşti factori induc transformări în genomul celulelor care determină modificări în structura lor biochimică şi celulară, apărând caracteristici metabolice şi structurale tumorale. Factorii exogeni sau endogeni care intervin într-un anumit procent, provocând schimbarea calitativă a leziunilor precanceroase în cancer, sunt denumiţi „factori cancerigeni". În numeroase cazuri aceste două condiţii (leziunile precanceroase şi factorii cancerigeni) nu sunt suficiente pentru manifestarea clinică a tumorilor intracraniene. Acestea pot rămâne mult timp latente („*sleeping tumor*") şi numai apariţia unei a treia categorii de factori („factori declanşatori"), determină apariţia fazei clinice, cu întreaga simptomatologie caracteristică. Există situaţii, în care aceste leziuni latente sunt descoperite întâmplător, printr-o explorare cerebrală (CT) efectuată pentru altă motivaţie decât suspiciunea de tumoră cerebrală (traumatism cranio-cerebral etc.) [8, 10, 21].

LEZIUNILE PRECANCEROASE CEREBRALE

Numeroase afecţiuni cerebrale de natură diferită pot constitui leziuni precanceroase [6, 21, 22]:

1. Leziuni precanceroase de natură embrionară (grupări de celule embrionare restante sau aflate anormal în anumite regiuni ale sistemului nervos, care pot evolua către tumori disembrioplazice etc.).

2. Proliferări gliale de natură displazică: gliomatoza, microgliomatoza, scleroza tuberoasă ş.a. Este recunoscut riscul pacienţilor cu facomatoză pentru dezvoltarea unei tumori cerebrale.

3. Procese inflamatorii meningo-encefalitice. Între infecţiile virale ale sistemului nervos, există unii viruşi care pot modifica structura genetică a celulelor infectate, ulterior ducând la apariţia unei tumori.

4. Leziuni traumatice. Traumatismele cranio-cerebrale pot fi la originea unor posibile leziuni precanceroase cerebrale:

a. Cicatricea meningo-cerebrală traumatică poate constitui punctul de plecare, prin degenerarea proliferării gliomezodermale tipice de reparaţie în proliferarea atipică glială sau mezenchimală. Pentru a se stabili legătura între traumatism şi TIC este necesară o integritate cerebrală anterioară, identitatea între locul aplicării traumatismului şi localizarea tumorală.

b. Proliferarea glială posttraumatică se poate produce, atât în jurul leziunilor traumatice primitive, cât şi la distanţă. Originea acestor proliferări gliale este hipoxia regiunilor respective, prin tulburările vasomotorii posttraumatice. Apariţia unei TIC postcontuzie cerebrală anterioară poate avea loc după o perioadă îndelungată de timp de la producerea traumatismului cranio-cerebral, şi adesea traumatismul a fost uitat şi nu se mai poate stabili vreo legătură.

5. Radiaţiile şi substanţele chimice sunt implicate în apariţia leziunilor precanceroase, prin modificările metabolice produse, mai ales la nivelul ţesutului nervos şi glial embrionar.

Factorii declanşatori ai transformării leziunilor precanceroase în tumori intracraniene sunt multipli şi pot acţiona independent sau grupaţi:

1. Modificările fiziologice hormonale (tulburările endocrine, graviditatea).

Scanned with OKEN Scanner

2. Tulburările activității nervoase superioare, prin dereglarea mecaniselor cortico-subcorticale și a homeostaziei organismului.

3. Alimentația nerațională poate fi un factor declanșator în modificarea metabolismului celular general.

4. Traumatismele cranio-cerebrale pot constitui factori declanșatori ai tumorilor intracraniene, probabil prin acțiunea directă pe care o au asupra structurilor neuronale și gliale deja modificate.

5. Procesele infecțioase generale ale organismului pot favoriza frecvent apariția TIC.

6. Roentgenterapia este factor declanșator în producerea de tumori intracraniene.

7. Afecțiunile intercurente, intoxicații, insolații, tulburări digestive, administrarea unor vaccinuri etc., pot declanșa apariția de TIC.

MORFOPATOLOGIE

CLASIFICAREA HISTOPATOLOGICĂ A TUMORILOR INTRACRANIENE

O clasificare definitivă a TIC nu s-a reușit, deoarece nu se cunoaște încă suficient originea lor și factorii ce intervin în dezvoltarea acestora. Mult timp a predominat ideea că TIC își au originea în derivatele neuroectodermice imperfecte, sunt deci de origine embrionară și le-a fost dat termenul de „blastoame" [6, 9, 10, 21].

Astfel, clasificarea lui Bailey și Cushing (1926) s-a făcut după criteriile embriologice, realizând o asemănare între elementele neoplazice și diferitele etape de dezvoltare ale țesutului nervos. Tumorile intracraniene au fost clasificate în 15 grupe (meduloblastom, neuroepiteliom, spongioblastom multiform, pinealom, spongioblastom unipolar, astroblastom, astrocitom, ganglioneurom, ependimom, oligodendrogliom, meduloepiteliom, pinealoblastom, ependimobalstom, neuroblastom și papilomul coroidian) [9]. Astfel, structura microscopică a glioamelor dă indicații asupra originii, evoluției, prognosticului și tratamentului acestor tumori. Clasificarea arată că unele tumori tinere, ca meduloblastomul (MBL), meduloepiteliomul și neuroepiteliomul sunt de origine embrionară. Clasificarea lui Bailey și Cushing ne orientează și în privința tratamentului [9, 23]. Radioterapia este cu atât mai eficace cu cât tumorile au celule mai tinere; astfel după această clasificare, MBL sunt cele mai sensibile la radioterapie.

Au existat și alte clasificări încercate în tumorile intracraniene: Penfield (1932), Del Rio Hortega (1937) și alții. Clasificarea lui Kernohan și colab. (1949), introduce în neurooncologie, pentru prima dată, sistemul de standardizare în 4 stadii de malignitate (de la benign la malign). Clasificările lui Zülch (1979) și Rubinstein (1982) cuprind toate procesele expansive intracraniene și au stat la baza clasificărilor internaționale făcute de Uniunea internațională împotriva cancerului.

Pe baza datelor acumulate în domeniul neurooncologiei, neuropatologii au realizat o clasificare recentă a tumorilor intracraniene, admisă de către OMS (Kleihües, 1993, tabelul 11.1).

Tabelul 11.1

Tipizarea histologică a tumorilor sistemului nervos central

1. TUMORI ALE ȚESUTULUI NEUROEPITELIAL
1.1. Tumori astrocitare
1.2. Tumori oligodendrogliale
1.3. Tumori ependimare
1.4. Glioame mixte
1.5. Tumorile plexurilor coroide
1.6. Tumori neuroepiteliale de origine nesigură (nedeterminată)
1.7. Tumori neuronale și mixte (neurono-gliale)
1.8. Tumori ale parenchimului pineal
1.9. Tumori embrionare
Meduloblastom
2. TUMORI ALE NERVILOR CRANIENI ȘI SPINALI
2.1 Schwanom
2.2 Neurofibrom
2.3 Tumori maligne ale tecii nervului periferic
3. TUMORI ALE MENINGELOR
3.1. Tumori ale celulelor meningoteliale
3.1.1. Meningiom
3.1.2. Meningiom anaplazic (malign)
3.2. Tumori mezenchimale nemeningoteliale
Tumori benigne (tumori osteocartilaginoase, lipom, histiocitom fibros)
Tumori maligne (hemangiopericitom, condrosarcom, histiocitom malign fibros etc.)
3.3. Leziuni melanocitice primare
4. LIMFOAME ȘI TUMORI ALE ȚESUTULUI HEMATOPOETIC
5. TUMORI ALE CELULELOR GERMINALE
6. LEZIUNI CHISTICE ȘI *TUMOUR-LIKE*
7.TUMORI ALE REGIUNII SELARE
7.1. Adenom pituitar
7.2. Carcinom pituitar
7.3. Craniofaringiom
8. EXTENSII LOCALE ALE UNOR TUMORI REGIONALE
9.TUMORI METASTATICE
10. TUMORI NECLASIFICATE

Scanned with OKEN Scanner

În această clasificare Kleihües şi colab. au inclus tumori identificate recent (xantoastrocitomul pleomorfic, neurocitomul central etc.). şi au realizat prezentarea tumorilor sistemului nervos în funcţie de gradul de malignitate. Clasificarea OMS a fost revăzută în anul 2000 şi s-au adăugat câteva noi subtipuri de astrocitoame şi s-a modificat prezentarea după gradul de malignitate.

Gradul I este acordat numai tumorilor cu aspect histologic stabil. Tumorile care apar histologic drept benigne, dar se pot transforma progresiv în timp, nu mai sunt incluse în gradul I [38, 39].

Tumorile gliale constituie majoritatea tumorilor intracraniene primare, apoi urmează meningioamele, neurinoamele etc. [6, 9, 21, 29].

TUMORILE GLIALE INTRACRANIENE

Astrocitoamele

Sunt tumori de origine neuroectodermală, derivate din nevroglia astrocitară, care în funcţie de gradul de malignitate, sunt grupate în patru categorii (Kernohan şi Sayre, 1952). Incidenţa astrocitoamelor este apreciată, la adulţi, la aproximativ 40% din toate TIC, iar la copii ajunge la aproximativ 50 % din tumorile intracraniene [6, 21, 37, 44].

Astrocitoamele de grad I

Acestea sunt astrocitoamele benigne, neinfiltrative şi după localizare pot fi:

– supratentoriale, frecvente la adult, localizate în emisferele cerebrale, putând ocupa orice lob, dar cu precădere, în ordine, lobul frontal, temporal, parietal;

– subtentoriale, frecvente la copil, predominant în emisferele cerebeloase, fiind deseori chistice (cu o tumoră murală mică), mai rar în vermis, extinse secundar în ventriculul IV; pot avea sediul primitiv şi în ventriculul IV (fără formare de chist).

Macroscopic. Astrocitomul chistic de cerebel sau emisfer cerebral se prezintă ca o tumoră mică, nodulară, roz-gălbuie, moale, situată pe peretele unui chist cu lichid galben-citrin, cu o membrană subţire, netedă, transparentă, limitată de un strat subţire de glioză. Uneori pot exista chisturi multiple. Formele solide nu prezintă demarcaţie netă, dar sunt neinfiltrative şi diferenţiate de ţesutul nervos înconjurător datorită culorii, consistenţei şi vascularizaţiei lor.

Microscopic. Astrocitomul este format din astrocite mature, diferite de celulele astrocitare din ţesutul normal, fiind mai mari şi cu expansiuni mai lungi. Se deosebesc următoarele tipuri: astrocitomul pilocitic şi astrocitomul cu celule gigante subependimare.

Astrocitoamele de grad II

Astrocitoamele de gradul II au frecvent sediul supratentorial la adult şi subtentorial la copil, adesea cu componentă chistică. Sunt localizate şi în general neinfiltrative. Macroscopic este dificil să se facă diferenţierea între astrocitoamele de gradul I şi II. Sunt tipurile de astrocitom fibrilar, protoplasmatic şi gemistocitic. Astrocitoamele supratentoriale de gradul II au o tendinţă de malignizare şi se pot transforma în astrocitoame maligne (fig. 11.1).

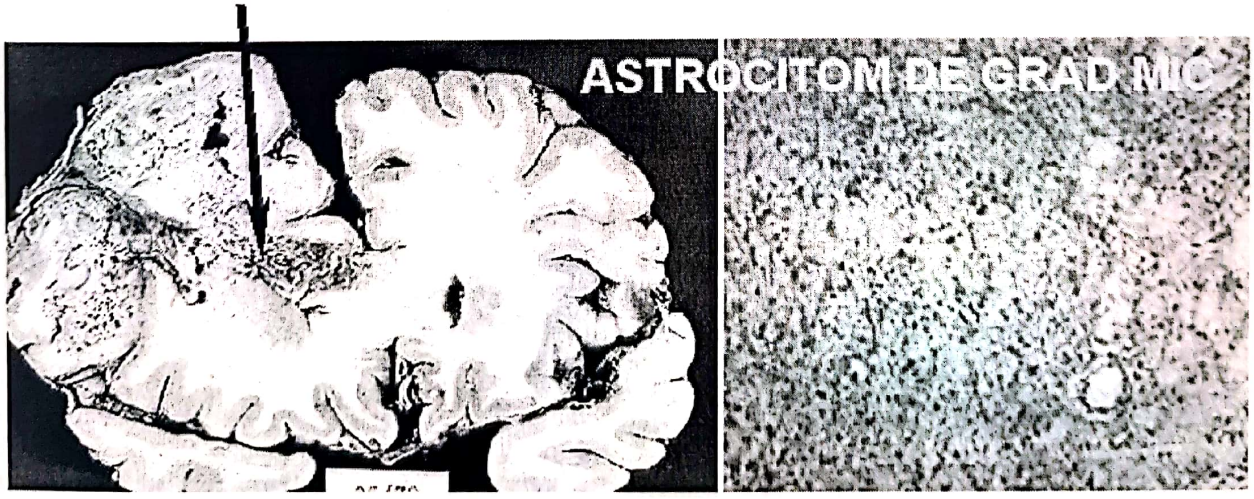

Figura 11.1. Astrocitom de grad mic (grad II): aspect anatomo-patologic şi imagine histologică.

Scanned with OKEN Scanner

Astrocitoamele de gradul III

Au o incidență relativ crescută și în unele serii astrocitoamele de gradul III domină față de toate astrocitoamele – 39,4% (Ciurea și colab., 1993). Au o celularitate mai bogată, cu aspect tipic datorat unui număr mare de mitoze cu creștere rapidă și radială a celulelor de-a lungul vaselor sanguine. Tumora prezintă o rețea densă de vase sanguine cu pereții vasculari îngroșați. Pot exista degenerări cu chisturi mici. Sunt caracterizate prin modificări anaplazice cu creșterea importantă a mitozelor, pleomorfism, modificări nucleare, dar fără necroze. Tipurile histologice sunt astrocitomul anaplazic și xantoastrocitomul pleomorfic [6, 12, 29].

Astrocitoamele de gradul IV (GM) [12, 13].

Sunt denumite și glioblastoame (GM). Sunt frecvente la adulți (la nivelul emisferelor cerebrale), extrem de maligne. La copil, reprezintă între 4,4% și 10% (Campbell și colab., 1996). Peste 80% din astrocitoamele maligne ale copilului au sediul în emisferele cerebrale, restul fiind situate în trunchiul cerebral și nucleii bazali. Predomină la sexul masculin. Macroscopic tumora are sediul de predilecție în substanța albă a emisferelor cerebrale infiltrând secundar cortexul cerebral (fig. 11.2 – 11.4). Este o tumoră necircumscrisă, difuză, foarte vascularizată. Colorația tumorii este neomogenă, gri-roză, cu zone galbene-brune, secundară necrozelor și hemoragiilor multiple.

Hemoragiile apar datorită fragilității vasculare din tumoră și pot fi uneori mici, iar alteori atât de mari încât elementele tumorale nu se pot distinge decât cu greutate, dând impresia unei hemoragii cerebrale. (fig. 11.5a și 11.5b)

Vasele sunt mai numeroase la periferia tumorii și pot fi de calibru variabil. În interiorul tumorii se întâlnesc, adesea, zone de necroză, determinând formarea uneia sau mai multor cavități chistice cu lichid brun hemoragic. Cavitățile nu au membrană chistică, pereții chisturilor fiind formați de însuși țesutul tumoral.

Microscopic, astrocitomul malign se caracterizează prin polimorfism celular, celule gigante, necroze, hemoragii și modificări vasculare. Aspectul celular este foarte variat. Nu există un tip special de celule gliale care să fie patognomonic pentru astrocitomul malign. Se întâlnesc tipuri anormale de mitoze. Astrocitoamele maligne pot prezenta o diseminare leptomeningeală, locală, accentuată de intervenția neurochirurgicală (Arita și colab., 1994).

Oligodendroglioamele

Sunt tumori de origine neuroectodermală derivate din oligodendroglie, rare la copii (aproximativ 1% după Jellinger, 1986). Tumora predomină la adulți (30–50 ani), de sex masculin. Sediul lor este aproape exclusiv supratentorial, în emisferele cerebrale. Tumora afectează nucleii bazali și mai ales talamusul, invadând pereții ventriculului III. Tumora poate prezenta calcificări vizibile la radiografie. Sunt tumori cu evoluție lentă (10–15 ani), cu aspect histologic benign, dar cu posibile diseminari spinale. După clasificarea actuală a OMS, oligodendroglioamele sunt tumori de gradul II și când au modificări anaplazice, corespund gradului III histopatologic (Kleihües și colab., 1993) [17, 36, 45].

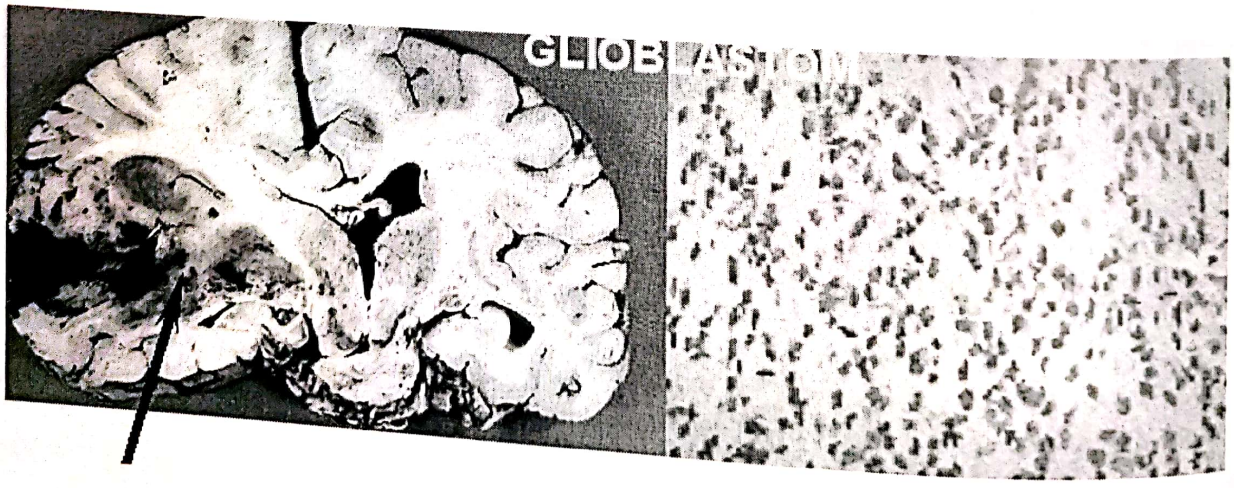

Figura 11.2. Glioblastom – aspect anatomo-patologic și imagine histologică.

Scanned with OKEN Scanner

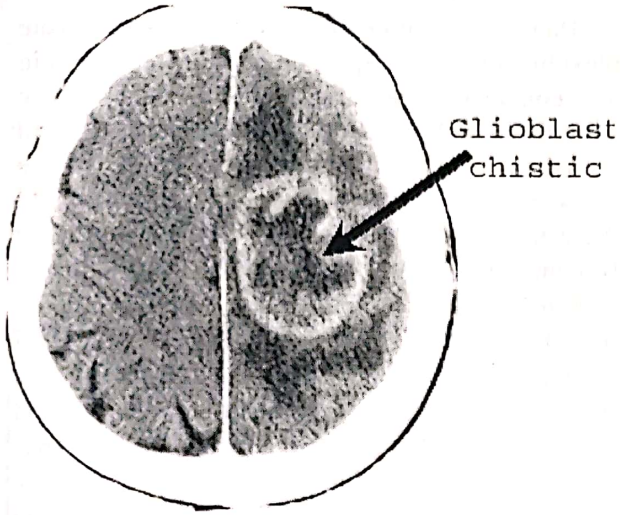

Figura 11.3. Glioblastom fronto-parietal stâng, dezvoltat iniţial în substanţa albă şi extindere spre cortex.

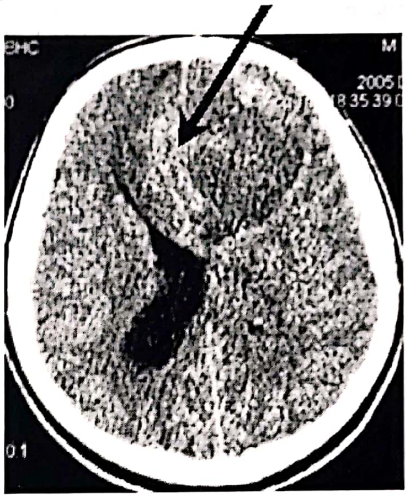

Figura 11.4. Glioblastom frotal stâng cu zone chistice, ocupând 2/3 din lobul frontal şi depăşind linia mediană, cu fenomene de angajare subfalciformă spre dreapta.

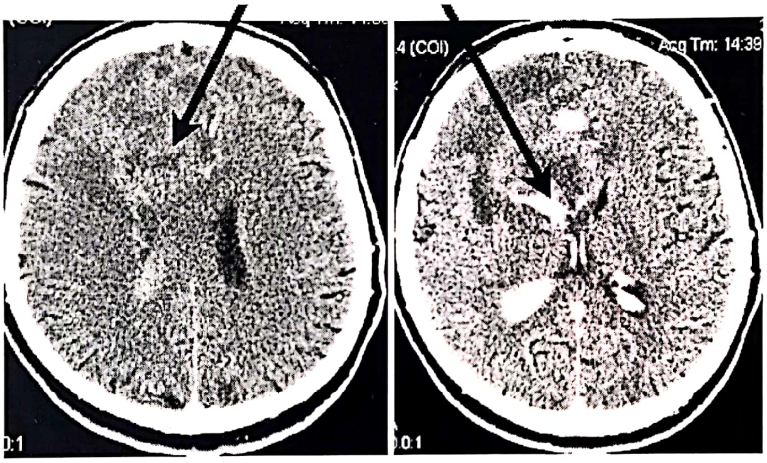

a b

Figura 11.5. Glioblastom frontal drept cu zone de hemoragie intratumorală (a); acelaşi caz de glioblastom frontal drept cu hemoragia intratumorală cu inundaţie ventriculară (b).

Ependimoamele

Ependimoamele sunt tumori de origine neuroectodermală provenite din celule adulte ependimare, fie din ependimul ventricular, fie din cel spinal. Ependimoamele sunt frecvente la copil, fiind aproximativ 10% din totalitatea TIC la copil (Kun şi colab., 1988). Localizările supratentoriale, mai frecvente la sugari şi copii mici, prezintă dezvoltări paraventriculare, în substanţa albă a emisferelor cerebrale, ajungând subcortical. Sediul de predilecţie al ependimoamelor intracerebrale este regiunea de confluenţă temporo-parieto-occipitală. Celulele ependimare din pereţii ventriculari, în cursul dezvoltării embrionare, pot migra izolat sau în grupuri în formaţiunile nervoase vecine, explicându-se astfel prezenţa ependimomului în substanţa albă a creierului [21, 26].

Localizarea de predilecţie a ependimomului este însă în ventriculul IV. Inserându-se în majoritatea cazurilor pe planşeul ventriculului IV, ablaţia totală este dificilă. Ependimoamele benigne, din punct de vedere histologic, devin maligne prin localizarea lor în ventriculul IV, în timp ce ependimoamele supratentoriale, deşi cu localizarea mai benignă (emisferă cerebrală sau ventricul lateral), sunt mai maligne histologic, având o tendinţă la malignizare şi recidivă, chiar şi după ablaţia totală (Ernestus şi colab., 1996).

Scanned with OKEN Scanner

Macroscopic ependimoamele sunt tumori bine delimitate, de obicei dure, voluminoase, de culoare gri-roşcată, rareori cu chisturi mici în tumoră. Se pot întâlni şi calcificări în tumoră. Supratentorial pot ocupa mai mulţi lobi sau o mare parte a ventriculului lateral. *Microscopic* ependimomul este o tumoră bogat celulară, formată din celule poligonale sau cilindrice cu nucleu oval sau rotund şi citoplasmă granulară. Citoplasma celulelor prezintă deseori granule numite blefaroplaşti, care se colorează ca şi blefaroplaştii celulelor ependimare. Formele maligne ale ependimomului apar aproape exclusiv în regiunile supratentoriale. Ependimoamele maligne se deosebesc de ependimoamele benigne printr-o bogăţie celulară, prin polimorfism nuclear şi prin numeroase mitoze. Tipul celular este cel mai frecvent, fiind întâlnit pur, sau sub forma tipului mixt, în 75% din ependimoame. Tipul mixopapilar are un prognostic mai bun decât tipurile celular şi epitelioid. Tendinţa de malignizare a ependimoamelor este redusă pentru ependimoamele subtentoriale şi relativ crescută pentru ependimoamele supratentoriale. Kernohan şi Fletcher (1937) gradează ependimoamele de la I la IV, în funcţie de criterii histologice (anaplazie) şi clinice (supravieţuire). Tipul IV este mai rar întâlnit la ependimoame, tipurile I şi II sunt frecvente. După datele actuale ale OMS, ependimoamele sunt cuprinse în trei grade de malignitate: gradul I (subependimom şi ependimoame mixopapilare) – sigur benigne –, gradul II (ependimoamele celulare, papilare, cu celule clare) şi gradul III (anaplazice) [21, 47].

TUMORILE PLEXURILOR COROIDE

Acestea cuprind papilomul şi carcinomul coroidian.

Papilomul de plex coroid este o tumoră benignă, relativ rară, care apare în primele două decade de viaţă, cu preponderenţă la sexul masculin. Această tumoră este situată în ventriculii cerebrali, supra- şi subtentorial. În ventriculul lateral, incidenţa papiloamelor este maximă (76%), urmată de ventriculul IV (16%) şi apoi ventriculul III (8%) (Koos şi Miller, 1971). *Macroscopic* tumora are aspect conopidiform, de culoare roşiatică, cu chisturi hemoragice, inserându-se în plexul coroidian, mai ales la nivelul răspântiei ventriculare; nu aderă de peretele ventricular; această tumoră este hipersecretantă de LCS şi poate disemina pe calea LCS.

Microscopic: tumora are o structură asemănătoare plexului coroid, cu aspect de papilom, constând în axe conjunctivo-vasculare, pe care sunt aşezate straturi de celule de tipul celulelor epiteliului coroidian adult, dar care conţin numeroase mitocondrii şi sunt lipsite de blefaroplaşti şi cili. Această tumoră este încadrată în tipul de tumori benigne [21, 39, 50].

Carcinomul de plex coroid este o tumoră malignă, foarte rară, dispusă în ventriculii cerebrali, predominent supratentorial. Macroscopic, tumora are aspect hemoragic, cu tendinţă la invadarea ţesutului cerebral adiacent. Microscopic, tumora are un aspect de carcinom papilar, în care apar celule de dimensiuni variate, chiar gigante, cu multiple mitoze şi metaplazie malpighiană. Aceste tumori sunt încadrate în grupul tumorilor anaplazice, cu gradul de malignitate III, după clasificarea OMS [6, 21, 22].

TUMORILE NEURONALE ŞI NEUROGLIALE

Aceste tumori sunt dezvoltate din elemente adulte ale seriei neuronale fiind încadrate sub denumirea de gangliogliom (Masson, 1956). În prezent, cuprind tumorile dezvoltate din elemente neuronale şi din cele neurogliale, constituind un capitol independent în clasificarea internaţională a OMS.

Macroscopic, tumorile sunt de obicei bine delimitate, rotunde, dure situate în plin parenchim nervos cu aspect general benign; frecvent chistice sau cu zone de necroză hemoragică.

Microscopic se constată celule mari, nervoase sau neurogliale în diferite stadii de anaplazie; aspectul nucleilor celulari delimitează benignitatea acestor TIC.

Ganglioglioamele sunt încadrate în grupa tumorilor cu malignitate redusă, gradul I, II (Kleihües şi colab., 1993). Există şi tumori din această grupă cu agresivitate şi malignitate crescută, încadrate în grupa neuroblastoamelor, caracterizate prin elemente neuronale tinere, nediferenţiate [21, 22].

Aceste tumori au o evoluţie superpozabilă cu astrocitoamele chistice (gradul I, II) fără particularităţi clinice şi diagnostice deosebite. Diagnosticul de gangliogliom constituie – deseori – o surpriză la examenul histopatologic (Smith şi colab., 1992).

Scanned with OKEN Scanner

TUMORILE PINEALE

Tumorile proprii ale glandei pineale sunt împărţite în două grupe: pineoblastoame şi pineocitoame [6, 21, 23, 29].

Pineoblastoamele se dezvoltă la copii şi adolescenţi. *Macroscopic,* se prezintă ca o tumoră infiltrativă, cu invadarea parenchimului nervos învecinat, absenţa capsulei, aspect cenuşiu-închis. *Microscopic*: prezenţa de densitate celulară, cu activitate mitotică marcată, cu mare polimorfism şi numeroase monstruozităţi nucleare şi citoplasmice. Pineoblastoamele au o malignizare rapidă locală şi posibilităţi de diseminare prin LCS, ele corespund gradului IV de malignitate (Kleihües şi colab., 1993).

Pineocitoamele sunt mai frecvente la adult. *Macroscopic* apar bine delimitate, posedă o capsulă de formă rotund-ovală, cu suprafaţa netedă, gri-cenuşie. *Microscopic*: capsula este formată din fibre colagene şi vase sanguine care traversează parenchimul celular, care se aseamănă cu cele ale celulei fundamentale a parenchimului pineal adult. Celulele tumorale nu invadează parenchimul nervos; ele au o evoluţie lentă, compresând structurile cerebrale şi care corespund gradului II de malignitate. Există şi forma intermediară de pineocitom/ pineoblastom cu caracter de malignitate de gradul III.

TUMORILE EMBRIONARE

Studiile de histogeneză au delimitat un grup de tumori, cu caractere embrionare care au fost numite tumori primitive neuroectodermale (*Primitive Neuro Ectodermal Tumors* – PNET). Caracterul comun al acestora este o posibilă transformare malignă a structurilor celulare ale SNC, tumora prezentând caractere ale celulei „suşe" embrionare (Kadota şi colab., 1989). Ele se dezvoltă la copii şi adolescenţi şi sunt încadrate în gradul IV (Kleihües şi colab., 1993). În grupul acestora sunt descrise [21, 38, 39]:

– meduloepitelioamele, tumoră extrem de rară, malignă, de origine embrionară, care histologic se aseamănă cu epiteliul primitiv medular;

– neuroblastoamele, tumoră relativ rară, extrem de malignă, compusă structural din neuroblaşti sau celule neuronale, parţial diferenţiate (fig. 11.6).

– ependimoblastoamele, tumoră extrem de rară, malignă, de origine embrionară, care histologic se compune din celule nediferenţiate, asemănătoare din ependimul embrionar;

– meduloblastoamele, care trebuie prezentate separat, datorită incidenţei şi importanţei lor clinico-terapeutice şi prognostice.

Meduloblastomul (MBL) se dezvoltă din incluziuni embrionare (meduloblaşti) rămase la nivelul acoperişului ventriculului IV. Meduloblaştii sunt înrudiţi embrionar cu celulele stratului granular extern cerebelos. Stratul de meduloblaşti dispare în jurul vârstei de un an, lăsând doar cuiburi celulare (aşa se explică posibilitatea dezvoltării MBL în emisferul cerebelos). Este dificil de explicat apariţia MBL la adulţi.

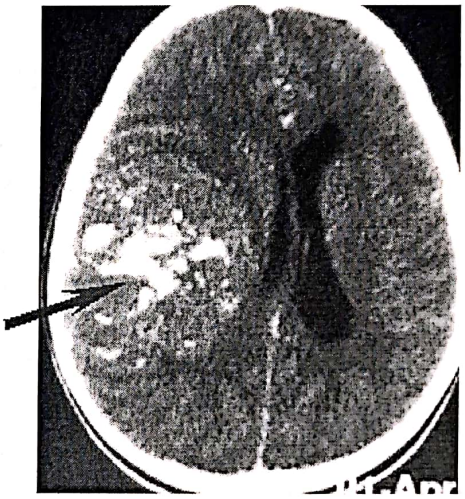

Figura 11.6. Imagine computer tomografică de ganglioneuroblastom fronto-parietal drept.

Macroscopic, meduloblastoamele sunt tumori situate în profunzimea vermisului. MBL invadează ventriculul IV fără a adera la pereţii acestuia şi un fragment de tumoră poate ieşi, între amigdalele cerebeloase sau în unghiul pontocerebelos, prin orificiul Luschka. Polul inferior al tumorii aderă de bulb şi poate îngloba uneori în masa tumorală arterele cerebeloase uni- sau bilateral. Tumora este moale, roz-cenuşie sau poate fi dură, consistentă. Are tendinţa la infiltrarea leptomeningelui, uneori cu noduli tumorali leptomeningeali vizibili macroscopic. Microscopic, caracteristicile tumorii sunt extrema abundenţă a materialului celular, dispus fie neregulat, fie (mai rar) sub formă de pseudorozete, absenţa aproape completă a stromei şi mitozele numeroase.

Caracteristica tumorii şi factorul care îi conferă de fapt malignitatea extremă constau în tendinţa de metastazare, atât la nivelul sistemul nervos central, cât şi în afara lui. MBL ocupă de fapt locul întâi dintre glioame în privinţa metastazărilor, fiind urmat de ependimom şi pinealom (Choux şi Lena, 1982).

Scanned with OKEN Scanner

Această tendință s-ar datora lipsei de stromă și în această privință MBL se comportă diferit: unele cresc ca o masă tumorală unică și metastazează târziu, altele invadează de la început structurile nervoase locale și la distanță.

Mecanismul diseminării este: a. pe cale lichidiană, majoritatea metastazelor fiind situate spinal, sau b. prin invadarea leptomeningeală din aproape în aproape. Frecvente sunt și diseminările supratentoriale. Foarte rar sunt citate metastazări extranevraxiale, mai ales osoase (în oasele bazinului, în genunchi, craniu, coloana vertebrală, coaste), pulmon, ganglioni limfatici, ficat.

TUMORI ALE CELULELOR GERMINALE

Aceste tumori sunt încadrate într-un grup separat în clasificarea oficială a OMS și sunt denumite și germinoame; se dezvoltă în regiunea pineală sau supraselară, afectând, în principal, structurile mediale ale SNC, în a doua decadă de viață, fiind preponderente la sexul masculin (Edwards și colab., 1988). Denumirea de germinom s-a dat prin identificarea histopatologică cu seminoamele testiculare. Histopatologic, se constată o compoziție uniformă de celule germinale primitive, cu nuclei veziculari, largi, și cu citoplasmă bogată în glicogen. De asemenea, limfocitele și infiltratele granulomatoase sunt prezente în masa tumorală. Tot în grupul tumorilor cu celule germinale sunt cuprinse și teratoamele [21, 29, 50].

TUMORILE NERVILOR PERIFERICI CARE INTERESEAZĂ SISTEMUL NERVOS CENTRAL

Neurinomul (grad OMS I) numit și *schwannom*, este o tumoră benignă încapsulată compusă din celule Schwann diferențiate. Frecvența neurinoamelor intracraniene este de aproximativ 7,5–8 %; aceste tumori sunt mai frecvente la pacienții cu neurofibromatoză tip II, între 40 și 60 de ani. Neurofibromatoza este transmisă autosomal dominant; gena responsabilă pentru NFII este localizată pe brațul lung al cromozomului 22, în centromerul q12. Cel mai frecvent este neurinomul de acustic, uni- sau bilateral. Au fost descrise trei variante celulare: neurinom celular, neurinom melanic și neurinom plexiform [21, 50].

MENINGIOAMELE

Meningiomul este o tumoră benignă care derivă din meninge. Noțiunea de benignitate nu trebuie să fie luată în sensul strict al cuvântului. Deși, din punct de vedere histopatologic, aceste tumori sunt benigne, o parte din meningioame se comportă ca tumori maligne, având tendința de a recidiva, chiar după o extirpare totală. Meningiomul comprimă și nu invadează țesutul nervos înconjurător, astfel că, funcția neurologică tulburată, își revine de cele mai multe ori după înlăturarea tumorii [2, 6, 21, 60].

Majoritatea meningioamelor se dezvoltă supratentorial. Incidența lor topografică corespunde cu distribuția granulațiilor lui Pacchioni, în vecinătatea sinusurilor venoase și ale inserțiilor osoase ale durei mater. După sediu, se disting meningioamele parasagitale, ale coasei creierului, ale convexității emisferelor cerebrale, meningioamele de ventricul lateral și meningioamele de la baza craniului, cum sunt cele de șanț olfactiv și de tubercul selar etc. (fig. 11.7).

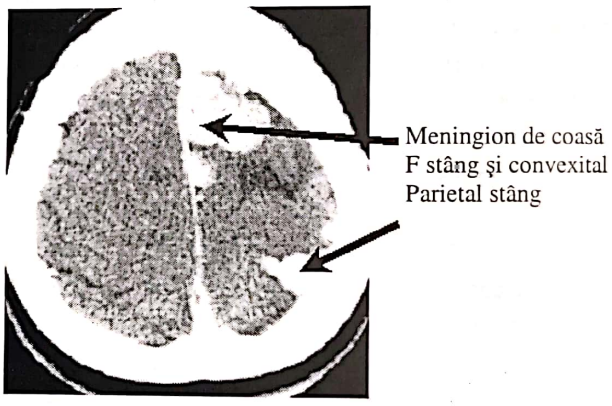

Figura 11.7. Meningiom de coasă, dezvoltat în treimea anterioară și mic meningiom FP stâng (meningiomatoză).

Meningioamele de aripă de sfenoid sunt frecvente la adult, dar sunt rare la copii. Se întâlnesc și meningioame de tentoriu, care pot crește atât supratentorial cât și infratentorial. Meningioamele de fosă cerebrală posterioară sunt rare. Meningiomatoza multiplă este foarte rară la copii (un caz la 1094 cazuri de adulți) și este mai degrabă asociată cu neurinoame ale nervului acustic sau ale altor nervi, mai ales cu neurofibromatoza Recklinghausen (Arseni și colab., 1980). O entitate deosebită a meningioamelor sunt meningioamele intraventriculare, prezentând forme frecvente la copil.

Scanned with OKEN Scanner

Meningioamele se pot dezvolta pe ambele feţe ale durei mater, dar mai ales pe faţa sa internă. Există însă cazuri de meningioame fără ataşament dural. Acestea se dezvoltă pe seama celulelor endoteliale ale arahnoidei. Meningioamele se prezintă sub două forme: rotundă şi plată („*en plaque*"). Meningiomul rotund se întâlneşte mai ales pe convexitatea creierului sau intraventricular, unde creşterea în toate direcţiile este liberă. Are o formă sferică sau ovoidă, cu suprafaţă netedă sau nodulară. Baza de inserţie poate fi întinsă sau mică, în raport cu mărimea tumorii. Meningiomul plat este turtit şi întins, aderă de dura mater pe o mare suprafaţă, iar grosimea lui este mică faţă de baza sa de inserţie. Se dezvoltă mai ales la baza craniului, fiind însoţit în acest caz de o hiperostoză marcată. Acest tip de meningiom este excepţional la copii.

Microscopie. Aspectul este destul de variat, de unde au şi rezultat mai multe clasificări histologice. Cea mai completă este clasificarea lui Cushing şi Eisenhardt (1938), care cuprinde 9 tipuri şi 21 de variante [6, 21, 23].

Scheinker (1948) a descris cinci tipuri de meningioame:

1. Tipul meningo-endotelial cu celule fusiforme ce reproduc structura meningelui.

2. Tipul fibroblastic format din mănunchiuri de celule fusiforme cu structură de fibroblaşti.

3. Tipul psamomatos cu formaţiuni centrale fibroblastice, de aspect spiralat, cu depozite de calciu şi săruri de fier.

4. Tipul angioblastic cu vasele sub formă de canale, goale sau pline cu sânge coagulat sau cu lichid seros, uneori vasele sunt reduse la un perete endotelial. Acest tip este localizat în jurul teascului lui Herofil şi poate recidiva.

5. Meningosarcomul este degenerarea sarcomatoasă a meningiomului şi este mai frecvent la copii.

După datele actuale publicate de Kleihües şi colab. (1993), admise de către OMS, meningioamele se clasifică în subgrupe multiple, în funcţie de aspectul histopatologic. Din această clasificare reiese că, menigioamele sunt benigne (meningotelial, fibroblastic, tranziţional, psamomatos, angiomatos, microchistic, secretor, cu celule clare, cordoid), semimaligne (atipic, meningiom papilar) şi maligne (anaplazic). După localizare, meningioamele sunt împărţite în: bazale, de convexitate, de fosă craniană posterioară.

FIZIOPATOLOGIE

Apariţia unei tumori intracraniene induce modificări metabolice parenchimatoase şi efecte mecanice concomitente asupra ţesutului din sediul tumorii şi a ţesuturilor nervoase adiacente [21, 34].

Funcţionarea cerebrală normală este afectată de:

- localizarea tumorii: dezvoltarea leziunii tumorale în parenchimul nervos cu o funcţie specifică; tumora afectează această funcţie: fie prin iritaţie corticală, fie prin diminuarea capacităţii de a îndeplini funcţia respectivă;
- compresiunea directă asupra structurilor nervoase vecine: tumora poate invada, infiltra sau înlocui parenchimul normal vecin, modificând funcţiile normale respective;
- dezvoltarea tumorii intracraniene se însoţeşte de edem cerebral perilezional care comprimă parenchimul nervos normal cu diminuarea funcţiei specifice, iar extensia edemului cerebral afectează funcţionarea generală a creierului;
- compresiunea asupra sistemului ventricular şi a căilor de drenaj ale LCS-lui, cu apariţia hidrocefaliei interne obstructive;
- procesele de angiogeneză tumorală afectează bariera hemato-encefalică cu producerea şi extensia edemului cerebral;
- sumarea extensiei tumorale prin invazivitate, a edemului tumoral şi a hidrocefaliei interne obstructive duce la creşterea presiunii intracraniene; creşterea presiunii intracraniene duce la scăderea presiunii de perfuzie cerebrală şi la producerea de hernieri cerebrale;
- existenţa unor leziuni multiple, cel mai adesea metastaze cerebrale; metastazele cerebrale pot constitui adesea primul semn al existenţei unei neoplazii în organism; simptomatologia metastazelor cerebrale este aceeaşi cu a unei tumori cerebrale primare.

Evoluţia modificărilor fiziopatologice cerebrale este dependentă de:

1. *caracteristicile patogenice ale tumorii*:

– natura tumorii, benignă sau malignă, deci rapiditatea creşterii volumului tumoral şi capacitatea de infiltrare a parenchimului cerebral înconjurător; tumorile intracraniene cu dezvoltare lentă, mai ales în ariile cerebrale aşa-zise „mute", prezintă simptome clinice reduse şi tardive, ajungând la dimensiuni mari în momentul depistării;

Scanned with OKEN Scanner

– modul de producere al edemului cerebral perilezional şi viteza de extensie a acestuia;

– gradul de distorsiune cerebrală (compresiunea şi deplasarea structurilor cerebrale, cu hernierea cerebrală);

– localizarea tumorală poate interesa structuri nervoase esenţiale în reglarea homeostaziei organismului sau există un blocaj al circulaţiei LCS;

– majoritatea tumorilor cerebrale primare nu metastazează; unele tumori cerebrale produc diseminări intraparenchimatoase, în lobii vecini sau în emisferul cerebral controlateral, cu modificări locale şi de vecinătate asemănătoare leziunii iniţiale;

2. *particularităţile individuale ale pacientului*: vârstă, sex, patologie asociată etc. [21, 24].

Apariţia şi dezvoltarea unei tumori intracraniene duce la apariţia a două tipuri de simptome: o simptomatologie focală şi simptome date de hipertensiunea intracraniană.

Tumorile cerebrale dezvoltate supratentorial cortical şi subcortical, prin tulburările metabolismului neuronal, determină apariţia unor regiuni cu excitabilitate anormală, ce sunt punctul de plecare pentru diverse tipuri de crize epileptice. Dezvoltarea în continuare a leziunii tumorale, cu mărirea volumului tumoral, duce la afectarea funcţiei specifice ariei cerebrale respective. Creşterea volumului tumoral produce şi compresiunea ţesuturilor înconjurătoare, cu afectarea funcţiilor acestora. Există şi arii zise „mute" care nu determină – iniţial – o simptomatologie evidentă, ci după o creştere considerabilă de volum, simptomele apar prin compresiunea zonelor cerebrale vecine. Dezvoltarea leziunii, în profunzimea parenchimului cerebral, afectează şi apoi întrerupe căile de conducere, cu afectarea funcţiilor corespunzătoare.

Tumorile dezvoltate în fosa cerebeloasă (subtentorial) afectează funcţiile cerebelului, în raport de localizarea tumorală, şi pot comprima ventriculul IV, ducând la apariţia hidrocefaliei interne obstructive [34].

Tumora extracerebrală (meningiom, neurinom etc.) determină o compresiune locală, din afară, asupra parenchimului cerebral. Creşterea volumului tumorii extracerebrale se însoţeşte de deplasarea de substanţă cerebrală şi de reducerea spaţiilor lichidiene, iar în ţesutul cerebral comprimat direct apar fenomene de hipoxie celulară, care produc modificări metabolice ce induc apariţia edemului cerebral. Pe măsură ce volumul tumoral se măreşte şi se însoţeşte de creşterea edemului perilezional, se produc împingeri şi deplasări de substanţă cerebrală, începe creşterea presiunii intracraniene şi instalarea hipertensiunii intracraniene.

Edemul cerebral din tumorile cerebrale este un edem de tip vasogen (edemul cerebral extracelular indus oncotic) şi apare prin creştere a permeabilităţii capilarelor cerebrale (barieră hemato-encefalică deschisă). În cazul tumorilor maligne cerebrale, celulele gliale reactive produc citokine endoteliale, care induc creşterea permebilităţii endoteliale. Activarea receptorilor endoteliali pentru factorul de creştere vasculară, induce creşterea permebilităţii endoteliale şi, de asemenea, procesele de angiogeneză tumorală. Edemul cerebral este iniţial localizat, apoi progresează, din aproape în aproape, extinzându-se sectorial şi poate cuprinde teritorii mari [34].

Tumorile care se dezvoltă intraventricular sau paraventricular pot produce o blocare a circulaţiei de LCS şi hidrocefalie internă obstructivă, cu creşterea presiunii intracraniene şi dezvoltarea sindromului de hipertensiune intracraniană.

Consecinţele cele mai grave ale creşterii PIC sunt reprezentate de efectul asupra presiunii de perfuzie cerebrală, ce determină ischemia cerebrală şi de diferenţele presionale sectoriale, între compartimentele cranio-spinale, cu posibilitatea herniei cerebrale. Hernierea cerebrală este deplasarea de parenchim cerebral, din localizarea sa normală, în regiuni învecinate sau peste alte structuri intracraniene. Deplasarea structurilor cerebrale se produce la nivelul permis de comunicările dintre compartimentele durale: subfalciform, între compartimentele emisferice cerebrale, transtentorial sau la nivelul găurii occipitale. Aceste hernieri afectează centrii vitali din trunchiul cerebral, indirect sau prin lezare directă. Efectele ischemice şi de împingere mediată se cumulează cu efectul compresiv direct determinând leziuni grave în trunchiul cerebral [34].

Din punct de vedere al simptomelor focale, modificările funcţiilor interesate prin dezvoltarea tumorală, pot fi calitative şi cantitative. Aspectul calitativ al disfuncţiei apare în interesarea redusă a parenchimului cerebral, ce constituie suportul funcţiei respective şi este evident la debutul afecţiunii, când tumora este incipientă sau se referă la zone cerebrale din periferia leziunii. Odată cu

Scanned with OKEN Scanner

extensia tumorii şi afectarea importantă sau completă a unei zone cerebrale, funcţia corespunzătoare poate fi abolită, ceea ce corespunde aspectului cantitativ. Spre exemplu, o leziune incipientă în cortexul motor, se poate manifesta prin inabilitate motorie, şi dezvoltarea în continuare a tumorii determină paralizia controlaterală.

Se pot preciza, corelaţiile anatomo-clinice specifice între sediul tumorii şi simptomatologie. Dezvoltarea tumorii sau extensia edemului cerebral în cortexul motor, sau comprimarea acestuia, determină lezarea neuronilor de origine sau a unor porţiuni ale tractului piramidal şi opreşte transmiterea impulsurilor nervoase de la nivelul ariilor motorii. Apare sindromul de neuron motor central, manifestat prin deficit motor controlateral leziunii. Dacă leziunea tumorală interesează cortexul parietal apar tulburări de sensibilitate controlaterală. O tumoră care interesează aria 44 din piciorul circumvoluţiei F3, în emisferul cerebral dominant, duce la afazie motorie, iar lezarea tumorală a ariilor 21, 22, 41 şi 42 din emisferul dominant determină apariţia afaziei senzoriale.

Simptomele hipertensiunii intracraniene sunt produse prin creşterea presiunii intracraniene, fiind simptome care evidenţiază suferinţa generală cerebrală. Simptomatologia din HIC apare în cursul acţiunii mecanismelor de compensare ale creşterii presiunii intracraniene: egalizarea presiunilor în toate compartimentele intracraniene şi creşterea progresivă a PIC până la 20 mmHg; colabarea parenchimului nervos prin comprimarea structurilor vecine de către tumoră; distensia durei mater; obliterarea cisternelor bazale; scăderea presiunii de perfuzie cerebrală [21, 34].

Se consideră că cefaleea din HIC este rezultatul sumării mai multor mecanisme, prin care sunt excitaţi receptorii intracranieni pentru durere: dilatare venoasă cerebrală secundară hipercapniei; tracţionarea venelor cerebro-meningee „în punte"; stimularea receptorilor algici din dura mater bazală, prin tensionarea arterelor de la baza craniului; stimularea locală a receptorilor algici durali în leziunile parenchimatoase superficiale; iritarea şi lezarea unor nuclei, centri sau circuite implicaţi în mecanismele durerii, prin efectele mecanice de compresie şi deplasare de structuri datorită dezvoltării tumorale. Voma este descrisă frecvent la copii cu tumoră de ventricul IV, când apare precoce şi este determinată de iritaţia directă vagală. Tulburările psihice sunt adesea frecvente în sindromul de HIC. Activitatea psihică normală este dependentă de metabolismul cerebral normal. Creşterea PIC determină instalarea şi evoluţia edemului cerebral şi scăderea fluxului sanguin cerebral cu diminuarea progresivă a activităţii psihice.

TABLOUL CLINIC AL TUMORILOR INTRACRANIENE

Simptomele tumorilor intracraniene depind de natura tumorii, benignă sau malignă, localizarea tumorală, numărul leziunilor tumorale şi de particularităţile pacientului: vârstă, sex, patologie asociată etc.

Simptomatologia poate fi divizată în două categorii [21, 22, 34]:

– simptome determinate de creşterea presiunii intracraniene;

– simptome datorate localizării leziunii cerebrale.

A treia categorie de simptome include particularităţile datorate tipurilor histopatologice tumorale pentru aceeaşi localizare şi se referă doar la rapiditatea evolutivă a tabloului clinic. Localizarea în apropierea şi pe linia mediană a unor tumori intracraniene la copii, determină obstrucţia precoce a căilor de circulaţie ale LCS, astfel că simptomele iniţiale, în majoritatea tumorilor intracraniene la copii, sunt mai degrabă semne datorate fenomenelor de HIC decât simptome de focar (Matson, 1969) [46].

SIMPTOME DATORATE CREŞTERII PRESIUNII INTRACRANIENE

Simptomele hipertensiunii intracraniene sunt reprezentate în primul rând de: cefalee, tulburările psihice, vărsăturile şi edemul papilar, la care se mai adaugă iritaţia meningiană, pareze de nervi oculomotori, tulburări vegetative şi uneori crize comiţiale.

Acest tablou clinic a fost prezentat la sindromul de HIC [34].

a. *Cefaleea.* Este considerată simptomul cel mai important şi caracteristic pentru HIC. Cefaleea este prezentă doar în 55–60%, din cazurile de hipertensiune intracraniană, în tumorile intracraniene. Cefaleea poate apare precoce, ca prim simptom, cu caracter progresiv sau se instalează tardiv, în raport de tipul de tumoră, de evoluţie şi de relaţia

Scanned with OKEN Scanner

cu circulaţia LCS-ului. În raport de localizare, cefaleea poate fi difuză sau localizată. Cefaleea difuză, continuă şi cu exacerbări periodice, uneori cu aspect pulsatil, cu accentuare lent progresivă, este considerată evocatoare pentru hipertensiunea intracraniană cu evoluţie progresivă. Este intensă dimineaţa, în relaţie cu creşterea nocturnă a presiunii intracraniene şi scade după o vărsătură. În timpul crizei algice, pacientul îşi găseşte o poziţie imobilă sau este agitat şi doreşte să verse, ştiind că altădată cefaleea a cedat după vomă. Puseele hiperalgice apar frecvent legate de mişcările capului, când se poate produce blocarea circulaţiei LCS. Astfel, cefaleea poate apare când pacientul trece în ortostatism şi se poate remite în poziţie genupectorală. Acest tip de cefalee apare în tumorile de fosă craniană posterioară, în tumorile intraventriculare şi în craniofaringioame. Cefaleea poate să se agraveze brusc, asociindu-se cu vărsături şi cu modificarea stării de conştienţă, datorită creşterii bruşte a volumului tumoral prin hemoragie intratumorală. Cefaleea poate fi singura manifestare clinică a sindromului de HIC, şi uneori se impune diferenţierea cu alte afecţiuni: migrene, oto-mastoidite, sinuzite, tulburări de refracţie, afecţiuni somatice etc. Cefaleea se diminuează şi chiar poate să dispară, concomitent cu evoluţia edemului papilar către atrofie optică. De asemenea, este posibil ca hipertensiunea intracraniană din tumorile frontale să nu fie însoţită de cefalee, datorită unui efect de pseudolobotomie frontală prin tumoră.

Mecanismul patogenic prin care apare cefaleea nu este clarificat; s-a considerat că, cefaleea este determinată de creşterea presiunii intracraniene, care produce distensia durei mater cu afectarea receptorilor pentru durere.

Cefaleea localizată poate să concorde cu o localizare tumorală superficială cerebrală; astfel durerea frontorbitară poate corespunde unei tumori frontale; o durere temporală (uneori accentuată la percuţie) poate corespunde unor leziuni temporale sau rolandice, iar tumorile cerebeloase se pot însoţi de cefalee suboccipitală.

În cazul unui copil mic, sau la sugar, doar plânsul, agitaţia şi irascibilitatea pot sugera cefaleea, impunându-se corelarea cu alte semne şi explorări.

b. *Edemul papilar şi tulburările vizuale*

Edemul papilar, împreună cu cefaleea, constituie semne caracteristice pentru hipertensiunea intracraniană, deoarece apar prin creşterea PIC şi evoluează concordant cu sindromul de HIC. Edemul papilar se instalează treptat şi există o corespondenţă cu tulburările de acuitate vizuală. Obnubilările pasagere ale vederii, numite „eclipse vizuale", sunt evocatoare pentru sindromul de HIC. La câteva săptămâni de la creşterea PIC se ajunge la aspectul incipient de estompare a conturului papilar, cu dilatare venoasă discretă. Evoluţia este apoi către edemul papilar manifestat, cu ştergerea conturului papilar şi cu vene dilatate şi tortuoase. Se ajunge la dispariţia marginilor papilei nervului optic care devine turgescentă, cu stază venoasă, cu arterele spastice şi cu hemoragii pericapilare. Progresia HIC poate duce la atrofie optică secundară, ce corespunde diminuării marcate a acuităţii vizuale până la cecitate, chiar dacă cauza sindromului de HIC a fost îndepărtată. Edemul papilar, ca manifestare a HIC, este rar constatat la vârstele extreme. Astfel, la copiii mici, edemul papilar este rar deoarece pe măsura creşterii PIC este posibilă creşterea volumului cranian. La vârstnici, în general după 60–65 ani, edemul papilar este mai rar sau mai puţin accentuat datorită frecvenţei atrofiei cerebrale.

c. *Tulburările psihice*

Tulburările psihice sunt frecvente în sindromul de HIC de cauză tumorală, mai ales în localizările frontale sau în prezenţa hidrocefaliei. Există o stare de oboseală cronică, cu un declin intelectual, pe fondul unei apatii progresive. Se adaugă tulburări de atenţie, indiferenţă faţă de mediu, dezorientare şi tulburări de memorie. Accentuarea tulburărilor psihice corespunde agravării sindromului de HIC, cu tulburări de comportament şi scăderea capacităţii de raţionament. Agravarea sindromului de hipertensiune intracraniană, cu posibilitatea de herniere cerebrală, se manifestă prin apariţia somnolenţei şi pierderea conştienţei.

d. *Vărsăturile*

Vărsăturile sunt adesea tardive în evoluţia HIC, iar frecvenţa lor este dependentă de vârsta pacientului şi de creşterea PIC. Vărsăturile survin în două treimi din cazuri, indiferent de localizarea şi tipul tumorii. Vărsăturile – apărute precoce – au valoare localizatorie şi exprimă o leziune a planşeului ventriculului IV (posibil medulo-blastom). La copilul mic pot fi unica manifestare subiectivă a HIC. Aspectul clinic poate fi:

– tipic pentru sindromul de HIC – voma este matinală, în jet, fără senzaţie de greaţă şi fără efort, cu calmarea cefaleei după vărsătură. De

Scanned with OKEN Scanner

asemenea, vărsătura se poate produce la sfârşitul puseului hiperalgic de cefalee, cu efect calmant.

– aspect fals caracteristic pentru o afecţiune digestivă, destul de frecvent – cu periodicitate legată de mese, cu dureri abdominale şi cu alte simptome digestive de însoţire,

– atipic – vărsături nelegate de evoluţia cefaleei sau de prezenţa unor simptome digestive, cu compoziţie variată (nedigerată, bilioasă etc.), cu sau fără greaţă.

Prin deshidratarea pe care o produc, vărsăturile determină o ameliorare pasageră a sindromului de HIC.

SIMPTOME DATORATE LOCALIZĂRII LEZIUNII CEREBRALE

Acestea sunt simptomele focale (iritative şi/sau deficitare) şi realizează sindromul clinic caracteristic al leziunii cerebrale [21, 46, 50].

Simptomatologia iritativă este constituită de diverse tipuri de crize de epilepsie: crize adversive, automatisme motorii, crize convulsive focale sau generalizate etc. Crizele focale (parţiale) repetitive, rezistente la tratament, orientează diagnosticul spre o leziune supratentorială controlaterală (mai ales crizele senzitivo-motorii); crizele adversive sau oculocefalogire sunt constatate în leziunile frontale premotorii; crizele parţiale, cu generalizare secundară, sau urmate de deficit motor postcritic, sunt evocatoare pentru o leziune tumorală (Arseni şi colab., 1976). De asemenea, crizele convulsive generalizate, cu debut tardiv, sau modificarea aspectului clinic în cazul unei epilepsii în antecedente, necesită investigaţii neurochirurgicale.

Simptomele focale deficitare, diferă ca intensitate, în raport de momentul evoluţiei leziunii, în funcţie de vârstă şi de caracteristicile individuale. La copii, sindromul focal apare tardiv, tabloul clinic fiind dominat de la debut şi în perioada de stare, de HIC. La adulţi, sindromul neurologic focal este mult mai pregnant.

Cele mai importante sindroame neurologice deficitare sunt [21, 22, 29, 50]:

– sindromul motor – orice deficit motor (pareză sau plegie), mai ales cu evoluţie lent progresivă, trebuie examinat şi investigat, relevând o leziune cerebrală; de obicei, deficitul motor este de tip mono- sau hemiparetic, mai rar apar parapareze (în leziunile lobului paracentral, bilateral);

– semnul Babinski, prezent unilateral, arată afectarea emisferului cerebral opus; prezenţa acestui semn, pare să fie un răspuns de „eliberare" de sub controlul şi influenţa frenatoare a tractului piramidal;

– semnul Babinski bilateral, denotă o angajare de amigdale cerebeloase şi indică urgenţa neurochirurgicală;

– sindromul senzitiv (dificil de examinat la copil): tulburările de sensibilitate obiectivă de tip deficitar, trebuie analizate atât pentru sensibilitatea superficială, termică, tactilă, dureroasă, cât şi pentru cea profundă. Deficitele de sensibilitate relevă o leziune cerebrală de tip parietal;

– tulburările de vorbire se întâlnesc în leziunile emisferului dominant, fiind de tip motor (leziunile lobului frontal – afazia Broca), sau de tip senzitiv (leziunile parieto-temporale – afazia Wernicke);

– tulburările de praxie constituie un element important în leziunile parietale, fiind întâlnite atât în cele ale emisferului dominant (constructivă) sau nedominant (de îmbrăcare);

– tulburările de gnozie sunt revelatoare pentru leziunile specifice diferiţilor lobi cerebrali (vizuală – lobul occipital, tactilă – lobul parietal etc.);

– modificările de câmp vizual sunt revelatoare pentru leziuni la nivelul lobilor temporal (quadranopsie superioară), parietal (quadranopsie inferioară) şi occipital (hemianopsie homonimă) şi pentru leziunile căilor optice;

– tulburări de orientare în spaţiu sunt revelatoare pentru lobul frontal, dar şi în corelaţia sa cu lobul parietal şi occipital;

– paraliziile de nervi cranieni sunt întâlnite frecvent: perechea VI este afectată în sindromul de HIC, producându-se strabism convergent; nistagmusul apare în tumori de fosă craniană posterioară; deficitele nervilor oculomotori şi ultimele perechi de nervi cranieni, sunt caracteristice pentru tumorile de trunchi cerebral.

– tulburările trofice sunt, de asemenea, constatate în leziunile supratentoriale: corp calos şi leziuni parietale;

– tulburările vegetative sunt constatate în leziunile temporale şi fronto-orbitale;

– tulburările extrapiramidale de tip hipertonie, rigiditate, hipokinezie, se constată în leziunile nucleilor bazali ;

– ataxia de trunchi denotă o interesare a vermisului şi a lobului nodulofloculară;

– tulburările de coordonare ale membrelor, revelatoare pentru afectarea emisferelor cerebeloase;

– semnele de iritaţie meningeală relevă, fie o HSA (posibilă malformaţie vasculară ruptă), fie o tumoră în fosa craniană posterioară, cu fenomene de angajare;

Scanned with OKEN Scanner

– redoarea cefei, pareza de nerv motor ocular comun (midriază şi ptoza palpebrală ipsilaterală), discretă hemipareză controlaterală, apărute în cursul HIC, ridică suspiciunea de tumoră supratentorială complicată cu hernia uncusului temporal şi este urgenţă neurochirurgicală. Fenomenele neurologice devin extrem de grave când se realizează compresia trunchiului cerebral, în incizura tentoriului de partea opusă, apărând hemipareza ipsilaterală, desigur cu modificarea stării de conştienţă;

– tulburările endocrine (sindrom adipozo-genital, pubertate precoce, diabet insipid, acromegalia, sindromul Cushing, frecvente la copil) trebuie, de asemenea, investigate neurochirugical;

– tulburările psihice: scăderea randamentului şcolar, regresul psihomotor, tulburările de memorie, atenţie, calcul, starea de irascibilitate, agitaţie sau starea de apatie, indiferenţă faţă de propria persoană şi mediul înconjurător, tulburările de afectivitate, modificările de caracter, dispariţia simţului critic şi mai ales autocritic, gatismul pot deschide tabloul clinic al unei tumori intracraniene;

– afectarea stării de conştienţă (obnubilare, confuzie, dezorientare temporo-spaţială, somnolenţă, comă), este întâlnită predominant în tumorile profunde, cu afectarea nucleilor bazali, sau în orice fel de tumori, când acestea dezvoltă conurile de presiune asupra structurilor liniei mediane.

PARTICULARITĂŢI DATORATE TIPULUI HISTOPATOLOGIC AL TUMORII

Simptomele datorate tipului histologic al tumorii sunt legate de particularităţi de debut şi de evoluţie – accelerată sau mai lentă – a unui tip de tumoră, de posibilitatea blocării circulaţiei LCS-ului, de existenţa unui chist tumoral care se poate mări rapid etc., determinând un sindrom de HIC precoce sau foarte intens, ori cu sindrom focal pregnant etc. În principiu, particularităţile datorate tipurilor histopatologice diferite tumorale, pentru aceeaşi localizare, nu cuprind simptome specifice şi se referă doar la rapiditatea evolutivă a tabloului clinic [34].

EXPLORAREA PARACLINICĂ

Explorarea paraclinică se face în raport de tabloul clinic; în cazul unei evoluţii lente se practică investigaţiile paraclinice gradual, dar în faţa unui tablou clinic semnificativ, pentru o leziune intracraniană, se efectuează de la început explorarea computer tomografică cranio-cerebrală şi explorarea cerebrală prin IRM etc. [10, 16, 21, 48, 50].

1.*Examenul oftalmologic*

Explorarea oftalmologică cuprinde examinarea fundului de ochi, ce evidenţiază modificările secundare creşterii presiunii intracraniene şi determinarea câmpului vizual, care poate fi modificat în raport de unele localizări tumorale intracraniene. La examinarea fundului de ochi, se poate evidenţia ştergerea marginilor papilare (edem papilar stadiu I), până la atrofie optică poststază (stadiul IV) sau atrofie optică primitivă. Uneori, este dificil de deosebit atrofia optică primitivă, de cea secundară. Perimetria poate evidenţia o hemianopsie heteronimă, bitemporală sau binazală, în sindroamele pre- şi chiasmatice, sau hemianopsiile omonime în sindroamele retrochiasmatice, ceea ce permite precizarea sediului leziunii căilor optice.

2. *Electroencefalografia* are valoare în tumorile supratentoriale şi poate evidenţia un focar electric de unde lente tip delta, o asimetrie de emisfer cerebral, modificări bioelectrice difuze. EEG poate fi un examen util în TIC, întrucât indică lateralizarea emisferului lezat şi chiar focarul de suferinţă cerebrală. În tumorile de fosă craniană posterioară, EEG relevă doar modificări bioelectrice difuze bilaterale.

3. *Radiografia craniană* simplă are o valoare informaţională redusă; la copii poate arăta prezenţa unor modificări produse de HIC: dehiscenţa suturilor craniene, accentuarea impresiunilor digitale, modificări ale şeii turceşti (lărgirea, porozitatea şeii turceşti cu erodarea apofizelor clinoide). Radiografia craniană de profil poate evidenţia o şa turcească mărită de volum, în cazul unui adenom hipofizar de dimensiuni mari.

La sugar, modificările radiografice din HIC pot fi absente, datorită capacităţii craniului de a se extinde prin desfacerea suturilor. Lărgirea perimetrului cranian şi accelerarea ritmului de creştere a craniului la sugar, pot fi primele manifestări ale unui proces neoformativ intracranian, la care se adăugă regresul psihomotor. Radiografia craniană simplă poate evidenţia unele calcificări sau eroziuni osoase: modificări osoase (chist hidatic), prin

Scanned with OKEN Scanner

acțiunea directă a procesului expansiv, calcificări intratumorale (CRF, oligodendrogliom), calcificări intraventriculare (papilom de plex coroid) etc.

4. *Scintigrafia cerebrală* cu radioizotopul 99Technetium (99Tc) a fost un progres remarcabil în investigarea TIC. Cu toată valoarea informațională furnizată în TIC hipervascularizate (meningioame, metastaze), această investigație a fost depășită de metodele moderne de tip CT-scan, IRM etc.

5. *Angiografia cerebrală* digitală efectuată prin metodele cu substracție digitală și angiografia prin IRM, furnizează date informaționale deosebite. Acest examen paraclinic își menține valoarea, pe de o parte, prin evidențierea pediculilor vasculari ai TIC, iar pe de altă parte, prin posibilitățile de embolizare intratumorală.

6. *Computer tomografia cranio-cerebrală* (CT, CT-scan) a contribuit fundamental la precizarea diagnosticului în tumorile intracraniene. Avantajele majore ale acestei investigații se datorează invazivității minime, datelor informaționale multiple despre structurile cranio-cerebrale, posibilităților de urmărire în dinamică. Prin aplicarea CT-scan se poate stabili exact sediul, forma, extinderea, numărul și adesea natura proceselor expansive și modificările asociate ale sistemului ventricular. Administrarea de substanță de contrast facilitează evidențierea tumorii, care poate fi hipodensă, izodensă sau hiperdensă sau poate prezenta o structură mixtă (fig. 11.8a, b). Precizarea numărului de leziuni tumorale este foarte important în stabilirea conduitei terapeutice în metastazele cerebrale. Inițial este depistată o metastază unică, dar de obicei metastazele cerebrale sunt multiple; metastaza de carcinom renal poate fi solitară.

7. *Rezonanța magnetică nucleară (IRM)* și variantele acesteia [21, 32, 50] (IRM de perfuzie, de difuzie, funcțională, spectroscopică = *magnetic resonance spectroscopy* – MRS) sunt mai performante. IRM completează și chiar înlocuiește explorarea computer-tomografică. Este foarte utilă pentru depistarea leziunilor expansive situate în regiunea liniei mediane și a fosei craniene posterioare și poate fi folosită la pacienții cu alergie la substanțele de contrast sau cu insuficiență renală. Rezonanța magnetică nucleară este puțin folosită în cazul pacienților în comă (datorită dispozitivelor de terapie intensivă). Rezonanța magnetică nucleară evidențiază edemul cerebral, iar rezonanța magnetică de difuzie și de perfuzie poate diferenția edemul celular (citototoxic) de edemul cerebral extracelular (indus oncotic – vasogen). De asemenea, explorarea IRM permite diferențierea între edemul cerebral de tip ischemic și edemul cerebral hidrocefalic (fig. 11.9–11.11).

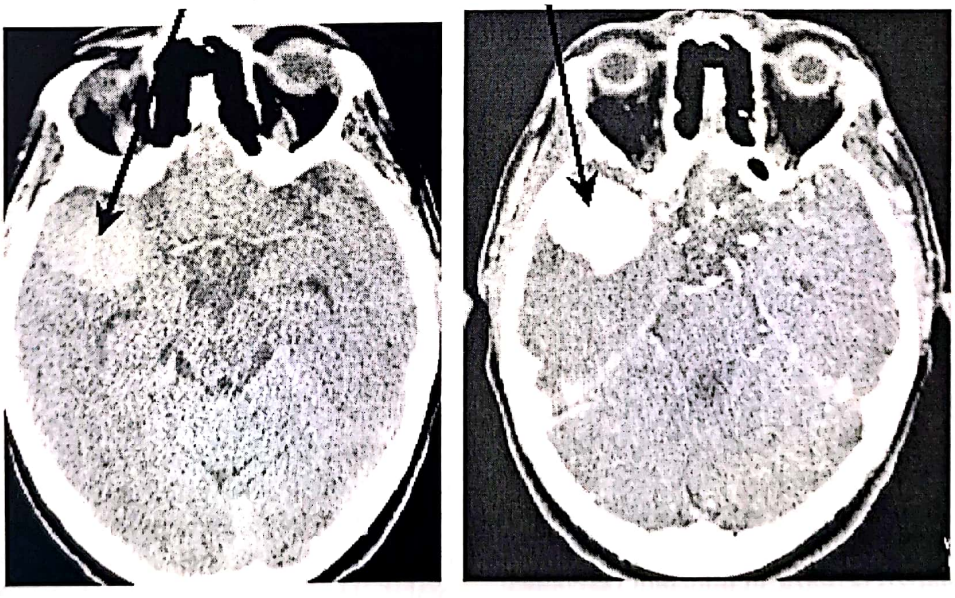

a b

Figura 11.8 a – Imagine CT fără substanța de contrast: se observă tumora temporală dreaptă, diferită de restul parenchimului cerebral; b – Administrarea de substanță de contrast facilitează evidențierea tumorii, care apare hiperdensă; aspect de meningiom de pol temporal drept.

Scanned with OKEN Scanner

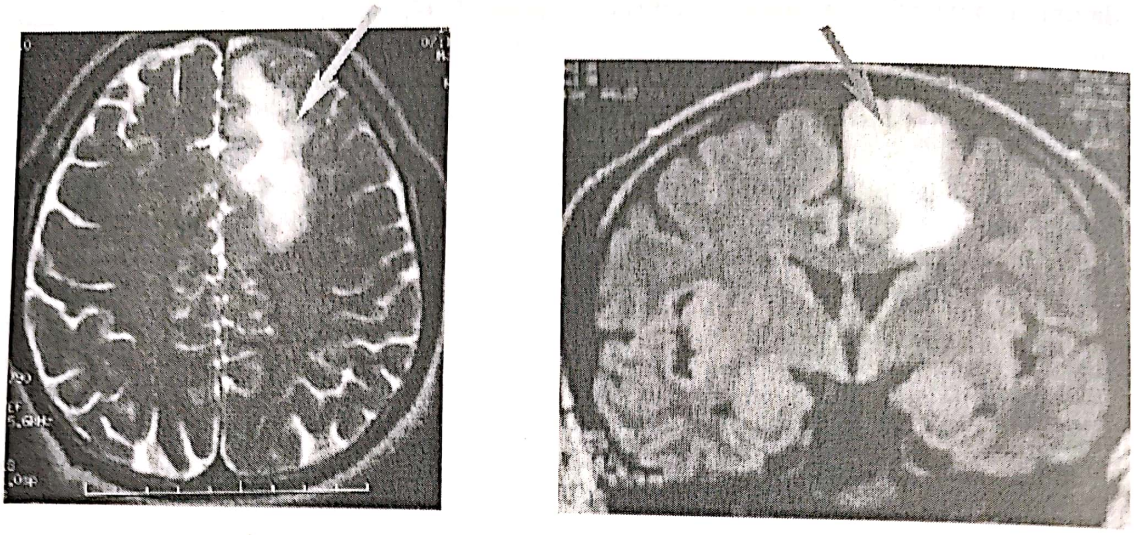

a b

Figura 11.9. Explorare prin IRM: astrocitom gradul I frontal stâng; a – imagine axială; b – imagine în plan frontal.

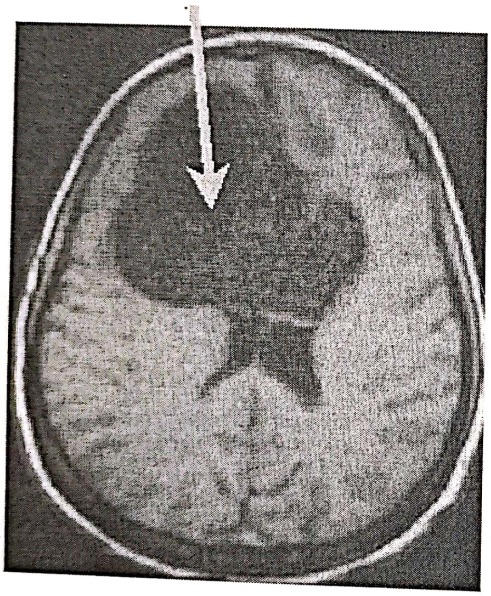

Figura 11.10. Tumora chistică frontală dreaptă- explorare prin IRM.

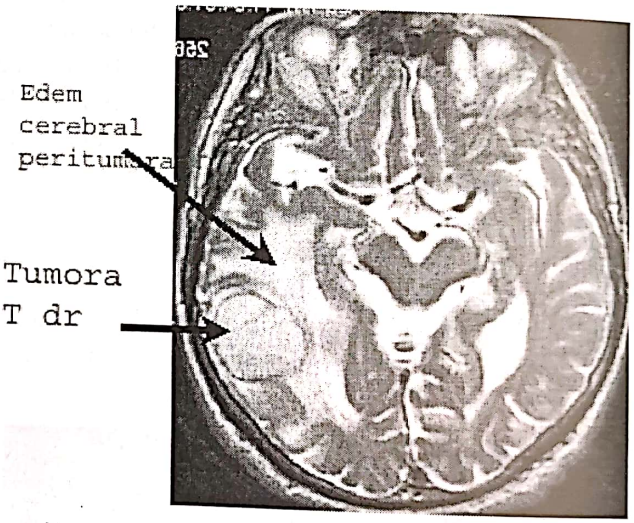

Figura 11.11. Tumoră temporală dreaptă cu edem peritumoral – explorare prin IRM.

Nici computer-tomografia şi nici rezonanţa magnetică nu pot face diferenţa între recidiva tumorală şi radionecroză. *Screening*-ul IRM nu apare eficient pentru depistarea TIC şi se poate menţiona un studiu IRM efectuat pe 1 000 pacienţi, fără simptomatologie neurologică, cu vârsta între 3–83 de ani şi repartiţia pe sexe: 54,6% bărbaţi şi 45,4% femei.

S-au depistat 20 de cazuri cu leziuni cerebrale, dintre care, menţionăm: 1 lipom hipotalamic, 5 tumori cerebrale cu aspect de gliom de grad mic, un chist de glandă pineală, 3 leziuni vasculare, restul fiind chisturi arahnoidiene, *empty sella* etc.

8. *Tomografia prin emisie de pozitroni (PET)* nu este folosită în mod obişnuit ca explorare diagnostică, dar poate preciza gradul tumorii, poate face diferenţa între recidiva tumorală, leziunea de radionecroză şi cicatricea cerebrală. Se foloseşte o doză redusă de glucoză marcată radioactiv şi se măsoară activitatea cerebrală.

9. *SPECT (Single photon emission computed tomography)* foloseşte un trasor radioactiv, ^{99m}Tc-HMPAO (*hexamethylpropylene amine oxime*), care permite studiul metabolismului cerebral. Stabileşte gradul de malignitate al glioamelor cerebrale şi face diferenţa între recidiva tumorală şi radionecroză. PET şi SPECT necesită echipamente complexe şi sunt încă puţin folosite în practica medicală curentă.

Scanned with OKEN Scanner

10. *Biopsia cerebrală* este o manevră chirurgicală, care poate face parte din tratamentul chirurgical al leziunii tumorale, sau este un procedeu diagnostic separat. Ca procedeu diagnostic este indicată pentru zonele cerebrale considerate inoperabile şi se face cu un ac de biopsie cerebrală, printr-o gaură de trepan. Se foloseşte biopsia stereotactică, pe baza informaţiilor obţinute prin CT sau IRM, care permit ghidarea precisă a biopsiei din tumora cerebrală bine localizată.

TRATAMENTUL TUMORILOR INTRACRANIENE

Tratamentul tumorilor intracraniene are ca scop: îndepărtarea tumorii, ameliorarea simptomatologiei, prevenirea unor posibile complicaţii induse de prezenţa tumorii şi diminuarea sechelelor. Tratamentul tumorilor intracraniene trebuie început imediat ce se stabileşte diagnosticul şi este complex, multimodal, pentru a realiza cura totală a acestor leziuni grave [21, 24, 29].

Tratamentul se adresează:

1. direct tumorii intracraniene [21, 54]:
   - ablaţia chirurgicală a tumorii;
   - biopsie stereotaxică cu examen histopatologic extemporaneu şi planificarea în continuare a operaţiei;
   - radioterapie;
   - chimioterapie.
2. efectelor tumorii asupra parenchimului cerebral (sindromul de HIC, epilepsie):
   - asupra edemului cerebral: corticoterapia, diuretice;
   - terapie adresată hidrocefaliei interne obstructive: drenaj ventricular extern temporar, drenaj ventriculo-peritoneal definitiv;
   - administrarea de anticonvulsivante la pacienţii cu crize epileptice secundare.

Întrucât, tumorile micşorează spaţiul intracranian, ele periclitează viaţa bolnavului, nu numai prin caracteristicile lor histopatologice ci prin însăşi prezenţa lor, producând creşterea presiunii intracraniene, iar tratamentul TIC este – în principiu – chirurgical. Restul tratamentelor, aplicate în TIC, sunt, fie adjuvante, fie princeps, în acest ultim caz, în mod special, la tumorile de linie mediană (exemplu, tumorile de trunchi cerebral tratate prin radiochirurgie). Opţiunea terapeutică depinde de efectele imediate şi previzibile ale prezenţei şi evoluţiei tumorii intracraniene; de raportul între beneficiile şi riscurile mijloacelor terapeutice [21, 43, 57].

TRATAMENTUL CHIRURGICAL

Tratamentul tumorilor intracraniene este în principal cel chirurgical. Sediul tumorilor intracraniene contribuie foarte mult la felul intervenţiei operatorii. Ablaţia totală a tumorii este condiţionată tocmai de localizarea tumorii [21, 24, 28, 35].

Intervenţia chirurgicală are drept scopuri:

- stabilirea diagnosticului histopatologic;
- reducerea presiunii intracraniene prin îndepărtarea cât mai mult din tumoră, în condiţii de siguranţă pentru formaţiunile vecine, cu asigurarea circulaţiei LCS;
- scăderea efectului compresiv asupra parenchimului nervos adiacent tumorii, cu ameliorarea simptomelor şi diminuarea edemului cerebral şi scăderea corticoterapiei antiedematoase necesare;
- introducerea de medicamente intratumoral.

Intervenţia chirurgicală trebuie să pornească de la anumite principii: ablaţia totală sau a unei părţi cât mai mare din tumoră, fără lezarea structurilor vasculo-nervoase adiacente şi cu refacerea căilor de circulaţie LCS. Intervenţiile neurochirurgicale în prezent beneficiază de avantaje tehnologice importante, care au contribuit la scăderea complicaţiilor operatorii: microneurochirurgia, ultrasonografia intraoperatorie, aspiraţia ultrasonică, controlul prin scanare intraoperatorie (IRM intraoperatoriu), neuronavigaţie şi stereotaxie etc. Datele neurochirurgiei moderne relevă o mortalitate intraoperatorie sub 3% (De Tribolet, 1993).

Metodele chirurgicale extensive, de tip lobectomie, se pot aplica în glioamele cerebrale frontale, temporale şi occipitale la adulţi dar sunt contraindicate la copii. Valoarea exerezei totale este majoră în toate TIC, fiind corelată cu un important procentaj de creşterea supravieţuirii sau absenţa oricărei recidive (Cohen şi Duffner, 1984). Nu întotdeauna se poate realiza ablaţia tumorală totală, din cauza dificultăţilor tehnice operatorii, situaţie în care se urmăreşte ablaţia

Scanned with OKEN Scanner

parțială, cu prelungirea sau salvarea vieții. Pe lângă urmărirea CT postoperatorie, în scopul evidențierii precoce, a unor posibile complicații hemoragice, este indicată efectuarea unei explorări IRM pentru precizarea rezecției tumorale și aprecierea începerii radioterapiei.

Uneori, atitudinea chirurgicală se limitează la intervenții paliative care să rezolve doar HIC (exemplu, drenaj LCS), urmând ca radioterapia să fie utilizată pentru oprirea evoluției tumorale (exemplu, tumori de nuclei bazali). Tratamentul chirurgical trebuie asociat cu corticoterapie de tip dexametazonă și diuretice, mai ales în glioamele maligne, pentru efectele antiedematoase peritumorale.

Biopsia stereotaxică este extrem de larg utilizată în ultimul deceniu, pentru stabilirea tipului histologic de TIC, fiind urmată de exereza chirurgicală prin craniotomie sau de radioterapie. Această metodă a beneficiat, evident, de avantajul ghidării prin CT scan sau MRI (Lunsford, 1988) și este o metodă modernă de abordare a TIC: efectuarea biopsiei stereotaxice urmată de exereză sau radioterapie [43].

RADIOTERAPIA

Are un efect major în tumorile cerebrale maligne radiosensibile, cum sunt meduloblastoamele, ependimoamele, metastazele, dar se aplică și în alte tumori intracraniene: tumori hipofizare, neurinom de acustic, meningioame. Combinarea între terapia chirurgicală, radioterapie și chimioterapie realizează schemele de tratament multimodal, care au eficiență crescută în tumorile cerebrale maligne [21, 24, 43, 58].

Tipurile de radioterapie efectuate în prezent sunt:

– Radioterapia hipervoltată se aplică în toate glioamele cerebrale, cu excepția astrocitomului pilocitic (gradul I). Radioterapia cu energie înaltă sau raze X hipervoltate, se realizează folosind acceleratorul liniar de particule (LINAC). Dezavantajul acestei metode constă în modificările cerebrale de demielinizare și în alterările circulației cerebrale, ceea ce duce în final la radionecroză. Efectele negative sunt diminuate prin fracționarea dozelor în mai multe ședințe.

– Radiochirurgia prin „gamma-*knife*" are efect major în tumorile profunde, dar numai cu volum mic (exemplu, de trunchi cerebral). Prin „gamma-*knife*" se realizează focalizarea fasciculelor de raze asupra leziunii, asistată de computer într-o singură ședință.

Folosirea iradierii hipervoltate, cu fascicule focalizate strict pe leziunea tumorală, constituie radiochirurgia stereotactică, ce include „gamma-*knife*" și LINAC și care se folosește, fie ca unică terapie, fie postoperator, în cadrul schemelor multimodale sau în cazul recidivelor tumorale.

– radioterapia interstițială sau brachiterapia este indicată în glioamele cerebrale, mai ales profunde, cu afectarea structurilor mediane sau în ariile critice.

Radioterapia este contraindicată sub trei ani și trebuie efectuată cu multă atenție, la copilul mic, datorită fenomenelor de iradiere cerebrală generală – pe care le produce – alături de posibile radionecroze locale.

Există medicamente care cresc eficiența radioterapiei și previn efectele secundare: radioprotectoare, cu rolul să protejeze țesuturile sănătoase, radiosensibilizante care măresc sensibilitatea celulelor tumorale față de iradiere, cum sunt iododeoxiuridina, 5-FU, hidroxyureea.

Se consideră că doza necesară, în cazul tumorilor cerebrale, este de 1,8–2 Gy / zi până la o doză totală de 45–60 Gy; doza pentru metastazele cerebrale este 30–44 Gy și în cazul iradierii profilactice spinale este nevoie de 24–36 Gy.

CHIMIOTERAPIA

Chimioterapia citostatică este indicată în TIC (gradul III–IV), după efectuarea tratamentului chirurgical și concomitent sau după radioterapie, pentru prevenirea recidivelor și diseminarea LCS. Schemele de tratament multimodal care includ, rezecția tumorală chirurgicală cât mai largă, radioterapia și chimioterapia, au eficiență crescută în tumorile cerebrale maligne [21, 24, 57].

Se efectuează polichimioterapia, orală sau intravenoasă, în mai multe cure terapeutice combinate cu corticoterapia, după realizarea radioterapiei hipervoltate (Eyre și colab., 1993).

Datele din literatură arată că, un număr important de TIC la copil (39%) răspund la chimioterapie, care a îmbunătățit prognosticul. Chimioterapia este recunoscută cu valoare majoră în meduloblastoame, germinoame, astrocitoame anaplazice și glioblastomul multiform.

Răspunsul la chimioterapie în TIC este limitat structural de bariera hemato-encefalică.

Medicația chimioterapică liposolubilă și cu moleculă mică poată traversa bariera hemato-encefalică, concentrându-se în SNC, dar nu poate

Scanned with OKEN Scanner

pătrunde în aria centrală, necrotică a tumorii. Se folosesc diverşi agenti chimioterapeutici: derivaţi de nitrozuree, ce sunt liposolubili şi trec bariera hematoencefalica (BCNU, CCNU), procarbazina, vincristina, hidroxyureea, carboplatin, etoposide, temozolomide, ciclofosfamida, în monoterapie sau în scheme complexe.

Există procedee noi de chimioterapie intratumorală: capsule biodegradabile cu chimioterapice introduse în patul tumoral la sfârşitul intervenţiei chirurgicale sau postoperator se folosesc sisteme pompă, care introduc chimioterapicul intratumoral.

Chimioterapia se foloseşte în perioada imediat postoperatorie, deci preradioterapie. În raport de simptomatologie, se administrează şi medicaţie împotriva edemului cerebral: (corticoterapie – dexametazonă şi diuretice), şi medicaţie anticonvulsivantă.

Chimioterapia constituie un element important în tumorile maligne şi în recidivele tumorale, putând fi aplicată chiar sub vârsta de trei ani.

În cazul unui gliom malign, după intervenţia chirurgicală, se începe terapia citostatică, în continuare se efectuează radioterapia şi mai departe se administrează chimioterapia în raport de schema terapeutică considerată cea mai eficace. Tratamentul multimodal în TIC trebuie urmărit continuu clinic (examen neurologic) şi paraclinic CT-scan, IRM repetate, asociat cu examen hematologic şi biologic general. Vindecarea sigură a unei TIC actualmente este apreciată numai după 10 ani de urmărire (fig. 11.12 a şi b).

EVOLUŢIE ŞI PROGNOSTIC. RECIDIVE TUMORALE

EVOLUŢIA TUMORILOR INTRACRANIENE

Tumorile intracraniene debutează şi evoluează, de obicei, lent progresiv, prin acumularea treptată de semne neurologice, revelatoare pentru o localizare cerebrală, concomitent cu simptomatologia de hipertensiune intracraniană [7, 8, 18, 29].

Evoluţia şi prognosticul tumorilor intracraniene depinde de:

– tipul histopatologic, deci caracterul benign sau malign al tumorii, şi de gradul de malignitate;

– localizarea tumorii, extensia tumorală şi efectul de masă asupra parenchimului cerebral;

– stabilirea diagnosticului cât mai. precoce, respectiv durata evoluţiei înainte de diagnosticare, ceea ce poate orienta asupra suferinţei ţesuturilor nervoase;

– debutul aparent al bolii, brusc sau progresiv, poate fi corelat cu o evoluţie rapidă sau mai lentă a simptomatologiei;

– vârsta pacientului, datorită particularităţilor de compensare legate de vârstă;

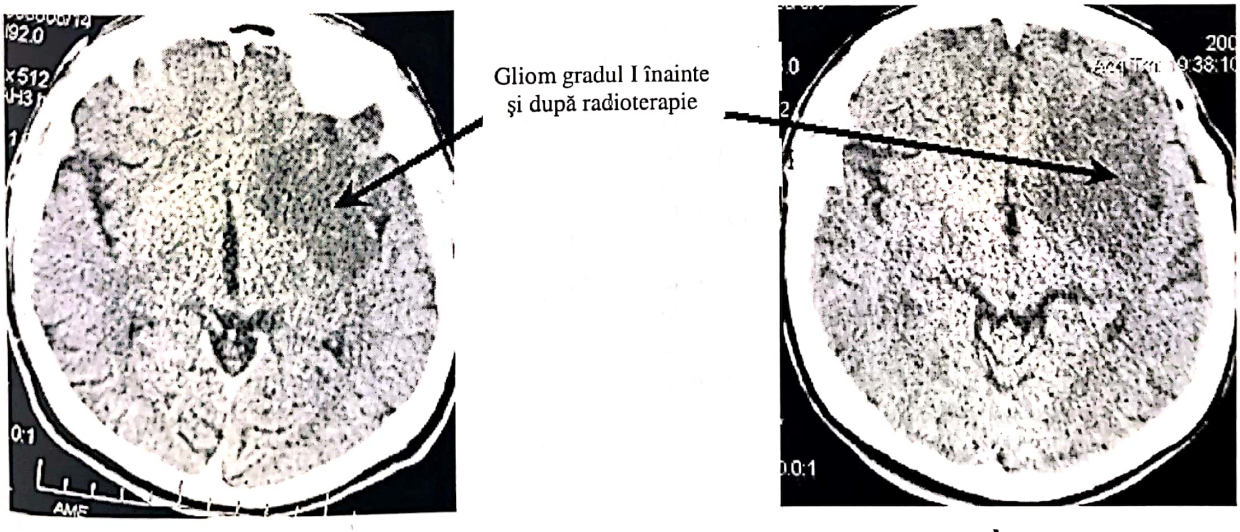

a b

Figura 11.12 a – Astrocitom frontal stâng: se practică biopsia chirurgicală urmată de radioterapie şi chimioterapie; aspectul histopatologic este de astrocitom gradul I; b – Acelaşi bolnav după 30 de luni de la intervenţia chirurgicală; aspect imagistic cvasi-staţionar al leziunii cerebrale; stare clinică foarte bună.

Scanned with OKEN Scanner

– existența unui sindrom neurologic focal sau a simptomelor de HIC, în momentul precizării diagnosticului, adică gradul de afectare al funcțiilor;

– existența crizelor epileptice, în cadrul sindromului neurologic focal, poate particulariza evoluția prin riscurile intracritice;

– efectuarea tratamentului adecvat: pacientul acceptă sau nu terapia chirurgicală, urmată de completarea cu radioterapie sau/ și chimioterapie;

– răspunsul la tratamentul efectuat este variabil, în raport de caracteristicile tumorale, de posibilitatea unei rezecții chirurgicale complete sau nu, de existența unor terapii postoperatorii eficiente etc.

Debutul brusc al TIC se poate petrece prin hemoragiile intratumorale sau în apariția unor chisturi intratumorale, frecvente la copil. De asemenea, existența unei tumori care blochează circulația LCR-ului poate produce o agravare rapidă a sindromului de HIC.

Capacitatea de compensare a creșterilor presiunii intracraniene și toleranța mare a sistemului nervos la dezvoltarea TIC, mai ales la copil, face ca tabloul neurologic să fie de intensitate redusă perioade destul de lungi. În perioada de stare, șindromul neurologic este complet și este constituit de simptomele date de HIC și de simptomele focale.

Diagnosticul tardiv al TIC duce la temporizarea tratamentului chirurgical. Evoluția în continuare a TIC, va conduce la decompensare treptată, prin lezarea progresivă a formațiunilor SNC. Deficitul neurologic se accentuează ireversibil (plegie, afazie, cecitate, surditate etc.), cu modificarea stării de conștiență, de la somnolență (afectarea nucleilor bazali) la comă (afectarea trunchiului cerebral). Există situații de TIC cu evoluție rapidă spre decompensare a sindromului de HIC prin malignitatea tumorală (exemplu, gradul IV malignitate).

Tumora nu rămâne staționară; ea poate să se transforme, de obicei către un grad mai ridicat de malignitate. Astfel, un astrocitom anaplastic gradul III poate deveni glioblastom multiform, gradul IV.

PROGNOSTIC

Prognosticul este influențat de structura patologică a TIC și deoarece majoritatea TIC sunt tumori neuroectodermale (peste 60%), iar unele au o malignitate crescută sau sunt extrem de infiltrative (gliom de trunchi cerebral, hipotalamus), prognosticul, într-o mare parte din TIC, este sumbru (Schiffer și colab., 1989). La aceasta, se adaugă accesibilitatea operatorie dificilă pentru tumorile de linie mediană [21, 22, 56, 61].

Un prognostic mai bun îl au tumorile emisferelor cerebrale și cerebeloase, datorită structurii lor histologice, benigne sau cu grad scăzut de malignitate (astrocitom pilocitic, oligodendrogliom benign) și a unei accesibilități operatorii. Meningioamele sunt – în marea lor majoritate – tumori benigne și prognosticul lor este foarte bun, dacă se poate face o extirpare totală a tumorii, fără afectarea parenchimului nervos.

Un grup important de tumori au structură histopatologică benignă, dar situația lor anatomică este profundă, mediană sau la baza craniului, astfel că, intervenția neurochirurgicală se efectuează cu mari riscuri (exemplu, craniofaringioame). De asemenea, trebuie luate în considerație multiplele sechele neurologice și psihice la copii cu tumori cerebrale operate (Packer și colab., 1983).

Au fost create diferite scale de apreciere prognostică care se bazează pe mai mulți factori de care depinde evoluția tumorală.

Pignatti și colab. au stabilit în 2002 o scală prognostică pentru adultul cu gliom cerebral de grad histologic mic, în care se ține cont de: vârstă, dimensiunile tumorii, localizarea tumorii și relația cu linia mediană, tipul histologic și existența deficitelor neurologice.

Scala adaptată pentru prognosticul glioamelor de grad mic este:

Parametru	Valoare	Punctaj
Vârsta	< 40 de ani	0
	> 40 de ani	1
Diametrul tumoral maxim	< 6 cm	0
	≥ 6 cm	1
Localizare	nu depășește linia mediană	0
	depășește linia mediană	1
Tip histopatologic	Gliom benign (grad I)	0
	Gliom grad II	1
Deficit neurologic	Absent	0
	Prezent	1

Scorul este suma pentru cei cinci parametri și pentru un scor de 0–2 se consideră că, există un risc scăzut cu o supraviețuire medie de 7,7 ani, iar

Scanned with OKEN Scanner

pentru un scor de 3–5 încadrarea este într-o grupă de risc mare, cu o supraviețuire medie de 3,2–3,7 ani.

Wong şi colab., în 1999, au realizat o scală prognostică pentru pacienții operați cu glioame de grad ridicat, în raport de tipul histologic (astrocitom anaplastic sau glioblastom multiform) şi de gradarea Karnofsky a handicapului neurologic, constatând o rată de supraviețuire de 32%, la un an, pentru toți pacienții cu aceste forme maligne de tumori cerebrale. Evoluția pacienților cu glioame maligne după tratament a fost apreciată în raport de mărimea tumorii restante la explorarea de control, de necesitatea corticoterapiei şi de evidențierea unei noi leziuni ca: vindecare, răspuns parțial, răspuns minor, absența remisiei şi progresia leziunii tumorale.

Deşi au valoare statistică, aceste scale sunt totuşi orientative şi tratamentul fiecărui pacient trebuie să fie complet şi continuat, chiar dacă se încadrează într-o grupă de risc mare, deoarece evoluția este individuală.

RECIDIVELE TUMORILOR INTRACRANIENE

Trebuie diferențiate recidivele tumorale de continuarea creşterii tumorale în cazul ablațiilor subtotale. În cazul TIC benigne (exemplu, meningiom, craniofaringiom) se recomandă intervenția neurochirurgicală cu ablație completă. Recidiva unei tumori benigne, depistată pe baza examenului neurologic sau investigațiilor paraclinice (CT-scan, IRM), impune obligatoriu reintervenția chirurgicală. În meningioamele atipice sau maligne aceasta va fi urmată de radioterapie hipervoltată.

În cazul TIC cu grad scăzut de malignitate (gradul II, exemplu astrocitoame) se recomandă ablația totală neurochirurgicală, cu sau fără aplicarea radioterapiei în funcție de aspectul histopatologic. Datele actuale au relevat o recidivare frecventă a astrocitoamelor de gradul II, cu transformarea lor malignă, ceea ce impune actualmente şi în aceste cazuri radioterapia hipervoltată (Leibel şi Sheline, 1987), sau biopsie stereotaxică urmată de radioterapie.

În cazul TIC maligne (gradul IV, exemplu meduloblastom) se recomandă radioterapie hipervoltată şi chimioterapie.

Diferențierea, între recidivele reale tumorale şi recreşterea tumorii ablate subtotal, se poate realiza pe baza investigațiilor paraclinice (CT-scan, IRM repetate), care arată reapariția tumorală înaintea apariției semnelor neurologice. Investigația PET arată evident recidiva tumorală, diferențiind-o de eventuala radionecroză. Reintervenția în glioamele maligne depinde de foarte mulți factori: structura histopatologică, vârsta pacientului, starea clinică apreciată prin scorul Karnofsky [21, 22, 50].

METASTAZAREA TUMORILOR CEREBRALE [21, 22]

Tumorile cerebrale propriu-zise nu dau metastaze (Arseni şi Constantinescu, 1990). Glioamele cerebrale pot realiza, după operație, o invadare regională prin contiguitate. Meduloblastomul, astrocitomul malign, oligodendrogliomul, meningiomul sarcomatos pot invada masele musculare şi ganglionii limfatici adiacenți. Acestea reprezintă diseminări regionale prin contiguitate.

Diseminările tumorilor cerebrale se realizează pe calea lichidului cerebro-spinal. Unele tumori cerebrale, ca meduloblastomul, ependimomul, pinealomul, astrocitomul malign, oligodendrogliomul se pot însămânța spontan, pe cale lichidiană, prin fragmente de tumoră detaşate după traumatisme cranio-cerebrale sau după operații pentru ablația tumorii.

Celulele neoplazice deplasate pe calea LCS se pot însămânța chiar în sensul invers circulației LCS. În urma modificărilor hidrodinamice, poate rezulta o circulație a LCS în sens invers, din spațiile Virchow-Robin spre vase, ceea ce determină o migrare a celulelor tumorale în LCS în sens contrar circulației obişnuite.

TUMORILE PARENCHIMATOASE (INTRAAXIALE)

TUMORILE SUPRATENTORIALE

Regiunea supratentorială cuprinde fosa craniană anterioară şi medie, incluzând toate formațiunile nervoase aflate deasupra tentoriului şi a incizurii tentoriale (fanta lui Bichat), prin care pătrunde trunchiul cerebral, cu formațiunile sale vasculare şi nervii cranieni, în regiunea profundă a encefalului. Din grupul mare al tumorilor supratentoriale, vom descrie în funcție de particularitățile anatomo-clinice, tumorile situate în lobii cerebrali, la nivelul formațiunilor nervoase

Scanned with OKEN Scanner

ale liniei mediane, la nivelul ventriculilor cerebrali, la nivelul regiunii selare, la nivelul regiunii hipofizare şi pineale [21, 22].

Tumorile lobilor cerebrali

Acestea cuprind cele 4 localizări tumorale la nivelul lobilor cerebrali. Toate datele din literatură relevă preponderența afectării lobului frontal, urmat de lobul temporal (Arseni şi colab., 1980). În alte statistici, lobul parietal are o pondere extrem de crescută ca afectare tumorală (Koos şi Miller, 1971). De multe ori doi lobi sunt afectați de către procesul tumoral, fapt constatat în astrocitoamele chistice.

Simptomatologia se manifestă prin fenomene de HIC şi fenomene neurologice specifice fiecărui lob [21, 22].

Corelații anatomo-clinice în tumorile frontale

Lobul frontal prezintă o simptomatologie bogată între care sunt caracteristice următoarele: crizele jacksoniene motorii, crizele adversive conştiente sau inconştiente, tulburările motorii, tulburările de vorbire predominant motorii, tulburările psihice cu apariție precoce şi intense şi tulburările extrapiramidale. Simptomatologia se constituie de obicei progresiv, debutul putând fi dominat de tulburările psihice; perioada de stare constă în sindromul de HIC, asociat frecvent cu sindromul neurologic de localizare. Celelalte semne reprezintă o simptomatologie de împrumut, prin interesarea formațiunilor vecine (tulburări de sensibilitate, de vedere etc.), (fig. 11.13).

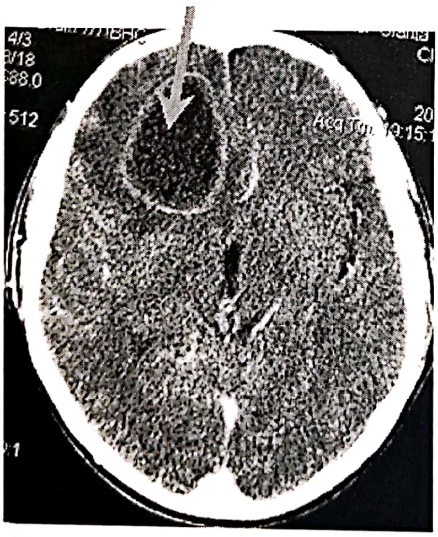

Figura 11.13. Astrocitom chistic frontal drept; edem cerebral moderat cu deplasare discretă spre stânga a axului median.

Corelații anatomo-clinice în tumorile parietale

Diagnosticul clinic este dificil în faza de debut, când tulburările de sensibilitate nu sunt sistematizate, mai ales la copil. Crizele focale sunt elementul de bază care atrage atenția; mai rar parezele, afaziile sau simptomatologia tipică de lob parietal. HIC apare deseori relativ tardiv. Pentru diagnosticul de localizare, semnele cele mai prețioase sunt: inatenția tactilă, apraxia constructivă, inatenția vizuală şi agnozia vizuo-spațială, precum şi tulburările somato-gnozice. Tulburarea relațiilor vizual-spațiale indică o leziune parietală (dreaptă sau stângă), iar prezența afaziei orientează spre o leziune de emisfer cerebral dominant. Apraxia de îmbrăcare e un simptom caracteristic leziunii parietale în emisferul cerebral minor. În localizările din emisferul cerebral minor se poate constata hemiasomatognozia, anozognozia (ignorarea bolii) şi anozodiaforia (indiferență față de boală-sindromul Anton-Babinski). Crizele focale senzitive sunt tipice pentru lobul parietal, dar de obicei crizele sunt motorii, senzitivo-motorii sau generalizate, cu debut focal. Tabloul clinic şi evoluția lui variază şi în funcție de natura şi malignitatea tumorii.

Corelații anatomo-clinice ale tumorilor lobului temporal

Specifice pentru lobul temporal sunt crizele psihosenzoriale, modificările paroxistice ale conştienței, falsele absențe şi automatismele psihomotorii, alterările câmpului vizual, tulburările de vorbire (în localizările dominante) şi sindromul psihic tempororinencefalic.

Această simptomatologie se constituie de obicei progresiv, cu asocierea frecventă a HIC. Celelalte semne reprezintă o simptomatologie de împrumut, prin interesarea formațiunilor vecine. Unele dintre ele sunt importante, întrucât permit lateralizarea procesului lezional. Astfel sunt semnele de interesare a tractului cortico-spinal cu pareză centrală contro-laterală. Unele particularități ale diverselor forme anatomo-clinice depind de principalele variante histopatologice ale tumorilor temporale.

Corelații anatomo-clinice în tumorile de lob occipital

Printre simptomele inițiale ale tumorilor occipitale sunt cefaleea, cu sau fără alte fenomene de HIC, însoțită de deficite de câmp vizual, care sunt însă rareori sesizate de bolnav. Un element important îl constituie halucinațiile vizuale. Diagnosticul pozitiv şi diagnosticul diferențial al

Scanned with OKEN Scanner

localizării sunt dificile de precizat, pe baza criteriilor clinice din două motive: în primul rând, datorită instalării rapide a sindromului de HIC, iar în al doilea rând, din cauza lipsei semnelor focale propriu-zise (fig. 11.14).

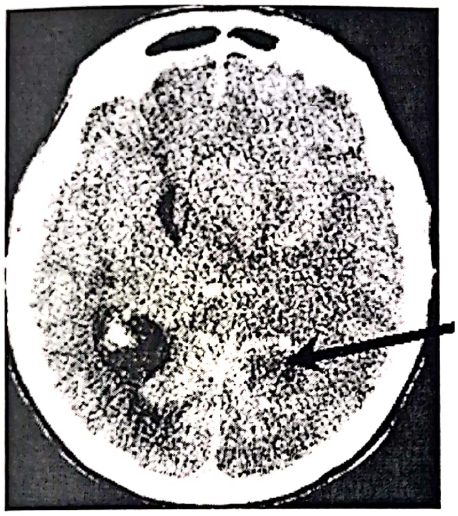

Figura 11.14. Astrocitom chistic occipital stâng, cu edem cerebral important, dar fără deplasarea liniei mediane.

Corelații clinico-histopatologice în tumorile de lobi cerebrali

Astrocitomul ocupă primul loc ca incidență în tumorile de lobi cerebrali. Debutul este adesea cu manifestări epileptice, care pot constitui unicul simptom o perioadă mai lungă (gradul I/II). Pe măsură ce tumora avansează, crizele devin mai frecvente și rezistente total la tratament. HIC apare tardiv, o dată cu deficitele motorii, semnele de localizare și tulburările psihice. Sunt caracterizate printr-o evoluție de lungă durată, dar astrocitoamele maligne au o evoluție mult mai rapidă. Astrocitoamele chistice și cele de gradul IV (glioblastoamele) prezintă imagini CT caracteristice (fig. 11.15), [37, 44].

Oligodendrogliomul are o incidență scăzută la copil. El evoluează îndelungat în ani de zile. Poate avea, mult timp, ca unic simptom epilepsia focală. Sindromul de HIC și deficitele motorii, ca și cele psihice, apar tardiv. Oligodendroglioamele parietale au ca prim semn criza focală senzitivă sau motorie. Rareori, în faza de debut, apar pareze localizate sau tulburări de sensibilitate. Perioada de stare se caracterizează prin sindromul de lezare tipic de lob frontal, parietal etc. Deseori, la radiografia simplă a craniului se văd calcificări. CT-scan-ul este revelator în aceste situații clinice [17, 36, 45].

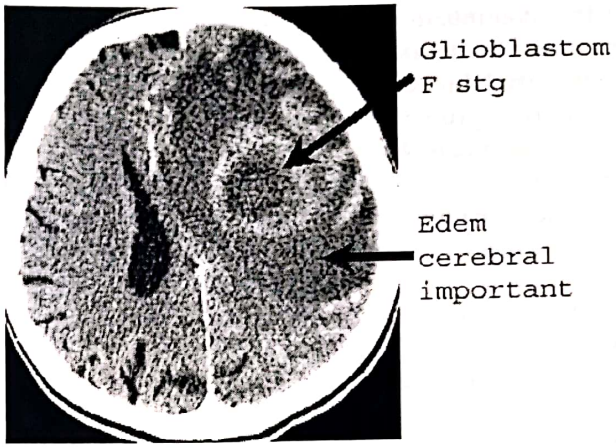

Figura 11.15. Glioblastom frontal stâng, cu edem cerebral marcat și deplasare importantă de linie mediană controlaterală.

Ependimomul este o tumoră relativ benignă la copil. Ependimoamele intracraniene sunt mult mai frecvente la copii decât la adulți, reprezentând 8–10% din totalul tumorilor intracraniene ale copilului (Arseni și colab., 1980). Celulele ependimare din pereții ventriculari, în cursul dezvoltării embrionare, nu păstrează o poziție fixă, ci migrează izolat sau în grupuri în formațiunile nervoase vecine, astfel explicându-se prezența ependimomului în substanța albă a creierului (Arseni și Niculescu, 1957). Ependimoamele au evoluție relativ lentă, debutând monosimptomatic, adăugându-se treptat celelalte simptome. Trebuie menționată capacitatea de diseminare lichidiană a acestei tumori [26, 47].

Meningioamele de bază și de convexitate au drept caracteristică principală, debutul monosimptomatic (exemplu, criza jacksoniană motorie, sau senzitivo-motorie), urmată de deficit motor, cu instalarea treptată a sindromului de HIC. Evoluția este de lungă durată, până la internare tabloul clinic fiind foarte clar conturat. Nu sunt tumori ale lobilor cerebrali, dar îi pot comprima direct.

Tumorile cerebrale profunde

Tumorile corpului calos
Tumori ale nucleilor bazali
Tumorile de talamus
Tumorile hipotalamusului
Glioamele de chiasmă și nervi optici
Tumorile ventriculilor cerebrali
Tumorile de ventricul lateral (VL)
Tumori de ventricul III
Tumorile pineale

Scanned with OKEN Scanner

În continuare sunt prezentate împreună leziunile tumorale supratentoriale, care nu interesează lobii cerebrali şi care au fost clasificate în diferite grupe: tumorile de linie mediană, tumorile de nuclei bazali, de talamus, hipotalamus, tumorile de ventriculi laterali, de ventricul III, tumorile pineale.

Tumorile corpului calos

Tumorile corpului calos sunt rare şi au o incidenţă de 0,6%–1,5%. Topografic, au fost descrise localizările tumorilor în oricare din cele trei părţi (genunchiul, corpul propriu-zis şi spleniusul) şi extensia în corpul calos a tumorilor vecine. În ordinea frecvenţei se pot dezvolta: lipoame de corp calos, glioblastom multiform, limfoame şi astrocitoame pilocitice. Lipomul este o tumoare rară intracerebrală şi în 65% cazuri se dezvoltă în corpul calos. Glioblastomul multiform, de obicei, se extinde dintr-un emisfer cerebral, cuprinde corpul calos şi poate trece în partea cealaltă, realizând aspectul clasic de gliom „în fluture". Limfomul poate să se dezvolte în corpul calos dar poate fi localizat şi în centrul oval sau periventricular. Astrocitomul pilocitic de corp calos, este rar [21]. Simptomatologia este variată: sindrom de HIC, tulburări psihice (somnolenţă, confuzie, tulburări de memorie, gatism), crize de epilepsie grand mal, tulburări praxice şi gnozice, tulburări de echilibru (ataxia caloasă), sindrom piramidal etc. Explorarea paraclinică stabileşte diagnosticul. Cel mai frecvent se practică o biopsie care precizează tipul de tumoră şi în raport de care se stabileşte conduita terapeutică.

Tumorile de nuclei bazali

Tumorile nucleilor bazali sunt destul de rare, aproximativ 3% din toate tumorile intracraniene şi adesea sunt invadări din vecinătate. Predomină glioamele şi se consideră că, punctul de plecare este glia subependimară periventriculară, de unde secundar tumora se propagă spre regiunea laterală a nucleilor bazali, spre capsula internă şi mai departe.

Debutul este variabil, fie brusc cu alterarea stării de conştienţă, cu fenomene de HIC sau cu crize de epilepsie, fie progresiv prin cefalee, vărsături, cu apariţia ulterioară a unui deficit motor controlateral şi tulburări psihice [21, 22].

Sindromul de HIC se accentuează progresiv, inclusiv modificările papilare (edem, stază). Sindromul neurologic de localizare include tulburările motorii (hemipareză, hemiplegie) cel mai frecvent simptom, datorate interesării capsulei interne aflate în imediata vecinătate a tumorii. Există, de asemenea, crize epileptice focale sau generalizate, tulburările de tonus muscular, tulburări cerebeloase, ca astazie, ataxie, dismetrie etc., tulburările de sensibilitate şi tulburări psihice. Diagnosticul este stabilit prin explorările paraclinice: CT şi / sau IRM.

Tumorile de talamus

Aceste tumori reprezintă aproximativ 1–3% din toate TIC. Pe primul plan se află tumorile gliale, iar dintre acestea glioamele maligne (gradul III–IV) domină în această regiune anatomică (Krouver şi Prados, 1995) [21].

Debutul este polimorf, cu fenomene de vecinătate în funcţie de extinderea tumorală (tulburări de echilibru, diplopie, tulburări psihice, crize generalizate) şi fenomene de HIC (cefalee, vărsături). Perioada de stare este caracterizată printr-o simptomatologie complexă, dominată de sindromul de HIC complet, fenomene talamice (tulburări de sensibilitate şi hiperpatie talamică), tulburări neurologice prin afectarea formaţiunilor de vecinătate (crize epileptice generalizate, afectarea nervilor cranieni, predominant oculomotori, deficit motor, tulburări de echilibru, tulburări psihice).

Diagnosticul diferenţial se efectuează cu toate tumorile profunde de linie mediană.

CT-scan cu reconstrucţie şi IRM arată existenţa şi extinderea tumorală.

Tratamentul acestor tumori este dificil şi constă în combinarea exerezei chirurgicale (rezecţie subtotală sau biopsie) cu radioterapie externă hipervoltată şi chimioterapie. Cu toate eforturile tratamentului combinat prognosticul este grav.

Tumorile hipotalamusului

La nivelul hipotalamusului se dezvoltă glioamele proprii şi cele de chiasmă optică, care în dezvoltarea lor infiltrează hipotalamusul. Incidenţa acestora se ia în considerare împreună.

Au caracteristic o evoluţie lentă, dar progresiv infiltrativă astfel încât, necesită obligatoriu o sancţiune terapeutică. Alte tumori care comprimă sau infiltrează hipotalamusul sunt craniofaringioamele, tumorile de ventricul III, hamartoamele [21, 22].

Debutul este polimorf, dominat de diabet insipid, crize epileptice generalizate şi cefalee intensă. Perioada de stare este caracterizată prin sindromul

Scanned with OKEN Scanner

de HIC, cu evoluție lentă, persistentă; tulburări endocrine, de tipul diabetului insipid, pubertate precoce, sindrom adipozo-genital; tulburări metabolice (hipernatremie sau hiponatremie etc.); dereglarea homeostaziei termice; tulburări neurologice (mutism akinetic, tulburări de memorie, epilepsie generalizată); tulburări psihice (apatie, adinamie, somnolență, narcolepsie).

Este descrisă „epilepsia diencefalică", manifestată prin: dureri abdominale, cefalee, pierderea bruscă a tonusului muscular, impulsivitate, tulburări de comportament sau o „epilepsie vegetativă" (Penfield și Jasper, 1954), manifestată prin crize cu hiperemia feței, bradipnee, salivație, transpirație, tahicardie, modificări pupilare.

CT și IRM relevă procesul expansiv la nivelul hipotalamusului și infiltrarea formațiunilor adiacente (chiasma optică). Abordul chirurgical direct al regiunii hipotalamice este dificil, dar se poate realiza în tumorile exofitice chiasmatico-hipotalamice, întrucât aceste tumori, cu toată structura histopatologică de astrocitom de gradul I, au o evoluție lent infiltrativă. Tratamentul chirurgical trebuie urmat de radioterapie și chimioterapie.

Glioamele de chiasmă și nervi optici

Ca localizare se află extraparenchimatos, deci sunt tumori extraaxiale, dar, ca tip histologic de leziune, se încadrează în astrocitoame. Glioamele de chiasmă și de nerv optic reprezintă împreună aproximativ 2% din TIC (Zülch, 1979) și predomină la copil. Este dificil de apreciat dacă procesul tumoral a avut ca punct de plecare nervul optic, invadând secundar chiasma, sau fenomenul a fost invers. Sunt astrocitoame cu grad scăzut de malignitate și au o evoluție lentă. Debutul este progresiv, prin scăderea acuității vizuale, uneori cu o exoftalmie unilaterală. În perioada de stare domină manifestările oculare: exoftalmie unilaterală moderată, axială și ireductibilă, cu evoluție lentă; acuitate vizuală diminuată bilateral, asimetrică; câmpul vizual modificat necaracteristic; edem papilar. Se mai constată: tulburări endocrine, explicabile prin cointeresarea hipotalamo-hipofizară. Sindromul de HIC se datorează blocajului circulației LCS, probabil la nivelul cisternelor bazale sau în ventriculul III. Diagnosticul diferențial se face cu tumorile orbitare și cu exoftalmiile axiale unilaterale [4, 21].

CT-scan și IRM precizează existența procesului tumoral, la unul dintre nervii optici, cu extinderea prin chiasmă, spre partea opusă. Radiografia găurii optice, de partea gliomului de nerv optic, relevă o creștere a diametrului, cu menținerea conturului. Radiografia regiunii selare arată aspectul de șa în „omega".

Aceste glioame evoluează, în ani de zile, spre invadarea chiasmei și a nervului optic de partea opusă, iar ulterior a hipotalamusului.

Tratamentul este în funcție de stadiu: abord chirurgical pentru întreruperea evoluției căilor tumorale de-a lungul căilor optice, sau în glioamele de chiasmă, se face o biopsie, cu deschiderea cisternelor bazale. În glioamele exofitice, cu pătrundere spre hipotalamus, se face un abord chirurgical cu rezecție tumorală. Există și atitudini conservatoare de neabordare chirurgicală sau numai biopsie cu radioterapia externă hipervoltată și chimioterapia. Glioamele de nerv optic și de chiasmă au un prognostic funcțional grav, afectând căile optice. Prognosticul vital este – în general bun – deoarece evoluția este lentă.

Tumorile de ventricul lateral (VL)

Tumorile de VL constituie aproximativ 1% din totalul tumorilor cerebrale și sunt mai frecvente la sexul masculin, în primele două decade de vârstă. Sunt localizate mai ales la nivelul *carrefour*-ului. Predomină tumorile gliale (astrocitoame, ependimoame, papiloame și carcinoame de plex coroid), tumori mezenchimale (meningioamele intraventriculare) și tumori disembrioplazice (chist coloid, tumoră epidermoidă, dermoidă, CRF).

Debutul poate fi brusc prin fenomene de HIC (cefalee, greață, vărsături, tulburări de echilibru etc.). Simptomatologia din perioada de stare este polimorfă și este dată de suferința formațiunilor nervoase învecinate, prin compresiune sau invadare. Se evidențiază sindromul de HIC, sindromul neurologic de localizare prin compresiunea formațiunilor învecinate: tulburări motorii, tulburări de echilibru, mișcări involuntare extrapiramidale, tulburări de sensibilitate. Pot exista tulburări oftalmologice de tipul exoftalmie ipsilaterală, moderată, apărută tardiv, cu evoluție progresivă; scăderea acuității vizuale de diverse intensități, până la amauroză, urmarea apariției atrofiei optice poststază; hemianopsie laterală omonimă, datorată compresiei radiațiilor optice. Pot exista, de asemenea, interesarea nervilor cranieni, în principal oculomotorii; tulburările psihice și crizele de epilepsie de diferite tipuri (epilepsia jacksoniană motorie, crizele uncinate, crizele psihomotorii). Crizele epileptice generalizate pot domina tabloul clinic.

Scanned with OKEN Scanner

Au fost descrise „crize ventriculare", caracterizate prin fenomene paroxistice de HIC, însoţite de pierderea tonusului muscular (derobare), ambliopii pasagere, paliditate, transpiraţii, explicate prin blocajul orificiului Monro de către procesul tumoral.

Investigaţiile paraclinice sunt dominate de către CT-scan, mai ales cu reconstrucţie şi IRM care arată existenţa, volumul şi raporturile procesului tumoral, cu formaţiunile adiacente, şi obstrucţia căilor lichidiene, cu dezvoltarea hidrocefaliei obstructive (fig. 11.16, 11.17).

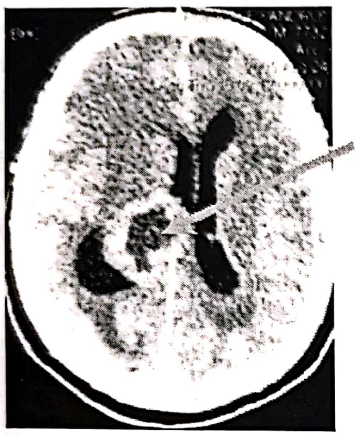

Tumora chistică intra-ventriculară

Figura 11.16. Tumoră chistică de ventricul lateral drept, cu blocarea parţială ventriculară şi dilataţie ventriculară secundară.

Tratamentul constă în ablaţia completă sub microscop, pe diverse căi de abord. În tumorile gliale (gradul II–I) se face ulterior radioterapie externă hipervoltată. Menţionăm că ependimoamele şi papiloamele de plex coroid pot da diseminări lichidiene.

Prognosticul depinde de vârsta şi starea generală a pacientului, diagnosticarea precoce şi aplicarea tratamentului chirurgical adecvat, dar mai ales de natura histopatologică a tumorii [21, 51].

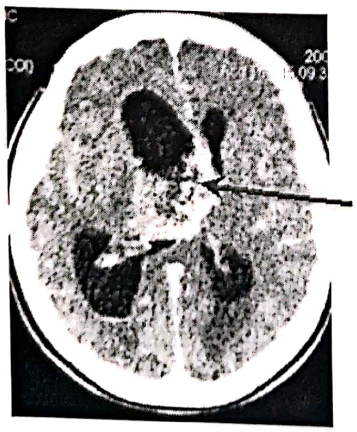

Figura 11.17. Tumoră de ventricul lateral drept, depăşind linia mediană şi cu dilataţie ventriculară dreaptă.

Tumorile de ventricul III

Incidenţa este aproximativ 3% din toate TIC, fiind preponderente la copil. Se întâlnesc tumori disembrioplazice (chist coloid, CRF, chist dermoid, tumoră epidermoidă, teratom), tumori ce se dezvoltă din elementele gliale (astrocitom, ependimom, papilom, pinealom), tumori mezenchimale (meningioame).

Chistul coloid este o tumoră sferică, de obicei de mărimea unei nuci, acoperită de o membrană subţire, transparentă. Conţinutul chistului este gelatinos, vâscos (rareori fluid), omogen, de culoare gălbuie sau verzuie. Chistul coloidal este considerat o tumoră cu origine congenitală, disembrioplazică. Chistul coloid poate fi asimptomatic.

Debutul tumorilor de ventricul III este polimorf, cu unele particularităţi. Simptomul major este cefaleea, care domină tabloul clinic, cu exacerbări periodice.

În perioada de stare domină sindromul de HIC care evoluează în pusee. Sindromul de HIC se accentuează la eforturi sau la modificarea poziţiei capului (la ridicarea bruscă). Evoluţia adeseori în pusee a cefaleei şi a celorlalte simptome de HIC a fost explicată, încă de mult, prin blocajul intermitent al ventriculului (mecanism de supapă). Se mai întâlnesc: sindromul neurologic de localizare cu tulburări de motilitate (hemipareze), tulburările de echilibru, tulburări psihice tip frontal (somnolenţă, confuzie, cu indiferenţă faţă de mediu, apatie, adinamie, fie o stare de agitaţie psihică, cu expansivitate, logoree). Pot fi prezente „crizele ventriculare", caracterizate prin fenomene paroxistice de HIC, ca în tumorile de VL. Aceste crize paroxistice au o durată de la câteva minute, până la câteva ore, după care urmează un interval remisiv de săptămâni sau chiar luni; în acest interval simptomatologia neurologică se accentuează treptat.

CT-scan, cu reconstrucţie, şi IRM relevă atât existenţa, volumul şi raporturile procesului tumoral cu formaţiunile adiacente, cât şi obstrucţia căilor lichidiene, cu dezvoltarea hidrocefaliei obstructive.

Tratamentul este chirurgical prin diferite căi de abord, preponderent prin partea anterioară sau posterioară a corpului calos. Ablaţia este microchirurgicală, cât mai completă şi este urmată de radioterapie externă hipervoltată, în tumorile gliale cu potenţial de malignitate [5, 21, 22].

Scanned with OKEN Scanner

Tumorile regiunii pineale

Tumorile regiunii pineale reprezintă aproximativ 0,4–1,2% din TIC la adult şi între 3–8% din tumorile cerebrale la copil. Tumorile regiunii pineale cuprind tumorile glandei pineale propriu-zise şi tumori ce se dezvoltă în aceeaşi regiune (parapineale, a căror structură histopatologică diferă de cea a epifizei, ele provenind de fapt din formaţiunile anatomice învecinate). Aceste tumori predomină la sexul masculin în primele două decade [21, 22].

Se descriu mai multe tipuri de tumori ale regiunii pineale:

a. Tumori proprii glandei pineale: pineocitomul şi pineoblastomul;

b. Tumori disembrioplazice dezvoltate în aria pineală (epidermoide, dermoide, teratoame);

c. Tumori ale celulelor germinale;

d. Tumori dezvoltate în glanda pineală de origine glială (astrocitoame, ependimoame).

Debutul este progresiv, cu cefalee, vărsături, tulburări de echilibru şi afectarea nervilor oculomotori. În perioada de stare este constant sindromul de HIC, datorat dezvoltării tumorale şi obstrucţiei circulaţiei LCS la nivelul apeductului Sylvius. Sindromul neurologic de localizare este reprezentat de tulburările cerebeloase: neocerebeloase (asinergie, tremurături intenţionale, dismetrie etc.) şi arhicerebeloase (ataxie, latero- şi retropulsiuni); de asemenea, afectarea nervilor cranieni este caracteristică pentru tumorile pineale: paraliziile nervilor oculomotori (sindromul Parinaud, pareza de abducens, posibil semn Argyll-Robertson), nistagmus. Pot exista crize comiţiale în perioada tardivă a afecţiunii şi tulburări endocrine: diabet insipid, pubertate precoce. Tulburările de motilitate şi tulburările psihice sunt rare.

Explorarea prin CT şi IRM arată prezenţa, volumul şi raporturile tumorii cu formaţiunile adiacente, cât şi obstrucţia căilor lichidiene, compresia trunchiului cerebral şi dezvoltarea hidrocefaliei obstructive (fig. 11.18a şi b).

Tratamentul este chirurgical cu abordul ariei pineale supra- sau subtentorial, sau aborduri combinate, în funcţie de dezvoltarea tumorală. Radioterapia hipervoltată externă şi chimioterapia completează, la nevoie, tratamentul chirurgical.

Tumorile subtentoriale

Fosa craniană posterioară, fosa cerebeloasă sau spaţiul subtentorial este regiunea endocraniană aflată între tentorium şi partea posterioară a bazei craniului şi cuprinde trunchiul cerebral, cerebelul, ultimii nervi cranieni şi sistemul vascular vertebro-bazilar.

Tumorile intracraniene de fosă posterioară reprezintă un capitol distinct în patologia neurochirurgicală [7, 21, 22].

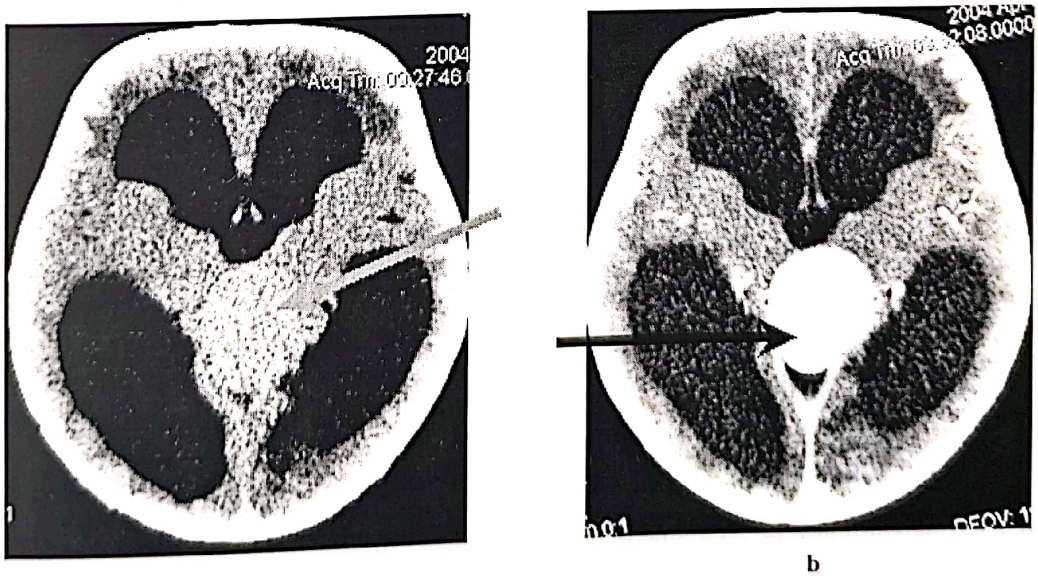

a b

Figura 11.18a, b. Tumoră de epifiză: imagine CT înainte şi după administrarea de substanţă de contrast, cu hidrocefalie internă obstructivă prin blocajul ventriculului III.

Scanned with OKEN Scanner

Tabloul clinic

Simptomatologia din tumorile subtentoriale se încadrează în sindromul de HIC, sindromul neurologic de localizare şi simptome somatice.

Sindromul de hipertensiune intracraniană este prezent în aproape toate tumorile subtentoriale. Simptomele sunt cunoscute: cefaleea, vărsăturile şi edemul papilar, tulburările psihice, iritaţia meningiană, tulburări vegetative. Cefaleea este precoce, are caracter progresiv; este concordantă cu creşterea presiunii intracraniene cauzată de mărirea dimensiunilor tumorale sau de blocajul direct al ventriculului IV. Edemul papilar este cvasi-constant, se instalează rapid şi se însoţeşte de tulburări de acuitate vizuală. Vărsăturile sunt frecvente, apar precoce, mai ales la copii cu tumoră de ventricul IV. Tulburările psihice sunt necaracteristice; somnolenţa şi starea confuzională semnifică agravarea sindromului de HIC.

Tabloul clinic în funcţie de localizarea tumorală subtentorială

Sindromul de linie mediană include simptomele produse de tumorile localizate în vermis şi în ventriculul IV. Tumorile de ventricul IV prezintă vărsături de la început, iar în tumorile de vermis cefaleea este simptom iniţial. Evoluţia este rapidă spre sindrom HIC complet prin blocajul circulaţiei LCS. Vermisul coordonează sinergia musculară bilaterală şi tulburările cerebeloase vermiene afectează trunchiul şi membrele inferioare (ataxie şi retropulsie). Sindromul de linie mediană este frecvent la copii, deoarece meduloblastomul este cel mai adesea localizat în vermis.

Sindromul de emisfer cerebelos. Sindromul de HIC coexistă cu semnele cerebeloase de lateralizare. Evoluţia este mai lungă decât în tumorile de linie mediană. Predomină la adulţi. În perioada de stare sindromul de HIC complet se întâlneşte excepţional în unele tumori cu creştere foarte lentă (meningiom, astrocitom), care dau posibilitatea adaptării sistemului cerebelos la compresiunea pe unul din emisfere. Semnele neurologice constau în: dismetrie, disdiadocokinezie, nistagmus orizontal mai accentuat în privirea spre leziune, deviaţia braţelor, lateropulsie.

Sindromul de unghi pontocerebelos. Este determinat de tumorile care se dezvoltă în acest spaţiu (neurinoame, meningioame, tumori epidermoide) sau de vecinătate (reces lateral, sinus transvers), care se extind spre unghiul ponto-cerebelos. Clinica este constituită de sindromul de nerv cranian interesat: trigemen, facial, acustic, abducens (unilateral). Neurinomul de acustic este cel mai frecvent; obişnuit, tumora se dezvoltă din componenta vestibulară a nervului.

Debutul poate fi prin tulburări auditive, de echilibru, spasm facial, nevralgie de trigemen, paralizie facială periferică. În neurinomul de acustic, clinica este dominată de scăderea auzului, tinitus, cefalee, vertij. Evoluţia este prelungită, semnele cerebelo-vestibulare de lateralizare apar progresiv, sindromul de HIC este tardiv ca şi semnele de compresiune unilaterală ale trunchiului cerebral. Sindromul de unghi ponto-cerebelos este rar la copil.

Sindroamele de trunchi cerebral. Tabloul clinic este complex, cu simptome diverse şi dificil de individualizat. Semnele de debut sunt polimorfe şi nesistematizate: afectarea nervilor cranieni, deficite motorii, tulburări de sensibilitate, semne cerebelo-vestibulare, tulburări psihice şi vegetative, sindrom de HIC. Evoluţia depinde de natura histologică a tumorii [21, 22, 52].

Diagnosticul este precizat prin explorarea paraclinică: CT, IRM.

Sindroamele combinate şi diverse sunt determinate de localizările tumorale la nivelul joncţiunii cranio-spinale, a clivusului, pe tentoriu etc. Simptomele aparţin zonelor nervoase afectate. Frecvenţa lor este cu mult mai mică decât a celorlalte sindroame.

Investigaţiile paraclinice sunt reprezentate în de computer tomografia cranio-cerebrală şi mai ales de IRM, care evidenţiază mai bine leziunile de fosă posterioară.

Histopatologia tumorilor de fosă posterioară

După frecvenţă meduloblastomul este cea mai des întâlnită tumoră la copil şi neurinomul de acustic la adult.

În funcţie de localizare, tumorile de fosă posterioară pot fi grupate:

Tumori de linie mediană: tumori de vermis şi ventricul IV (meduloblastom, ependimom, papilom de plex coroid) şi de trunchi cerebral (glioame).

Tumori de emisfer cerebelos: astrocitom, hemangioblastom.

Tumori de unghi pontocerebelos: neurinoame (de acustic, de trigemen, ale ultimelor perechi de nervi cranieni), papilomul primar de unghi ponto-cerebelos.

Alte tumori: tumorile epidermoide, cranio-spinale, meningioamele de fosă posterioară, tumorile de glomus jugular, metastazele în fosa posterioară.

Scanned with OKEN Scanner

Meduloblastomul (MBL)

Meduloblastomul este cea mai frecventă tumoră de fosă posterioară la copii şi mai mult de jumătate din meduloblastoame sunt diagnosticate la copii sub 10 ani. Incidenţa totală a MBL este de 4–8% din TIC pentru toate vârstele şi de 20 % din TIC la copil (Choux şi Lena, 1982; Friedmann şi colab., 1991). Predomină afectarea sexului masculin în raport 2: 1.

Meduloblastomul se dezvoltă din incluziuni embrionare rămase la nivelul plafonului ventriculului IV, înrudite embrionar cu celulele stratului granular extern cerebelos. Stratul de meduloblaşti dispare în jurul vârstei de un an; pot rămâne grupuri celulare izolate (ceea ce explică dezvoltarea MBL în emisferul cerebelos). Apariţia MBL la adulţi este mai greu de explicat [21, 22, 42].

Morfopatologie. MBL se dezvoltă la nivelul vermisului, ocupând ventriculul IV şi se extinde în cisterna magna. Tumora este malignă şi infiltrează structurile adiacente, diseminează la nivelul SNC şi poate da metastaze în afara sistemului nervos. Extensia tumorală se face: a. pe cale lichidiană (este o diseminare lichidiană), majoritatea leziunilor secundare fiind situate spinal, sau b. prin invadarea leptomeningeală din aproape în aproape. Frecvente sunt şi diseminările supratentoriale. Foarte rar sunt citate metastazări extranevraxiale, mai ales osoase (în oasele bazinului, în genunchi, craniu, coloana vertebrală, coaste), plămân, ganglioni limfatici, ficat. Meduloblastomul este pe primul loc în privinţa diseminării / metastazării, urmat de ependimom şi pinealom.

Tabloul clinic este dominat de sindromul de HIC şi de sindromul arhicerebelos: cefalee, vărsături şi ataxie. Debutul este insidios, frecvent cu vărsături matinale în jet, fără greaţă; sau atipic, prin tulburări de echilibru. În câteva săptămâni – două luni sindromul de HIC este complet: cefalee, vărsărturi, edem papilar. Se instalează hidrocefalia obstructivă care, la copilul cu suturile neosificate, duce la creşterea dimensiunilor craniene, apar tulburări de vedere, pot apare atitudini particulare ale capului, tulburări psihice (apatie, bradipsihie).

Sindromul arhicerebelos se evidenţiază în timpul mersului, prin afectarea predominent a membrelor inferioare şi a trunchiul; există hipotonie cerebeloasă şi nistagmus.

Explorarea prin CT şi IRM precizează diagnosticul, arată existenţa şi gradul hidrocefaliei obstructive (fig. 11.19).

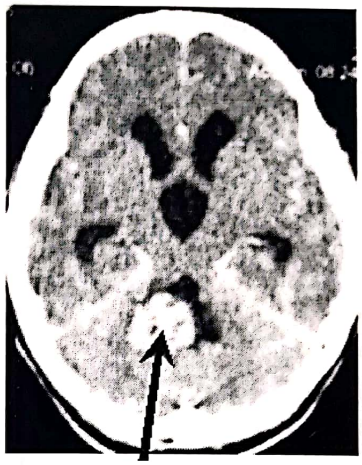

Figura 11.19. Tumoră de ventricul IV cu blocarea parţială a ventriculului şi început de hidrocefalie internă triventriculară supratentorială.

Tratamentul MBL este complex: chirurgical, radioterapie şi chimioterapie.

a. Tratamentul chirurgical. Constă în ablaţia tumorii, pe cât posibil totală microscopic. Mortalitatea perioperatorie directă este de 3–5%. Ablaţia MBL poate fi precedată de un drenaj ventriculo-peritoneal, pentru scăderea presiunii intracraniene, la copilul cu sindrom de HIC major, cu hidrocefalie obstructivă mare.

b. Radioterapia. Meduloblastomul este extrem de radiosensibil. Capacitatea de diseminare a tumorii a impus ca radioterapia să se efectueze pe fosa posterioară, pe ambele emisfere cerebrale, pe întreaga coloană vertebrală.

c. Chimioterapia. Actualmente se efectuează o polichimioterapie în mai multe cure terapeutice. Schema completă de chimioterapie constă din două elemente complet diferite – schema de atac (natulan, ciclofosfamidă, adriamicină, methotrexat, cysplatin, citosar – efectuată două luni) şi schema de întreţinere terapeutică (vincristin, CCNU, prednison – o săptămână). Ambele scheme, cu trei săptămâni de pauză între ele, sunt repetate de patru ori (patru cure) după primele două cure şi la sfârşitul tratamentului se face control complet hematologic, hepatic şi renal. Chimioterapia are indicaţie majoră în rezecţiile MBL subtotale, în recurenţe şi diseminări.

Ependimomul

Se dezvoltă din ependimul ventricular sau al canalului ependimar, preponderent la copil. Incidenţa este de 10% din toate tumorile de fosă posterioară ale copilului.

Scanned with OKEN Scanner

Ependimoamele de fosă posterioară domină primele trei decade de vârstă, față de cele supratentoriale, apoi cele două tipuri tind să se egalizeze, rămânând totuşi o oarecare predominenţă a ependimoamelor de fosă posterioară [21, 26, 47].

Relaţia ependimoamelor cu elementele anatomice ale ventriculului IV este foarte importantă, de ea depinzând în mare măsură prognosticul operator: fie doar compresiune, fie o posibilă infiltraţie a planşeului ventricular.

Intervenţia microchirurgicală în apropierea peretelui ventricular, poate declanşa mari tulburări vegetative. Astfel că, ependimoamele deşi relativ benigne, din punct de vedere histologic, au prognostic grav prin localizare.

Morfopatologie. Ependimoamele sunt tumori consistente, voluminoase, în ventriculul IV, de culoare cenuşie sau roşcată, cu aspect granulos; frecvent au o prelungire în recesul lateral sau caudal, exteriozându-se între amigdalele cerebeloase.

Tabloul clinic este al tumorilor de ventricul IV: sindrom de HIC, sindrom vestibular, sindrom arhicerebelos, tulburări ale nervilor cranieni, fără predominenţa statistică a unui sindrom clinic. Semnele de atingere bulbară (tulburări respiratorii şi ale deglutiţiei) sunt mai frecvente la ependimoame decât la meduloblastoame. Excepţional, pot determina un sindrom de unghi pontocerebelos.

CT-scan cu substanţă de contrast şi IRM sunt investigaţiile care evidenţiază tumora, localizarea şi limitele ei şi hidrocefalia supratentorială. Ependimoamele pot include zone calcificate (fig. 11.20).

Tratamentul constă în extirparea totală microchirurgicală a ependimomului. Drenajul LCS ventriculo-peritoneal – preoperator – se efectuează în hidrocefalia obstructivă marcată. În cazul rezecţiei parţiale se recomandă radioterapie supravoltată.

Prognosticul este grevat de diseminarea spinală a ependimoamelor. Localizările supratentoriale cu grad de malignitate mai mare diseminează mai frecvent decât cele subtentoriale. Diseminarea se face prin LCS.

Papilomul de plex coroid

Este o tumoră relativ rară la copii; cazurile descrise sunt la adult. Sindromul tumoral de ventricul IV, la un adult, ridică suspiciunea de papilom. Papiloamele de fosă posterioară se pot împărţi în papiloame de ventricul IV şi papiloame primare de unghi pontocerebelos, care sînt extrem de rare [21, 22, 29].

Morfopatologic, sunt tumori relativ dure, cenuşii-roşietice, acoperite cu o capsulă subţire. Tumora poate infiltra planşeul ventriculului IV, poate adera de el sau poate fi liberă în ventricul (pediculată).

Histologic, structura papiloamelor seamănă cu cea a plexului coroidian normal, cu celule epiteliale cuboidale şi o stromă foarte vascularizată. Uneori, pot apărea semne de malignizare: invadarea ţesuturilor nervoase adiacente, variaţii în forma şi în mărimea celulelor epiteliale, mitoze frecvente.

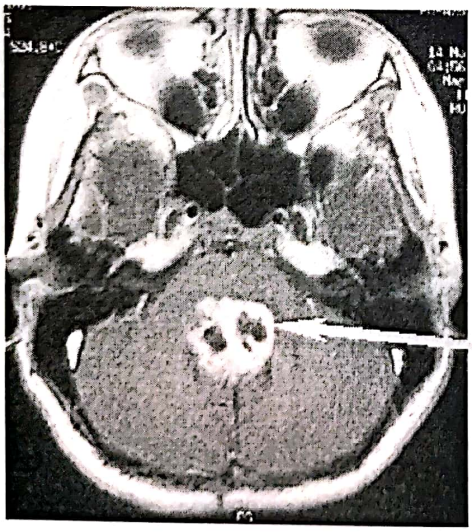

a

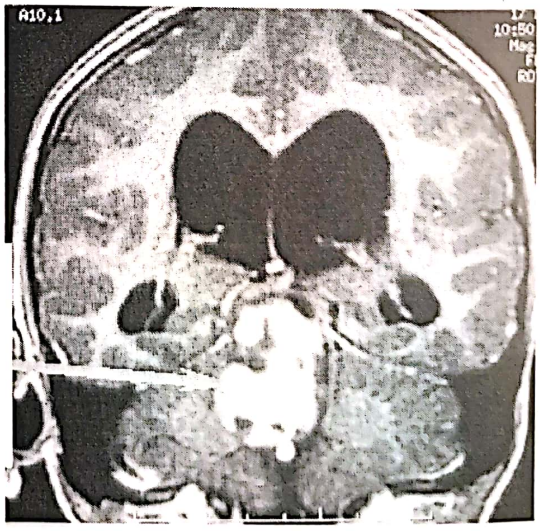

b

Figura 11.20. Ependimom de fosă cerebrală posterioară, explorare IRM: a – imagine axială; b – imagine frontală.

Scanned with OKEN Scanner

Tabloul clinic cuprinde simptomele de linie mediană.

Diagnosticul este stabilit prin investigații: CT și IRM.

Tratamentul este chirurgical și constă în ablația microscopică totală a tumorii. Extirparea tumorală poate fi dificilă datorită infiltrării planșeului ventriculului IV și vascularizației tumorale. Radioterapia nu este considerată eficientă de către cei mai mulți autori.

Astrocitoamele de emisfer cerebelos

Constituie aproximativ 30% din astrocitoamele intracraniene și 20% din toate TIC la copil (Fuchs și McLone, 1995). Astrocitomul subtentorial predomină la copil (invers decât cel supratentorial, care este o tumoră a adultului) [7, 21, 56].

În mod obișnuit, în fosa posterioară se dezvoltă astrocitoame de grad I și II, deci astrocitoamele cerebeloase au un prognostic mult mai bun decât cele supratentoriale.

Tabloul clinic este al unui sindrom de HIC cu evoluție lentă, așa încât mulți dintre bolnavi au constatat întâi scăderea acuității vizuale. Vărsăturile, ataxia trunchiului și cefaleea sunt mai puțin intense decât la meduloblastom. Alte caractere diferențiale sunt intensitatea și frecvența semnelor cerebeloase: unilaterale (sindrom neocerebelos). Semnele vestibulare (Romberg, vertij) sunt rare, datorită frecventei integrități a planșeului ventriculului IV. Majoritatea autorilor subliniază frecvența hidrocefaliei în astrocitoame, probabil prin durata lungă a evoluției. Localizarea astrocitomului pe planșeul ventriculului IV, din fericire rară, schimbă tabloul clinic și diferențierea de alte tumori intraventriculare este imposibilă.

CT-scan relevă întotdeauna o zonă chistică hipodensă, compresivă, situată în emisferul cerebelos, cu angajarea amigdalelor cerebeloase, și cu o porțiune hiperdensă murală iodocaptantă (fig. 11.21).

IRM furnizează multiple date informaționale referitoare la aspectul chistic al tumorii cerebeloase, deplasarea formațiunilor din fosa posterioară, hidrocefalia supratentorială (Fuchs și McLone, 1995).

Tratamentul este chirurgical, eventual precedat de un drenaj LCS ventriculo-peritoneal. Exereza tumorală se efectuează sub microscop, după evacuarea chistului. Trebuie extirpat și peretele chistului, care constant poate fi infiltrat tumoral. Singurele astrocitoame de fosă constant dure, fără chist, sunt cele de ventricul IV, a căror exereză trebuie efectuată cu multă atenție sub microscop. Radioterapia nu are nici un fel de indicație în aceste astrocitoame benigne, de gradul I, în care s-a realizat exereza totală. În cazul exerezei subtotale, astrocitoamele de gradul I trebuie urmărite pe baza IRM, întrucât există posibilitatea de recurență (Mamelak și colab., 1994).

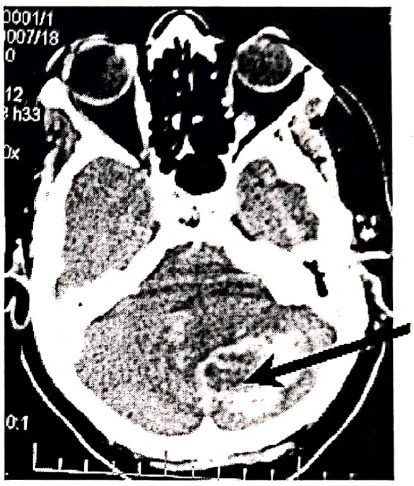

Figura 11.21. Tumoră chistică cerebeloasă stângă cu edem cerebelos și obstrucția ventriculului IV.

Prognosticul astrocitoamelor cerebeloase este bun și se datorește structurii histologice. Recidivele și îndeosebi malignizarea sunt apanajul astrocitoamelor supratentoriale. Există și situații rare de recidive, în cazul acestor tumori, când nu s-a putut realiza ablația totală. În aceste cazuri se recomandă – la copii – reintervenția microneurochirurgicală, cu exereza completă.

Hemangioblastomul

Hemangioblastoamele reprezintă între 1%–2,5% din toate TIC (Neumann și colab., 1989).

Este a doua tumoră subtentorială ca frecvență după neurinomul de acustic la adult, predominând la bărbați. [21, 22].

Hemangioblastomul este asimilat facomatozelor și are manifestări multipolare: a. cerebeloasă (maladia Lindau); b. retiniană (maladia von Hippel); c. cu sedii multiple: medular (sub formă de gliom intramedular cu manifestare pseudo-siringomielică), pulmonar, renal, suprarenal, hepatic, pancreatic, ovarian.

Scanned with OKEN Scanner

Manifestările cerebeloase şi retiniene izolate sunt mai frecvente, cele combinate (maladia von Hippel-Lindau) sunt rare, iar formele polisimptomatice sunt excepţionale. Hemangioblastoamele sunt considerate tumori congenitale.

Clasic, s-a sugerat că hemangioblastoamele se dezvoltă din: porţiuni aberante ale mezenchimului vascular, destinat să formeze plexul coroid al ventriculului IV; porţiuni izolate de cerebel, în cursul dezvoltării intrauterine.

Hemangioblastoamele prezintă două varietăţi:

a. tumorile chistice, frecvente, asemănătoare astrocitoamelor: chist conţinând un lichid brun şi având ataşată mural o porţiune tumorală de mărime mică;

b. tumorile solide, cenuşii-roşietice, hipervascularizate, de mărime variabilă. Caracteristica esenţială a hemangioblastoamelor este structura vasculară, reprezentând diferite etape ale formării vaselor sanguine. În unele cazuri, structura celulară intervasculară este modificată, celulele care predomină fiind de tip nevroglic şi se realizează o tranziţie între hemangioblastoame şi astrocitoame; sunt aşa-numitele angioglioame.

Simptomatologia este nespecifică: cefalee, vărsături, tulburări de echilibru, tulburări vestibulare, prindere de nervi cranieni (pentru tumorile de ventricul IV), sindrom neocerebelos (pentru tumorile cerebeloase). Există un interval lung între apariţia cefaleei şi a edemului papilar. S-a evidenţiat rolul graviditătii în declanşarea sau în accentuarea simptomatologiei la femei, vârsta de predilecţie a hemangioblastoamelor, la femei, fiind de 20–40 ani. Accentuarea simptomelor se face – de obicei – în a doua jumătate a sarcinii.

În cazul bolii von Hippel, semnele retiniene sunt bilaterale în 30–50% din cazuri, fie de la început, fie cu decalaj de câţiva ani între un ochi şi celălalt. În cazul localizarilor spinale, semnele neurologice sunt cele ale unei siringomielii. Localizarea cea mai frecventă este la nivelul intumescenţelor. S-au descris şi hemangioblastoame mici (bob de mazăre), localizate pe rădăcinile lombosacrate. Localizarea cerebrală (rară, dar posibilă) dă semnele focale ale zonei respective. Localizarea viscerală (renală, pancreatică) este de obicei mută clinic.

CT-scan sau IRM evidenţiază o zonă chistică situată în emisferul cerebelos, compresivă, cu un nodul tumoral hiperdens ce face corp comun cu parenchimul cerebelos (fig. 11.22a, b).

Tratamentul este microchirurgical şi exereza poate fi completă doar prin extirparea porţiunii murale. Membrana chistului este un simplu strat epitelial şi nu are celule tumorale. Radioterapia nu are efecte majore în tratamentul hemangioblastoamelor.

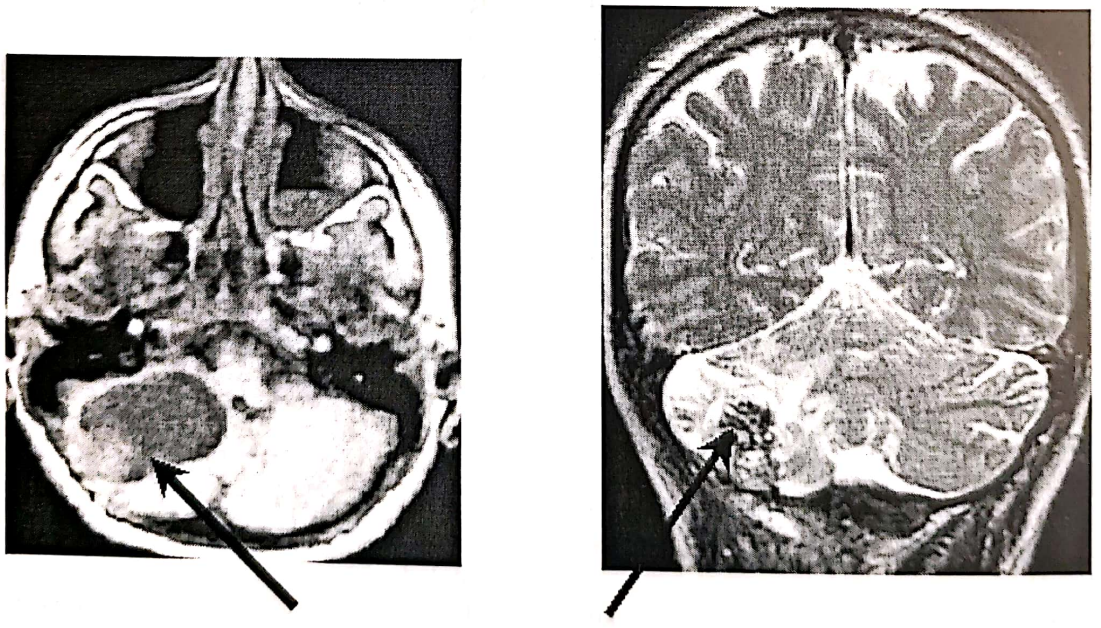

a b

Figura 11.22a, b. Imagini IRM axială şi frontală de hemangioblastom cerebelos drept, cu chistul tumoral şi nodulul tumoral periferic.

Scanned with OKEN Scanner

Neurinomul de acustic

Neurinomul de acustic (NA) este o tumoră intracraniană extraparenchimatoasă, care se dezvoltă la nivelul unghiului ponto-cerebelos, şi este prezentat în cadrul tumorilor intracraniene de fosă posterioară. Unghiul pontocerebelos (UPC) se află lateral de axul bulbo-pontin, postero-superior şi postero-inferior este limitat de faţa anterioară a emisferului cerebelos, iar anterior de faţa postero-superioară a stâncii temporale. Tumorile de UPC sunt: neurinomul de acustic, neurinomul de trigemen, neurinomul ultimilor nervi cranieni, papilomul coroidian primar. Neurinomul de acustic este o tumoră benignă care se dezvoltă din perechea a Vlll-a de nervi cranieni, la nivelul conductului auditiv intern; are o frecvenţă de 7,6% din TIC [64] şi are originea în ramura vestibulară a nervului. Ar putea fi numit mai corect *schwannom vestibular*. Neurinomul poate fi uni- sau bilateral şi domină la sexul feminin în decada IV–VI de viaţă. Raportul dintre neurinomul uni- şi bilateral variaza în limite foarte mari (1:10). Neurofibromatoza (boala Recklinghausen) se transmite autosomal dominant; este de tip 1-NFI determinată de o genă localizată pe cromozomul 17 şi de tip 2-NFII, cu gena localizată pe cromozomul 22. NFI: nevrinom însoţit de pete cutanate *„café au lait"*, gliom de nerv optic, neurofibroame, chisturi osoase. NFII: neurinom bilateral însoţit de meningiom, gliom, cataractă presenilă [21, 22, 27, 62].

Tabloul clinic al neurinomului de acustic este caracteristic prin simptomele produse de comprimarea treptata a formatiunilor anatomice din UPC. Clasic, evoluţia cuprinde mai multe etape: otologică, oto-neurologică, neurologică, de HIC şi de compresiune a trunchiului cerebral.

Evoluţia etapelor este variabilă şi de obicei primele simptome sunt neglijate de bolnav.

a. *Faza otologică.* Primul simptom este hipoacuzia, adesea remarcată la telefon. Simptomatologia vestibulară apare mai târziu decât cea cohleară. La examenul obiectiv, se constată sindrom cohlear, vestibular şi semne de atingere trigeminală: bolnavul prezintă surditate labirintică parţială, limitată pentru sunetele înalte; sindromul vestibular periferic de partea bolnavă şi reflexul cornean poate fi găsit diminuat.

b. *Faza otoneurologică.* Simptomatologia constă în accentuarea simptomelor acustico-vestibulare şi apariţia semnelor din partea altor nervi cranieni:

– lezarea nervului acustico-vestibular: hipoacuzia se transforma în surditate, cu vertij; sindromul vestibular dizarmonic se accentuează;

– afectarea nervului trigemen – parestezii în hemifată, areflexie corneană, hipoestezie în teritoriul trigemenului (rar hiperestezie).

– afectarea nervului facial, fie pareză de tip periferic, fie spasm facial;

– cefaleea occipito-nucală ipsilaterală.

c. *Faza neurologică* cuprinde semne de atingere a nervilor cranieni, semne cerebeloase şi semne incipiente de atingere a trunchiului cerebral.

Sindromul nervilor cranieni afectează: 1. Trigemenul: hipo- sau anestezia hemifeţei corespunzătoare, abolirea reflexului cornean, rar apare pareza muşchilor masticatori sau atrofia de maseter. 2. Abducensul: diplopie, strabism convergent. 3. Facialul: pareză moderată sau absentă. 4. Nervii găurii rupte posterioare sunt foarte rar atinşi în această faza.

Sindromul cerebelos unilateral (ataxie, dismetrie, Romberg pozitiv etc.)

Sindromul de compresiune incipientă a trunchiului cerebral cuprinde un sindrom piramidal ipsilateral.

d. *Faza de hipertensiune intracraniană.* Semnele de HIC apar datorită blocării circulaţiei lichidului cefalo-rahidian prin comprimarea apeductului Sylvius.

e. *Faza finală* este faza de suferinţa gravă a trunchiului cerebral cu simptome de compresiune marcată: hemiplegie ipsi- sau controlaterală, Babinski bilateral, tulburări respiratorii şi circulatorii de tip bulbar, angajarea amigdalelor cerebeloase.

Evoluţia fazică pune probleme de diagnostic diferenţial în faza otologică cu afecţiunile otice, iar în perioada de stare cu unele afecţiuni netumorale (encefalita de trunchi cerebral; leziuni vasculare ale trunchiului cerebral etc.) şi tumorale supratentoriale (tumorile frontale, tumorile porţiunii posterioare a ventriculului III) sau subtentoriale (tumorile cerebeloase, tumorile de trunchi cerebral etc.).

Investigaţii paraclinice ca audiometria, probele vestibulare, potenţialele evocate auditive orientează suspiciunea de diagnosic şi explorarea prin CT sau IRM stabileşte diagnosticul (fig. 11.23).

Scanned with OKEN Scanner

Figura 11.23. Neurinom de acustic drept (explorare CT).

Tratamentul NA constă în ablația totală microchirurgicală a tumorii, care trebuie efectuată printr-un abord prin craniectomie suboccipitală unilaterală paramastoidiană, cu limita laterală până la primele celule mastoidiene. Pentru NA intracanalicular se efectuează abordul sub microscop translabirintic. Microchirurgia NA asigură *restitutio ad integrum,* atât pentru nervul facial, cât și pentru nervul acustic.

TUMORILE DE TRUNCHI CEREBRAL

Tumorile de trunchi cerebral sunt glioame infiltrative întinse de obicei pe două segmente (bulbopontine, pontomezencefalice) sau pe întreg trunchiul cerebral [1, 21, 29, 52].

Clasificarea anatomică este în glioame difuze și circumscrise, dispuse în interiorul sau exteriorul trunchiului cerebral (endofitice și exofitice). Glioamele de trunchi cerebral predomină la tineri, mai ales la sexul masculin și au o incidență crescută la copil.

Tumorile de trunchi cerebral reprezintă aproximativ 2,5% din toate tumorile cerebrale la adult, iar la copil au o incidență crescută, reprezentând între 10 și 25% din toate tumorile cerebrale la această vârstă (Bruno și Schut, 1982).

Diagnosticul anatomopatologic al tumorilor de trunchi este dificil, dată fiind tendința la infiltrare a glioamelor, iar din punct de vedere histologic predomină astrocitoamele cu grad variat de malignitate [21, 30, 49].

Tabloul clinic este cu un debut de obicei insidios, cu o evoluție progresivă, dar pot exista și forme cu debutul relativ brusc și evoluție rapida. Deseori, debutul aparent este legat de o afecțiune intercurentă (gripă, rujeolă, scarlatină) sau de un traumatism cranio-cerebral.

Simptomele de debut sunt nespecifice, cu cefalee, vărsături, astenie, vertij, tulburari de echilibru, tulburari psihice, spasm facial, diverse parestezii, nevralgie de trigemen. Debutul neurologic (spasm facial, nevralgie de trigemen) este mai frecvent la vârsta adultă, în timp ce debutul cu cefalee, vărsături, astenie, chiar tulburări psihice este mai frecvent la copii. Evoluția afecțiunii până la diagnosticare este diferită (câteva săptămâni – luni); există și posibilitatea evoluției în puseuri.

Tabloul neurologic al glioamelor de trunchi cerebral este polimorf. O caracteristică poate fi bilateralitatea semnelor, determinată de infiltrarea globală a trunchiului de către tumoră. Uneori însă, gliomul se poate dezvolta strict unilateral, provocând o simptomatologie focală, care poate mima tumori cerebeloase sau tumori de UPC.

Simptomatologia constă în sindromul de HIC (cefaleea și vărsăturile sunt mai puțin frecvente față de restul tumorilor din fosa posterioară; edemul papilar este constatat în 30% din cazuri), lezarea căilor lungi nervoase (tulburări motorii; tulburări de sensibilitate), tulburări cerebeloase (ataxie, tulburări de echilibru, nistagmus, tulburări de coordonare și tonus), afectarea nervilor cranieni (pareza de oculomotor comun; pareza facială; hipoacuzie; tulburări de deglutiție și fonație; tulburări în teritoriul trigemenului; paralizii de hipoglos), afectarea substanței reticulate (tulburări psihice; tulburări somn-veghe), tulburări vegetative și tulburări sfincteriene.

Interesarea nervilor cranieni alcătuiește semiologia majoră a tumorilor de trunchi cerebral, cu o afectare foarte variabilă.

Tulburările motorii sunt polimorfe. Hemipareza este tipul de deficit motor cel mai frecvent întâlnit. Semnele de atingere piramidală sunt însă constant bilaterale și împreună cu atingerea nervilor cranieni constituie elementele cele mai frecvente ale tumorilor de trunchi cerebral; de asemenea pot exista modificări de tonus muscular (hipertonie) prin interesarea substanței reticulate.

Tulburările de sensibilitate pun probleme de diagnostic clinic cu scleroza în plăci. Predomină

Scanned with OKEN Scanner

tulburările subiective: parestezii diverse, migratorii, localizate într-un hemicorp, sau de multe ori, într-unul din membrele inferioare.

Semiologia psihiatrică a tumorilor de trunchi cerebral este foarte bogată: tulburări ale activității (lipsa de inițiativă, apatie, indiferență), tulburări ale afectivității şi ideației (bradipsihie), tulburări de caracter şi temperament (stări de hiperexcitație cu aspect maniacal, sindrom depresiv-melancolic), tulburări de memorie. În final se poate ajunge la un sindrom pseudodemențial.

Diagnosticul diferențial clinic se efectuează cu toate tumorile de fosă posterioară. Din cele netumorale, menționăm scleroza multiplă şi encefalita de trunchi cerebral.

Investigații paraclinice: IRM evidențiază prezența tumorii cu infiltrarea trunchiului cerebral, modificările supratentoriale şi – de asemenea – IRM, permite stabilirea zonei pentru efectuarea biopsiei în tumorile exofitice (Albright şi colab., 1993). IRM permite urmărirea evoluției, în timp, sub tratamentul chirurgical sau radioterapic (fig. 11.24, 11.25a, b). Potențialele evocate auditive arată afectarea trunchiului cerebral.

Tratamentul în glioamele de trunchi cerebral este dificil; abordarea chirurgicală se poate efectua în tumorile exofitice circumscrise. Intervenția chirurgicală se face mai ales în tumori extinse cervical, în leziunile exofitice care expansionează în ventriculul IV, tumori chistice etc. Există posibilități de abord şi pentru glioamele intrinseci non-exofitice, cu o rată de mortalitate şi morbiditate în continuă scădere (Epstein si McCleary, 1986). Deşi s-a reuşit abordarea microchirurgicală cu succes a regiunii posterioare a mezencefalului – regiunea tectală (Lapras şi colab., 1994), se consideră că biopsia sau/şi rezecția chirurgicală nu este necesară, în mod obişnuit, pentru diagnosticul tumorilor intrinseci pontine sau pentru glioamele tectale, fiind suficientă explorarea prin IRM.

Drenajul LCS este indicat în cazurile de hidrocefalie obstructivă.

Radioterapia hipervoltată sau „gamma-*knife*" constituie elementul terapeutic major de oprire a evoluției acestor tumori.

Figura 11.24. Tumoră de trunchi cerebral cu edem peritumoral şi compresiune asupra ventriculului IV.

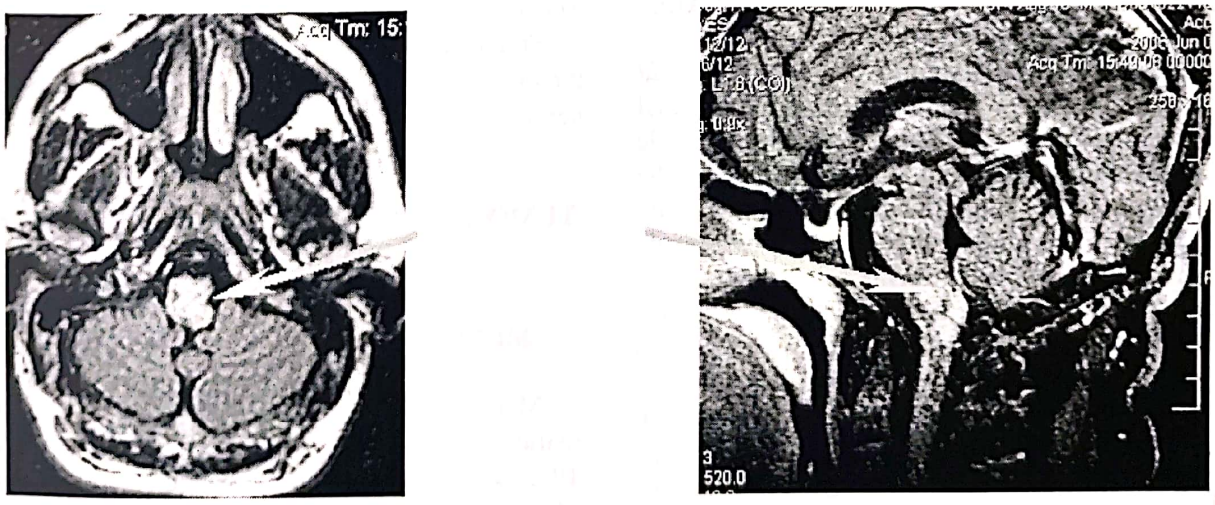

a b

Figura 11.25a, b. Tumoră de trunchi cerebral (bulbo-pontină) – explorare prin IRM: a. imagine axială; b. imagine sagitală.

Scanned with OKEN Scanner

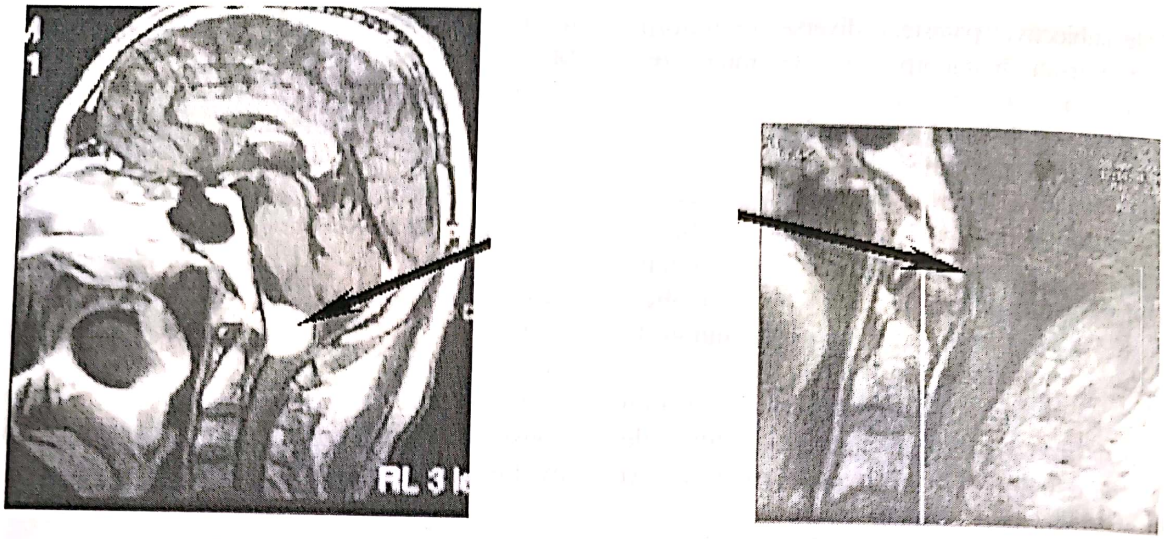

a b

Figura 11.26. Meningiom de foramen magnum, explorare IRM; a. aspect preoperator; b. aspect postoperator, cu extirpare totală.

Prognosticul este grav si depinde de natura tumorii, de întinderea infiltrării tumorale, de executarea la timp a unei decompresiuni şi eventual a unei derivaţii LCS.

Elemente de prognostic favorabil sunt: evoluţia lungă a simptomatologiei înaintea diagnosticării, aspectul exofitic tumoral, existenţa calcificărilor; iar indicatori de prognostic nefavorabil rapid sunt: vârsta mai mică de doi ani, semne multiple de suferinţă de trunchi cerebral cu paralizii multiple de nervi cranieni, o leziune pontină difuză, şi aspectul histologic malign al biopsiei tumorale.

TUMORILE JONCŢIUNII CRANIO-SPINALE

Sunt reprezentate de tumorile dezvoltate atât endocranian cât şi la nivelul canalului spinal cervical, comprimând în acelaşi timp formaţiunile cerebrale şi formaţiunile spinale cervicale. Se diferenţiază: tumori proprii de foramen magnum (cu inserţie la acest nivel) şi tumori de regiune de foramen magnum. Sunt tumori care predomină la adult, în decadele IV–VI. Majoritatea sunt tumori de natură benignă şi mai rar leziuni invadante, ca ependimomul [21, 22].

Tumorile proprii de foramen magnum sunt reprezentate de meningioame cu inserţie pe circumferinţa găurii occipitale (fig. 11.26).

Tumorile de foramen magnum au originea în fosa cerebeloasă sau în canalul rahidian cervical şi în evoluţie se extind în ambele regiuni, iar după originea lor se diferenţiază în: tumori cranio-spinale şi tumori spino-craniene. Ca frecvenţă predomină tumorile spino-craniene.

Tabloul clinic este reprezentat de simptome diferite cu debut în raport cu originea tumorii: fenomene bulbare, sindrom de HIC sau cervicalgii, dureri cervico-nucale cu redoare de ceafă. Evoluţia este însoţită de prezenţa unui sindrom de compresiune cervicală inaltă cu tulburări motorii, tulburări senzitive şi sfincteriene.

Diagnosticul este stabilit prin CT-scan şi IRM care precizează existenţa tumorii şi raporturile cu trunchiul cerebral, măduva cervicală şi cerebelul.

Tratamentul este chirurgical – prin ablaţia tumorii – ce realizează decompresiunea structurilor nervoase.

TUMORILE EXTRAPARENCHIMATOASE (EXTRAAXIALE)

MENINGIOAMELE INTRACRANIENE

Meningioamele sunt tumori intracraniene extraparenchimatoase cu o frecvenţă de pînă la 19% dintre tumorile intracraniene pentru toate vârstele, fiind pe locul doi după glioame (Cushing şi Eisenhardt, 1938; Grant, 1947; Guillaume şi colab., 1957; Mahmood şi colab., 1994).

Scanned with OKEN Scanner

Meningioamele apar mai frecvent la sexul feminin şi sunt rare la copil, ceea ce este o particularitate a acestor tumori intracraniene; pot fi rotunde sau plate „*en plaque*".

Aspectul microscopic este variat, ceea ce a determinat mai multe clasificări histologice. Cele mai cunoscute clasificări au fost realizate de: Globus (1937), Cushing şi Eisenhardt (1938) şi Rio-Hortega (1937). Clasificarea cea mai completă este cea a lui Cushing şi Eisenhardt (1938), care cuprinde 9 tipuri şi 21 de variante, dar între cele mai multe subdiviziuni sunt diferenţe foarte mici, fie din punct de vedere al diferenţierii histofuncţionale, fie ca evoluţie [21, 22].

În 1948, Scheinker a clasificat meningiamele în cinci tipuri: tipul meningo-endotelial, tipul fibroblastic, tipul psamomatos, tipul angioblastic şi meningosarcomul.

Clasificarea lui Kleihües şi colab. (1993), admisă de către OMS, împarte meningioamele în funcţie de aspectul histopatologic. Astfel, menigioamele sunt benigne în proporţie de 90 % (meningotelial, fibroblastic, tranziţional, psamomatos, angiomatos, microchistic, secretor, cu celule clare, cordoid), semimaligne în proporţie de 5–7% (atipic, meningiom papilar) şi maligne (anaplazic) în aproximativ 3–5 % cazuri.

După localizare, meningioamele sunt împărţite în: bazale, de convexitate, de fosă craniană posterioară [3, 31, 60].

Meningioamele bazale supratentoriale cuprind meningioamele subfrontale, ale şantului olfactiv, de teacă de nerv optic, supraselare, ale aripii mici de sfenoid si infratemporale.

Meningioamele de convexitate includ meningioamele cu baza de inserţie pe sinusul longitudinal superior (parasagitale), meningioamele cu baza de inserţie pe coasă (meningioamele de coasă) şi cele cu baza de inserţie pe dura mater, la distanţă de linia mediană (meningioame de convexitate propriu-zise).

Meningioamele de fosă craniană posterioară au aspecte diferite în funcţie de rapoartele anatomice cu sinusurile durei mater.

Meningioamele multiple intracraniene sunt întâlnite în cazurile de meningioamatoză difuză, care cuprinde tumori de tip mezenchimal, supra- şi subtentoriale. Acestea reprezintă aproximativ 1% din totalitatea meningioamelor intracraniene (Domenicucci şi colab., 1989). Acestea pot fi constatate în cadrul neurofibromatozei tip II, care are o transmitere autosomal dominantă cu modificări genetice la nivelul cromozomului 22.

La copil sunt descrise câteva particularităţi: sunt mai rare decât la adult, apar mai frecvent la sexul feminin, sunt mai frecvente supratentorial şi adesea intraventriculare, comparativ cu adultul, volumul meningioamelor este mai mare, meningioamele multiple şi „*en plaque*" sunt rare la copii, iar tendinţa la malignizare a meningioamelor este mai mare la copil decât la adult.

Clinica meningioamelor se încadrează în tiparul tabloului clinic general al tumorilor intracraniene în raport de localizare şi de relaţiile cu circulaţia LCS: sindrom de HIC, sindrom compresiv, cu simptomatologie iritativă şi de deficit focal. Crizele epileptice sunt determinate de efectul iritativ direct al tumorii asupra cortexului cerebral şi se prezintă sub diferite forme, în raport de localizare: de la crize parestezice, crize temporale, crize jacksoniene etc., până la crize convulsive generalizate.

Simptomele clinice în raport de localizare pot fi:

– subfrontal – tulburări psihice, apatie sau dezinhibiţie, incontinenţă urinară;

– şanţul olfactiv – sindrom Foster-Kennedy: anosmie cu atrofie optică ipsilaterală şi edem papilar controlateral;

– teaca nervului optic – exoftalmie, diminuarea acuităţii vizuale sau orbire, midriază unilaterală areactivă;

– aripa mică a sfenoidului – crize comiţiale, paralizii de nervi cranieni;

– sinus cavernos – afectarea nervilor cranieni: II, III, IV, V, VI; până la diminuarea acuităţii vizuale, diplopie. Uneori se produce compresiune carotidiană, cu tulburări ischemice asemănătoare unor atacuri ischemice tranzitorii cerebrale;

– parasagital – pareză crurală controlaterală;

– lob occipital – hemianopsie controlaterală;

– unghiul ponto-cerebelos – sindrom de unghi ponto-cerebelos (diminuarea auzului, pareză facială);

– tentoriu – dezvoltarea supratentorială şi subtentorială produce simptome aparţinând ambelor etaje endocraniene;

– foramen magnum – paraparezã, tulburări sfincteriene.

Pe lângă aceste semne, legate direct de o localizare precisă, extensia tumorală poate determina simptome multiple prin compresiunea

Scanned with OKEN Scanner

zonelor cerebrale vecine. Meningioamele intraventriculare pot determina hidrocefalie obstructivă.

Cele mai frecvente localizări ale meningioamelor sunt prezentate în continuare.

Meningioamele şanţului olfactiv

Meningioamele şanţului olfactiv sau meningioamele olfactive, iau naştere din celulele arahnoidiene aberante din şanţurile olfactive şi din jurul apofizei crista Galli. Acestea apar bazal şi paramedian, cu tendinţa de a se dezvolta bilateral, asimetric. Posterior, meningiomul este în raport cu nervii optici şi cu chiasma optică, de care nu aderă. Meningiomul poate să cuprindă carotidele interne. Când meningiomul este foarte voluminos, comprimă tija pituitară şi hipotalamusul, determinând tulburări neuro-endocrine. Manifestările clinice sunt târzii, când tumora a atins un volum apreciabil, îmbrăcând un tablou simptomatologic format din semne de împrumut ale structurilor din jur. Sindromul Foster-Kennedy, care include: anosmie ipsilaterală, atrofie optică primitivă ipsilaterală, stază papilară controlaterală este în prezent destul de rar datorită diagnosticului precoce (fig. 11.27).

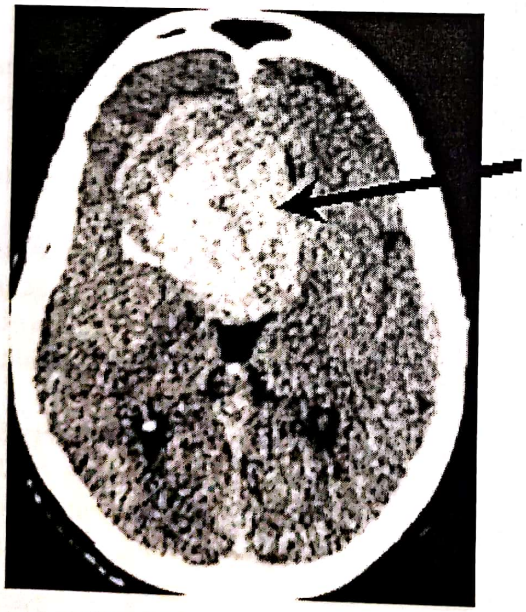

Figura 11.27. Meningiom fronto-bazal dezvoltat predominant drept cu extensie posterioară spre ventriculul III.

Meningioamele supraselare

Topografic, aceste meningioame sunt (fig. 11.28):

– prechiasmatice, cu punct de inserţie *jugum sphenoidalis*;

– subchiasmatice cu punct de inserţie *tuberculum sellae*.

Tuberculum sellae este un relief osos între cele două canale optice şi pe faţa anterioară a şeii turceşti. *Jugum sphenoidal* este o suprafaţă plană, care uneşte aripile mici sfenoidale, ce delimitează în sus canalele optice şi este situat deasupra tuberculului selar. Aceste meningioame, împreună cu cele situate în treimea internă a aripii sfenoidului, întrucât se inseră pe apofizele clinoide sunt grupate sub denumirea de meningioame clinoidale. Simptomatologia este dominată de interesarea regiunii optochiasmatice; diagnosticul clinic este adesea dificil de precizat. Debutul este lent, monosimptomatic. Cel mai frecvent semn este scăderea acuităţii vizuale; al doilea fenomen fiind cefaleea. Durata de la debut până în momentul stabilirii diagnosticului este variată.

Meningioamele aripii mici a sfenoidului

Regiunea în care se dezvoltă aceste meningioame este o creastă osoasă concavă înapoi, aparţinând aripii mici a osului sfenoid şi care se întinde de la apofiza clinoidă anterioară până unde extremitatea externă a acestei margini se întâlneşte cu pterionul. Meningioamele aripii mici a sfenoidului ocupă etajul anterior şi mijlociu al bazei craniului. Gushing şi Eisenhardt (1938) împart regiunea sfenoidală în trei zone, în raport cu punctul de origine al menigiomului: zona internă (clinoidiană), care corespunde unghiului sfeno-cavernos; zona mijlocie, care corespunde corpului aripii mici sfenoidale şi zona externă (pterională) corespunzând joncţiunii dintre bază şi convexitate (figura 11.29).

Sunt tumori care afectează decadele V–VI, cu predominenţă la sexul feminin. Debutul este lent şi primul simptom, care evoluează o lungă perioadă ca unică manifestare, este scăderea acuităţii vizuale şi cefaleea difuză. În perioada de stare simptomele constau în, sindromul HIC şi semnele de localizare în raport de zona de dezvoltare a tumorii: tulburări vizuale; tulburări de motilitate; tulburări de vorbire când tumora se dezvoltă pe partea emisferului dominant; afectarea nervilor cranieni: anosmie ipsilaterală sau bilaterală (de treime internă), nevralgia de trigemen, pareza facială de tip central, controlaterală. Epilepsia, fie sub forma crizelor generalizate, fie sub forma crizelor temporale, poate fi constatată în toate tipurile de meningioame.

Scanned with OKEN Scanner

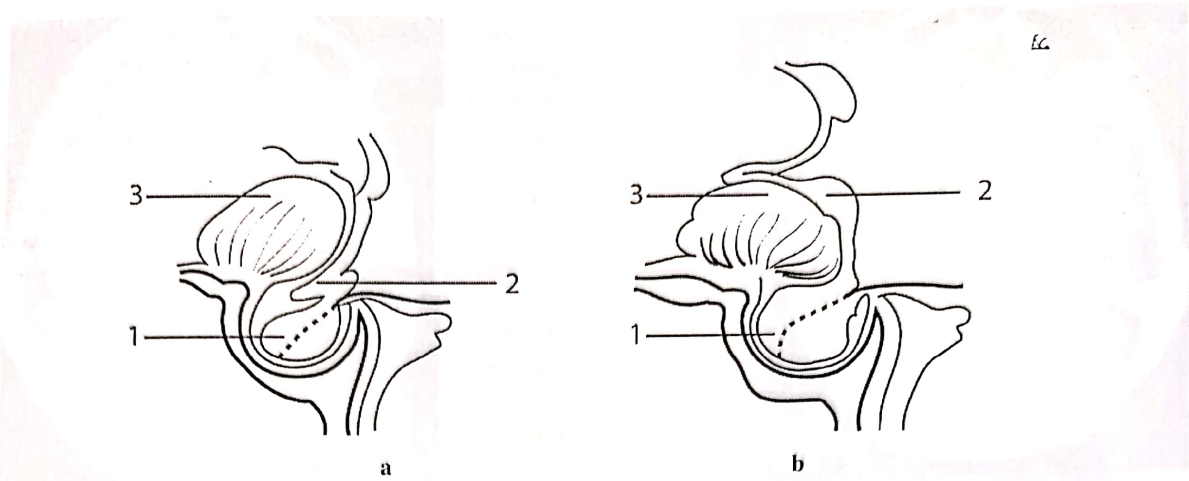

Figura 11.28. Meningiom supraselar: a – jugum sfenoidal; b – meningiom de *tuberculum sellae* (prezentare schematică): 1. hipofiza, 2. chiasma, 3. tumora.

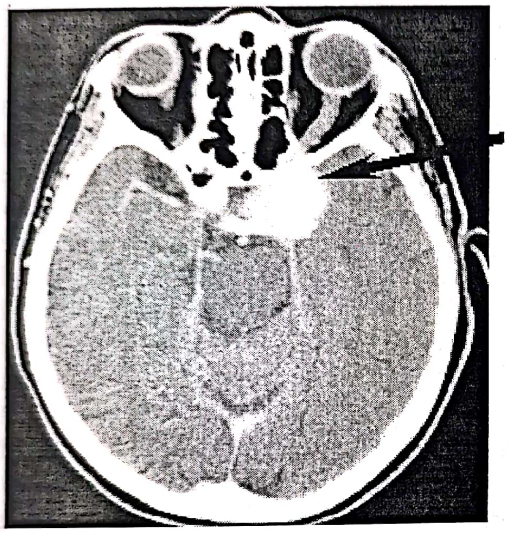

Figura 11.29. Meningiom de treime internă de aripă de sfenoid stâng.

Meningioamele infratemporale

Acest tip de meningioame se dezvoltă în fosa craniană mijlocie. Meningiomul comprimă treptat formațiunile vecine: nervul oculomotor, tractul optic, ganglionul Gasser şi lobul temporal, dând o simptomatologie corespunzatoare. Sindromul de HIC este constant în perioada de stare. Semnele clinice frecvente sunt: epilepsie (crize de convulsii generalizate sau crize uncinate); pareza facială centrală controlaterală; deficit hemianopsic în cadran superior; afazia este frecventă în localizările în emisferul dominant (fig. 11.30a, b, c).

Meningioamele de convexitate

Din acest grup fac parte: meningioamele cu baza de inserție pe SLS (parasagitale), meningioamele cu baza de inserție pe coasă (meningioamele de coasă) şi cele cu baza de inserție pe dura-mater, la distanță de linia mediană (meningioame de convexitate propriu-zise).

Meningioamele parasagitale

Acestea pot fi situate în orice porțiune a sinusului longitudinal superior, fiind aderente de acesta. Sindromul de HIC apare tardiv. Meningioamele parasagitale precentrale, debutează cu crize adversive, urmate de deficit motor crural contralateral. Meningioamele parasagitale centrale, debutează cu crize motorii crurale, urmate treptat de instalarea unui deficit motor crural. Meningioamele parasagitale postcentrale, debutează cu crize focale senzitive sau motorii, crurale, uneori cu generalizare secundară. Alteori, primul simptom este reprezentat de pareza crurală, care evoluează lent progresiv. Meningioamele parasagitale peritronculare se află situate la nivelul teascului venos Herophile şi se caracterizează prin apariția precoce a sindromului de HIC.

Meningioamele de coasă

Sunt inserate direct pe coasă, uni- sau bilateral, la distanță de convexitate. Tabloul clinic este în genere asemănător cu cel al meningioamelor parasagitale (fig. 11.31).

Meningioamele de convexitate propriu-zise

Sunt inserate pe dura-mater, predominent pe fața internă a convexității cerebrale (fig. 11.32).

Prezența crizelor convulsive, focale mai ales, caracterizează acest tip de tumori. Deficitul motor se instalează treptat, fiind preponderent facio-brachial, controlateral. Sindromul frontal (tulburări psihice) este caracteristic pentru cele anterioare.

Scanned with OKEN Scanner

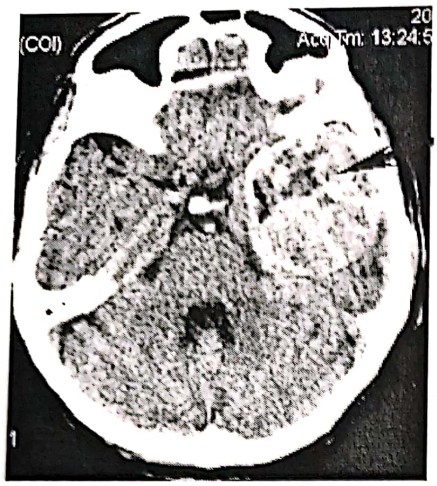

a

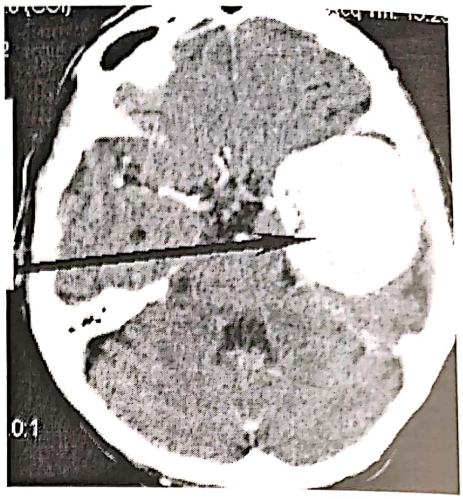

b

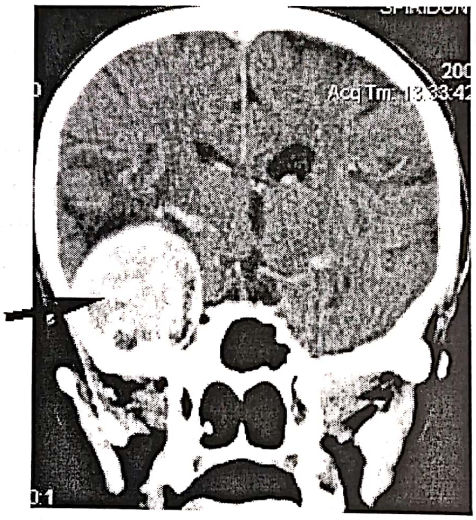

c

Figura 11.30a, b, c. Meningiom temporal stâng: a – imagine CT fără contrast; b – imagine CT după administrarea substanței de contrast; c – secțiune frontală.

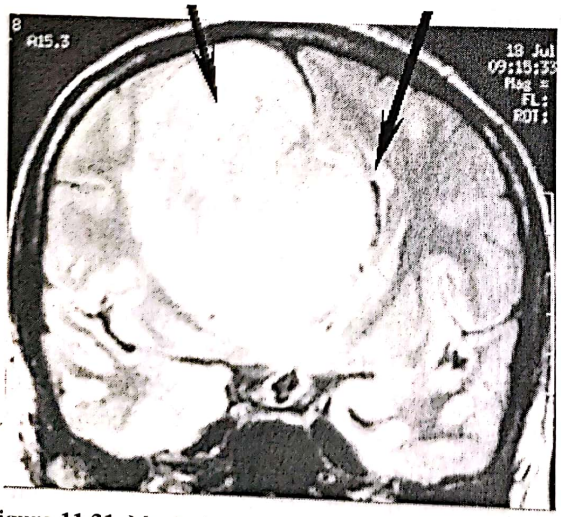

Figura 11.31. Meningiom de coasă, depășind linia mediană (imagine frontală).

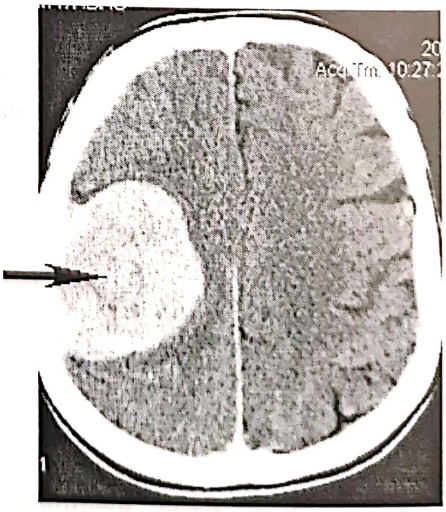

Figura 11.32. Meningiom de convexitate parietal drept.

Scanned with OKEN Scanner

Sindromul temporal (crize epileptice temporale, tulburări de vorbire pentru emisferul dominant, modificări de câmp vizual) este caracteristic pentru cele de convexitate temporală. Sindromul parietal (senzitiv), cu crize senzitivo-motorii, este caracteristic pentru meningioamele posterioare. Sindromul de HIC apare tardiv.

Meningioamele de fosă craniană posterioară

Acestea sunt împărțite în trei grupe:

a. Meningioamele fosei posterioare ataşate de sinusurile durale: de sinus pietros superior, inferior, de sinus marginal etc.

b. Meningioamele centrale nevraxiale sunt dezvoltate din leptomeninge, în general anterior de trunchiul cerebral.

c. Meningioame multiple ale bazei craniului, cu interesarea fosei cerebrale posterioare reprezintă aproximativ 1% din toate meningioamele intracraniene.

Investigațiile paraclinice sunt reprezentate de CT-scan, IRM şi angiografia cerebrală (carotidiană şi vertebrală) (fig. 11.33). Metodele moderne de angio-IRM furnizează date concludente referitor la vascularizație în toate tipurile de meningioame. Evoluția meningioamelor este lentă, în ani de zile, fiind caracterizată în principal prin tulburări neurologice de focar şi ulterior sindrom de HIC. Tratamentul meningioamelor este chirurgical, urmărindu-se exereza totală, pentru a preveni recidivele tumorale; există posibilitatea embolizării pediculilor vasculari, urmată de exereza completă. Prognosticul depinde de diagnosticul precoce şi tratamentul chirurgical cu ablația completă tumorală. Recidiva tumorală depinde de histopatologia acestor tumori şi este necesară urmărirea clinică si mai ales prin CT-scan repetate.

CRANIOFARINGIOAMELE

Craniofaringiomul (CRF) este o tumoră disembrioplazică extraaxială, cu aspect de tumoră chistică cu calcificări, care se dezvoltă din resturile embrionare ale pungii lui Rathke sau din resturile ductului craniofaringeal, localizată în regiunea supraselară. Se poate dezvolta intraselar sau în osul sfenoid, când asemenea resturi embrionare sunt incluse în loja hipofizară sau în interiorul acestui os. Din topografia tumorii, rezultă repercusiunile pe care aceasta le are asupra regiunii hipotalamo-hipofizare.

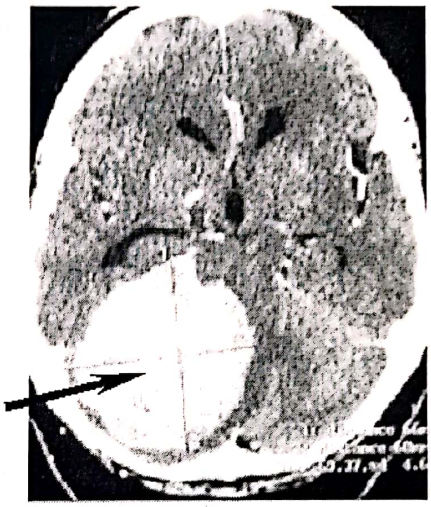

Figura 11.33. Meningiom de fosă cerebrală posterioară.

Morfogeneza este disputată între teoria embrionară (Erdheim, 1904) şi teoria metaplazică a originii CRF, susținută de Carmichael (1931), după care tumora ar lua naştere din celulele diferențiate ale adenohipofizei, pentru că structura neoformației ar fi dominată de formațiuni „paramalpighiene" [14, 19, 20, 33, 41, 59, 61].

CRF reprezintă 9% din toate tumorile intracraniene la copii (Matson, 1969), 2,8% din toate TIC pentru toate vârstele (Zülch, 1965) şi aproximativ 13 % din tumorile supraselare. După datele seriei noastre CRF reprezintă 4,7% din totalitatea TIC, 11,7% din totalitatea tumorilor supratentoriale şi 63% din totalitatea tumorilor de regiune selară la copii (Ciurea şi colab., 1992) [20].

Morfopatologie. Volumul tumorii este variabil, de la dimensiuni mici la cele ale unei portocale; în genere atinge mărimea unei nuci. Tumora este bine delimitată de o capsulă albă, groasă şi tare, chiar calcificată, care uneori este subțire şi fragilă. În interior, tumora este formată dintr-o porțiune compactă, solidă, moale sau dură, de culoare albăroz, adesea calcificată. Trei sferturi din volumul tumorii este alcătuit de un chist ce conține un lichid brun-verzui („ulei de motorină"), având cristale de colesterină şi celule scuamoase.

Histologic, CRF nu este unitar. Tumora are două structuri, după cum derivă din tija pituitară sau din punga lui Rathke. Când derivă din tija pituitară, tumora este formată din cordoane epiteliale, cu calcificări abundente. Când derivă din celulele adulte care tapetează punga lui Rathke, tumora este chistică; prin compresiunea lichidului din chist, celulele cilindrice care

Scanned with OKEN Scanner

tapetează pereții se pot aplatiza. Se efectuează o distincție clinico-patologică între cele două forme ale CRF: adamantinoamele clasice prezente la copii şi craniofaringiamele papilare la adulți (Croty şi colab., 1995).

Clinica. Debutul bolii este lent progresiv, monosimtomatic, treptat adăugându-se alte simptome. De la apariția primului simptom şi până la diagnosticare pot trece între câteva luni până la mai mulți ani. Semnele de debut frecvente sunt: cefaleea, tulburările de vedere, oprirea în creştere, diabet insipid.

Perioada de stare constă în: sindromul de HIC, complet (70% cazuri) şi sindromul de localizare, ce cuprinde tulburări variate, întrucât tumora comprimă formațiunile din regiunea selară [21, 22].

Tulburările oftalmologice (prin compresiune asupra nervilor optici, bandeletelor sau chiasmei): tulburarea acuității vizuale (până la atrofie optică); modificări de câmp vizual (hemianopsie bitemporală, cvadranopsie inferioară bitemporală); staza papilară bilaterală.

Tulburările oftalmologice sunt lent progresive.

Tulburări endocrine (datorate compresiunii regiunii hipotalamo-hipofizare): hipofuncția antehipofizei (tulburări staturo-ponderale), posthipofizei (diabet insipid) şi hipotalamusului (modificări tensionale, scăderea metabolismului bazal, anemie, crize de epilepsie vegetativă).

Semne focale neurologice. Prin volumul său CRF poate determina semne neurologice de împrumut (sindrom piramidal, hemipareză, sindrom senzitiv cu asterognozie şi hemihipoestezie).

Epilepsia se poate manifesta, fie sub forma crizelor generalizate (compresia formațiunilor centrencefalice), fie sub forma crizelor temporale, fie sub formă de epilepsie vegetativă (cefalee violentă, ameteală, tahicardie, epigastralgii, pierderea stării de conştiență).

Tulburările psihice sunt frecvente, constând în adinamie, apatie, scăderea capacității intelectuale, a memoriei şi atenției.

Diagnosticul diferențial se efectuează cu toate afecțiunile selare care pot produce tulburări oftalmologice şi endocrine complexe.

Investigații paraclinice. Valoarea radiografiei de şa turcească rămâne importantă ca un prim *screening* informațional: se constată modificări selare şi calcificări supraselare, intraselare, intra- şi supraselare şi chiar în lobul temporal. CT-scan simplu, cu contrast şi reconstrucție şi IRM constituie investigațiile principale în CRF, relevând volumul tumoral şi formațiunile nervoase şi vasculare adiacente tumorii (fig. 11.34a, b).

CRF evoluează lent progresiv, producând tulburări vizuale marcate, până la atrofie optică [14, 41, 59, 61].

Tratamentul CRF este prin exereză micro-chirurgicală totală. Abordul acestei tumori se poate efectua prin diferite metode (bifrontal, pterional, transcalos, transventricular, transfenoidal), în funcție de extinderea tumorală. Exereza chirurgicală se poate realiza chiar în două etape, cu introducerea de bleomicină în chistul tumoral, ceea ce duce la ratatinarea acestuia şi extirparea tumorală mai facilă în al doilea timp.

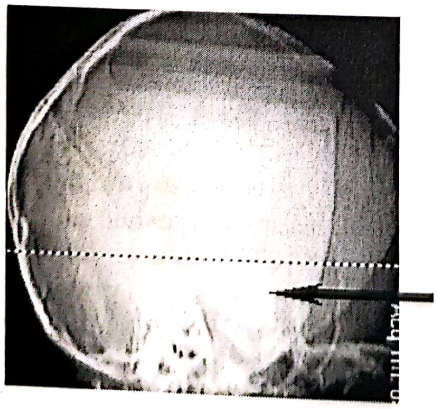

a

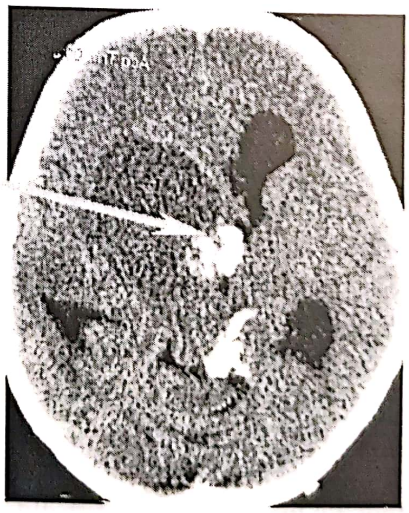

b

Figura 11.34. Craniofaringiom, explorare CT: a – se observă calcificările din regiunea selară; b – tumora cu calcificări şi chistul tumoral dezvoltat spre dreapta şi deformând sistemul ventricular.

Scanned with OKEN Scanner

După o rezecție parțială se poate face radioterapie fracționată în doze până la 54–56 Gy, în 30 de ședințe, cu rezultate bune la distanță. Dozele sub 54 Gy au fost asociate cu recidive tumorale în 50% cazuri, pe când la dozele de 56 Gy recidivele s-au produs doar în 15% cazuri; dozele peste 60 Gy pot produce complicații.

Prognosticul CRF depinde de : vârsta, volumul tumoral, momentul diagnosticării, situația și extinderea tumorală etc. Tratamentul actual urmărește atât prognosticul vital, care s-a îmbunătățit considerabil în CRF, cât și cel funcțional (ameliorarea rapidă a vederii, cu corectarea treptată a tulburărilor endocrine).

Neurinomul de acustic este o tumoră intracraniană extraparenchimatoasă, care a fost prezentată în grupul tumorilor de fosă craniană posterioară, datorită aspectelor clinice specifice localizării în unghiul ponto-cerebelos.

TUMORILE DISEMBRIOPLAZICE

Tumorile disembrioplazice, dezvoltate din incluziuni embrionare, sunt incluse în clasificarea lui Kleihües *et al.* (1993) în grupul VI de TIC (tabelul 11.1), sub denumirea de leziuni chistice și „*tumor-like*". Din grupul tumorilor disembrioplazice sunt prezentate aici: tumorile epidermoide, dermoide și teratoamele. Cordoamele sunt prezentate în grupul tumorilor de bază a craniului, iar craniofaringioamele în grupul tumorilor extraaxiale [21, 22].

Tumorile epidermoide

Sunt cunoscute sub denumirea de tumori perlate sau colesteatoame. Termenul de colesteatom, susținut de Cushing (1937), este aproape unanim admis, deși este nepotrivit, aratând acumularea de colesterol în tumoră. Tumorile epidermoide reprezintă aproximativ 0,75% din totalul TIC, afectând decada V-a; sunt rare la copil. Reprezintă 5–9% din tumorile de unghi ponto-cerebelos. Au în general o evoluție lentă.

Tumorile dermoide

Sunt tumori intracraniene benigne rare, cu o localizare frecventă subtentorială.

Se prezintă macroscopic ca tumori bine delimitate, de dimensiuni reduse. Microscopic, formațiunea tumorală este alcătuită din epiderm și derm, inclusiv anexele (fire de păr, glande sudoripare și sebacee). Detritusul găsit este format din sebum, lamele keratinizate și uneori fire de păr.

Teratoamele

Teratoamele sunt încadrate în grupul tumorilor cu celule germinale (Kleihües *et al.*, 1993). Sunt considerate tumori disgenetice cu evoluție progresivă, compuse dintr-un amestec haotic de țesuturi adulte ori embrionare sau de organe, cu histologie diferită față de localizarea normală, cuprinzând derivatele celor trei foițe embrionare (Arseni și Carp, 1978). Teratoamele se găsesc intracranian și în regiunea sacrococcigiană, afectând sexul masculin, în primele decade de viață. Intracranian se întâlnesc, în ordine, în regiunea glandei pineale, în sistemul ventricular și în regiunea subtentorială. Tumora este bine delimitată, dură, solidă sau chistică, de diferite mărimi, ajungând până la dimensiuni impresionante, cu formă neregulată, cu plan de clivaj. Se pot întâlni părți dure ca os, cartilaj etc. La examenul microscopic se constată derivate din toate cele trei foițe embrionare. Sediul teratomului determină tabloul clinic.

Investigațiile paraclinice sunt constituite de CT-scan și IRM.

Evoluția teratoamelor este variabilă și în general lentă, ajungând în final la sindromul de HIC și simptome focale.

Tratamentul este neurochirurgical, cu ablația tumorală cât mai completă.

TUMORILE BAZEI CRANIULUI

Tumorile bazei craniului reprezintă aproximativ 1% din tumorile osoase și sunt tumori benigne (condroame) sau maligne (sarcoame, condrosarcoame). Tumorile maligne au originea, fie în baza craniului, fie sunt secundare unei tumori a viscero-craniului sau sunt metastaze osoase în baza craniului. Tumorile secundare ale bazei au frecvent punctul de plecare în cavum (epitelioame, limfosarcoame). În perioada de stare, majoritatea bolnavilor cu tulburări neurologice prezintă pe lângă tulburări trigeminale, pareze de oculomotori, hipoacuzie, iar tardiv poate apare exoftalmia progresivă. Cordoamele se dezvoltă din resturile embrionare ale notocordului. Atrofiindu-se rapid din etapa embrionară, din notocord nu rămân decât câteva formațiuni vestigiale aflate retrofaringian, în regiunea clivusului, în regiunea selară și supraselară și în nucleul pulpos al discurilor intervertebrale și din aceste vestigii se pot dezvolta cordoamele la adult, cu afectarea

Scanned with OKEN Scanner

predominantă a sexului masculin. Cordoamele intracraniene sunt de dimensiuni relativ mici (diametrul de 2–5 cm) şi au o culoare albicioasa-cenusie. Tumora aderă de os, pe care îl infiltrează şi îl erodează [15, 25, 40, 55].

Parenchimul nervos este doar comprimat. Cordomul se dezvoltă intracranian, pătrunzând de-a lungul spaţiilor naturale (scizuri, unghi ponto-cerebelos etc.), respectând structurile nervoase.

Din punct de vedere clinic, debutul cordoamelor este mono-simptomatic, în funcţie de localizarea acestora. În perioada de stare, domină sindromul de HIC, cu semne de localizare în funcţie de situarea tumorii. Caracteristică este neconcordanţa între gravitatea tabloului clinic şi leziunea anatomică. Interesarea multiplă a nervilor cranieni, alături de sindromul de HIC, ridică suspiciunea de tumoră de bază a craniului (tabelul 11.2).

În afara acestor sindroame, leziunile dezvoltate la nivelul bazei craniului se manifestă şi prin alte simptome, în relaţie cu structurile nervoase comprimate.

Meningiomatoza difuză a bazei craniului este rară şi invadarea bazei se face progresiv antero-posterior. Clinic meningiomatoza bazei se manifestă printr-o simptomatologie de suferinţă supra- şi subtentorială, dominată de simptome ale nervilor cranieni, cu sindrom tardiv de HIC.

Investigaţiile paraclinice constau în radiografia de bază de craniu, angiografia carotidiană, CT-scan si IRM. Angiografia evidenţază vascularizaţia tumorală şi posibila înglobare a arterei carotide interne în tumoră.

Evoluţia este în general îndelungată, depinde de natura histopatologică a leziunii tumorale şi cuprinde treptat toate formaţiunile din regiunea bazei craniului.

Tratamentul este complex, implicând aborduri chirurgicale combinate: neurochirurgical, ORL, de chirurgie oro-maxilo-facială, alături de radio-terapie în raport de tipul histologic al tumorii.

Se poate face un tratament iniţial, prin embolizarea pediculilor vasculari, urmat de excizia chirurgicală (în meningioamele bazale sau în angiosarcoame). În osteomul osteoid se poate folosi aspirina sau anti-inflamatorii nesteroidiene.

Rezolvarea chirurgicală este diferenţiată după situaţia tumorii, în cele trei etaje ale bazei craniului: etajul anterior, mijlociu si posterior, pentru fiecare din aceste regiuni existând abordări chirurgicale specifice.

Tabelul 11.2

Sindroamele de nervi cranieni produse prin leziuni aflate la nivelul bazei craniului

Denumirea sindromului	Nervii afectaţi	Tabloul clinic
Sindrom Foster-Kennedy	I, II	Ipsilateral: anosmie şi atrofie Controlateral: stază papilară
Sindrom de fantă „sfenoidală" (Rochon-Duvignaud)	I, IV, V(1) VI	Paralizie a oculomotorilor şi dureri în teritoriul oftalmic al nervului trigemen
Sindrom de apex orbitar (Rollet)	II, III, IV, V(1), VI	Sindromul de fantă sfenoidală şi atrofie optică primitivă
Sindrom de sinus cavernos (Foix)	III, IV, V, VI	Paralizie a oculomotorilor, dureri şi hipoestezie în teritoriul trigemenului
Sindrom de apex al stâncii temporale (Gradenigo) trigemenului	V, VI	Strabism intern, dureri şi hipoestezie în teritoriul trigemenului
Sindrom paratrigeminal Raeder)	V, VI, plex simpatic carotidian	Sindromul de apex al stâncii temporale şi un sindrom Claude Bernard-Horner
Sindrom de conduct auditiv intern	VII, VIII	Paralizie facială periferica, hipoacuzie şi tulburări vestibulare
Sindrom de gaură ruptă posterioară Vernet-Schmidt)	X, X, XI X, X	Paralizie faringo-velo-laringiană, hemihipoestezie faringiană. Paralizia sternocleido-mastoidianului şi trapezului
Sindrom de răspântie condilo- gaura ruptă (Collet-Sicard-Vernet)	X, X, XI, XII	Sindromul de gaură ruptă posterioară, asociat cu pareza lingual
Sindrom de hemibază	XII	Paralizia unilaterală a tuturor nervilor cranieni

METASTAZELE CEREBRALE

Metastazele cu originea în diverse neoplazii din organism pot afecta parenchimul nervos, învelişurile meningeale şi craniul. Metastazele cerebrale (MC) se referă la interesarea parenchimului nervos şi sunt o problemă importantă neurochirurgicală, ele constituind o cauză importantă de deces la pacienţii cu tumori în restul organismului.

Incidenţa metastazelor cerebrale este apreciată variat după autori diferiţi, dar şi în decursul timpului: astfel, în 1978 se considera că,

Scanned with OKEN Scanner

aproximativ 25% din pacienţii cu diferite neoplazii au prezentat metastaze cerebrale, în prezent alţi autori consideră că incidenţa metastazelor cerebrale depăşeşte pe cea a tumorilor cerebrale primare.

Frecvenţa MC apreciată epidemiologic este de 11,1‰, incidenţa apropiată de cea a TIC primare, care ar fi de 12,5‰ [18, 21].

Din punct de vedere clinic se consideră că, aproximativ 15% dintre pacienţii cu neoplazii se prezintă cu o simptomatologie neurologică înaintea diagnosticării neoplaziei iniţiale.

Creşterea frecvenţei MC se datorează perfecţionării mijloacelor de investigaţie, măririi adresabilitatii bolnavilor şi prelungirii vieţii pacienţilor cu neoplazii prin tratamentele efectuate. Necroptic se apreciază că 20% din pacienţii cu neoplasme au prezentat metastaze cerebrale.

În funcţie de vârstă şi sex se apreciază că peste 60% din metastazele cerebrale apar la grupa de vârstă de 50–70 de ani şi predomină la sexul masculin. La sexul masculin MC din tumorile bronho-pulmonare ajung la incidenţa de 85%, în timp ce la sexul feminin apar predominant MC datorate neoplaziilor genitale (90%) [6].

În funcţie de sediul tumorii primare, numărul cazurilor de MC cu tumori bronho-pulmonare primare este predominant (tabelul 11.3).

Paillas şi colab. (1974), Weiss şi colab (1980) împart diversele neoplasme, din punct de vedere al posibităţii de a determina MC, în: neoplasme encefalofile (melanoamele, tumorile bronho-pulmonare, mamare, renale ş.a.) şi neoplasme encefalofobe (tumorile din sfera ORL, ale colonului, organelor genitale ş.a.). Se admite că în 10% din cazuri nu se descoperă neoplazia primară nici necropsic [21, 53].

Numărul metastazelor este foarte important pentru modul de abord terapeutic şi implicit pentru prognostic. Numărul MC este variabil, putând exista o singură metastază, dar şi mai multe metastaze. Penzholz (1984) menţionează că, doar 25–40 % din metastaze sunt solitare. Numărul MC este în raport direct cu stadiul evolutiv al cancerului, într-o fază tardivă metastazele fiind de regulă multiple.

Incidenţa maximă este la decadele VI şi VII, cu descreşteri lente pentru decadele adiacente, dar cu frecvenţe mari chiar sub 40 de ani.

În funcţie de tumora de origine, pe primul loc se situează tumorile bronho-pulmonare (48%). Pe locul doi se află metastazele provenite din tumorile de sân (15–30%), cele din tumorile tractului digestiv şi ale glandelor anexe şi apoi cele renale (împreună între 20–25%). Metastazele de melanom reprezintă între 9–20% din toate MC.

Metastazele cerebrale pot fi unice şi adesea sunt supratentoriale (80%); dintre acestea cele mai frecvente sunt localizate frontal (35%), parietal (30%), temporal (23%) şi occipital (11%). Localizările subtentoriale se află la nivelul cerebelului (17%) şi trunchiului cerebral (3%) [6, 18].

Tabelul 11.3

Frecvenţa metastazelor cerebrale după sediul tumorii primitive (Arseni şi Constantinescu, completat)

Localizarea tumorilor primare	**Penzholz (1968)**	**Paillas şi colab. (1974)**	**Weiss şi colab. (1980)**	**Gagliardi şi Mercuri (1983)**	**Arseni şi Constantinescu (1990)**	***Memorial Sloan-Kettering Cancer Center New York* (2006)**
Bronho pulmonar	32,4%	32,0%	26%	30,2%	33,0%	48%
Mamare	19,3%	22,6%	14%	5,5%	13,0%	15%
Digestive	4,8%	9,8%		11,1%	5,7%	3%
Renale	11,3%	11,0%	5%	4,3%	3,5%	11%
Diverse	11,3%	7,5%	55% (21% melanom)	10,0%	19,7%	33% (9% melanom)
Neprecizate	22,9%	17,1%		39,0%	25,0%	

Scanned with OKEN Scanner

După aspectul microscopic se diferențiază următoarele tipuri de metastaze [21, 22]:

– Tipul necrotic – în MC de origine mamară.

– Tipul hemoragic – în MC de origine gastro-intestinală.

– Tipul melanic – tipul cel mai comun de MC din melanoame.

– Tipul abcedat – în MC cu origine în tumorile bronho-pulmonare.

– Tipul polichistic – în MC de origine bronho-pulmonară, rinichi sau tubul digestiv.

– Tipul encefalitic. Encefalul este edemațiat difuz, meningele îngroşat cu leptomeningită neoplazică. Vasele sunt îngroşate. Microscopic nu se poate decela prezența unei tumori.

Caracteristica clinică a metastazelor cerebrale este polimorfismul. Se disting două tipuri de tablouri clinice: unul de debut, ce corespunde însămânțării cerebrale, şi altul în perioada de stare, reprezentând prezența şi dezvoltarea metastazei cerebrale.

Perioada de stare cuprinde: sindromul de HIC; tulburări psihice; semnele neurologice focale (de iritație sau deficitare). Simptomatologia determinată de neoplazia inițială este concomitentă cu apariția sindromului neurologic, dar în aproximativ 15% din cazuri, sindromul neurologic produs de metastaza cerebrală precede depistarea neoplaziei de origine, iar în 20% din cazuri tumora inițială nu este depistată.

Investigatiile paraclinice sunt reprezentate de CT-scan cu substanță de contrast şi IRM, care arată existența, volumul, localizarea şi eventuala multiplicitate a leziunilor metastatice (fig. 11.35, 11.36a, b). Alte investigații paraclinice ca, radiografia pulmonară, ecografia abdominală, scintigrafia osoasă, explorările biochimice pot evidenția tumora primară.

Există posibilitatea existenței a două tumori independente în organism (11%).

Diagnosticul histopatologic duce la confirmarea unei MC sau a unui gliom cerebral, asociat cu o altă tumoră.

Evoluția metastazelor cerebrale este asemănătoare tuturor proceselor expansive intracraniene, adică cu fenomenelor de HIC acute datorate edemului cerebral marcat din jurul metastazelor cerebrale, dezvoltat extrem de rapid şi care poate decompensa neurologic pacientul.

Prognosticul metastazelor cerebrale este grav în cele multiple şi destul de rezervat în cele unice.

Tratamentul MC este complex şi constă în exereza chirurgicală, radioterapie, chimioterapie şi corticoterapie [11, 21].

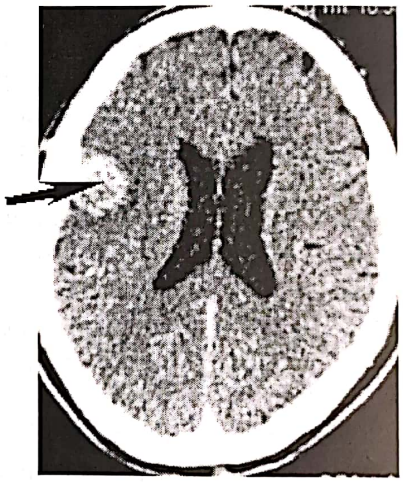

Figura 11.35. Metastază cerebrală frontală dreaptă corticalizată.

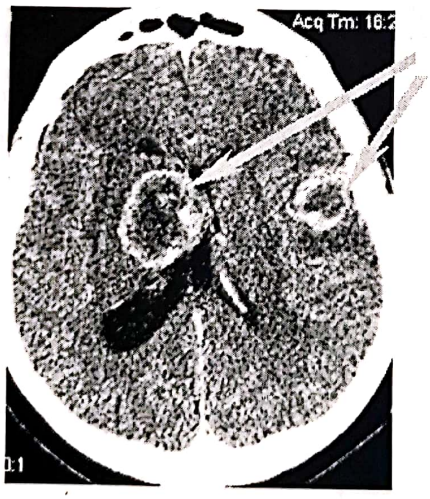

a

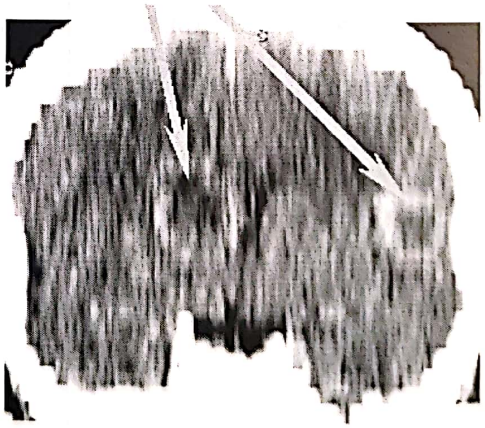

b

Figura 11.36. Metastaze cerebrale multiple: a – imagine CT cerebrală axială; b – reconstrucție CT, cu cele două metastaze în plan frontal.

Scanned with OKEN Scanner

Tratamentul se adresează atât simptomatologiei neurologice, metastazei/metastazelor cerebrale, cât şi tumorii de origine.

Cauza cefaleei este reprezentată de edemul cerebral şi tratamentul constă în corticoterapie (dexametazonă); alte cauze ca, hidrocefalia sau hemoragia cerebrală, necesită o intervenţie neurochirurgicală.

Crizele epileptice apar în metastazele cerebrale în proporţie de 30–40% şi tipul de crize orientează tratamentul (fenitoina, carbamazepina etc.). În general, nu se face profilaxia epilepsiei la pacienţii care nu au un istoric comiţial, dar se recomandă ca terapia profilactică să fie începută înaintea radioterapiei.

Referitor la chimioterapie, se consideră că drogurile nu traversează bariera hemato-encefalică integră şi nu sunt eficiente. Totuşi, chimioterapia se aplică în raport de neoplazia iniţială şi stadiul bolii. Se administrează diverse droguri ca: cisplatinum, ciclofosfamida, fluorouracil, prednison etc. Cel mai frecvent se aplică scheme de chimioterapie combinate cu iradierea. Unul din chimioterapicele recent introduse este temozolomida, care a fost folosită în MC de origine pulmonară cu rezultate încurajatoare: remisii complete în 36 % cazuri şi remisii parţiale în 58 % cazuri.

Radioterapia este extrem de importantă în tratamentul MC şi constă în radioterapia integrală a encefalului, radioterapie fracţionată şi radiochirurgie stereotaxică.

Rezecţia chirurgicală se face în una din următoarele situaţii: leziuni unice, cu dimensiunile mai mari de 3 cm, localizare în arii neelocvente, stare generală bună sau satisfăcătoare, scor Karnofsky peste 70, sau se face rezecţia unei leziuni simptomatice, în cazul unor leziuni multiple asimptomatice care vor fi tratate prin radioterapie.

Contraindicaţiile intervenţiei chirurgicale sunt tumorile radiosensibile (metastaze de tumori pulmonare cu celule mici), leziuni multiple cerebrale, existenţa metastazelor în alte organe, stare generală gravă şi speranţă de viaţă sub trei luni.

Depistarea tumorii primitive nu restrânge operabilitatea MC, tratamentul tumorii primitive (chirurgical) putând fi practicat şi după îndepărtarea metastazei cerebrale. Avantajul exerezei chirurgicale constă în: decompresia cerebrală şi obţinerea unui rezultat histopatologic. Exereza trebuie făcută totală; realizarea subtotală a exerezei chirurgicale duce la evoluţia rapidă a MC, cu creşterea presiunii intracraniene. Pentru metastazele cerebrale multiple se recomandă radioterapie şi tratamentul tumorii primare.

În cazul metastazelor cerebrale unice recidivate, se recomandă reintervenţie chirurgicală cu exereza totală, ce duce la prelungirea supravieţuirii, în medie cu 6–8 luni

În prezent, se consideră că tratamentul multimodal constituit din rezecţia chirurgicală combinată cu radioterapia şi cu chimioterapia creşte rata de supravieţuire [21].

BIBLIOGRAFIE

1. Abbott R., Shiminski-Maher T., Epstein F.J., Intrinsic tumors of the medulla: predicting outcome after surgery. Pediatr Neurosurg 1996; 25(1): 41–4.
2. Abdulrauf S.I., Al-Mefty O Intracranial meningioma, în Neurological surgery, principles and practice, Hunt Batjer H., Loftus C.M. Eds., Lippincott Williams & Wilkins, 2003.
3. Al-Mefty O., Smith R., Clival and petroclival meningiomas. In: Al-Mefty O, ed. Meningiomas. New York, NY: Raven; 1991.
4. Alvord E.C. Jr, Lofton S., Gliomas of the optic nerve or chiasm. Outcome by patients' age, tumor site, and treatment. J Neurosurg 1988 Jan; 68(1): 85–98.
5. Amar A.P., Apuzzo M.L.J., Intraventricular tumors: third ventricles, în Neurological surgery, principles and practice, Hunt Batjer H, Loftus CM Eds., Lippincott Williams & Wilkins, 2003.
6. Arseni C., Carp N., Anatomia patologica a tumorilor sistemului nervos, Editura Didactică şi Pedagogică, Bucuresti, 1978.
7. Arseni C., Horvath L., Ciurea A.V., Patologie neurochirurgicala infantila. Ed. Acad. RSR, 1980.
8. Bagdasar D., Arseni C., Traite de neurochirurgie, Ed Academiei, Bucureşti, 1951.
9. Bailey P., Cushing H., A classification of the tumors of the glioma group on a histogenic basis with a correlated study of prognosis. Lippincott, Philadelphia, 1926.
10. Berger M.S., Prados M., Textbook of Neuro-Oncology 2004.
11. Bindal A.K., Bindal R.K., Hess K.R., *et al.*, Surgery versus radiosurgery in the treatment of brain metastasis. J Neurosurg 1996 May; 84(5): 748–54.
12. Binder D.K., Keles G.E., Aldape K., Berger M.S., Aggressive glial neoplasms, în Neurological surgery,principles and practice, Hunt Batjer H, Loftus CM Eds.Lippincott Williams & Wilkins, 2003.
13. Bruner J.M., Neuropathology of malignant gliomas. Semin Oncol 1994 Apr; 21(2): 126–38.
14. Bunin G.R., Surawicz T.S., Witman P.A., The descriptive epidemiology of craniopharyngioma. J Neurosurg 1998; 89(4): 547–51.

Scanned with OKEN Scanner

Capitolul 12
TUMORILE INTRAMEDULARE

FLORIN EXERGIAN, MARIUS PODEA

ISTORIC

Dacă ne întoarcem în timp cca 45 de ani, vom vedea că atunci tratamentul tumorilor intramedulare (TIM) era reprezentat de biopsie, urmată de radioterapie, iar rezultatele pe termen lung erau deplorabile.

Această situație s-a schimbat dramatic de atunci, TIM devenind o afecțiune nu numai tratabilă chirurgical (*Atenție!* Marea lor majoritate complet extirpabile), dar şi cu rezultate vital şi funcțional, aş zice, foarte bune. În acelaşi timp radioterapia şi-a pierdut foarte mult din importanță. Evoluția a depins foarte mult de progresele tehnice, iar concepțiile noastre au evoluat o dată cu ele. Cei mai importanți paşi au fost realizați de introducerea microchirurgiei, a coagularii bipolare şi, în anii '80, de IRM.

GENERALITĂȚI

Incidența TIM, ca şi proporția lor în cadrul patologiei spinale este mică; ele reprezintă cca 2–4% din totalul tumorilor sistemului nervos central [44].

Din punct de vedere **anatomo-patologic** majoritatea lor sunt de origine glială, astrocitoamele şi ependimoamele reprezentând cca 60–70% din totalul lor. La copil astrocitoamele sunt cele mai frecvente, iar la adult domină uşor ependimoamele, frecvențele lor raportate fiind însă sensibil egale, cel puțin la adult.

Vârsta medie a pacienților acestei categorii patologice este situată între 30 şi 40 de ani, însă nu are mare relevanță întrucât plaja vârstelor afectate este practic nelimitată (de la câteva luni, până la vârste de peste 70 de ani). Nu există practic nici o dominanță legată de sex.

Distribuția pe regiuni topografice pe o serie de 26 cazuri analizate de autor [32] este egală pentru regiunea cervicală şi toracală (câte 13 cazuri). Dacă introducem în calcul toate metamerele implicate la fiecare caz în parte, le sumăm şi le dispunem în grafic, remarcăm faptul că zona cervicală este de departe cel mai des implicată (graficul 12.1).

Extensia tumorală. Majoritatea tumorilor implică cel puțin trei segmente medulare (2/3 din cazurile la care se face referire mai sus), iar în 5 din cele 26 de cazuri au fost interesate peste 8 metamere.

SIMPTOMATOLOGIE

Una dintre cele mai nespecifice, astfel încât diagnosticul clinic de tumoră intramedulară este, în principiu, imposibil. Un singur element ar putea trezi suspiciuni, simptomatologia radiculară bilaterală, element ce nu apare, de obicei, în compresiunile extramedulare.

Debutul este, de obicei, lent progresiv. Primul simptom este depistabil anamnestic în urmă cu luni sau chiar ani de zile. Media intervalului debut-internare este de ordinul anilor. Debutul acut al simptomatologiei, însă, nu exclude diagnosticul de tumoră intramedulară.

Simptomatologia neurologică nu depinde în nici un fel de natura procesului patologic, doar de localizarea lui (tumora intramedulară poziționată cervical va avea simptomatologie de compresiune medulară cervicală, cea toracală–simptomatologie toracală ş.a.m.d.). În consecință, chiar dacă examinarea neurologică nu va putea pune diagnosticul de tumoră intramedulară, îşi are rostul ei în definirea nivelului lezional, permițând un examen IRM țintit.

Scanned with OKEN Scanner

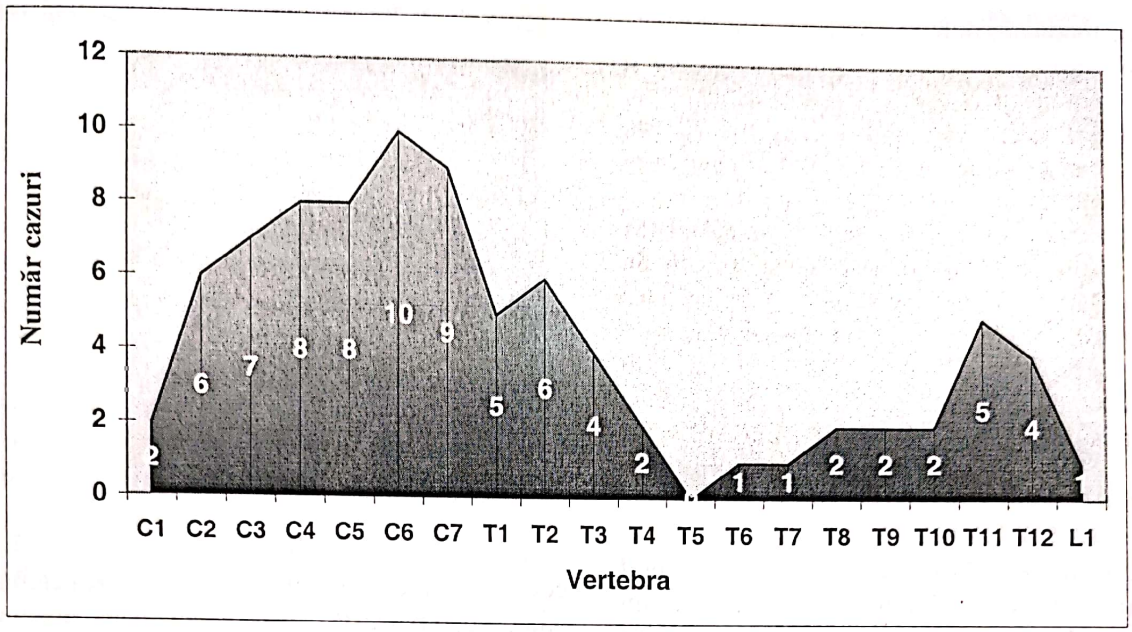

Graficul 12.1. Distribuția TIM pe nivele vertebrale.

Aspectul neurologic relevă un amestec de sindrom de neuron motor central şi periferic, ceea ce poate face dificil diagnosticul diferențial cu o boală neurologică (riscul este mai mic acum când examenul IRM este la îndemână pentru a tranşa disputa).

Durerea este relativ frecvent întâlnită, însă durerea cu caracter specific radicular este puțin frecventă (15–20% din cazuri).

Parestezиile şi deficitul de sensibilitate sunt cele mai frecvente simptome (peste 60% din cazuri), urmate de **deficitele motorii** (peste 40% din cazuri). În studiul nostru pe 26 de cazuri [32] deficitul motor a fost evident în peste 95% din cazuri. Mărimea deficitului motor nu are semnificație din punct de vedere diagnostic şi variază de la nimic până la inabilitate motorie cvasicompletă, are însă mare importanță în atitudinea terapeutică şi prognostic.

INVESTIGAȚII PARACLINICE

IMAGISTICA PRIN REZONANȚĂ MAGNETICĂ (IRM)

Primul lucru care trebuie spus este acela că diagnosticul poate fi pus doar pe baza acestei investigații. Toate celelalte investigații pot ridica suspiciunea unei tumori intramedulare, însă diagnosticul pozitiv, diagnosticul diferențial, datele necesare *planing*-ului preoperator etc., aparțin în exclusivitate examenului IRM. Apariția acestei investigații a schimbat fundamental diagnosticul, chirurgia şi în ultimă instanță prognosticul acestei afecțiuni [3, 51,58, 60].

Iată **care sunt categoriile de informații oferite de o examinare IRM corect şi complet efectuată:**

a. **permite** ***diagnosticul pozitiv*** de TIM,

b. **permite** ***diagnosticul diferențial*** cu alte leziuni intramedulare nechirurgicale,

c. **permite** ***estimarea histologiei (etiologiei)*** probabile, estimare utilă în definirea atitudinii terapeutice (chirurgicală sau conservatorie),

d. **permite** ***urmărirea evoluției postchirurgicale şi postterapeutice*** (la cazurile nechirurgicale sau a căror indicație terapeutică nu este clară la momentul evaluării),

e. **defineşte** ***întinderea porțiunii solide***, singura care trebuie expusă prin laminectomie,

f. **defineşte** ***poziția tumorii***,

– ***în plan axial***: centrală sau excentrică,

– ***în profunzimea*** parenchimului medular sau subpială. Prevede astfel preoperator:

• *grosimea parenchimului medular ce urmează a fi străbătut de mielotomie* şi

• *poziția acesteia* (mediană, în şantul colateral posterior, atipică),

g. în sfârşit, **permite** ***aprecierea prognostică.***

Scanned with OKEN Scanner

Deci, totalitatea informațiilor de care depinde viața și viitorul funcțional al unui pacient cu o leziune intramedulară este legată de acest examen, fără soluții alternative. Iată de ce această examinare este obligatorie, iar atunci când este efectuată trebuie făcută corect și complet.

Pentru a asigura corectitudinea examinării IRM (pentru a fi utilă) ea trebuie **să respecte o serie de criterii.** Radiologul trebuie să le cunoască pentru a le putea utiliza în examinare, iar chirurgul trebuie să le cunoască pentru a le putea cere în mod imperativ și pentru a exploata cât mai bine informația pe care o conține investigația.

I. Criterii tehnice (se referă la modul în care este făcută examinarea):

1. Un număr minim de secvențe. Protocolul standard cuprinde cel puțin trei secvențe: imagini ponderate **T2** (fig. 12.1), imagini ponderate **T1** (fig. 12.2) și imagini ponderate **T1 cu contrast** (fig. 12.3).

Examinarea începe cu T2, cea care, cel mai adesea, poate orienta restul investigației. Există o multitudine de alte ***secvențe ajutătoare***, fiecare oferind avantaje particulare, date suplimentare capabile să clarifice mai departe diagnosticul:

1. ***Spin Echo*** (SE) folosită acum doar pentru imaginile ponderate T1 (de obicei după administrarea de contrast).
2. ***Fast Spin Echo*** (FSE) care permite achiziția rapidă a unor imagini ponderate în T2 (utilizabilă și pentru cele ponderate T1) [42].
3. ***Gradient Echo*** (GE), pentru cupele axiale cervicale și pentru detectarea hemosiderinei și a calcificărilor (în orice regiune).

Angiografia IRM are valoare deosebită atunci când se suspicionează o malformație arterio-venoasă, diagnostic diferențial important al TIM, ***mielografia IRM*** – utilă în prezentarea sintetică imagistică a măduvei și rădăcinilor nervoase [17, 61].

În cazuri selecționate, examinarea IRM a coloanei poate fi completată cu un IRM cerebral, atunci când există suspiciunea unei afecțiuni diseminate: scleroză multiplă (SM), encefalomielită, infecții diseminate (TBC) etc.

2. Planurile de secțiune. Minimum acceptabil este obținerea imaginilor în două planuri: sagital (fig. 12.1, 12.2, 12.3) și axial (fig. 12.4); este însă de dorit a se include un al treilea plan, cel coronal (frontal) (fig. 12.5).

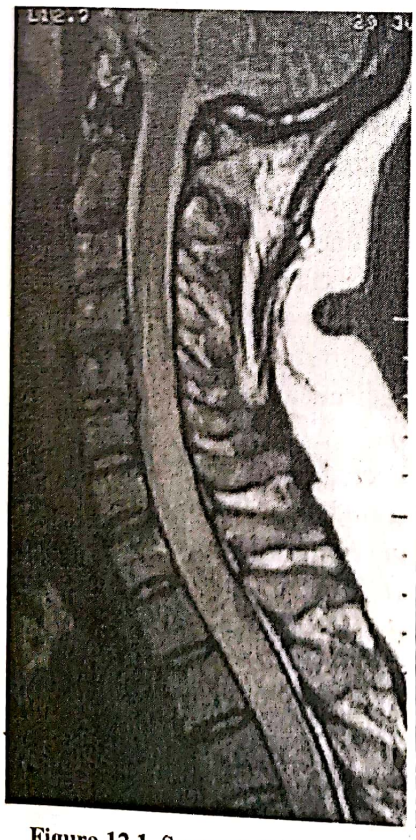

Figura 12.1. Secvența T2 (pac. GE).

Figura 12.2. T1 (pac. GE).

Figura 12.3. T1 cu contrast (pac. GE).

Scanned with OKEN Scanner

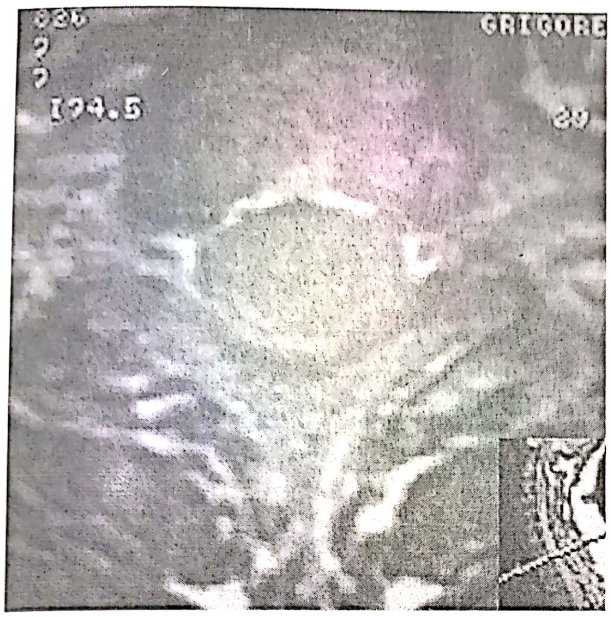

Figura 12.4. Plan de secțiune axial (pac. GE)

Figura 12.5. Plan de secțiune frontal, T1+C (pac. GE).

3. Contrastul intravenos este absolut obligatoriu [5, 11, 70, 71]. Informațiile furnizate astfel nu pot fi obținute în alt mod (fig. 12.3, 12.5). Trebuie avut în vedere faptul că în T1 tumora este frecvent izointensă şi rău definită, în T2 este adesea hiperintensă şi greu de diferențiat de eventuale chiste polare, sau/şi edemul asociat, motiv pentru care imaginile cu contrast sunt esențiale pentru precizarea situației (fig. 12.6–12.10).

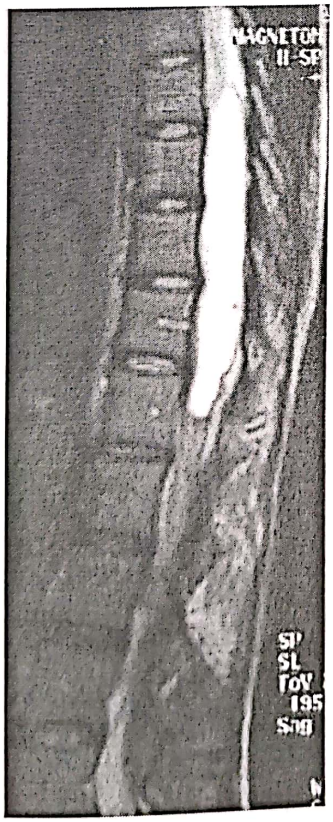

Figura 12.6. T2 (pac.NE).

Figura 12.7. T1 (pac.NE).

Figura 12.8. T1+C (pac.NE).

Scanned with OKEN Scanner

Figura 12.9. Coronal, T1+C (pac.NE).

Figura 12.10. MieloIRM (pac.NE).

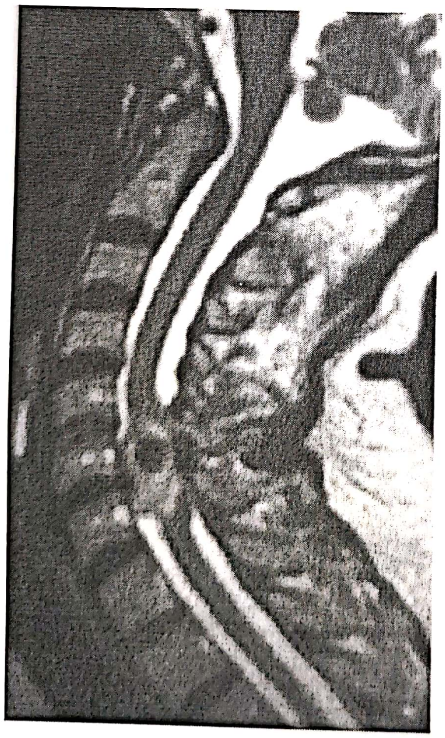

Figura 12.11. T2, sagital (pac. AA).

Figura 12.12. T1, sagital (pac. AA).

4. Grosimea secțiunilor. Recomandate secțiuni mai subțiri de 5 mm pentru a reduce artefactele de volum parțial.

II.Criterii de analiză (cele care se referă la modul în care este exploatată informația obținută prin examinare). Această analiză trebuie să răspundă la o sumedenie de întrebări:

1.Tumora este intra- sau extramedulară? Tumorile extramedulare intradurale (cel mai frecvent neurinoame sau meningioame) sunt de multe ori invaginate, încastrate în măduvă, ceea ce face diagnosticul diferențial cu TIM deseori dificil (fig. 12.11–12.13).

Dacă privim imaginea din figura 12.14 (pac. SD), remarcăm în porțiunea inferioară (în dreptul vertebrelor T2-T3) o formațiune tumorală proiectată pe cordonul medular, care ar putea fi o tumoră intramedulară. Împotriva acestei supoziții pledează un cordon medular care nu pare dilatat în dreptul formațiunii tumorale, faptul că deasupra ei există alte două formațiuni hiperintense placate pe fața posterioară a cordonului medular.

Dacă privim imaginile cupelor axiale (fig. 12.15, 12.16) situația devine încă mai clară, este vorba de două leziuni extramedulare, placate la fața posterioară a cordonului medular.

2. Tumora este strict intramedulară sau are și componență exofitică? Existența unei componente exofitice (extramedulare) (fig.12.17), adaugă și ea la dificultatea diagnosticului diferențial tumora intra-extramedulară, transformând până și acest prim pas diagnostic într-o incertitudine.

3. Ce zonă topografică este implicată și extensia cranio-caudală (precisă) în cadrul acestei regiuni ? Criteriul regiunii afectate și al extensiei tumorale sunt utile în definirea supoziției de tip histologic al tumorii și diferențierea ei de alte procese intramedulare. Ependimoamele sunt mai frecvente în regiunea cervicală, în timp ce astrocitoamele predomină în cea toracală. O tumoră ce afectează întreaga măduvă este foarte probabil un astrocitom, în timp ce o formațiune intramedulară limitată la un singur segment are mici șanse să fie un astrocitom sau un ependimom. În figurile 12.1–12.5 este prezentat un caz de gangliogliom (pac. GE), formațiunea tumorală afectând un singur metamer. Imaginile prezentate în figura 12.6–12.10 (pac. NE) sunt cele ale unui astrocitom pilocitic, leziunile chistice fiind în prim planul imagistic. Cazul prezentat în figura 12.14–12.16 (pac. SD) reprezintă o diseminare metastatică.

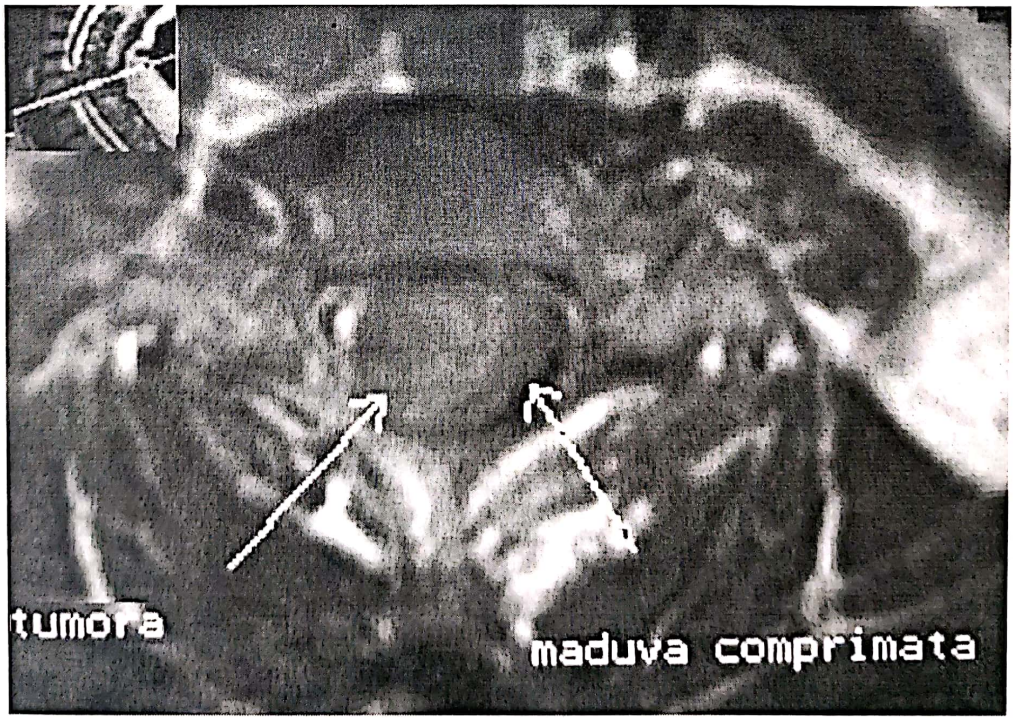

Figura 12.13. T2, axial (pac. AA). În acest caz este vorba despre o tumoră subdurală, extramedulară.

Scanned with OKEN Scanner

Figura 12.14. T1+C, sagital (pac. SD).

Figura 12.15. T1 +C axial (pe lez. inferioară) (pac. SD).

Figura 12.16. T1 +C axial (pe lez. superioară) (pac. SD).

4. Care este morfologia măduvei şi a spaţiilor subarahnoidiene ? O măduvă mult destinsă, cu spaţiile subarahnoidiene disparute pledează pentru un proces expansiv intramedular (fig. 12.17), în timp ce, una discret mărită de volum, fuziformă este mai probabil afectată de un proces inflamator, ischemic, sau autoimun (fig. 12.18), aceste ultime eventualităţi enunţate nefiind chirugicale. Dacă măduva este de formă şi volum normal sau chiar subţiată (atrofică) diagnosticul diferenţial cu TIM este şi mai clar (fig. 12.19).

5. Care este morfologia tumorii?

1. *Tumora este solidă*?

2. *Are margini bine definite sau nu*? Existenţa unei limite nete între tumora şi ţesutul medular restant nu înseamnă că IRM-ul poate spune dacă o tumoră intramedulară este extirpabilă sau nu; exemplul cel mai evident fiind cel al lipomului intramedular (fig. 12.20) unde, de obicei, limita IRM între tumoră şi ţesutul medular pare evidentă. Chiar dacă pe IRM limita pare evidentă ea poate fi imposibil de găsit chirurgical (fig. 12.22). Lipsa unui plan net de separare între tumoră şi ţesutul medular pe IRM nu înseamnă neaparat lipsa unui plan de clivaj la disecţia chirurgicală a tumorii.

3. Este central sau excentric dezvoltată? (fig. 12.3–12.5, 12.21 şi 12.22).

6. Sunt prezente chiste şi care este morfologia lor (ce tip de chist)? [62, 19].

1. **Intratumoral** – localizat în întregime intratumoral – relativ caracteristic astrocitoamelor, necaracteristic pentru ependimoame. Ades semnalul acestor chiste este uşor diferit de cel al LCS -ului, datorită conţinutului proteic bogat al acestora (fig. 12.24, 12.25).

Scanned with OKEN Scanner

Scanned with OKEN Scanner

Figura 12.17. T2, sag. (pac.AV).

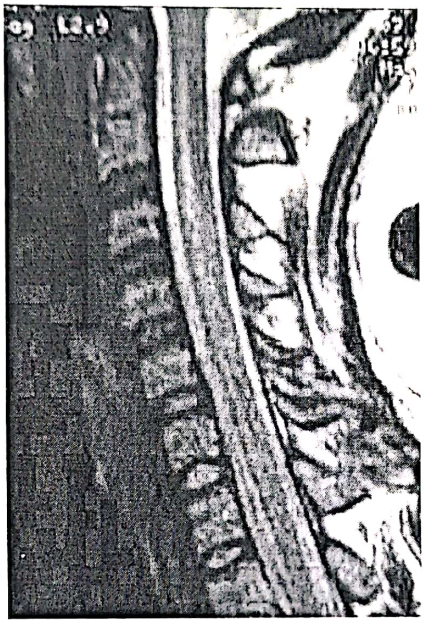

Figura 12.18. T2, sag. (pac.AD).

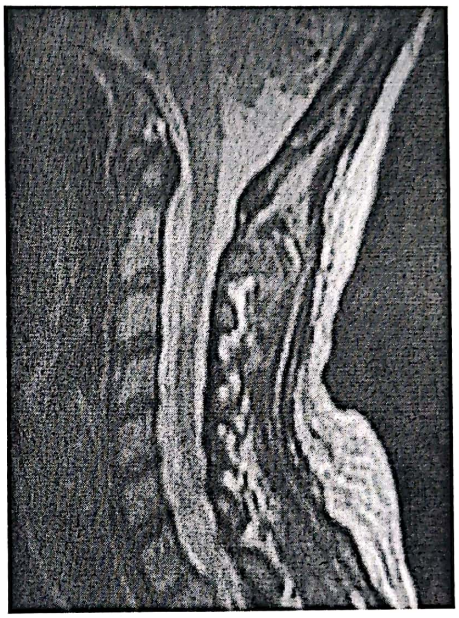

Figura 12.19. T2, sag. (pac. DAM).

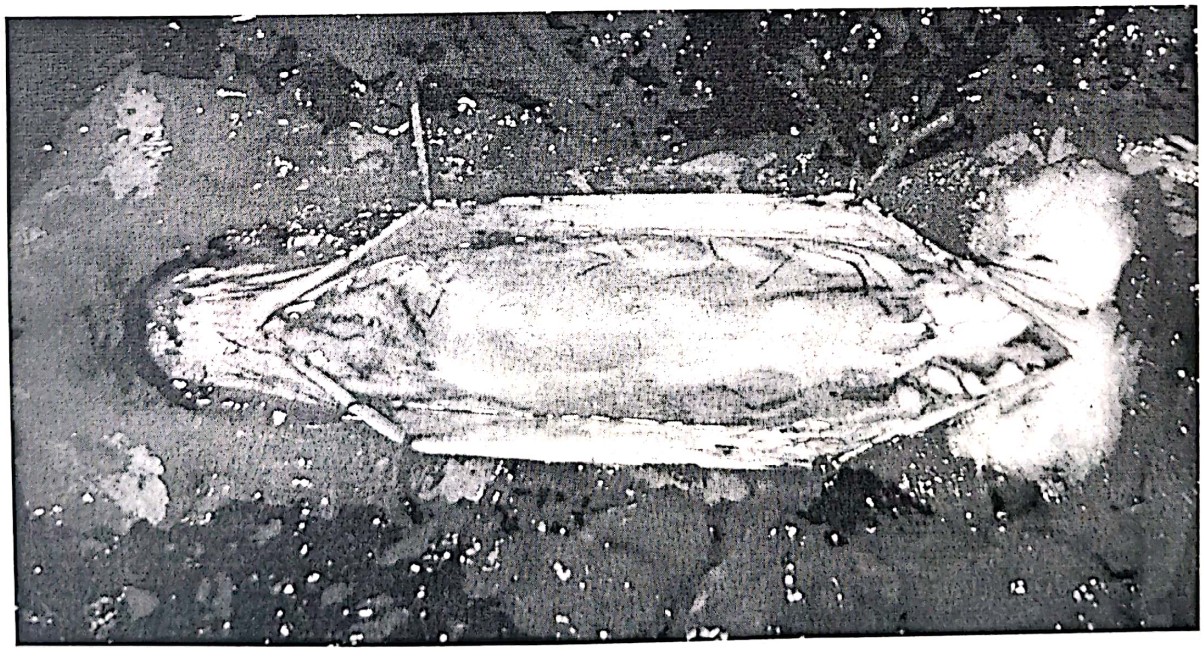

Figura 12.20. Imagine intraoperatorie. Tumora aparent bine delimitată, imposibil de găsit în plan de clivaj intraoperator. Excizie radicală imposibilă.

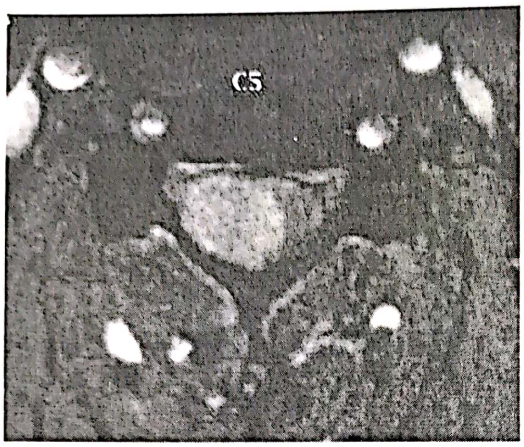

Figura 12.21. Axial, tumora excentrică (pac. AV). Ependimom tanicitic.

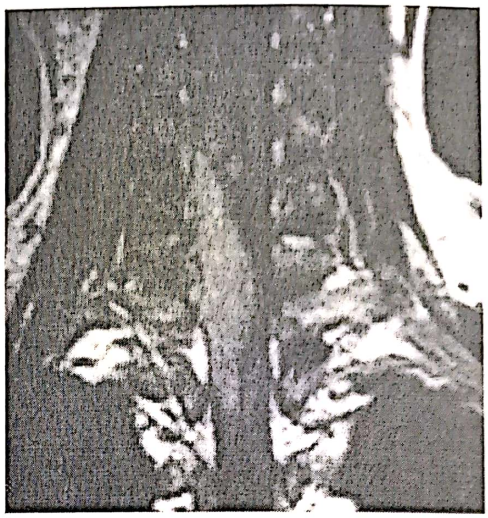

Figura 12.22. Coronal T1 +C, excentrică, fără plan de clivaj (pac. OD). Ganglioneurom.

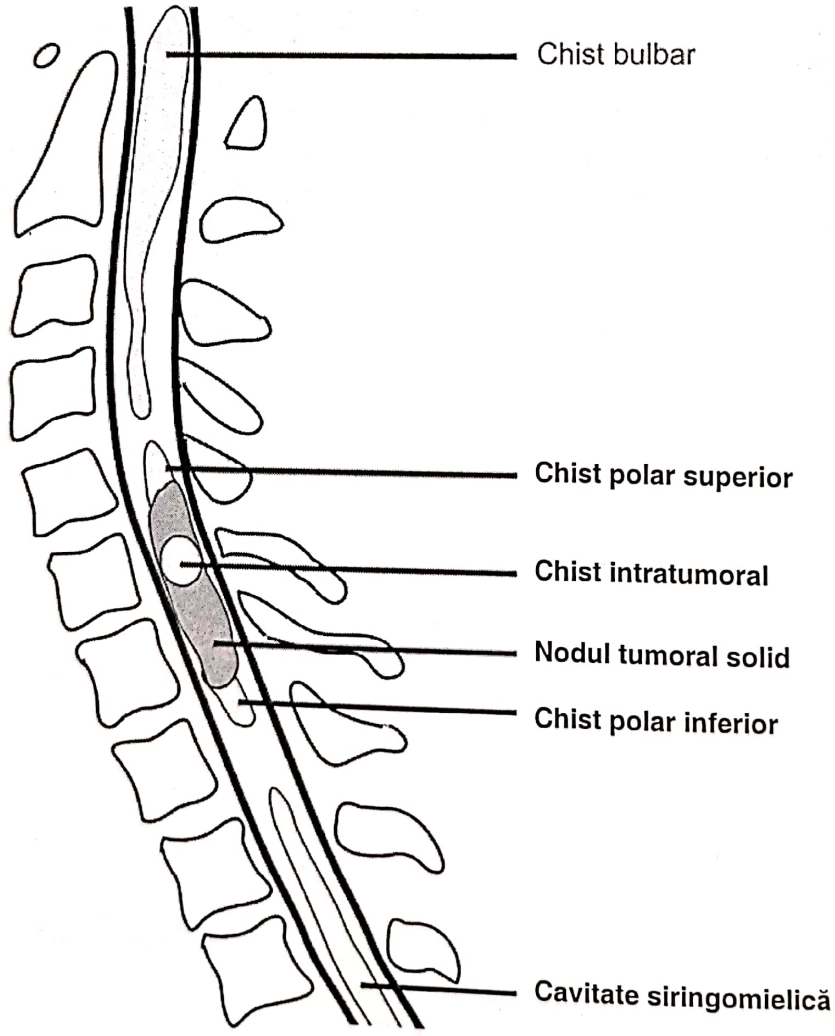

Figura 12.23. Tipuri de chiste întâlnite în TIM.

Scanned with OKEN Scanner

Figura 12.24. T1, sagital (pac. LG).

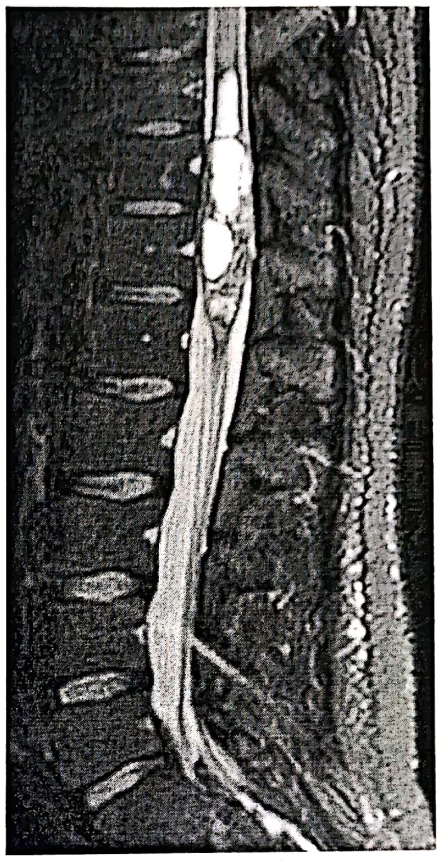

Figura 12.25. T2, sagital, (pac. LG), astrocitom pilocitic.

2. **Polar sau „satelit"** – localizat în capul cranial sau caudal al tumorii solide (fig. 12.26, 12.27). Foarte utile din punct de vedere tehnic în definirea limitelor exciziei tumorale.

3. **Bulbar** – corespunzând unei dilatații focale situate imediat sub obex (fig. 12.28, 12.29).

4. **Hidro-siringomielie** – cavități lichidiene cu aspect identic siringomieliei, care apar la capetele formațiunii tumorale și se extind de multe ori până la mare distanță de procesul tumoral, uneori chiar în toată măduva (fig. 12.30).

7. Caracteristici de semnal. În funcție de aceste caracteristici (hiper-, hipo- sau izointens), descrise sistematic în T1, T2 și T1 cu contrast, se pot face supoziții de tip histologic al tumorii.

Edemul asociat se prezintă ca hipointensitate în T1 și hiperintensitate în T2. Frecvența apariției acestuia este mult mai mare în ependimoame (×3) decât în astrocitoame, iar extensia maximă craniocaudală a acestuia apare de obicei în hemangioblastoame.

Tot pe baza caracteristicilor de semnal se pot identifica și sângerările intra- sau peritumorale, obținându-se și informații privitoare la vechimea ei, folosind și secvențe speciale de examinare. „Semnul căciulițeі" [22] corespunde unei hemoragii vechi, apare de obicei la capetele tumorii solide și este caracterizat ca arie de hiposemnal în T2 și hipersemnal T1 (fig. 12.31a, 12.31.b, 12.32). A fost descris în ependimoame și hemangioblastoame și este improbabil a fi găsit în astrocitoame.

8. Priza de contrast este caracterizată de următoarele elemente:

– intensitatea prizei de contrast: mare, moderată, absentă (fig. 12.33–12.38),

– omogenă sau neomogenă,

– cu margini bine sau slab definite,

– interesează întrega formațiune tumorală (fig. 12.2, 12.3) sau numai parte din ea.

Astrocitoamele au de obicei priza moderată, neomogenă cu margini mai puțin bine definite. Pentru ependimoame priza de contrast este de obicei marcată, omogenă, cu margini bine definite.

Chiar și lipsa prizei de contrast este o informație utilă.

Scanned with OKEN Scanner

Figura 12.26. T2, sagital (pac. DI)
Ependimom.

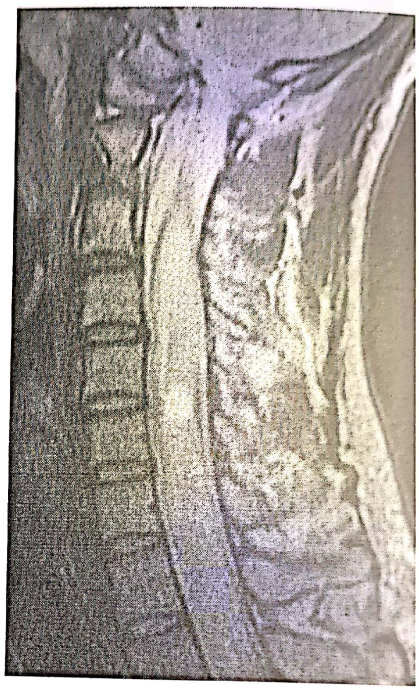

Figua 12.27. T2, sagital (pac. Du.I)
Astrocitom pilocitic.

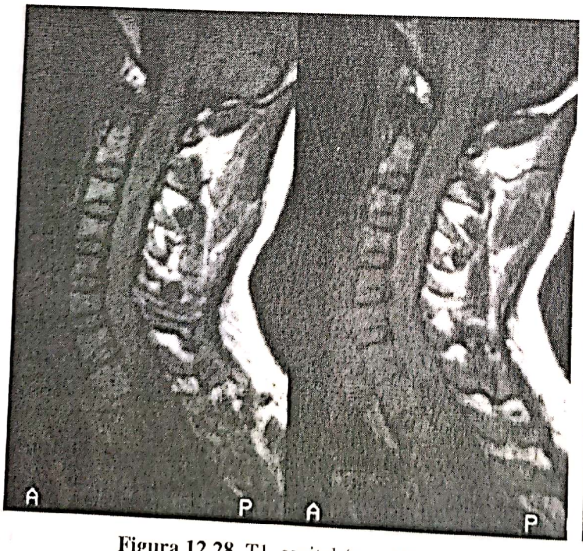

Figura 12.28. T1, sagital (pac. NL).

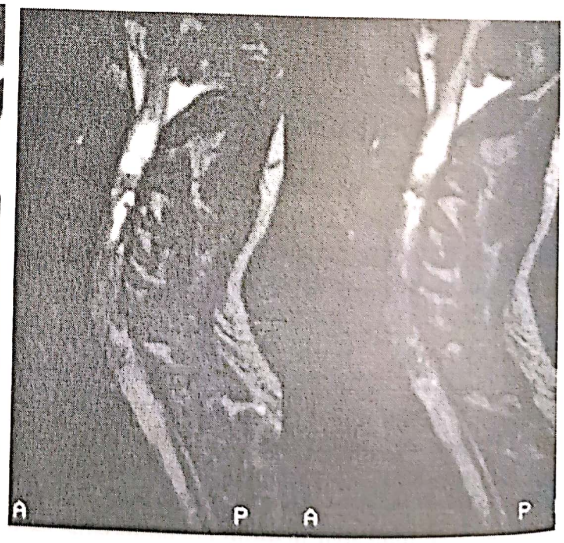

Figura 12.29. T2, sagital (pac. NL).

Scanned with OKEN Scanner

Scanned with OKEN Scanner

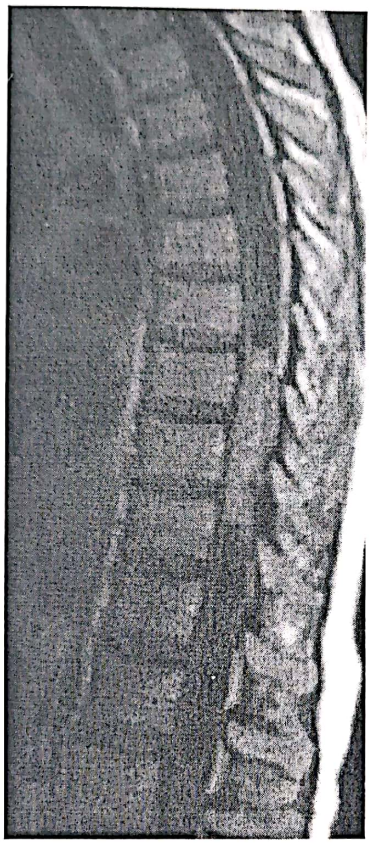

Fig. 12.30. T1+C, sagital (pac. DI)

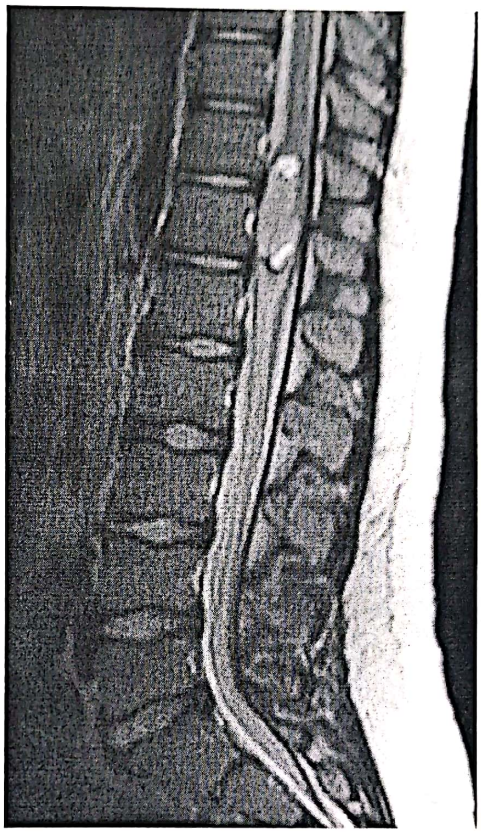

Figura 12.31 a. T2, sagital (pac. MM)

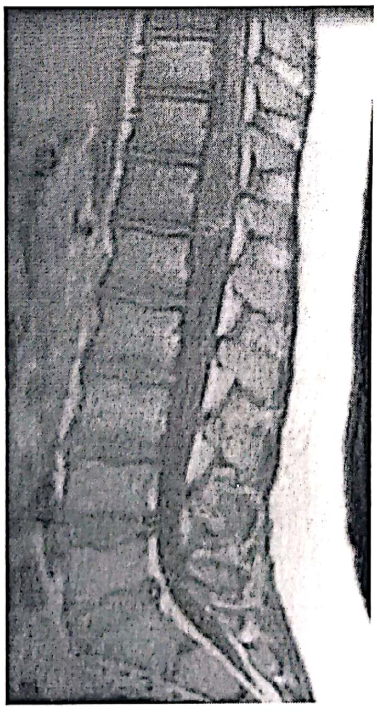

Figura 12.31 b. T1, sagital (pac. MM).

Figura 12.32. Detaliu.

În figurile 12.33–12.34, 12.35–12.36 şi 12.37–12.38 sunt prezentate trei cazuri de astrocitoame în care intensitatea prizei de contrast este diferită: minimă în primul caz, maximă în ultimul.

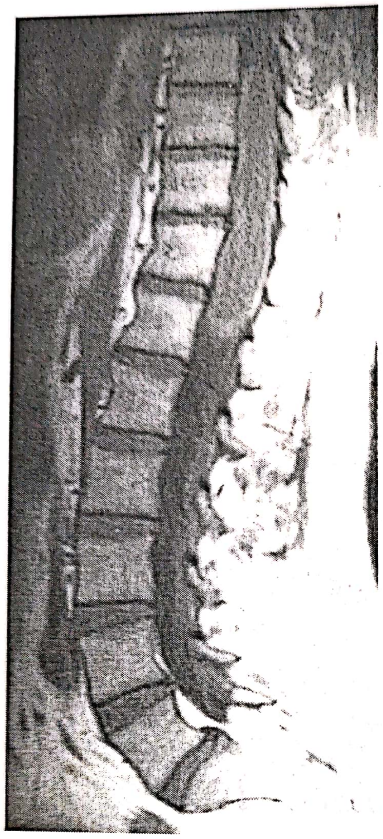

Figura 12.33. T1, sagital (pac. BG).

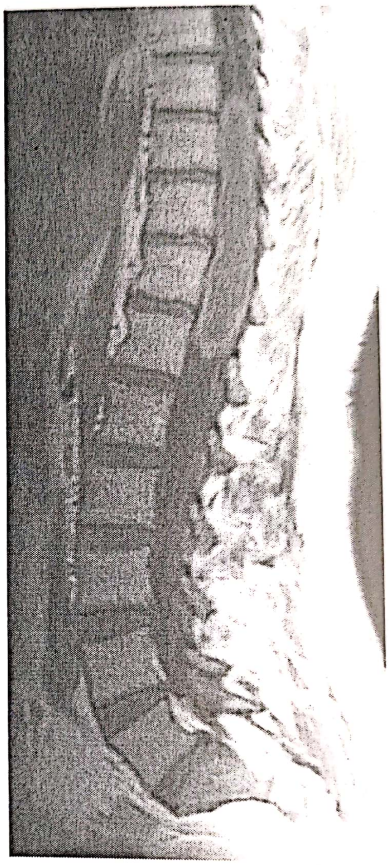

Figura 12. 34. T1+C, sagital (pac. BG).

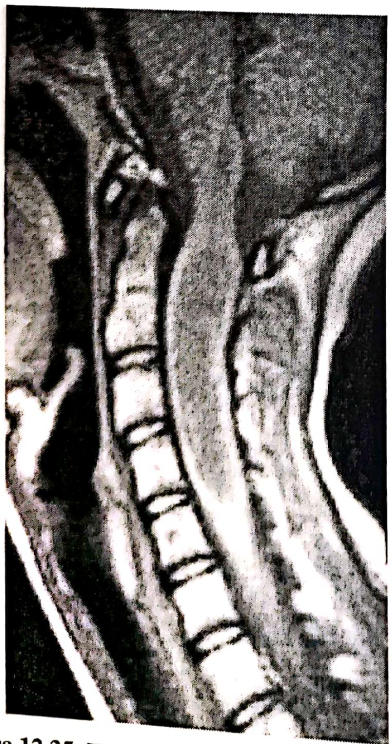

Figura 12.35. T1, sagital (pac. IA – astrocitom pilocitic).

Figura 12.36. T1+C, sagital (pac. IA – astrocitom pilocitic).

Scanned with OKEN Scanner

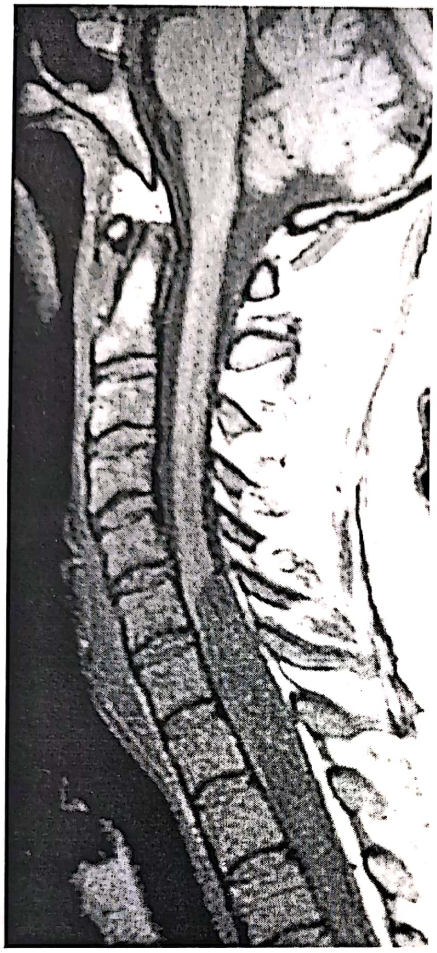

Figura 12.37. T1, sagital (pac. PD).

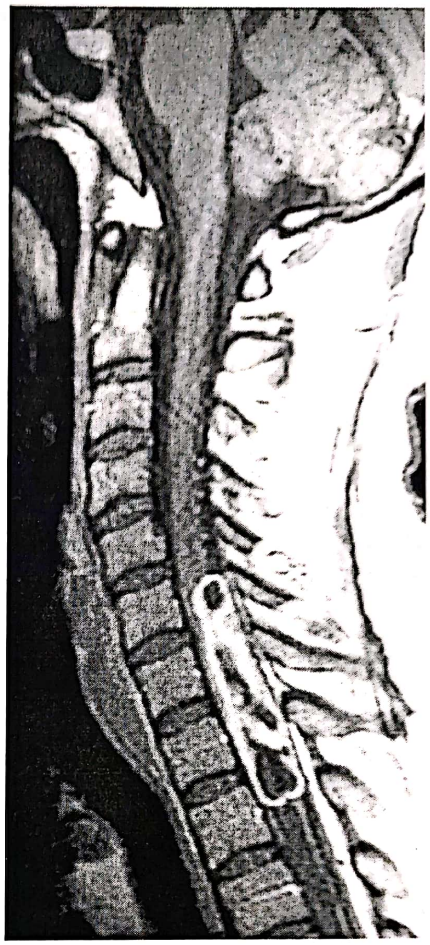

Figura 12.38. T1+C, sagital (pac. PD).

ALTE INVESTIGAȚII PARACLINICE

Radiografia simplă dă arareori informații despre o eventuală tumoră intramedulară. Dacă apar modificări pe această investigație ele apar tardiv, sunt foarte greu de remarcat și se prezintă ca lărgire a distanței interpediculare pe radiografiile de față, într-o anumită regiune. Dacă privim cu atenție mielografia din figura 12.39 putem remarca o astfel de creștere a diametrului latero-lateral în dreptul corpurilor vertebrale toracale V și VI.

Mielografia cu contrast intratecal oferă ceva mai multe date. Pe imaginile de față coloana de contrast se subțiază (până la dispariție), sugerând un cordon medular de dimensiuni crescute, dilatat fuziform (fig. 12.39). Aceeași reducere a dimensiunilor spațiilor subarahnoidiene perimedulare este de obicei vizibilă și pe profil (fig. 12.40). Modificările sunt nespecifice și nu fac decât să sugereze dezvoltarea unui proces intramedular, fără a oferi nici un element de diagnostic diferențial cu alte afecțiuni în care o asemenea dilatație poate apare (nu poate spune dacă acel caz are, sau nu, indicație chirurgicală). În cazul în care este totuși vorba de o tumoră intramedulară nu dă nici o informație despre extensia cranio-caudală a tumorii propriu-zise, știut fiind că o foarte mare parte din dilatația medulară poate fi dată de chistele polare sau/și siringomielia asociată tumorii (ultimele nu necesită abordare chirurgicală).

CT-ul cu contrast intratecal, pe imaginile de reconstrucție (fig. 12.41) oferă informații mai mult sau mai puțin asemănătoare celor produse de mielografie, cu mențiunea că existența planului axial de secțiune (fig. 12.42) clarifică faptul că măduva este în principiu dilatată uniform, întărind suspiciunea de leziune intramedulară (diagnostic diferențial cu procesele expansive extramedulare).

Scanned with OKEN Scanner



Figura 12.39. Mielografie cu contrast tecal, față.

Figura 12.40. Același caz, mielografie, profil.

Figura 12.41. CT cu contrast intratecal, reconstrucție în plan frontal și mediosagital (caz SV).

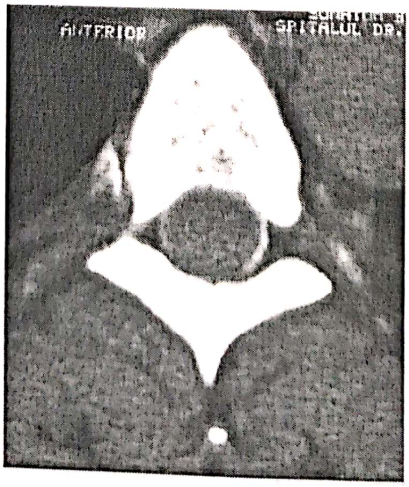

Figura 12.42. CT cu contrast, axial (caz SV).

Scanned with OKEN Scanner



Figura 12.43. Mielo-IRM. Întreg cordonul medular vizualizat este afectat, cu numeroase imagini chistice intramedulare (caz SV).

Figura 12.44. Mielo-IRM. La nivelul joncțiunii cervico-toracale măduva este dilatată fuziform, spațiile subarahnoidiene dispărând complet pe imaginea de față cât și de profil (caz OD).

Mielo-IRM-ul oferă informații sintetice (în același timp puțin detaliate, nu cu mult superioare celor de mai sus) despre procesul dezvoltat intramedular (fig. 12.44). Privind la figura 12.43 remarcăm afectarea extensivă a întregului cordon medular toracal și înțelegem în același timp cât de reduse și imperfecte sunt relațiile oferite în asemenea cazuri de investigațiile prezentate mai sus, altele decât IRM (vezi fig. 12.41, 12.42).

Sunt destule situații în care mielografia (sau CT-ul cu contrast intratecal) sunt aparent normale la pacienți cu procese expansive intramedulare, atunci când leziunile sunt de mici dimensiuni, ceea ce evidențiază încă o dată caracterul grosier al informațiilor oferite de aceste investigații (fig. 12.45–12.49).

TIPURI HISTOLOGICE DE PROCESE EXPANSIVE INTRAMEDULARE

Stabilirea încadrării histologice a leziunii intramedulare abordate chirugical este obligatorie. În acest scop intraoperator se recoltează fragmente tumorale pentru examenul anatomo-patologic și se folosesc markeri tumorali pentru precizarea unui diagnostic corect al tipului tumoral.

Grupele de tumori intramedulare au fost definite de *World Health Organization* [68]:

Primare gliale:
- Ependimomul*
- Astrocitomul gradul I și II
- Astrocitomul anaplastic (gradul III)
- Glioblastomul (gradul IV)
- Gangliogliomul
- Oligodendrogliomul
- Subependimomul

Maligne non-gliale:
- Melanomul primar
- Limfomul primar

Benigne non-gliale:
- Hemangioblastomul
- Lipomul
- Schwannomul
- Meningiomul (hemangiopericitomul)

* Ependimomul filumului terminal și al cozii de cal nu este inclus, întrucât nu este o adevărată tumoră intramedulară. Este, de obicei, de tip mixopapilar.

Scanned with OKEN Scanner

Figura 12.45. Mielografie, față (caz NC).



Figura 12.46. Mielografie, profil (caz NC).

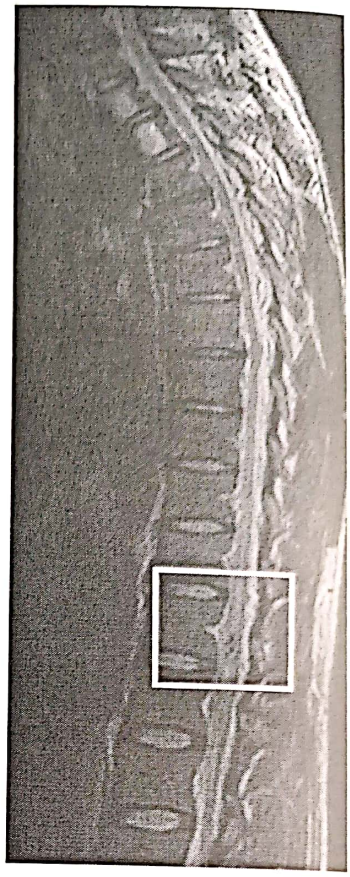

Figura 12.47. IRM, sagital, T2 (caz NC).

Figura 12.48. IRM, detaliu al figurii 12.47 (caz NC).

Figura 12.49. IRM, axial (caz NC-cavernom).

– Teratomul

Metastaze ale neoplasmelor SNC:

– Metastaze ale ependimomului cozii de cal
– Metastaze ale ependimomului de ventricul IV
– Metastaze ale meduloblastomului.

Metastaze ale neoplasmelor sistemice:

– Metastaze ale carcinomului gastrointestinal
– Metastaze ale carcinomului pulmonar
– Metastaze ale melanomului.

Leziuni pseudotumorale:

– Cavernomul

Scanned with OKEN Scanner

– Chistul epidermoid sau dermoid
– Chistul neuroglial
– Granulomul din sarcoidoză.

Din punct de vedere histologic cele mai frecvente procese expansive intramedulare sunt astrocitomul şi ependimomul [26, 31, 44]. Iată câteva date despre cele mai frecvente TIM.

ASTROCITOMUL

Este o tumoră neuroepitelială şi reprezintă, la adult cca **35%** din totalul TIM. Astrocitoamele cu ***grad mic de malignitate*** sunt majoritare şi sunt reprezentate de:

1. **Astrocitomul pilocitic** (grad I WHO)
2. **Astrocitomul desmoplastic** (grad I WHO)
3. **Astrocitomul ordinar**, include:
   – *astrocitomul fibrilar* (grad II WHO) (cel mai frecvent)
   – astrocitomul protoplasmic,
   – astrocitomul gemistocitic.

Astrocitoamele ***de grad mare*** sunt reprezentate de:

4. **Astrocitomul anaplastic** (grad III WHO) (rar)
5. **Glioblastomul** (grad IV) (foarte rar).

Caracteristicile histologice şi citologice sunt, în general, bine corelate cu comportamentul clinic. Din punct de vedere tehnic unele astrocitoame sunt infiltrative, lipsite de planul de clivaj absolut necesar unei rezecţii radicale.

EPENDIMOMUL

Reprezintă tot aproximativ 35% din totalul TIM. Cel mai frecvent tip este cel mixo-papilar. În ependimoamele de grad mic nu se recomandă radioterapie.

HEMANGIOBLASTOMUL

Reprezintă aproximativ **7–10%** din TIM. Este o tumoră bogat vascularizată, din categoria tumori benigne non-gliale (WHO). Tumora poate fi unică, dar şi multiplă (în cadrul bolii von Hippel-Lindau).

Imagistic nodulul tumoral este de mici dimensiuni, situat de obicei excentric, asociat de cele mai multe ori cu o cavitate siringomielică întinsă pe multe nivele, cu edem medular extensiv [40, 44, 67].

Rezecţia tumorii trebuie făcută „în bloc" din cauza sângerării tumorale masive. În general, sunt situate superficial, posterior sau lateral şi întotdeauna există un plan de clivaj.

Abordul pe linia mediană este indicat numai pentru tumorile situate profund, în rest abordul este direct pe tumoră. Sunt singurele TIM la care este necesară angiografia şi embolizarea preoperatorie.

LIPOMUL

Reprezintă aproximativ **7%** din TIM. Sunt tumori dificil de excizat, iar rezecţia lor completă este practic imposibilă. Au de obicei o parte superficială şi o parte profundă. Se recomandă doar ablarea părţii superficiale a lipomului intramedular.

ALTE GLIOAME (altele decât astrocitoamele) – reprezintă aproximativ **4%**, cele mai frecvente fiind ganglioglioamele.

METASTAZELE intramedulare – reprezintă aproximativ **4%** din TIM.

CAVERNOMUL – frecvenţa apreciată la cca **2,5%** din TIM. Se recomandă excizia în bloc.

Restul tipurilor histologice apar extrem de rar.

În studiul personal pe 26 de cazuri [32] distribuţia pe tipuri histologice a fost: astrocitom 8 cazuri; ependimom 7, din care anaplazice 2; hemangiom cavernos 5: gangliogliom 2; oligo-astrocitom anaplazic 1; ganglioneuroblastom 1; fibrolipom 1; chist epidermoid 1;

ISTORIA NATURALĂ

Istoria naturală a tumorilor intramedulare este în general puţin cunoscută.

Toată lumea admite faptul că sunt tumori cu creştere foarte lentă, în consecinţă cu evoluţie clinică lungă, probată de intervalul debut clinic-internare de peste un an, în general.

La momentul exprimării clinice a tumorii, o mare parte din parenchimul medular este deja distrus, mărturie a duratei lungi de evoluţie pre-clinică (luni, mai probabil ani). Din momentul diagnosticului evoluţia este, de obicei, tot foarte lentă urmată, în unele cazuri, de agravare acută ce poziţionează pacientul pe un nou palier de deficit neurologic pe care va rămâne până la o nouă agravare.

Scanned with OKEN Scanner

DIAGNOSTICUL POZITIV

Diagnosticul pozitiv de tumoră intramedulară este în exclusivitate paraclinic, pe o unică investigație – examenul IRM, în consecință elementele lui vor fi regăsite în capitolul privitor la investigații. Vom adăuga doar că, în cazurile în care diagnosticul de tumoră intramedulară nu este sigur şi ar putea fi vorba despre SM, sarcoidoza, tuberculom intramedular etc. (situații în care tratamentul nu este de obicei chirurgical), soluția este urmărirea evolutivă IRM şi nu biopsia tesutului afectat (gest profund invaziv). Aspectul IRM al leziunilor tumorale, de obicei rămâne nemodificat pentru perioade de săptămâni–luni, deoarece avem de-a face cu procese expansive cu creştere foarte lentă. Nu acelaşi lucru se întâmplă cu leziunile demielinizante din SM ale căror caractere IRM se modifică relativ rapid, mai ales dacă pacientul este supus unei terapii steroidiene.

O dată diagnosticul pozitiv clarificat sunt necesare o multitudine de clarificări diagnostice, toate cuprinse în acelaşi capitol al investigației IRM. Printre aceste elemente se găseşte şi elucidarea tipului histologic al tumorii. Examenul IRM poate oferi, de multe ori, o supoziție solidă de diagnostic histologic, fără a conta însă pe ea cu certitudine, certitudine oferită doar de diagnosticul anatomo-patologic postoperator [44, 31].

DIAGNOSTICUL DIFERENȚIAL ASTROCITOM-EPENDIMOM

1. Frecvențele publicate diferă; câteva lucruri sunt certe:

– luate împreună aceste tumori reprezintă circa 80% din totalul tumorilor intramedulare,

– la copil pare să predomine astrocitomul, la adult mai probabil ependimomul, fără ca diferența de frecvență să fie spectaculoasă.

2. Ependimomul, pe cupele axiale IRM, este de obicei situat central, astrocitomul este mai frecvent excentric.

3. Ependimomul apare mai frecvent cervical, în timp ce astrocitomul este mai uzual întâlnit toracal.

4. Ependimomul interesează un număr mai mic de metamere medulare (de obicei 2–4) decât astrocitomul, care poate afecta chiar întreaga măduvă. Patru din cele cinci cazuri de tumori intramedulare care au afectat mai mult de opt metamere, în studiul personal [32], au fost astrocitoame.

5. Chistele intratumorale sunt caracteristice astrocitomului şi apar rar în ependimoame.

6. Chistele polare apar mult mai frecvent în ependimoame decât în astrocitoame.

7. Priza de contrast în ependimom este de obicei intensă şi omogenă, invers pentru astrocitom.

DIAGNOSTICUL DIFERENȚIAL CU ALTE LEZIUNI INTRAMEDULARE

CU LEZIUNI EXPANSIVE PSEUDO-TUMORALE

Am definit ca pseudo-tumorale, acele leziuni care deşi nu sunt tumori se comportă ca leziuni înlocuitoare de spațiu şi pot beneficia de tratament chirurgical: cavernomul, siringomielia, abcesul, tuberculomul, chistul hidatic etc.

Neurologia cazului depinde de localizarea leziunii intramedulare şi nu de histologia leziunii. Această ultimă afirmație este valabilă de fapt pentru toate afecțiunile intramedulare. În consecință, simptomatologia neurologică nu oferă elemente de diagnostic diferențial.

Ceea ce poate constitui un prim element de diagnostic diferențial este tipul de evoluție a simptomatologiei:

1. pentru tumorile intramedulare este tipică evoluția lent progresivă (afirmația nu are valoare absolută pentru că la un moment dat în evoluție simptomatologia poate progresa rapid – aceasta este excepția),

2. pentru alte afecțiuni, cu care se face diagnosticul diferențial, evoluția poate avea un model diferit:

– debutul poate fi brutal – ex MAV, accident ischemic,

– evoluția poate fi rapidă – ex abces,

– evoluția poate fi ondulantă – scleroză multipă (SM).

Principalele tipuri de leziuni pseudotumorale sunt prezentate în continuare.

Cavernomul

Cavernomul sau hemangiomul cavernos poate fi încadrat în categoria malformațiilor vasculare.

Predomină la populația feminină (până la 70% din cazuri), este mai frecvent în regiunea toracală şi se poate asocia cu localizări cerebrale [34, 73], cu posibil istoric familial [5, 72, 18].

Scanned with OKEN Scanner

Este asimptomatic pentru lungi perioade de timp, iar atunci când devine simptomatic evoluția este lentă, cu excepția cazurilor care sângerează și a caror evoluție poate fi chiar brutală [2].

Frecvența cu care sunt întâlnite este de cca 3% din tumorile intramedulare [2, 4, 30, 73]; în statistică pe cazurile proprii (26 cazuri) a fost mult mai mare, cca 18% [32].

Diagnosticul este IRM [30, 16], iar celelalte investigații sunt de obicei negative (fig. 12.45–12.49 și 12.50–12.52). Angiografia spinală este și ea negativă [12].

Aspectul IRM are următoarele caracteristici:

– mică, chiar minimă dilatație a cordonului medular,

– leziune intramedulară de mici dimensiuni,

– semnal mixt (hiper-hipointens) atât în T1 cât și în T2 (aspect reticulat),

– elemente de sângerare acută, subacută sau cronică,

– fără priză de contrast,

– relativ frecvent însoțit de leziuni similare intracerebrale (cu o asemenea suspiciune, indicația de IRM cerebral este logică).

Indicația chirurgicală pentru cazurile simptomatice este relativ clară, pentru cele asimptomatice disputa nu este tranșată chiar dacă riscul de sângerare este prezent.

Hidro-siringomielia

Vom folosi acest temen (definit ca „o cavitate intramedulară"), întrucât diagnosticul diferențial între hidro- și siringomielie este în opinia mea imposibil și în același timp inutil, deoarece evoluția, tratamentul și prognosticul se suprapun.

Evoluția clinică este totdeauna lent progresivă, iar simptomatologia neurologică nespecifică și, în general, săracă.

Diagnosticul pozitiv și cel diferențial este IRM [50], secvențele cele mai caracteristice fiind cele T1 care definesc în hiposemnal dimensiunile cavității intramedulare (fig. 12.53–12.55). Administrarea de contrast este obligatorie [64], numai astfel putându-se face diagnosticul diferențial cu alte afecțiuni și în mod special cu tumorile intramedulare [1].

Abcesul intramedular

Raritate extremă, cazuri publicate în literatură în jurul cifrei de 120 [74, 15].

Dominanță masculină (3:1), 2/3 din cazuri apărute în decada a 4-a, localizate mai frecvent în regiunea toracală. Chiar dacă leziunea este de obicei limitată la unul sau două metamere medulare, sunt citate și cazuri cu distribuție cranio-caudală extensivă.

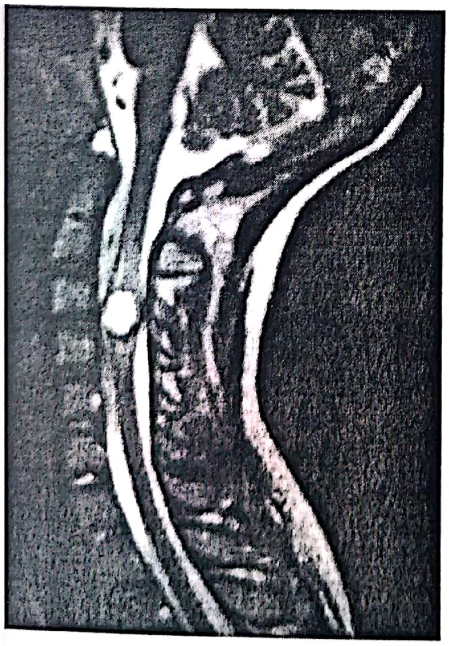

Figura 12.50. IRM, T2, mediosagital (caz SA)

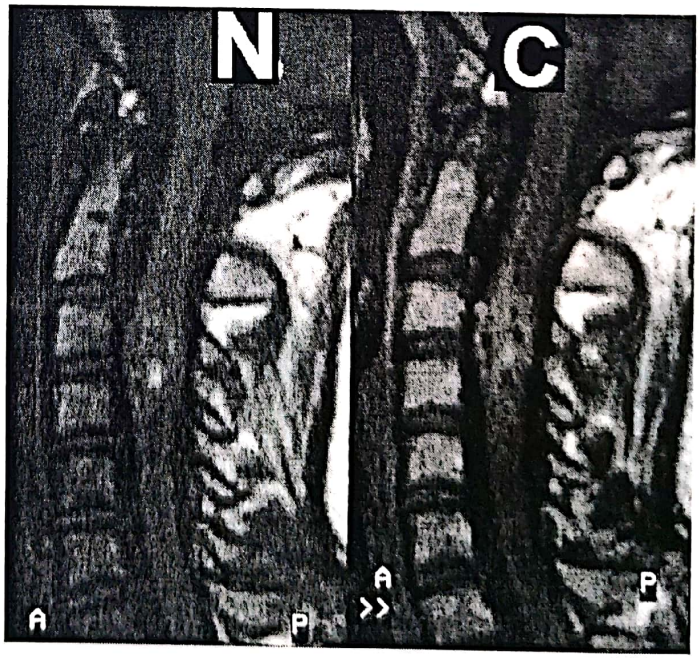

Figura 12.51. IRM, T1, sagital, simplu (N) și cu contrast (C) (caz SA).

Scanned with OKEN Scanner

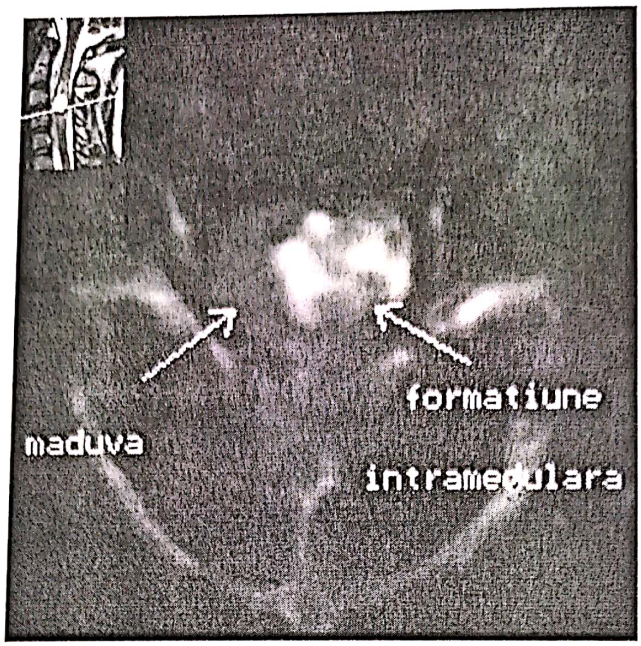

Figura 12.52. IRM, axial (caz SA – cavernom).

Figura 12.53. IRM, T2, sagital (caz MA).

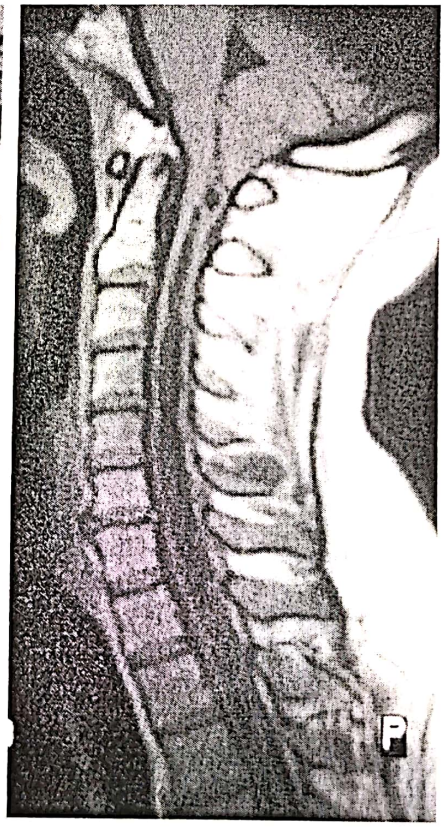

Figura 12.54. IRM, T1, sagital (caz MA).

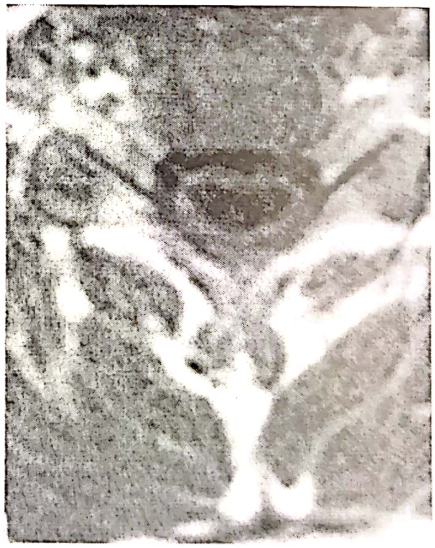

Figura 12.55. IRM, T1, axial (caz MA).

Tipul de evoluție este progresiv dar rapid, cu atât mai mult cu cât diagnosticul nu este facil, iar tratamentul poate fi eronat în lipsa acestui diagnostic.

Diagnosticul pozitiv şi diferențial este desigur IRM, cu următoarele caracteristici:

– formațiune intramedulară hiperintensă în T2, cu centru hipointens în T1 (necrotic) (fig. 12.57),

Scanned with OKEN Scanner

– edem medular, frecvent extensiv,

– *enhancement* la administrarea contrastului, evident la nivelul capsulei (fig. 12.56),

– *enhancement* în substanța cenușie adiacentă abcesului (semnul „cozii"), semn relativ caracteristic abcesului [74].

În faza presupurativă, leziunea mielitică poate fi vizualizată, măduva dilatată fuziform captează contrastul omogen, fără evidențierea capsulei (care în această etapă nu există).

Modul de însămânțare este cel cunoscut, pe cale hematogenă, limfatică sau prin contiguitate. În 1/3–1/4 din cazuri modul de însămânțare nu poate fi stabilit. Agentul patogen, atunci când se realizează culturi din abces, nu este identificat decât în 50–60% din cazuri [63].

Tuberculomul

Recrudescența tuberculozei este bine cunoscută, atât în țara noastră cât și în general în lume, legat atât de tulpinile rezistente la majoritatea chimioterapicelor cât și de extinderea categoriei de pacienți imuno-incompetenți, în mod special cei cu HIV [21]. Acest fapt face ca o afecțiune deosebit de rară să devină în prezent ceva mai vizibilă [14, 35, 7] (trei cazuri în ultimii 4 ani, în experiența noastră clinică). Meningita TBC și arahnoidita ce îi urmează sunt factori semnificativi în apariția tuberculomului.

Aspecul IRM (fig. 12.58–12.61 și 12.62–12.66) se suprapune peste caracteristicile descrise în cazul abcesului [54, 29, 56]. Diagnosticul pozitiv și cel diferențial cu abcesul cu germeni piogeni se pune mai ales pe istoricul de TBC (cu orice localizare și în special cel de meningită TBC).

De obicei leziunile sunt unice. Pot fi însă întâlnite și tuberculoame multiple și, în situații excepționale, osteodiscita sau osteomielita poate face parte din cortegiul leziunilor TBC, așa cum am întâlnit și noi un caz (fig. 12.67–12.70).

Tratamentul este de obicei conservator, așa cum a fost în toate cele trei cazuri menționate mai sus, dispariția leziunii pe imaginile de urmărire IRM producându-se în toate aceste cazuri, cu ameliorare neurologică semnificativă de fiecare dată.

Chistul hidatic

Este o afecțiune cu adevărat excepțională chiar în țări în care boala face ravagii [52, 57].

CU LEZIUNI NON-EXPANSIVE, NON-TUMORALE

Am definit ca netumorale acele leziuni care, nu numai că nu reprezintă etiologic și anatomo-patologic o tumoră, dar au în plus caracteristica de a nu se comporta ca leziuni înlocuitoare de spațiu și de a nu avea, de obicei, indicație chirurgicală. În această categorie de afecțiuni intră un număr mare de leziuni, foarte heterogene din punctul de vedere al etiologiei, patogeniei, prognosticului etc.

Malformații arterio-venoase (MAV)

Simptomatologia se instalează mai rapid, uneori chiar în mod acut. IRM poate arăta o dilatație focală a cordonului medular, mai mult sau mai puțin asemănătoare cu cea din procesele expansive intramedulare. Ceea ce sugerează diagnosticul de MAV sunt imaginile de vase atât în interiorul cordonului medular cât și în jurul lui. Diagnosticul de certitudine nu este însă cel IRM, ci cel prin angiografie medulară selectivă, sau angio-IRM.

Elementele cele mai semnificative pentru diagnosticul diferențial MRI între malformațiile vasculare și tumorile intramedulare [37] sunt:

– lipsa dilatației medulare segmentale foarte evidente,

– existența imaginilor vasculare, fie intramedular fie perimedular, vizibile pe mielografia IRM,

– lipsa nodulului tumoral intramedular și a eventualei prize de contrast,

– lipsa chistelor polare sau intramedulare, lipsa siringo-hidromieliei asociate.

Leziunile intramedulare acute ischemice

Sunt întâlnite aproape exclusiv la persoane vârstnice, cu debut evident acut, sau măcar rapid progresiv. Ades grefată pe o altă afecțiune care favorizează instalarea fenomenelor ischemice (hemopatie, lupus eritematos ș.a.).

Afectează de preferință zona cea mai slab irigată a măduvei: regiunea toracală inferioară, sau conul medular.

Aspectul IRM: posibilă dilatație medulară, cu aspect netumoral (puțin importantă, fuziformă), cu hipersemnal intramedular în T2 și eventual hiposemnal în T1 [45].

Tratamentul este desigur conservator, recuperarea este posibilă, parțială și lentă.

Scanned with OKEN Scanner

Figura 12.56. IRM, T1+C, sagital (caz II).

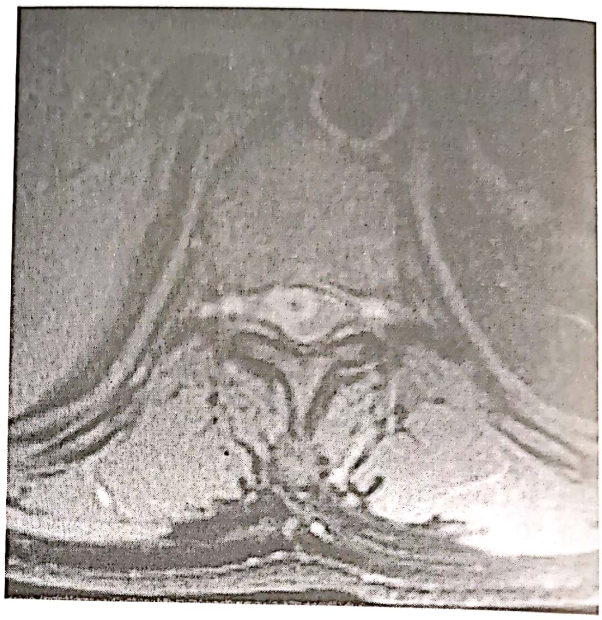

Figura 12.57. IRM, T2, axial (caz MI).

Figura 12.58. IRM, T2, sagital (caz OF).

Figura 12.59. IRM, T2, mediosagital (caz OF).

Scanned with OKEN Scanner

Scanned with OKEN Scanner

Figura 12.60. IRM, T1, mediosagital (caz OF).

Figura 12.61. IRM, T1+C, mediosagital (caz OF).

Figura 12.62. IRM, T2, sagital (caz DP).

Figura 12.63. IRM, T1, sagital (caz DP).

Figura 12.64. IRM, T1+C, sagital (caz DP).

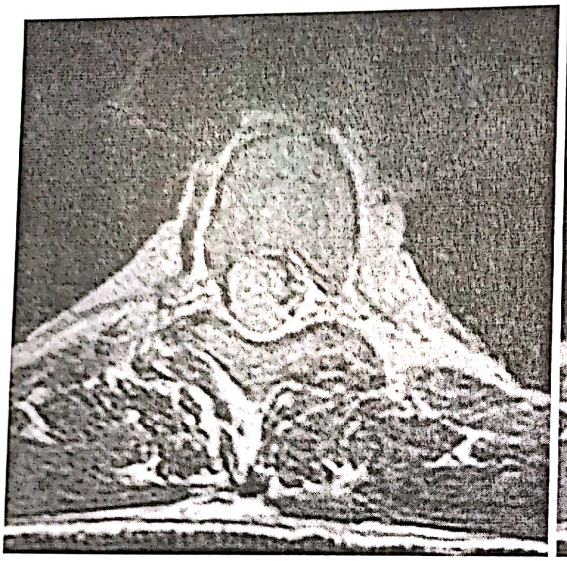

Figura 12.65. IRM, axial (caz DP).

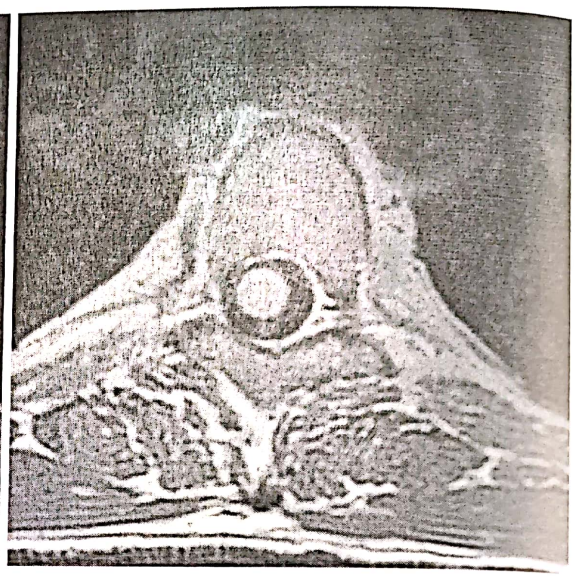

Figura 12.66. IRM, axial, T1+C (caz DP).

Figura 12.67. IRM, T2, sagital (caz MI).

Figura 12.68. IRM, T1+C, fat sat., sagital (caz MI).

Scanned with OKEN Scanner

Figura 12.69. IRM, T1+C, FS, sagital (caz MI).



Figura 12.70. IRM, T1+C, FS, sagital, lombar (caz MI).

Mielopatia postiradiere

Apare de obicei după radioterapia convențională, chiar şi atunci cu frecvență mică.

Cu totul excepțional simptomatologia se poate instala acut, în cazul unor doze excesive administrate accidental; cel mai adesea ea apare lent, la distanță în timp de momentul radioterapiei (de obicei la şase sau mai multe luni de la încetarea ei).

Simptomatologia este nespecifică, consistentă cu nivelul medular afectat. Evoluția este lentă spre agravarea simptomatologiei, fără resurse terapeutice semnificative, chiar dacă tratamentul radioterapic a încetat de mult şi definitiv. Diagnosticul se bazează pe istoricul de radioterapie, tipul de evoluție şi lipsa unei alte etiologii posibile.

Aspectul IRM este puțin caracteristic, asemănător cu cel din leziunile ischemice intramedulare. În stadiile tardive de evoluție, măduva capătă un aspect atrofic [65, 23, 55].

Mielita acută transversă

Poate apare după o infecție virală sau postvaccinal [8] la distanță de câteva săptămâni de la infectare. Simptomatologia este şi de această dată nespecifică, legată de nivelul metamerelor medulare afectate. Aspecul IRM este şi el similar cu cel întâlnit în leziunile acute ischemice medulare [48, 53]. Evoluția este rapid progresivă, cel mai adesea cu sechele neurologice semnificative, chiar dacă recuperarea neurologică completă este şi ea posibilă.

Iată un caz ilustrativ (fig 12.71–12.74). Pacient 42 ani, debut recent, evoluție relativ rapidă, deficite neurologice moderate (pacient ambulator). În secvența T2, cordonul medular cervical este dilatat fuziform, cu spații subarahnoidiene păstrate (chiar dacă cu dimensiuni reduse) în zona dilatației medulare, cu hipersemnal intramedular în aceeaşi zonă. În secvența T1 (fig. 12.72) aceeaşi dilatație a cordonului medular (zona C2-C5) fără modificare semnificativă de semnal intramedular.

Pe imaginea axială în T1 cu contrast este evidentă o hipercaptare în jumătatea stângă a cordonului medular (fig. 12.73). Ultima imagine (7 luni postacut) evidențiază o laminectomie C2-C6, un cordon medular de dimensiuni normale, fără modificare de semnal intramedular. Pacientul a fost operat (decizie eronată), s-a făcut biopsie care a arătat un proces inflamator nespecific. A fost ulterior tratat corticoterapic şi s-a vindecat fără sechele neurologice.

Scanned with OKEN Scanner

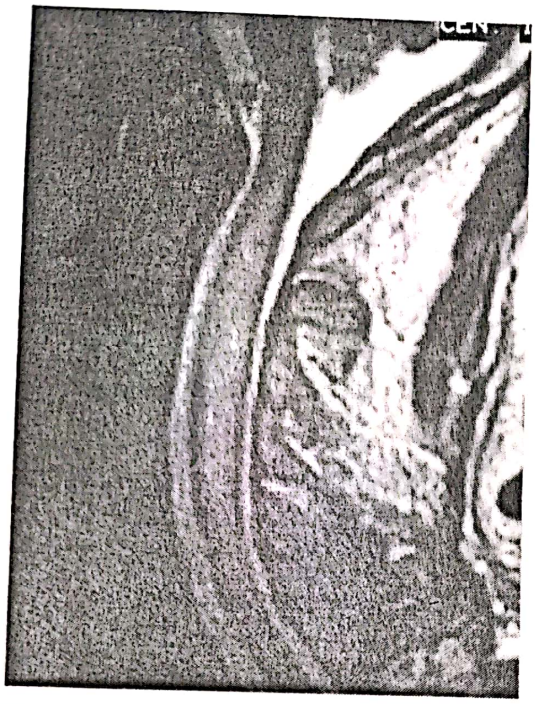

Figura 12.71. IRM, T2, mediosagital (caz SM).

Figura 12.72. IRM, T1, mediosagital (caz SM).

Figura 12.73. IRM, T1+C, axial (caz SM).

Figura 12.74. IRM, T1, mediosagital 7 luni postoperator (caz SM).

Encefalo-mielita acută diseminată

Intră în categoria afecțiunilor demielinizante. Poate apare fără cauză aparentă, ori postinfecții virale (inclusiv postvaccinal) [43]. Se consideră a fi legată de o patogenie autoimună și anatomo-patologic afectează esențial substanța albă atât cerebrală cât și cea medulară.

IRM evidențiază leziuni T2 hiperintense multiple atât cerebral cât și medular, fără efect de masă evident. Poate exista priză de contrast, variabilă ca intensitate, în faza acută a bolii [24, 43]. Afecțiunea trebuie distinsă de scleroza multiplă, care se prezintă cu leziuni asemănătoare ca aspect și distribuție [6].

Prognosticul este greu de prezis: mortalitate în faza acută de până la 20%, dar și recuperare completă posibilă. Recurența după această afecțiune este improbabilă.

Scanned with OKEN Scanner

Scleroza multiplă

Afecțiune demielinizantă, afectând atât creierul cât şi măduva spinării, cu evoluție ondulantă, în pusee repetate.

IRM-ul a permis un diagnostic mult mai consistent [10]. Aspectul imagistic este diferit, în funcție de stadiul evolutiv al leziunii demielinizante:

1. În stadiul acut măduva este dilatată moderat, fuziform, cu zona de hipersemnal intramedular (mai frecvent în cordoanele posterioare), ades cu captarea substanței de contrast (fig. 12.75–12.80).

2. În stadiul postacut măduva are caracteristici morfologice normale, persistând zona de hipersemnal intramedular, fără *enhancement* postcontrast.

3. În stadiul cronic măduva poate căpăta aspect atrofic (fig. 12.19). În acest stadiu aria de hiperintensitate intramedulară dispare, de obicei.

Sarcoidoza

Este o raritate. Aspectul este al unei leziuni nodulare intramedulare, cu mică lărgire a cordonului medular, cu puternică captare a contrastului paramagnetic.

Diagnosticul este foarte dificil [13, 59, 36], bazat fie pe existența diagnosticului anterior de sarcoidoză, fie pe baza unor semne clinice şi paraclinice de sarcoidoză (adenopatie mediastinală, leziuni granulomatoase ale glandelor salivare la examenul bioptic).

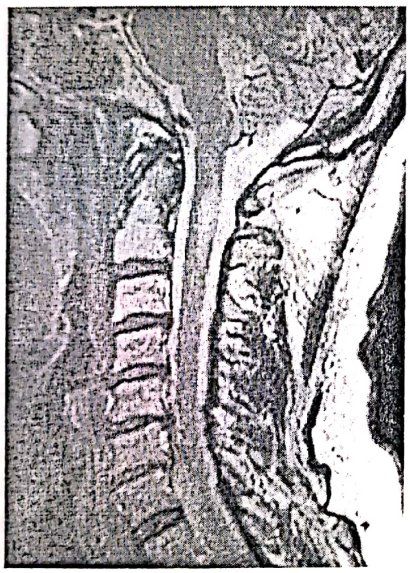

Figura 12.75. T2, sagital (caz TN).

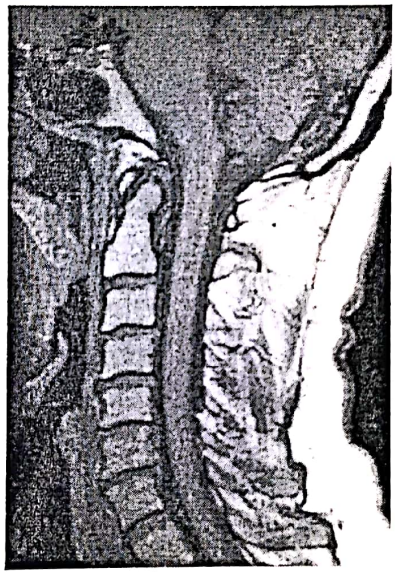

Figura 12.76. T1, sagital (caz TN).

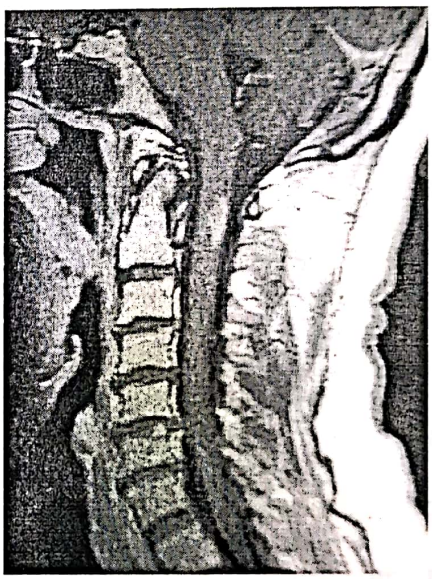

Figura 12.77. T1+C, sagital (caz TN).

Figura 12.78. T2, coronal (caz TN).

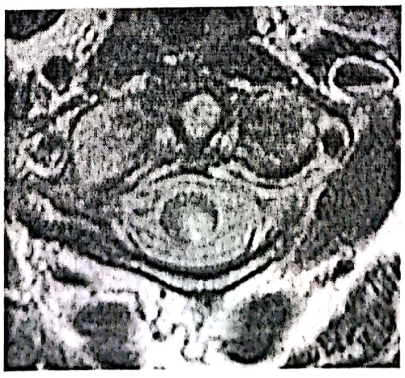

Figura 12.79. T2, axial (caz TN).

Figura 12.80. T+C, axial (caz TN).

Scanned with OKEN Scanner

În cazul unei asemenea etiologii soluția ar fi tratamentul cortizonic de probă, cu urmărirea evoluției IRM, chirurgia leziunii (cu biopsie) rămânând cea din urmă opțiune.

TRATAMENTUL

Tratamentul tumorilor intramedulare este exclusiv chirurgical. Facem totuși mențiunea că, neurochirurgul trebuie să învețe când și unde să se oprească pentru a nu afecta calitatea vieții pacientului. Țelurile tratamentului sunt:

1. ablația cât mai completă a tumorii,
2. obținerea unui diagnostic precis anatomo-patologic.

Locul tratamentului radioterapic în acest moment este adjuvant. El se adresează acelor tumori care nu sunt tehnic extirpabile și care sunt, în același timp, radiosensibile. Pentru cele care se pretează la excizie chirurgicală, radioterapia poate fi folosită doar dacă gradul de malignitate histologică este mare și dacă au fost lăsate pe loc resturi tumorale. Pentru recidivele tumorale reoperarea este în general considerată o soluție mai bună decât radioterapia.

Pentru a putea obține rezultate de bună calitate este necesară împlinirea unor condiții preliminare:

1. **O investigare IRM** de foarte bună calitate, care aduce următoarele informații:

– permite diagnosticul diferențial cu alte leziuni intramedulare nechirurgicale,

– permite urmărirea evoluției postchirurgicale și în general postterapeutice (la cazurile nechirurgicale și cele a căror indicație terapeutică nu este absolut clară la momentul inițial),

– definește întinderea porțiunii solide a tumorii, singura care trebuie obligatoriu expusă prin laminectomie,

– definește poziția tumorii în plan axial (orizontal): centrală sau excentrică, în profunzimea parenchimului medular sau corticalizată. În acest fel se planifică preoperator poziția mielotomiei (în șanțul median, în șanțul colateral posterior sau atipică – la nivelul locului de corticalizare), se prevede grosimea parenchimului medular peritumoral ce urmează a fi străbătut de incizie,

– permite estimarea etiologiei leziunii intramedulare, estimare utilă în definirea atitudinii terapeutice (chirurgicală sau conservatorie) și a histologiei probabile în cazul unei tumori intramedulare.

2. **Pacient ambulatoriu**, cunoscut fiind faptul că scopul chirurgiei este prezervarea situației neurologice existente preoperator și nu recuperarea deficitelor deja instalate. Așadar, momentul operației, cât mai repede după ce a fost stabilit diagnosticul de tumoră intramedulară. Motivația este dată de faptul că, ceea ce poate oferi de obicei operația este menținerea pacientului la același nivel de deficit neurologic ca în preoperator. În consecință, dacă vom opera un pacient care nu mai poate merge (cu motilitate păstrată dar funcțional inutilă), aceeași stare este de așteptat a se perpetua și în postoperator. Așadar, pacientul trebuie operat cât mai repede, cu siguranță atunci când încă se poate deplasa [20, 33, 44, 46].

3. **Condiții tehnice**. Mijloacele tehnice necesare pentru a putea opera un asemenea pacient sunt:

– aparat radiologic mobil, pentru reperaj intraoperator,

– o sursă bună de lumină și un echipament de mărire. Majoritatea autorilor vorbesc de microscop operator, însă în opinia multor autori cu mare experiență în această patologie, lupele măritoare (2 – 4×) sunt absolut suficiente,

– coagulare bipolară,

– instrumente și tehnică microchirurgicală,

– eventual cavitron (aspirator ultrasonic – CUSA),

– ultrasonografia intraoperatorie ne poate ajuta în determinarea componentelor solide și chistice ale TIM, și mai ales în poziționarea exactă a mielotomiei atunci când formațiunea intramedulară este foarte mică, iar dilatatea cordonului medular este minimă. Nu cred că această facilitate tehnică este obligatorie și nu am simțit nevoia ei decât într-un singur caz,

– potențiale evocate senzitive și motorii (PES si PEM), pentru reducerea riscului unor deficite neurologice suplimentare postoperatorii. Nu cred că această monitorizare este absolut necesară și argumentez cu faptul că rezultatele obținute (fără monitorizare) sunt cel puțin comparabile cu cele ale unor autori cu experiență mult mai vastă decât a mea. Cred că utilizarea lor are semnificație din punct de vedere psihologic (pentru chirurg) care se simte astfel protejat de riscul agravărilor neurologice, protecție care poate însemna un abord mai agresiv al tumorii, protecție a cărei realitate urmează încă a fi stabilită.

Ce se știe:

– Pentru a avea valoare, monitorizarea PES și PEM trebuie făcută la pacienți care nu au deficite neurologice majore. Ei trebuie neapărat monitorizați

Scanned with OKEN Scanner

şi preoperator pentru a avea valori solide de referinţă. Altfel, monitorizarea nu este de folos.

– Observarea PES are valoare predictivă redusă. PEM au ajuns să predomine ca importanţă şi utilizare. Acestea sunt mai bine corelate cu funcţia motorie. O scădere a amplitudinii PEM cu > 50% trebuie să fie un semnal de alarmă pentru chirurg.

– Pentru un chirurg cu experienţă, monitorizarea intraoperatorie cu PES şi PEM nu este necesară pentru ablaţia cu succes a unei TIM, conform opiniei lui Fischer (Lyon) şi Brotchi (Brussels) [44, 66], care fac această afirmaţie după cca 15 ani de experienţă, cu peste 300 de asemenea operaţii efectuate. Oricum, spun ei, dacă avem un neurofiziolog în echipa medicală care este pregătit să rămână cu neurochirurgul în sala de operaţie pentru multe ore, nu există nici un motiv să operezi fără monitorizarea intraoperatorie a pacienţilor.

În ceea ce ne priveşte, folosim ca indicator de dezastru constantele vitale uzuale (ritm cardiac, TA, oximetrie etc.), modificarea lor semnificativă şi rapidă în timpul manevrelor intramedulare având pentru noi aceeaşi valoare pe care ar putea-o avea PEM.

Timpii chirurgicali de parcurs ar fi:

1. laminectomie limitată la componenta solidă a tumorii,
2. deschiderea durei (de obicei în linia mediană, rareori excentrică, atunci când mielotomia este atipică),
3. mielotomia – secţiunea piei. Cel mai adesea în şanţul medular median posterior, uneori atipică (în şanţul paramedian posterior sau la nivelul corticalizării) atunci când tumora este excentrică şi corticalizată (la şase din cele 26 de cazuri operate comunicate de autor [32]),
4. deschiderea fisurii mediane posterioare (pe direcţia fibrelor lungi),
5. suspendarea piei mater (buzele secţiunii piale) de dura mater deja deschisă şi suspendată,
6. identificarea şi golirea chistelor polare superior şi inferior, atunci când există (poziţionează capetele tumorii solide),
7. identificarea tumorii şi găsirea planului de clivaj între măduvă şi tumoră (elementul major de diferenţiere este diferenţa de coloraţie),
8. din acest moment începe dificilul proces de desprindere a tumorii de patul ei medular. Procedeul cel mai uzual şi eficace fiind acela denumit „*peeling*", ceva asemănător cojirii unui cartof copt. Durata operaţiunii este mare şi este îngreunată de faptul că tumora ocupă cea mai mare parte a spaţiului oferit de canalul rahidian, ceea ce îngreunează vizualizarea resturilor de parenchim medular cu aspect pelicular la periferia tumorii. De multe ori există noduli tumorali înfipţi ca degetele de mănuşă în parenchimul medular restant. Anterior, tumora ajunge de multe ori până pe pia mater anterioară, în contact intim cu artera spinală anterioară din care se desprind şi vasele nutritive tumorale. Acesta este unul din momentele critice ale intervenţiei, întrucât lezarea arterei spinale anterioare are consecinţe neurologice întotdeauna grave.

La procedura de mai sus, în care se încearcă păstrarea intactă a capsulei tumorale, există şi o alternativă, anume pătrunderea în tumora cu excizia cât mai largă a conţinutului (*debulking*) şi abia apoi decolarea tumorii de parenchimul medular. Această abordare are ca avantaj o mai bună vizibilitate generată de reducerea volumului tumoral, dar şi un dezavantaj, acela al sângerării intratumorale care, uneori, poate fi foarte deranjantă. În cazul cavernoamelor şi, în mod special în cazul hemangioblastoamelor, este recomandată ablaţia „în bloc" a nodulului tumoral [41].

Pentru hemostază există trei soluţii: tamponamentul simplu care rezolvă de cele mai multe ori situaţia, materialele hemostatice (surgicel, tahocomb) şi, în sfârşit, coagularea bipolară blândă.

Examenul IRM de control îl facem de obicei la circa un an postoperator, oricum nu mai devreme de 4–6 luni.

REZULTATELE POSTCHIRURGICALE

IMEDIAT POSTOPERATOR

Imediat postoperator, agravarea temporară a deficitelor de sensibilitate este regulă. Pe prim plan se situează tulburările sensibilităţii proprioceptive, evidente la examinare, încă şi mai evidente la mers. Accentuarea deficitelor motorii este, de asemenea, un fapt relativ frecvent imediat postoperator. Atât deficitele de sensibilitate cât şi cele motorii suplimentar apărute postoperator au o semnificativă tendinţă la remisiune (sunt tranzitorii). Deci, în prima lună postoperator se

Scanned with OKEN Scanner

aşteaptă ameliorarea deficitelor motorii şi senzitive apărute imediat postoperator până la un nivel egal cu cel din preoperator. Este de fapt ceea ce se aşteaptă de la operaţie, prezervarea neurologiei preoperatorii. În lunile ce urmează se aşteaptă o ameliorare lentă şi discretă a neurologiei pacientului.

Aşadar, ameliorări postoperatorii ale situaţiei neurologice preoperatorii pot fi întâlnite în tumorile intramedulare operate. Atunci când există sunt de mică amploare, fără mare influenţă asupra situaţiei funcţionale a pacientului. În consecinţă, starea lui neurologică preoperatorie are mare importanţă asupra viitorului lui funcţional [25, 28]. Pacienţii care nu aveau funcţie motorie preoperator nu recuperează, iar dacă totuşi acest lucru se întâmplă, recuperarea este minimă şi lipsită de finalitate funcţională (nu pot să meargă sau să se menţină în ortostatism). Cu cât deficitele preoperatorii sunt mai severe şi de mai lungă durată, cu atât şansa de ameliorare în postoperator este mai mică. În plus pacienţii cu deficite neurologice severe suportă un risc de agravare postchirurgicală mai mare. În seria lui Cooper [69] aproape jumătate dintre pacienţii cu deficite neurologice severe s-au agravat postoperator cu unul sau mai multe grade.

ÎN PRIVINŢA REZULTATELOR TARDIVE

Câteva luni postoperator situaţia se prezintă astfel:

Într-un studiu comunicat de Fischer *et al.*, toţi pacienţii care anterior operaţiei nu erau ambulatori au rămas în aceeaşi situaţie postoperator. Rezultatele la trei luni postoperator au fost următoarele: 53% au fost ameliorați, 37% au rămas staţionari şi 10% s-au agravat [44].

Încercând să generalizăm şi să schematizăm numeroasele date din literatură am putea spune că postchirurgical se pot aştepta cam următoarele rezultate: staţionar sau ameliorat ~ 55%, agravat motor, dar remis ulterior ~25% – deci rezultate pozitive în cca 80% din cazuri. Ca rezultate negative se pot aştepta: agravări motorii definitive în 10% din cazuri şi deficite neurologice complete în alte 10% din cazuri.

Experienţa autorului se materializează în peste 60 de cazuri operate, din care peste 30 în ultimii 6 ani. Cele mai mari serii de pacienţi au fost prezentate de Brotchi şi Fischer cu cca 300 de operaţii efectuate la mai mult de 260 de pacienţi [66].

În studiul personal [32], din cele 26 de cazuri operate ablaţia completă a tumorii a fost posibilă în 21 din cazuri. La patru cazuri nu s-a găsit un plan de clivaj suficient de bun, iar într-un alt caz s-a limitat ablaţia datorită tulburărilor severe de ritm cardiac apărute intraoperator.

Analiza detaliată a rezultatelor în cele 26 de cazuri operate de autor în ultimii 5 ani arată astfel:

Rezultate motorii, imediat postoperator. Pentru determinarea acestora toţi pacienţii au fost evaluaţi motor pe baza scalei ASIA în preoperator şi în postoperatorul imediat (în primele 14 zile, în medie la 7 zile postoperator). Scorurile motorii globale obţinute au fost comparate şi atunci când au fost identice s-a consemnat „staţionar", când scorul postoperator a fost mai mic decât cel preoperator s-a consemnat „agravare" şi invers „ameliorare".

În aceste condiţii rezultatele au fost:

Staţionar	10 cazuri,	adică 38,46%,
Agravat	8 cazuri,	30,76%,
Ameliorat	6 cazuri	23,07%
Neprecizat	2 cazuri	7,69% (fără *testing* muscular în postoperator)

Au mai fost obţinute următoarele informaţii suplimentare:

– la cazurile ameliorate creşterile de scor ASIA s-au situat între 2 şi 14 p;

– la cazuri agravate scăderile de scor ASIA s-au situat între 3 şi 30 p.

Atunci când au fost luate în calcul totalitatea cazurilor evaluate pre- şi postoperator precoce s-a notat o reducere medie a scorului ASIA cu 3,2 puncte în perioada postoperatorie precoce (primele 14 zile). Aceasta înseamnă că, dacă toate evoluţiile ar fi perfect uniforme în postoperator, ar trebui să ne aşteptăm la o pierdere motorie echivalentă cu 3 pe scara ASIA pentru fiecare pacient în parte.

Aceeaşi analiză făcută de această dată, folosind scala Frankel (cu viză funcţională), arată: 4 cazuri au pierdut un grad Frankel (de la Frankel D au devenit Frankel C) postoperator precoce, trei dintre ele recuperând ulterior până la Frankel D (postoperator tardiv).

PROGNOSTICUL PE TERMEN LUNG

Depinde în primul rând de natura histologică a TIM.

Scanned with OKEN Scanner

Pentru tumorile benigne încapsulate (hemangioblastoame, schwannoame etc.) intervenţia chirurgicală este curativă. Aceeaşi situaţie este valabilă pentru majoritatea ependimoamelor. Ele sunt în general bine delimitate de ţesutul medular pe care nu-l infiltrează.

Pentru astrocitoame evoluţia şi prognosticul pe termen lung sunt variabile. Prognosticul cel mai bun îl au astrocitoamele pilocitice. Ele au evoluţia cea mai blândă, chiar după rezecţie subtotală.

În cazul astrocitoamelor maligne intramedulare prognosticul este similar cu cel al pacienţilor cu astrocitoame maligne intracraniene [39]. Nici un pacient nu a supravieţuit mai mult de un an, în seria prezentată de Cooper [69]. În seria aceluiaşi autor, 12 din 18 pacienţi cu astrocitoame de toate gradele au murit după un interval mediu de trei ani [69].

Aceleaşi rezultate raportează Cohen *et al.* [38]: 19 pacienţi cu astrocitoame maligne intramedulare au avut o supravieţuire medie de 6 luni şi doar doi pacieţi au supravieţuit mai mult de un an.

Sandler *et al.* [9] raportează o supravieţuire de 68% la 5 ani la 21 de pacienţi cu astrocitoame spinale, doi dintre pacienţi fiind cu astrocitoame anaplazice.

Supravieţuirea pe termen lung a pacienţilor cu **ependimoame** este evident mai bună decât în cazul pacienţilor cu astrocitoame [27]. Spre deosebire de acestea din urmă evoluţia nu pare la fel de mult legată de gradul histologic. Deşi ependimoamele pot însămânţa în spaţiul subarahnoidian acest mod de diseminare este excepţional [28].

Hemangioblastoamele sunt tumori benigne curabile în cazul unei rezecţii totale, iar prognosticul depinde de „comportamentul" celorlalte tumori din sistemul nervos central, atunci când localizările sunt multiple.

Pentru alte tipuri de TIM prognosticul nu este clarificat, dată fiind raritatea lor.

EXTENSIA REZECŢIEI TUMORALE

Este şi ea factor în evoluţia şi prognosticul tardiv al pacientului.

În cazul astrocitoamelor, datele existente sugerează că de fapt rezecţia lor completă sau cvasicompletă este foarte rară [49, 69] şi de obicei mai mică decât cea estimată de chirurg. Extensia rezecţiei, în aceste cazuri, are o slabă corelaţie cu riscul de recurenţă, supravieţuirea pacientului şi prognosticul neurologic postoperator [49]. Pentru această varietate histologică de TIM, incidenţa recurenţei tumorale ţine mai degrabă de timpul de urmărire postoperatorie decât de gradul rezecţiei tumorale.

În cazul ependimoamelor, extensia rezecţiei se corelează bine cu evoluţia postoperatorie. Toţi pacienţii cu ependimoame, la care s-a realizat rezecţie totală, au avut evoluţie bună, cu o singură excepţie [69] şi nu s-a înregistrat nici o recidivă. Atunci când nu se poate realiza rezecţia totală este obligatorie urmărirea IRM a cazului, dat fiind riscul recidivei.

BIBLIOGRAFIE

1. Alfonso E.R., De Gregorio M.A., Mateo P., Esco R., Bascon N., Morales F., Bellosta R., Lopez P., Gimeno M., Roca M., Villavieja J.L., Radiation myelopathy in over-irradiated patients: MR imaging findings. Eur. Radiol. 1997, 7: 400–404.
2. Balériaux D., Parizel P., Bank W.O., Intraspinal and Intramedullary Pathology. In: Imaging of the Spine and Spinal Cord. Claude Manelfe (eds) Raven Press, New York (1992) pp 513–564.
3. Barnwell J.L., Dowd C.F., Davis R.L., Edwards M.S.B., Gutin P.H., Wilson G.B., Cryptic vascular malformation of the spinal cord: diagnosis by magnetic resonance imaging and outcome of surgery. J. Neurosurg 1990, 72:403–407.
4. Bartels R.H., Gonera E.G., van der Spek J.A., Thijssen H.O., Mullaart R.A., Gabreels F.J., Intramedullary spinal cord abscess. A case report. Spine 1995, 20(10): 1199–1204.
5. Bicknell J.M., Carlow T.J., Kornfield M., Stovring J., Turner P., Familial cavernous angiomas. Arch Neurol 1978, 35:746–749. neurochirurgicală. Neurochirurgia (Iasi) 2003, 1(5): 125–130.
6. Bourgouin P.M., Tampieri D., Johnston W., Steward J., Melanson D., Ethier R., Multiple occult vascular malformations of the brain and spinal cord: MRI diagnosis. Neuroradiology 1992, 34:110–111.
7. Breger R.K., Williams A.L., Daniels D.L., Czervionke L.F., Mark L.P., Haughton V.M., Papke R.A. *et al.*, Contrast enhancement in spinal MR imaging. Am J Roentgenol 1989, 153:387–391.
8. Brotchi J., Intrinsic spinal cord tumor resection. Neurosurgery (2002), 5(50):
9. Brotchi J., Dewitte O., Levivier M., Balériaux D., Vandesteene A., Raftopoulos C., Flament Durand J., Noterman J., A survey of 65 tumors within the spinal cord: surgical results and the importance of preoperative magnetic resonance imaging. Neurosurgery 1991, 29:651–657.
10. Caldemeyer K.S., Smith R.R., Harris T.M., Edwards M.K., MRI in acute disseminated encephalomyelitis. Neuroradiology 1994, 36(3):216–220.

Scanned with OKEN Scanner

48. Merine D., Wang H., Kumar A.J., Zinreich S.J., Rosenbaum A.E., CT myelography and MR imaging of acute transverse myelitis. J Comput Assist Tomogr 1987, 11:606–608.
49. Mihaita I., Opris L., I.R.M. vertebro-medular. Arta Grafica, 2000.
50. Ogilvy C.S., Louis D.N., Ojeman R.G., Intramedullary cavernous hemangiomas of the spinal cord; clinical presentation, pathological features, and surgical management. Neurosurgery 1992, 31:2119–230.
51. Osborn A., Tumors, cysts and tumorlike lesions of the spine and spinal cord. In: Diagnostic Neuroradiology. Mosby 1994, 876–918.
52. Parizel P.M., Baleriaux D., Rodesch G., Segebarth C., Lalmand B., Christophe C., Lemort M, *et al.*, Gd-DTPA enhanced MR imaging of spinal tumors. Am J Roentgenol 1989, 152:1087–1096.
53. Pop T., Rezonanta magnetica nucleara. Ed. Medicala, 1995.
54. Rao K.C.V., Williams J.P., Lee B.C.P., Scherman J.L., MRI and CT of the spine. Ed. Williams & Wilkins, 1994.
55. Rebner M., Gebarski S.S., Magnetic resonance imaging of spinal cord hemangioblastoma. AJNR 1985, 6:287–289.
56. Rhoton E.L., Ballinger W.E., Quisling R., Sypert G.W., Intramedullary spinal tuberculoma. Neurosurgery 1988, 22(4): 733–736.
57. Roonprapunt C., Silvera V.M., Setton A., Freed D., Epstein F.J., Jallo G.I., Surgical management of isolated hemangioblastomas of the spinal cord. Neurosurgery 2001, 49:321–328.
58. Rossitch E., Zeidman S.M., Burger P.C. *et al.*, Clinical and pathological analysis of spinal cord astrocytomas in children. Neurosurgery 1990, 27:193–196.
59. Sami A., Elazhari A., Ouboukhlik A., Elkamar A., Jiddane M., Boucetta M., Hydatid cyst of the spine and spinal cord. Study of 24 cases. Neurochirurgie 1996, 42 (6): 281–7.
60. Sandler H.M., Papadopoulos S.M.N., Thornton A.F. Jr. *et al.*, Spinal cord astrocytomas: results of therapy. Neurosurgery 1992, 30:490–493.
61. Schwartz T.H., McCormick P.C., Intramedullary ependimomas: Clinical presentation, surgical treatment strategies and prognosis. Journal of Neurooncology 2000, 47:211–218.
62. Shen W.C., Cheng T.Y., Lee S.K., Ho Y.J., Lee K.R., Disseminated tuberculomas in spinal cord and brain demonstrated by MRI with gadolinium-DTPA. Neuroradiology 1993, 35(3): 213–215.
63. Simar J.M., Garcia-Bengochea F., Ballinger W.E., Mickle J.P., Quisling R.G., Cavernous angioma. A review of 126 collected 12 new clinical cases. Neurosurgery 1986, 18:162–172.
64. Slasky B.S., Bydder G.M., Niendorf H.P., Young I.R., MR imaging with gadolinium-DTPA in the differentiation of tumor, syrinx, and cyst of the spinal cord. J Comput Assist Tomogr 1987, 11:845–850.
65. Suzer T., Coskun E., Tahta K., Bayramoglu H., Duzcan E., Intramedullary spinal tuberculoma presenting as a conus tumor: a case report and review of the literature. Eur Spine J 1998, 7(2): 168–171.
66. Sze G., Krol G., Zimmerman R.D., Deck M.D.F.,: Intramedullary disease of the spine: diagnosis using gadolinium-DTPA-enhanced MR imaging. Am J Roentgenol 1988, 151:1193–1204.
67. Tartaglino L.M., Heiman-Patterson T., Friedman D.P., Flanders A.E., MR imaging in a case of postvaccination myelitis. AJNR 1995, 16:581–582.
68. Tuzun M., Hekimoglu B., Hydatid disease of the CNS: imaging features. AJR Am J Roentgenol 1998, 171(6): 1497–500.
69. Valk J., Kaiser M., Magnetic resonance imaging in the differentiation of spinal cord tumours and hydromyelia. Acta Radiol (Diag) 1986, 369:S242–S244.
70. Van Dycke C.W., Modic M.T., Beale S.M., Amartur S., Ross J.S., 3D MR myelography. J comput Assist Tomogr 1992, 16: 497–500.
71. Wang P.Y., Shen W.C., Jan J.S., Serial MRI changes in radiation myelopathy. Neuroradiology 1995, 37(5):374–377.
72. Williams A.L., Haughton V.M., Pojunas K.W., Daniels D.L., Kilgore D.P., Differentiation of intramedullary neoplasms and cysts by MR. Am J Roentgenol 1987, 149:159–164.
73. Whiteman M., Espinoza L., Post M.J.D. *et al.*, Central nervous system tuberculosis in HIV-infected patients: Clinical and radiographic findings. AJNR Am J Neuroradiol 1995, 16:1319–1327.

Scanned with OKEN Scanner

Capitolul 13
PRINCIPII DE DIAGNOSTIC ŞI TRATAMENT ÎN TUMORILE HIPOFIZARE

ALEXANDRU CONSTANTINOVICI, VASILE CIUBOTARU, IRINA OGREZEANU

INTRODUCERE

Tumorile hipofizare sunt majoritatea tumori epiteliale benigne, ce se dezvoltă din celulele adenohipofizei, reprezentând circa 15% din tumorile intracraniene. Tumorile asimptomatice, descoperite incidental la autopsie şi având dimensiuni mici (de ordinul milimetrilor) se întâlnesc în peste 25% din cazurile autopsiate neselectiv. Majoritatea acestor tumori s-au dovedit, imunohistochimic, microadenoame nesecretante sau microprolactinoame. Incidența adenoamelor hipofizare clinic simptomatice este mult mai scăzută, acestea apărând la 0,8–1% din populație [1, 43]. Indiferent de prezența atipiilor celulare sau nucleare în tumorile hipofizare, sunt considerate carcinoame hipofizare numai acele tumori care dau metastaze intră şi/sau extracraniene. Acestea sunt tumori extrem de rare, care spre deosebire de adenoamele hipofizare, ridică probleme terapeutice majore [8, 34].

ISTORIC

Chirurgia tumorilor hipofizare a debutat la sfârşitul secolului XIX, tentativele inițiale de a aborda aceste tumori, fiind prin abord transcranian. Abordul transsfenoidal a fost introdus la începutul secolului XX, dar dezvoltarea sa, inițial împiedicată de o insuficientă iluminare intraoperatorie, coincide cu introducerea tehnicilor de microscopie intraoperatorie şi control radiologic intraoperator. Principalele etape ale dezvoltării chirurgiei hipofizare sunt prezentate în tabelul 13.1 [8, 16, 17, 18, 20, 27, 37, 46].

Tabelul 13.1

Momente marcante ale dezvoltării chirurgiei hipofizare.

Personaje marcante ale chirurgiei hipofizare	**Contribuția adusă la dezvoltarea chirurgiei hipofizare**	**Momentul istoric**
Sir V. Horsley	Abord fronto-temporal	1889
F. Krause	Abord subfrontal	1905
H. Schloffer	Abord transsfenoidal prin rinotomie	1907
O. Hirsch	Abord transsfenoidal transnazal transseptal	1909
H. Cushing	Abord transsfenoidal sublabial transseptal abord transcranian subfrontal	1910 1929
N. Dott	Abord transsfenoidal, control fluoroscopic intraoperator	1923
G. Guiot	Abord transsfenoidal, magnificare optică intraoperatorie (lupe)	1960
J. Hardy (Montreal)	Abord transsfenoidal, introducerea microscopului operator, principiile moderne ale adenomectomiei selective transsfenoidale	1962
R. Fahlbusch	Abord transsfenoidal, introducerea controlului IRM intraoperator al rezecției	1999

ETIOPATOGENIE ŞI TABLOU CLINIC

În ceea ce priveşte **patogeneza** tumorilor hipofizare, predispoziția genetică este recunoscută

Scanned with OKEN Scanner

doar în sindromul neoplaziilor endocrine multiple de tip 1 (MEN1), dar numai cca 3% dintre tumorile hipofizare apar în acest context. Deşi a fost amplu dezbătută influenţa hipotalamusului asupra tumorigenezei hipofizare, rolul acestuia nu pare dominant. Există o autonomie a celulelor hipofizare, tumorile apărând printr-un defect celular intrinsec, o mutaţie somatică ce duce la o proliferare excesivă monoclonală. Nu toate mutaţiile genetice responsabile de apariţia tumorilor hipofizare au fost descrise, dar oncogenele şi genele supresoare tumorale (*jun, fos, p53*) ce sunt implicate frecvent în alte neoplazii, par mai rar implicate în dezvoltarea acestor tumori. Mai frecvent implicate par să fie oncogenele de tipul ciclinei E, D1 şi genei de transformare tumorală hipofizară. Markerii proliferării celulare şi vasculare se corelează pozitiv inconstant cu invazivitatea tumorilor hipofizare. La cca 40% din pacienţii cu acromegalie poate fi identificată o mutaţie punctiformă responsabilă ca expresie somatică de alterarea proteinei membranare Gs, ce reglează activitatea intracelulară a adenilatciclazei, determinând dereglarea proliferării celulare [3, 6, 21, 41–43, 47].

Conform caracterelor morfologice, tumorile hipofizare erau clasificate în mod clasic în funcţie de coloraţie, în:

- cromofobe (nesecretante);
- acidofile (celule conţinând GH);
- bazofile (celule conţinând ACTH).

Introducerea imunohistochimiei şi a microscopiei electronice a permis clasificarea tumorilor hipofizare în entităţi distincte, în funcţie de linia celulară de origine, după cum urmează:

- adenoame cu celule conţinând GH (somatotrope);
- adenoame cu celule conţinând prolactină;
- adenoame cu celule conţinând ACTH (corticotrope);
- adenoame cu celule conţinând TSH (tireotrope);
- adenoame cu celule conţinând FSH, LH (gonadotrope);
- adenoame plurihormonale;
- adenoame „*null cell*";
- oncocitoame [43].

În ceea ce priveşte activitatea hormonală, tumorile hipofizare pot fi endocrin inactive (nesecretante) sau active (secretante).

Indiferent de tipul celular, tumorile hipofizare cresc iniţial prin extensie la nivelul şeii turceşti pe care o măresc ca dimensiuni, deplasând şi comprimând ţesutul glandular normal. Ulterior, creşterea tumorii se face prin extensie supraselară, ducând la compresia nervilor şi chiasmei optice şi apoi para sau lateroselar, ducând la compresia sau chiar invazia sinusului cavernos, afectând nervii oculomotori, în principal nervul III. Extensia inferioară prin erodarea podelei şeii turceşti poate duce la invadarea completă a sinusului sfenoidal. Invazivitatea tumorilor hipofizare se evidenţiază microscopic intraoperator inconstant şi histologic prin infiltrarea durei mater bazale, a structurilor osoase ale bazei craniului, a endostului lojei selare şi a arahnoidei cisternei optochiasmatice. Invazivitatea tumorilor hipofizare este prezentă la aproximativ jumătate din cazuri. Tendinţa invazivă a unei tumori hipofizare se corelează atât cu dimensiunea ei, cât şi cu tipul endocrinologic al tumorii. Dimensiunile tumorilor hipofizare sunt în momentul diagnosticului, în mod logic, mai mari în cazul tumorilor endocrin inactive şi mai mici în cazul celor active endocrin.

Efectul compresiunii tumorale asupra structurilor cerebrale şi vasculo-nervoase învecinate, ce poate apare, atât în tumorile secretante cât şi în cele nesecretante, la dimensiuni mari ale acestora, determină clinic atât un sindrom neurologic, cât şi unul oftalmologic.

Sindromul neurologic se caracterizează prin:

- *cefalee*, iniţial intermitentă, determinată de distensia durală, ulterior continuă prin hipertensiune intracraniană (asociată cu vărsături şi stază papilară), determinată fie prin creşterea de volum a tumorii, fie prin obstrucţia circulaţiei lichidiene;
- *sindrom piramidal* iritativ sau lezional;
- *tulburări psihice*;
- *crize epileptice*;
- *tulburări de reglare a temperaturii, somnului, aportului alimentar* (sindrom adipozogenital sau ceşexie) determinate de compresiunea asupra hipotalamusului;
- *tulburări de vedere* de tipul scăderii unilaterale sau bilaterale a vederii până la cecitate şi modificări de câmp vizual (iniţial cvadrantanopsie sau defect de câmp vizual limitat la anumite culori, ulterior hemianopsia bitemporală caracteristică tumorilor hipofizare);

Scanned with OKEN Scanner

- *modificări ale fundului de ochi* de tipul palorii papilare (temporale inițiale, cu extensie ulterioară) și a atrofiei optice tardive; edemul papilar apare în condițiile existenței hipertensiunii intracraniene;
- *exoftalmia unilaterală* sau *parezele de nervi cranieni* ce indică afectarea structurilor intracavernoase;
- *diabet insipid* sau *hiperprolactinemie* prin compresiune prelungită a tijei hipofizare [3].

Tumorile hipofizare endocrin active secretă: prolactină (prolactinoame), GH (somatotropinoame), ACTH (tumori corticotrope), FSH, LH (tumori gonadotrope), TSH (tumori tireotrope), tumori secretante de subunități alfa ale hormonilor glicoproteici. Sindromul endocrin este caracteristic fiecărui hormon secretat în exces.

Hipersecreția de prolactină produce la femei **sindromul Forbes-Albright** caracterizat prin:

- tulburări ale ciclului menstrual până la amenoree;
- galactoree, prezentă de cele mai multe ori;
- scăderea potenței, libidoului și oligospermie (la bărbați, tabloul clinic este mai puțin evident).

Dimensiunea tumorii se corelează pozitiv cu valorile prolactinei serice.

Adenoamele secretante de GH produc **gigantism** la copii (tumora este prezentă înaintea închiderii cartilajelor de creștere) și **acromegalie** la adulți, caracterizată clinic prin:

- facies disarmonic (prognatism mandibular, diastema, macroglosie);
- creșterea în dimensiuni a extremităților;
- tegumente îngroșate;
- hipertrofie viscerală, afectând în special ficatul, cordul și splina (viscerele sunt inițial hiperfuncționale și apoi insuficiente);
- neuropatii periferice, sindroame radiculare sau sindrom de tunel carpian prin compresiune nervoasă din cauza îngustării orificiilor de emergență ale acestora;
- diabetul zaharat rezistent la tratment;
- hipertensiunea arterială rebelă la tratament;
- tendință crescută la neoplazii asociate (esofag, stomac, colon, melanom, limfom).

Boala Cushing, determinată de adenoamele secretante de ACTH este caracterizată clinic prin:

- facies în „lună plină";
- obezitate cu dispoziție axo-rizomelică;
- vergeturi, hirsutism, hiperpigmentație, echimoze;
- hipotrofie musculară;
- tulburări psihice (psihoza cortizonică);
- hipertensiunea arterială rezistentă la medicația antihipertensivă;
- tulburări ale ciclului menstrual, impotență, oligospermie.

Hiperpigmentația asociată cu semne de insuficiență hipofizară se întâlnește în tumora Nelson, tumoră selară ce poate apare după rezecția suprarenală. Adenomul hipofizar secretant de TSH este foarte rar. Tabloul clinic caracteristic este de tireotoxicoză. Celelalte tipuri de tumori secretante (FSH, LH) sunt mai puțin evidente clinic, caracterizându-se prin: scăderea libidoului, potenței, hirsutism, acnee, tulburări ale ciclului menstrual. Atât în tumorile endocrin active, cât și la cele inactive, compresiunea prelungită a țesutului hipofizar normal poate produce în grade variabile, **insuficiență hipofizară** [3, 6].

Apoplexia pituitară este determinată de necroza tumorală și eventual a țesutului hipofizar adiacent, însoțită de hemoragie, ce produce o acută creștere de volum a conținutului intraselar, caracterizată clinic prin:

- cefalee brutală, violentă;
- greață, vărsături;
- deteriorarea bruscă a vederii;
- semne de afectare a nervilor oculomotori (diplopie, ptoză palpebrală) [6, 35].

INVESTIGAȚII PREOPERATORII

DIAGNOSTICUL BIOCHIMIC (DOZĂRILE HORMONALE)

În diagnosticul tumorilor hipofizare, **prolactina serică** se dozează atât în tumorile secretante, cât și în cele nesecretante (valori normale: 0–10 ng/ml la bărbați, 0–15 ng/ml la femei). Dacă valoarea prolactinei serice depășește 150 ng/ml, diagnosticul de prolactinom este aproape sigur. Creșterea moderată a prolactinei serice (25–150 ng/ml) poate apare în orice tip de tumoră selară în care există compresiunea tijei hipofizare.

În acromegalie, **GH**-ul bazal are valori de peste 5 ng/ml și nu este suprimat sub 2 ng/ml la testul de tolarență la glucoză (după administrarea a 100 g glucoză). Somatomedina C (IGF-1) este crescută

Scanned with OKEN Scanner

peste valorile normale corespunzătoare vârstei şi sexului (0,34–1,9 U/ml la bărbaţi, 0,45–2,2 U/ml la femei). După administrarea de TRH sau GnRH, GH-ul creşte la 70–80% din pacienţii cu acromegalie.

În sindromul Cushing, dozarea **cortizolului** (valori normale: 5–25 µg/dl) şi a ACTH-ului plasmatic (valori normale: <80 pg/ml), precum şi a cortizolului urinar (valori normale: 20–70 µg/24h) nu este întotdeauna relevantă. De aceea, se folosesc testele de supresie la administrarea de dexametazonă. Testul de supresie cu doză mică de dexametazonă (2 mg) este utilizat dacă există suspiciunea unui hipercorticism, ca test *screening*. La pacienţii cu sindrom Cushing, cortizolul nu scade sub 2 µg/l. La testul de supresie cu doză mare de dexametazonă (8 mg), în cazul pacienţilor cu boală Cushing, cortizolul plasmatic scade cu 50% din valoarea bazală. La testul de stimulare cu CRH, pacienţii cu boală Cushing au un răspuns normal sau chiar exagerat, în timp ce pacienţii cu tumori ectopice secretante de ACTH sau la cei cu tumori adrenale nu se produce creşterea cotizolului sau a ACTH-ului. Dacă testul cu dexametazonă şi testul de stimulare la CRH dau rezultate echivoce, sursa de ACTH este îndoielnică, mai ales când investigaţiile imagistice nu arată adenoame distincte. În acest caz, cu ajutorul unui cateter venos se recoltează probe de sânge şi se dozează ACTH la diferite nivele ale sistemului venos: vena jugulară internă, ventriculul drept, vena cavă inferioară la nivelul diafragmului, venele renale, venele celiace şi femurale. În aceste cazuri se poate realiza şi dozarea ACTH-ului în sinusul pietros inferior, în condiţii bazale şi după stimulare cu CRH (se determină simultan ACTH-ul în sinusurile pietroase şi în circulaţia sistemică).

Un nivel **TSH** bazal la limita superioară a normalului (valori normale 0,5–3,5 µU/ml), în prezenţa unor nivele ridicate de T3 (valori normale: 25–35%) şi T4 (valori normale: 4,0–12,0 µg/dl) defineşte o secreţie inadecvată de TSH, caracteristică pentru adenoamele hipofizare secretante de TSH [45].

DIAGNOSTICUL IMAGISTIC AL TUMORILOR HIPOFIZARE

Radiografia simplă a craniului şi *a şeii turceşti* are în prezent numai rolul de a evidenţia gradul de pneumatizare a sinusului sfenoidal şi a oferi informaţii asupra patologiei sinusurilor paranazale.

Diagnosticul imagistic al tumorilor hipofizare se bazează în prezent pe **IRM cerebrală** (examinare în dinamică după administrarea substanţei de contrast) sau **CT cerebrală** ce are valoare în situaţia în care rezonanţa magnetică nu se poate utiliza, sau există calcificări şi/sau hemoragie intratumorală. Cele mai sugestive imagini CT şi IRM sunt oferite de secţiunile coronare, dar examinarea IRM se realizează folosind toate secţiunile (sagitală, coronară, axială) sau cel puţin două dintre acestea, executate la interval de 2–3 mm.

În **examinarea IRM nativă**, tumorile hipofizare sunt hipo/izo-intense faţă de substanţa cerebrală în secvenţele T1 şi hiperintense în secvenţele T2. În **examinarea IRM cu substanţă de contrast** (Gadolinium), adenohipofiza are aceeaşi intensitate cu substanţa cerebrală normală, dar la 5 minute după administrare, neurohipofiza fixează intens substanţa de contrast, apărând ca un punct luminos. Fixarea precoce a substanţei de contrast în neurohipofiză se datorează absenţei barierei hematoencefalice. Tumorile hipofizare fixează tardiv substanţa de contrast, moderat, de regulă neomogen, la cca 30 minute după administrarea acesteia. Microadenoamele sunt evidenţiate cu dificultate sau pot să nu apară pe imaginile IRM, de multe ori fiind indicate de semne indirecte ca: hipointensitate focală accentuată de administrarea substanţei de contrast, bombarea diafragmului selar, deplasarea tijei hipofizare sau eroziunea focală a şeii turceşti [14]. Examinarea IRM urmăreşte de asemenea relaţia dintre tumora hipofizară şi următoarele structuri vasculonervoase: chiasma optică, arterele carotide (porţiunea intracavernoasă şi supraclinoidiană), tija pituitară, cisterna suprachiasmatică, ventriculul III, sinusurile cavernoase.

În ceea ce priveşte caracterizarea dimensiunilor tumorilor hipofizare, cea mai relevantă scală de apreciere este scala Hardy [4] (tabelul 13.2). Macroadenoamele sunt tumorile cu diametrul mai mare de 10 mm, adenoamele gigante sunt caracterizate printr-un diametru mai mare de 40 mm. Termenul de „adenoame gigante" a fost propus de Shimon [40] (fig. 13.1).

Scanned with OKEN Scanner

Tabelul 13.2

Scala Hardy – clasificarea tumorilor hipofizare conform dimensiunilor şi extensiei acestora

Extensie
Extensie supraselară
0 – fără extensie
A – extensie la nivelul cisternei supraselare
B – obliterarea recesului anterior al ventriculului III
C – deplasarea podelei ventriculului III
Extensie paraselară
D – intracraniană (intraduralã)
E – inferior sau în interiorul sinusului cavernos (extradural)
Invazie/diseminare
Podeaua selară intactă
I – şa turcească normală sau expansionată focal
II – şa turcească lărgită, tumoră >10 mm
Sinus sfenoidal
III – perforaţia localizată a şeii turceşti
IV – distrucţia difuză a şeii turceşti
Diseminare la distanţă
V – diseminare prin LCR sau sanguină

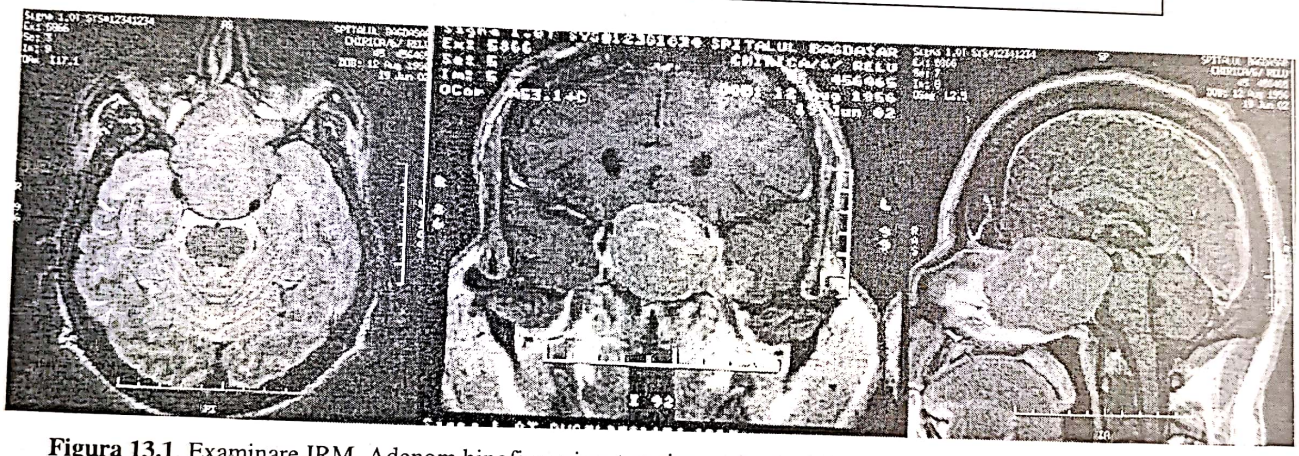

Figura 13.1. Examinare IRM. Adenom hipofizar gigant, extins supraselar şi lateroselar subtemporal, invaziv în celulele etmoidale, fosele nazale, sinusurile cavernoase şi etajul anterior al bazei craniului.

Invazivitatea tumorilor hipofizare la nivelul structurilor sinusului cavernos este exprimată prin scala Knosp, ce defineşte raportul între extensia/ invazia laterală a tumorii la nivelul sinusului cavernos şi linia intercarotidiană trasată prin centrul celor două secţiuni ale arterei carotide intracavernoase (tabelul 13.3, fig. 13.2) [24]. Invazivitatea tumorilor hipofizare, conform scalei Knosp, se corelează pozitiv cu agresivitatea acestora sugerată de examenul imunohistochimic [47].

Urmărirea postoperatorie se realizează prin examinare IRM cu substanţă de contrast la minimum trei luni postoperator, imaginile obţinute înaintea acestei perioade de timp fiind greu de interpretat [25].

DIAGNOSTIC DIFERENŢIAL

Diagnosticul diferenţial al tumorilor hipofizare se face cu alte tipuri rare de tumori ce se pot întâlni la nivelul regiunii selare: tumori ale neurohipofizei (tumori cu celule granulare), hamartoame (gangliocitoame), craniofaringioame, meningioame, glioame ale căilor optice şi hipotalamusului, cordoame, germinoame, hemangioame şi hemangioblastoame, melanoame primare, sarcoame. Pe lângă acestea se pot întâlni tumori metastatice (sân, plămân, prostată, limfoame, leucemie, în fazele tardive ale bolii când există diseminări multiple). Există, de asemenea, leziuni pseudotumorale inflamatorii (abces, hipofizită limfocitară, sarcoidoză, mucocel) sau infiltrative (amiloidoză, hemocromatoză, mucopolizaharidoză) [20, 43].

Scanned with OKEN Scanner

Tabelul 13.3

Scala Knosp – clasificarea imagistică a invaziei tumorilor hipofizare la nivelul sinusului cavernos

Gradul invaziei	Aspect RM (secţiuni coronare)
0	Tumora nu depăşeşte lateral tangenta la faţa medială a arterei carotide intracavernoase.
1	Tumora invadează sinusul cavernos, dar nu depăşeşte linia intercarotidiană.
2	Tumora invadează sinusul cavernos, dar nu depăşeşte tangenta la faţa laterală a arterei carotide intracavernoase.
3	Tumora invadează sinusul cavernos, depăşeşte tangenta la faţa laterală a arterei carotide intracavernoase, dar nu înglobează complet artera carotidă intracavernoasă.
4	Tumora înglobează complet artera carotidă intracavernoasă.

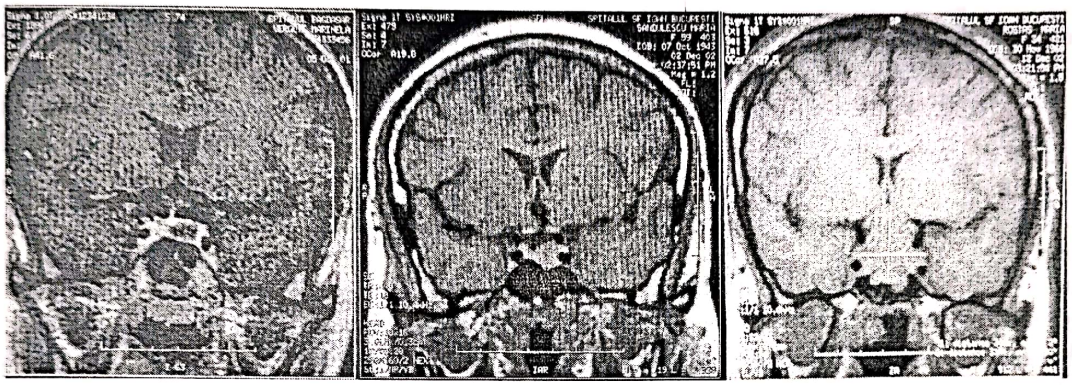

Knosp 0/0 Knosp 0/1 Knosp 3/3

Knosp 2/2 Knosp 0/3 Knosp 0/4

Figura 13.2. Exemplificări ale aplicării scalei Knosp în tumorile hipofizare (gradare Knosp dreapta/stânga).

TRATAMENTUL TUMORILOR HIPOFIZARE

A. TRATAMENTUL CHIRURGICAL

Rezecţia chirurgicală este tratamentul de elecţie în tumorile endocrin active, cu excepţia prolactinoamelor şi în tumorile endocrin inactive ce sunt însoţite de efect de masă prin compresiunea-infiltrarea structurilor învecinate. Apoplexia pituitară reprezintă o urgenţă neurochirurgicală (fig. 13.3.)

Două tipuri de aborduri sunt practic esenţiale în chirurgia tumorilor hipofizare, abordul transsfenoidal şi abordul transcranian. Aceste două aborduri asigură excizia majorităţii tumorilor hipofizare. În cazul tumorilor cu extensie supra şi lateroselară asimetrică, cele două aborduri pot fi utilizate independent, sau pot fi combinate la un interval scurt între ele, în scopul unei rezecţii complete a tumorii.

Scanned with OKEN Scanner

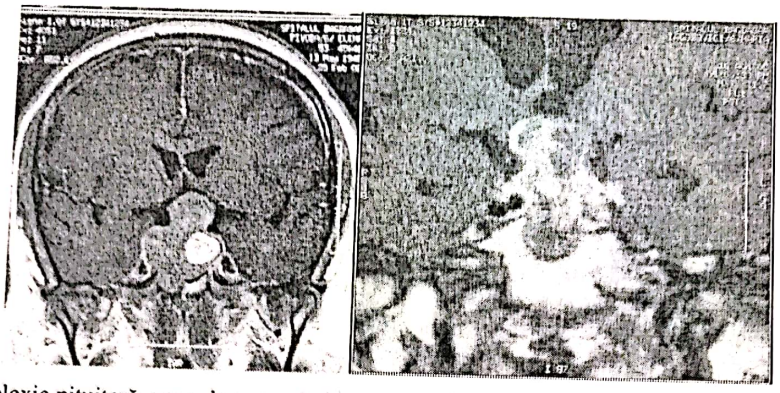

Figura 13.3. Apoplexie pituitară: zone de necroză şi hemoragie intratumorală (imagini IRM, T1, secţiuni coronare).

Abordul transsfenoidal

Abordul transsfenoidal este indicat în toate cazurile de tumori hipofizare intraselare, precum şi la cele cu extensie supraselară, la care există o comunicare largă între porţiunea intra şi cea supraselară. Pacientul este poziţionat fie în decubit dorsal (chirurgul operând din spatele capului acestuia), fie în poziţie semi-şezândă (chirurgul este aşezat lateral de pacient).

Principiile adenomectomiei selective transsfenoidale au fost descrise de Hardy [17]. Fluoroscopia intraoperatorie este utilizată pentru orientarea în plan sagital. Există mai multe variante tehnice ale acestui abord, utilizând însă aceiaşi timpi principali [6, 15, 20, 26, 46]:

- incizia mucoasei bucale (abord sublabial) sau incizia mucoasei cavităţii nazale la nivelul septului nazal, anterior sau posterior (transnazal);
- disecţia mucoasei septului nazal fie unilateral (paraseptal), fie bilateral (transseptal), prin introducerea unui specul special destinat acestor intervenţii, ce luxează lateral septul nazal cartilaginos şi crează un tunel până la nivelul peretelui anterior al sinusului sfenoidal;
- rezecţia septul nazal osos;
- rezecţia peretele anterior al sinusului sfenoidal, sau sinusul sfenoidal osos dacă acesta nu este pneumatizat (situaţie mai frecvent întîlnită la copii), precum şi a septurilor intrasfenoidale (sub microscop operator folosind drilul diamantat sau pensa Kerrison);
- ablarea mucoasei sinusului sfenoidal;
- rezecţia podelei şeii turceşti, expusă în porţiunea supero-medială a câmpului operator, folosind acelaşi dril;
- incizia cu ajutorul microfoarfecelor a endostului ce crează capsula tumorală;
- evacuarea spontană a tumorii ce se află sub presiune şi apoi rezecţie selectivă prin curetare şi cu ajutorul unor micropense speciale;
- câmpul operator de la nivelul podelei selare se poate acoperi la finalul operaţiei (în special când se exteriorizează LCR de la nivelul cisternelor bazale), cu grefe autologe reprezentate de fragmente de fascia lata, ţesut adipos sau muşchi, solidarizate cu colagen sau gel de fibrină [7, 23, 38].

Tumorile dure şi capsula tumorală necesită rezecţia fragmentată, cu ajutorul micofoarfecelor. Sub microscop operator, diferenţierea între ţesutul hipofizar normal şi ţesutul tumoral este posibilă datorită diferenţei de culoare (ţesutul hipofizar normal este gălbui şi are un desen vascular caracteristic) şi de consistenţă (ţesutul hipofizar normal are consistenţă crescută).

În cazul microadenoamelor secretante de ACTH (1–3 mm), pentru evidenţierea tumorii este necesară explorarea glandei hipofizare prin secţiuni liniare, sau hemihipofizectomie (lateralizată prin determinarea nivelului de ACTH în sinusul pietros) [20].

Adenoamele extinse paraselar, dar neinvazive în sinusul cavernos, tind să se deplaseze spre linia mediană după rezecţia porţiunii centrale a tumorii, putând fi uneori astfel rezecate. Chirurgii cu înaltă expertiză pot rezeca şi porţiunea intracavernoasă a tumorilor, prin deschiderea peretelui medial al sinusului cavernos, evitarea structurilor vasculare realizându-se prin utilizarea neuronavigaţiei [3, 10, 11] (fig. 13.4).

Scanned with OKEN Scanner

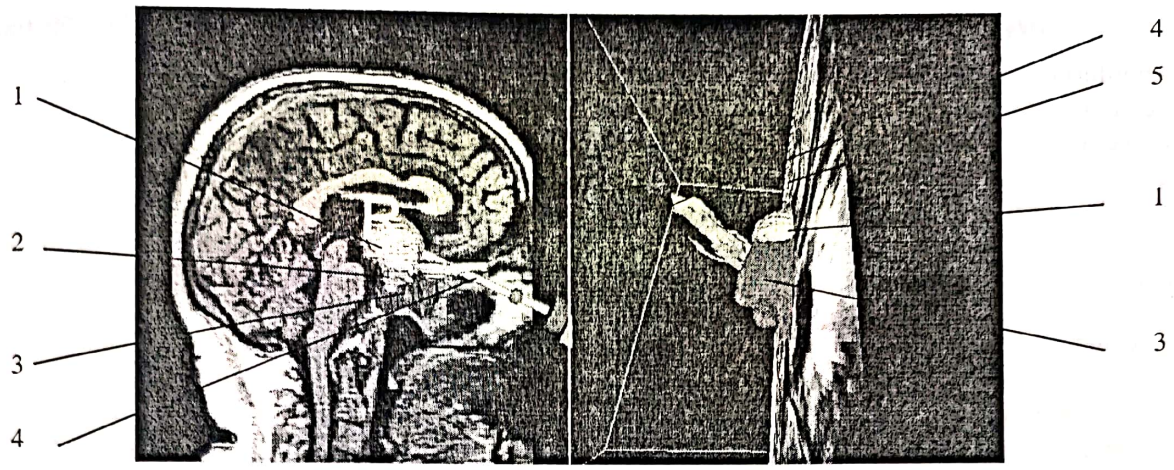

Figura 13.4. Reconstrucție tridimensională computerizată a unei tumori hipofizare și a structurilor vasculonervoase învecinate (1 – tumora hipofizară, 2 – artera carotidă, 3 – sinusul cavernos, 4 – nervii optici). Indicatorul liniar (5) schițează direcția abordului transfenoidal. Reconstrucția tridimensională reprezintă etapă în cadrul neuronavigației intraoperatorii.
(Reconstrucția a fost realizată cu ajutorul programului 3D Slicer, obținut la *MIT's Artificial Intelligence Lab and Surgical Planning Lab at Brigham Harvard Medical School*, soft obținut în cadrul unui program de cercetare).

În macroadenoamele cu extensie supraselară se recomandă evitarea explorării spațiului supraselar din cauza riscului de lezare a aparatului optic și structurilor vasculare. Pentru facilitarea coborârii porțiunii supraselare a tumorii în spațiul intraselar se recomandă fie creșterea intraoperatorie a presiunii intracraniene prin compresiunea venelor jugulare [20], fie intervenție chirurgicală planificată în mai multe etape succesive după anumite intervale de timp, lăsând un dren intraselar după prima intervenție [36]. Abordul transsfenoidal permite și rezecția adenoamelor invazive la nivelul porțiunii superioare a clivusului [3, 10, 36].

Prin abordul transsfenoidal, în cazul tumorilor endocrin active, este posibilă obținerea curei biochimice (normalizarea secreției hormonale) la 80–90% dintre microadenoame, procentul fiind mai scăzut la macroadenoame. În cazul adenoamelor gigante, cura biochimică nu poate fi obținută practic la nici unul dintre cazuri.

Controlul intraoperator al eficienței rezecției se referă, în acest moment de dezvoltare al abordului transsfenoidal, la: dozările hormonale intraoperatorii, controlul endoscopic al cavității de rezecție și la controlul IRM intraoperator al rezecției [3, 12, 30, 31]. Abordul transnazal endoscopic este indicat în special în reintervențiile asupra resturilor tumorale sau a recidivelor [4].

Abordurile transcraniene

Toate tumorile ce au extensie lateroselară asimetrică sau la care nu există o comunicare largă între porțiunea intra- și cea supraselară, iar șaua turcească nu este evident lărgită, au indicație pentru abord transcranian. Cele mai frecvent utilizate aborduri transcraniene sunt abordurile bazale.

Abordurile bazale

Dintre abordurile transcraniene bazale, cel mai folosit este abordul fronto-temporal cu rezecția crestei sfenoidale (pterional bazal). Fisura silviană este deschisă microchirurgical până la expunerea nervului optic, chiasmei optice și elementelor vasculare ale porțiunii anterioare a poligonului Willis. Capsula tumorală poate fi abordată în acest punct al intervenției fie interoptico-carotidian, fie suprachiasmatic. După incizia capsulei tumorale și rezecția intracapsulară a tumorii, capsula este disecată și rezecată fragmentat, o atenție specială fiind acordată vaselor capsulare ce se continuă la nivelul arahnoidei și a structurilor cisternelor bazale. Și în acest abord, adenomectomia este selectivă, ea urmând identificării țesutului hipofizar normal și a tijei pituitare.

În cazul extensiei retroselare a tumorii, abordul pterional este mai puțin favorabil. În această situație este de preferat abordul bifrontal bazal interhemisferic, ce presupune un volet frontobazal median, ligatura sinusului sagital superior în treimea anterioară, disecția nervilor olfactivi și abordul capsulei tumorale fie prechiasmatic, fie trans lamina terminalis, în cazul chiasmei prefixate (nervii optici scurți) [2, 6, 20].

Scanned with OKEN Scanner

Abordurile superioare

Abordurile superioare (transventricular sau transcalos) sunt indicate rar în tumorile hipofizare, şi anume în tumorile cu extensie majoră la nivelul ventriculului III. Abordul transventricular se realizează printr-o craniotomie frontală paramediană şi abordarea ventriculului lateral prin corticotomie la nivelul girului frontal mediu. Porţiunea tumorală de la nivelul ventriculului III este expusă prin foramen Monro. Pentru abordul transcalos, craniotomia se localizează două treimi anterior şi o treime posterior de sutura coronară. După expunerea interhemisferică a corpului calos, acesta se incizează pe o lungime de 2–2,5 cm, iar ventriculul III este abordat prin cavum septului pelucid, între cele două braţe ale fornixului [20].

Scopul chirurgiei tumorilor hipofizare este nu numai rezecţia tumorală cât mai completă, ci şi obţinerea curei biochimice în cazul tumorilor secretante, ceea ce presupune restabilirea valorilor hormonale la nivelurile normale, postoperator.

Rezecţia chirurgicală se consideră, în funcţie de procentul rezecat din tumoră:

- totală (100%) (fig. 13.5);
- aproape totală (> 90%);
- subtotală (80–90%);
- parţială (< 80%);
- biopsie (fragmente tumorale prelevate).

Remisia biochimică se consideră, în linii mari obţinută, dacă:

– nivelul prolactinei plasmatice < 10 ng/dl (prolactinoame);

– nivelul cortizolului plasmatic < 5μg/dl, împreună cu un nivel normal de cortizol urinar, necesitând substituţie hormonală (boala Cushing);

– nivelul GH plasmatic < 1 ng/ml în timpul testului de toleranţă la glucoză şi IGF1 plasmatic în limite normale, corespunzător sexului şi vârstei (acromegalie) [28, 46].

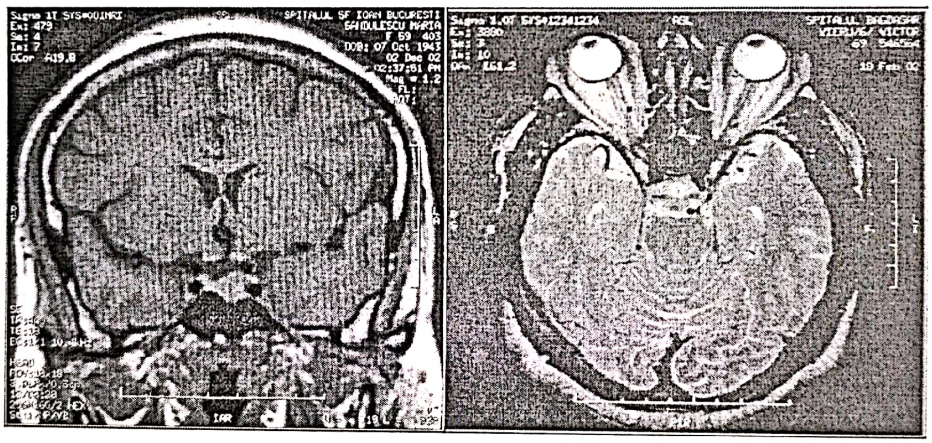

a

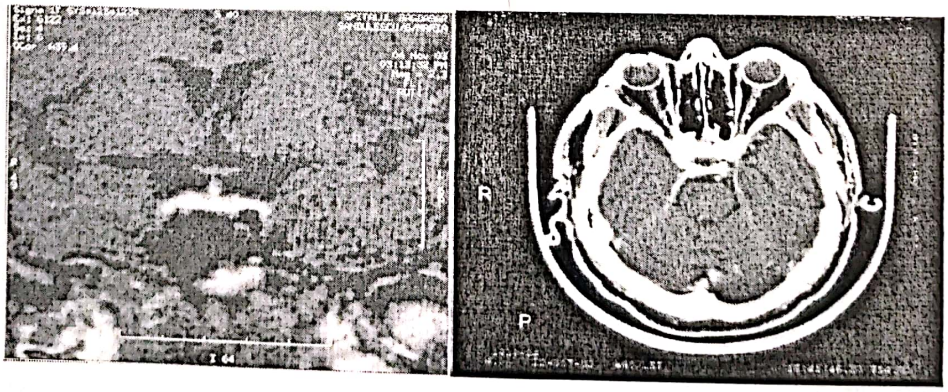

b

Figura 13.5. Ablaţia completă a unei tumori hipofizare: a – imagini preoperatorii; b – imagini postoperatorii.

Scanned with OKEN Scanner

COMPLICAȚIILE CHIRURGIEI TUMORILOR HIPOFIZARE

Din punct de vedere al complicațiilor postoperatorii, abordul transsfenoidal se detașează clar de cel transcranian, printr-o frecvență mult mai redusă a complicațiilor. Mortalitatea, cât și morbiditatea majoră reprezentată de fistula de lichid nazală, meningită, insuficiența hipofizară au o frecvență de sub 2% în cazul abordului transsfenoidal [1, 3, 5, 10, 19, 27, 44].

Complicațiile posibile legate de **abordul transnazal**, reduse semnificativ prin abordul endonazal posterior) sunt:

- perforarea septului nazal;
- prăbușirea piramidei nazale;
- hipoestezie la nivelul incisivilor;
- fractura podelei orbitare;
- epistaxis;
- inflamațiile sau infecțiile la nivelul sinusului sfenoidal sau maxilar.

Cele mai frecvente complicații ale **abordului transsfenoidal** sunt:

- fistula LCR nazală (ce necesită reintervenție în mai puțin de 1% din cazuri);
- meningita și alte infecții intracraniene (mai puțin de 1% din cazuri);
- defectele vizuale produse în special din cauza unei sângerări intracapsulare postoperatorii, mai rar din cauza unei leziuni directe a chiasmei, nervilor optici sau nervilor oculomotori;
- leziunile vasculare severe (excepțional de rare);
- diabetul insipid tranzitor, ce apare la 5–18% dintre pacienți și este permanent la 1–2% dintre pacienți;
- sindromul secreției inadecvate de hormon antidiuretic (SIADH).

În ***abordurile transcraniene*** se adaugă complicațiile legate de:

- voletul propriu-zis (hemoragie, infecție);
- manipularea directă a căilor optice și a structurilor vasculare;
- deficitele neurologice și dereglările hipotalamice datorate vasospasmului sau leziunilor vasculare;
- diabetul insipid permanent se întâlnește abordurile transcraniene în 2% din cazuri.

Alte complicații posibile după abordul transsfenoidal sau după abordurile transcraniene sunt: hidrocefalia, pneumocefalia, anosmia [1, 3, 5, 6, 11, 20, 29, 46].

B. TRATAMENTUL RADIOTERAPIC

Postoperator, în cazurile la care investigațiile imagistice pun în evidență un rest tumoral, în special dacă acest rest tumoral are tendința de creștere sau hipersecreția hormonală patologică persistă, se indică radioterapia. În cazul resturilor tumorale, radioterapia se recomandă după reevaluarea atentă a posibilității unei reintervenții chirurgicale. În cazul recidivelor tumorale, indicația de primă linie este reintervenția chirurgicală și apoi radioterapia. Ca tratament de primă intenție, radioterapia este indicată numai în cazurile cu stare generală gravă, ce nu permite o intervenție chirurgicală. În cazul prolactinoamelor, radioterapia este indicată după epuizarea posibilităților de terapie medicamentoasă și chirurgicală, dacă nu s-a obținut controlul hipersecreției de prolactină.

Radioterapia fracționată externă este până în prezent cea mai utilizată tehnică radioterapică. Se folosește o doză totală de 45–55 Gy, fracționată în doze de 1,8–2 Gy/zi, aplicate timp de 4–5 săptămâni. Cu toate că *planning*-ul de iradiere acordă o atenție deosebită evitării căilor optice și țesutului hipofizar normal, acestea intră oricum într-o oarecare măsură în câmpul de iradiere, astfel încât postiradiere se constată în majoritatea cazurilor o insuficiență hipofizară parțială [8].

Radioterapia focusată stereotaxică sau gamma-*knife* (radiochirurgie) permite o mai bună delimitare a volumului țintă și aplicarea unei doze mai mici de radiații. Doza medie folosită pentru oprirea proliferării celulare este de 12 Gy, iar cea folosită pentru scăderea hipersecreției hormonale este de 15–17 Gy. Au indicație pentru terapie gamma-*knife* tumorile inabordabile chirurgical (situate de ex. în sinusul cavernos) cu diametrul mai mic de 30 mm, situate la o distanță mai mare de 3 mm de structurile optice [2, 22, 39] (fig. 13.6).

C. TRATAMENTUL MEDICAMENTOS PEROPERATOR

Preoperator, insuficiența hipofizară pe linie corticotropă și tireotropă se corectează în mod obligatoriu în toate cazurile.

Scanned with OKEN Scanner

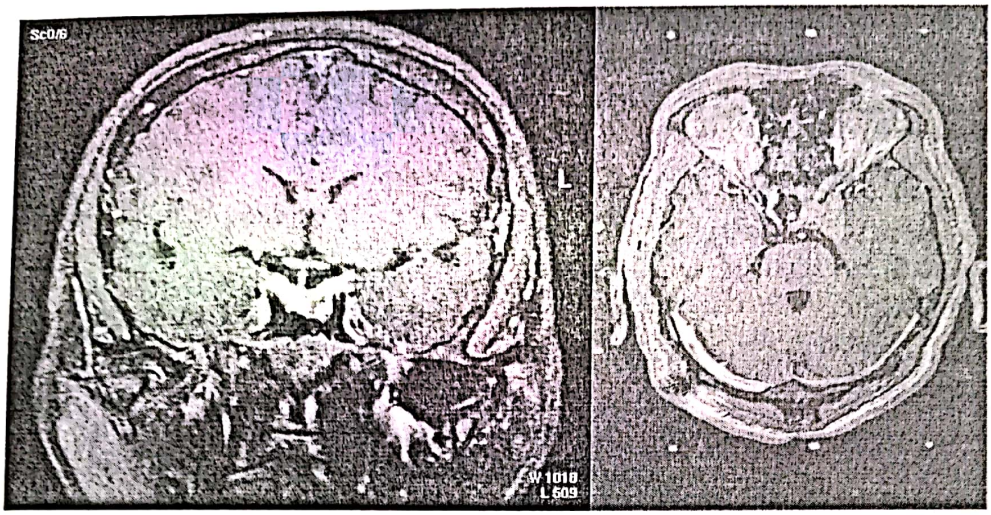

Figura 13.6. Resturi tumorale cu indicație pentru terapie *gamma-knife*.

Într-un singur tip de tumori hipofizare terapia de primă linie este medicamentoasă, şi anume în prolactinoame. Agoniştii de dopamină scad secreția de prolactină, dar au şi efect antiproliferativ, ducând la diminuarea până la dispariție a dimensiunilor tumorale. Cele mai cunoscute preparate sunt: Bromocriptina (Pravidel, Kirim) şi Cabergolina (Dostinex). Aceste medicamente pot determina efecte secundare, cea mai grea de tolerat fiind hipotensiunea arterială. În această situație, precum şi în cazul în care controlul biochimic al hipersecreției de prolactină nu este stabil, tulburările de vedere se agravează rapid, tumora prezintă o componentă chistică importantă, pacienta îşi doreşte o sarcină sau intervenția chirurgicală, atunci intră în discuție operația ca tratament de primă intenție.

În macroadenoamele invazive, secretante de GH, se poate utiliza tratamentul cu Octreotide timp de 6–12 săptămâni, ce pare a diminua consistența tumorii, facilitând rezecția acesteia.

Este obligatorie reechilibrarea în vederea intervenției chirurgicale a pacienților cu boală Cushing, sever afectați sistemic de această afecțiune. Se poate folosi pe termen scurt tratamentul cu Metyrapone (medicație adrenolitică).

În cazul tumorilor nesecretante nu există o medicație antiproliferativă specifică. Terapia medicamentoasă se referă la substituția hormonală, în situațiile în care se evidențiază insuficiența hipofizară.

Carcinoamele hipofizare pot beneficia de tratament chimioterapic (5-Fluorouracil şi Methotrexate) pentru tratarea metastazelor.

Imediat postoperator şi până în a 10-a zi postoperator, se monitorizează atent diureza şi electroliții serici şi urinari. Pacienții cu insuficiență hipofizară primesc hemisuccinat de hidrocortizon. Diabetul insipid se tratează cu vasopresină injectabilă, intranazală sau pe cale orală [20]. Hiponatriemia (SIADH) necesită restricție hidrică, diuretice şi administrarea de sodiu lent, intravenos [33].

CONCLUZII

Tumorile hipofizare sunt tumori cu un prognostic favorabil postoperator. Chirurgia reprezintă tratamentul de elecție al tumorilor hipofizare, cu excepția prolactinoamelor, la care tratamentul de primă intenție este medicamentos. Abordul transsfenoidal, atunci când este posibil, reprezintă soluția chirurgicală optimă, fiind unul dintre cele mai eficiente şi sigure aborduri neurochirurgicale, atunci când sunt respectate următoarele principii: chirurgie delicată, păstrarea integrității structurilor vasculonervoase şi hemostaza riguroasă. Radioterapia şi terapia medicamentoasă reprezintă soluții complementare în tratamentul tumorilor hipofizare.

BIBLIOGRAFIE

1. Ambrosi B., Faglia G., Epidemiology of pituitary tumors. Excerpta Medica Int Cong Ser. 1991; 961:159–168.
2. Attanasio R., Epaminonda P., Motti E. şi colab., Gamma-knife radiosurgery in acromegaly: a 4-year follow-up study. J Clin Endocrinol Metab. 2003 Jul; 88(7):3105–12.

Scanned with OKEN Scanner

3. Buchfelder M., Hypophysenadenome. Onkologe, Springer Verlag.1999; 5:94–102.
4. Cappabianca P., Alfieri A., Colao A., şi colab., Endoscopic endonasal transsphenoidal surgery in recurrent and residual pituitary adenomas: technical note. Minim Invasuve Neurosurg 2000; 43: 33–43.
5. Ciric I., Ragin A., Baumgartner C., şi colab., Complications of transsphenoidal surgery: results of a national survey, review of the literature, and personal experience. Neurosurgery, 1997; 40: 225–237.
6. Ciubotaru V., Indicaţii şi metode de tratament neurochirurgical în tumorile hipofizare. Teză de doctorat, UMF „Carol Davila", Bucureşti, 1998.
7. Couldwell W.T., Kan P., Weiss M.H., Simple closure following transsphenoidal surgery: Technical note. Neurosurg Focus. 2006 Mar 15;20(3):E11.
8. Cushing H-The pituitary body and its disorders: clinical status produced by disorders of the hypophysis cerebri, Philadelphia; JB lippincott, 1912.
9. Eastman R.C., Gordon P., Roth J., Conventional supervoltage irradiation is an effective treatment for acromegaly. J Clin Endocrinol Metab 1979; 48: 931–940.
10. Fahlbusch R., Buchfelder M., The transsphnoidal approach to invasive sellar and clival lesions. În: Sekhar L.N., Janecka I.P. (eds.):Surgery of Cranial Base Tumors, New York: Raven Press. 1993:337–49.
11. Fahlbusch R., Honneger J., Buchfelder M., Evidence supporting surgery as treatment of choice for acromegaly. Journal of Endocrinology 1997; 155:553–555.
12. Fahlbusch R., Keller B., Ganslandt O., Kreutzer J., Nimsky C., Transsphenoidal surgery in acromegaly investigated by intraoperative high-filed magnetic resonance imaging. Eur J Endocrinol. 2005 Aug;153(2): 239–48.
13. Fries G., Perneczky A., Endoscope assisted brain surgery. Part 2-analysis of 380 procedure Neurosurgery 1998; 42(2): 226–232.
14. Greenberg M.S., Pituitary adenomas. În: Handbook of neurosurgery, Thieme Medical Publishers, New York; 2001: 419–436.
15. Grifith H.B., Veerapen R., A direct transnazal approach to the sphenoid sinus. Technical note. J Neurosurg. 1969; 16:185–217.
16. Guiot G., Transsphenoidal spproach in surgical treatment of pituitary adenomas: general principles and indications in nonfunctioning adenoma. În: Kohler P.O., Ross G.T. Diagnosis and treatment of pituitary tumors. Amsterdam: Excerpta Medica, International Congress Series N 303.- 1973: 159–178.
17. Hardy J., Transsphenoidal hypophysectomy: neurosurgical techniques. J. Neurosurg., 1971; 34: 582–594.
18. Hardy J., Transsphenoidal microsurgery of the normal and pathological pituitary. Clin Neurosurg. 1969; 16:185–217.
19. Hardy J., Transphenoidal surgery of hypersecreting pituitary tumors. În: Kohler PO, Ross GT (eds.):Diagnosis and treatment of pituitary tumors. Excerpta medica/American Elsevier, New York. 1973:179–1994.
20. Honegger J., Buchfelder M., Fahlbusch R., Surgery for pituitary tumours. În: Sheaves R, Jenkins PJ, Wass JAHS Clinical Endocrinology, Blackwell Science Ltd. 1997: 176–184.
21. Iuchi T., Sacki N., Osato K., Yamaura A., Proliferation, vascular endothelial growth factor expression and cavernous sinus invasion in growth hormone secreting pituitary adenomas. Acta Neurochir (Wien) 2000; 142: 1345–1381.
22. Jane J.A. Jr, Vance M.L., Woodburn C.J., Laws E.R. Jr., Stereotactic radiosurgery for hypersecreting pituitary tumors: part of a multimodality approach. Neurosurg Focus. 2003 May 15;14(5):e12.
23. Kelly D.F., Oskouian R.J., Fineman I., Collagen sponge repair of small cerebrospinal fluid leaks obviates tissue grafts and cerebrospinal fluid diversion after pituitary surgery. Neurosurg 2001 Oct;49(4):885–9.
24. Knosp E., Steiner E., Kitz K., Matula C., Pituitary adenomas with invasion of the cvaernous sinus space: a magnetic resonance imaging classification compared with surgical findings.Neurosurg 1993; 33(4): 610–618.
25. Kremer P., Forsting M., Ranaei G., Wuster C., Hamer J., Sartor K., Kunze S., Magnetic resonance imaging after transsphenoidal surgery of clinically non-functional pituitary macroadenomas and its impact on detecting residual adenoma. Acta Neurochir (Wien) 2002 May; 144(5): 433–43.
26. Laws E.R. Jr., Transsphenoidal approach to pituitary tumors. În: SchmiedeK HH, Sweet WH (eds.) Operative Neurosurgical Technique: Indications, Methods and Results, ed. Philadelphia, WB Saunders, 1995, vol.1:283–292.
27. Liu J.K., Das K., Weiss M.H., Laws E.R., Couldwell W.T., The history and evolution of transsphenoidal surgery. J Neurosurg, 2001, 95 (6): 1083–1096.
28. Minniti G., Jaffrain Rea M.L., Esposito V., Santoro A., Tamburrano G., Cantore G., Evolving criteria for post-operative biochemical remission of agromegaly: can we achieve a definitive cure? An audit of surgical results on a large series and a review of the literature. Endocrine Related Cancer, 2003(10): 611–619.
29. Nemergut E.C., Zuo Z., Jane J.A. Jr., Laws E.R. Jr., Predictors of diabetes insipidus after transsphenoidal suregry: a review of 881 patients. J Neurosurg. 2005 Sep;103(3): 448–54.
39. Nimsky C., von Keller B., Ganslandt O., Fahlbusch R., Intraoperative high-field magnetic resonance imaging in transsphenoidal surgery of hormonally inactive pituitary macroadenomas. Neurosurg 2006 Jul; 59(1):105–14.
31. Nimsky C., Ganslandt O., Von Keller B., Romstock J., Fahlbusch R., Intraoperative high-field strengh MR imaging; implementation and experience in 200 patients. Radiology 2004 Oct; 233(1):67–78. Epub 2004 Aug 18.
32. Pernicone P.J., Scheithauer B., Sebo T.J. şi colab., Pituitary carcinoma: a clinicopathologic study of 15 cases. Cancer 1997; 79: 804–812.
33. Post K.D., Cobb W., Levin A.C., Perioperative endocrine management of patients with pituitary tumors. În: Wilkins RH; Rengachary SS, eds. Neurosurgery. 2nd ed. New York: McGraw-Hill; 1996: 1325–1340.
34. Rengachary S.S., Byrd E., Flinner R.L., Kepes J.J., Pituitary carcinomas. În: Wilkins RH; Rengachary SS, eds. Neurosurgery. 2nd ed. New York: McGraw-Hill; 1996: 1320–1333.
35. Roovit R., Pituitary apoplexy. În: Wilkins RH; Rengachary SS, eds. Neurosurgery. 2nd ed. New York: McGraw-Hill; 1996: 1363–1365.

Scanned with OKEN Scanner

Capitolul 14
TUMORILE ORBITALE

IOAN SZABO, BIANCA SZABO

CONSIDERAȚII DE TERMINOLOGIE

Bogăția limbii române face să dispunem de doi termeni sinonomi pentru desemnarea unui proces tumoral aflat în orbita oculară, respectiv termenul de „orbital" şi cel de „orbitar". Ambii au circulație preclinică şi clinică răspândită şi se pot considera corecți gramatical. Noi utilizăm termenul de „orbital" (şi nu „orbitar") [7] pentru următoarele considerente:

– DICȚIONARUL EXPLICATIV AL LIMBII ROMÂNE (Editura Academiei Române, 1994) conține cuvântul *orbital* (pag. 726) cu două sensuri. Unul din sensurile cuvântului orbital este „...*aflat în orbita oculară*...". Cuvântul „orbitar" nu se găseşte în Dicționarul Explicativ al Limbii Române.

– Sursa principală şi unanim acceptată a termenilor anatomici „NOMINA ANATOMICA" ediția a VI-a, Curchill – Livingstone,1989, în capitolul regiuni şi părți ale corpului, denumeşte regiunea menționată ca „*regio orbitalis*" (pag. A13) şi nu *regio orbitaris*.

– O serie întreagă de termeni anatomici consacrați, cuprind în denumirea lor cuvântul „orbital". Exemple semnificative sunt: nervul supraorbital (*nervus supraorbitalis* – pag. A79), artera supraorbitală (*arteria supraorbitalis* – pag. A55), nervul suborbital *nervus infraorbitalis* – pag. A.80), nervul zigomaticoorbital, septul orbital (*septum orbitale* – pag. A.87), fisura orbitală superioară (*fissura orbitalis superior* – pag. A17) sau fisura orbitală inferioară (*fissura orbitalis inferior* – pag. A17), incizura supraorbitală (*incisura supraorbitalis* – pag. A.16) [24, 25].

– Cuvântul corespunzător ca sens, din literatura anglo-saxonă, este „orbital".

– Efectuarea unui *search* pe un motor de căutare pe internet cu cuvântul cheie „orbital" aduce peste un milion de titluri. Acelaşi motor pentru cuvântul cheie „orbitar" va găsi doar câteva zeci [22]. Cel care doreşte maximizarea şanselor de accesare a lucrărilor sale pe internet, este sfătuit cu căldură să utilizeze termenul recomandat de noi.

GENERALITĂȚI

Orbitele sunt două cavități paramediane şi simetrice localizate în partea superioară a regiunii faciale anterioare, între neurocraniu şi viscerocraniu şi la limita de competență a mai multor specialități – neurochirurgia, oftalmologia, oto-rino-laringologia, chirurgia oro-maxilo-facială, chirurgia plastică şi reparatorie, anatomia patologică sau oncologia. Din punct de vedere neurochirurgical, orbitele fac parte integrantă din regiunea anterioară a bazei de craniu [14].

MOMENTE DIN ISTORIA CHIRURGIEI TUMORILOR DE ORBITĂ

Primele intervenții asupra orbitei aveau ca scop îndepărtarea chirurgicală a conținutului său împreună cu procesul patologic. Aceste tipuri de intervenție sunt numite exenterații. Vechii egipteni şi sumerieni, cu 2500 ani î.C. exenterau orbita cu scop religios sau ritual. În anul 1555 este descrisă prima exenterație efectuată de Lange. Abia în anul 1826, Cleoburey descrie o tehnică mai simplă de exenterație, aplicabilă la un număr mai mare de

Scanned with OKEN Scanner

bolnavi. În anul 1885, Mules corectează aspectul estetic post enucleație cu sferă de sticlă. În anul 1744, Thomas Hope efectuează o intervenție chirurgicală asupra orbitei cu păstrarea globului ocular. Prima craniotomie efectuată pentru ablarea unei tumori intracraniene care a produs exoftalmie a fost efectuată de Durante în 1887 la Roma. McArhur în 1912 și Frasier 1913 descriu o cale de abord prin craniotomie frontală unilaterală cu rezecția arcadei orbitale superioare și tavanului orbitei, pentru abordul regiunii hipofizare [27]. La 7 aprilie 1930 Naffziger efectuează prima operație de decompresiune transfrontală a orbitei [8]. Din anul 1938, Naffziger a extins rezecția osoasă, care interesa nu numai tavanul orbitei ci și peretele lateral și marginea supraorbitală. În anul 1842 [16], Hegmann scrie o teză de doctorat despre neuroamele nervului optic. Dott și Meighan, în 1933, propun în glioamele de nerv optic, un abord mixt anterior și superior transfrontal, prin enucleație standard pe cale anterioară, urmată de secționarea transfrontală a nervului optic la nivelul chiasmei optice. În anul 1941, Walter Dandy publică un articol de referință în care consideră abordul chirurgical transcranian neurochirurgical mai eficient decât *„căile de abord practicate de oftalmologi"* [7]. Chirurgia modernă a orbitei se orientează spre tehnici minim invazive, funcționale, cu corectare estetică și reabilitare precoce, efectuate de echipe pluridisciplinare formate din specialiști experimentați în domeniu.

ANATOMIE CHIRURGICALĂ

Orbitele au forma aproximativă de piramidă patrulateră, cu baza orientată anterior, vârful posteromedial, pereții superior, inferior, medial și lateral. La constituirea orbitelor osoase contribuie un număr de șapte oase: frontal, sfenoid, etmoid, maxila, zigomatic, lacrimal și palatin. Conținutul orbitei este reprezentat de globul ocular, nervul optic, anexele lor musculare, vasculonervoase, de susținere și aparatul lacrimal. Orbitele comunică direct cu cavitatea craniană, sinusul frontal, sinusul etmoidal, sinusul sfenoidal, sinusul maxilar, regiunea temporală, regiunea infratemporală, regiunea anterioară a feței. Elementele musculare intraorbitale sunt m. ridicător al pleoapei superioare, mm. drept superior, inferior, medial și lateral, m. oblic superior și m. oblic inferior. Cea mai mare parte a lor își au originea posterior pe inelul tendinos Zinn, și formează conul muscular. Principalul ax vascular arterial al orbitei este a. oftalmică, ramură din a. carotidă internă. Ramurile sale principale sunt a. lacrimală, a. centrală a retinei, aa. ciliare, a. etmoidală anterioară, a. etmoidală posterioară, a.supraorbitală, a. suborbitală. Sângele venos este drenat de v. oftalmică superioară și inferioară. Principalele ramuri nervoase intraorbitale sunt n. frontal cu ramurile sale nn. supraorbital și supratrohlear, apoi n. oculomotor cu ramura superioară și inferioară, n. lacrimal, n. etmoidal anterior și posterior, n. nazociliar, n. abducens, n. trohlear. Aparatul lacrimal este constituit din glanda lacrimală cu porțiunea sa intraorbitală și palpebrală și căile lacrimale – sacul și canalul lacrimal [11, 23].

TOPOGRAFIE ORBITALĂ

Regiunile topografice ale orbitei sunt delimitate fie de diferite axe sau planuri, ori de anumite structuri anatomice intraorbitale cu mare valoare topografică [24, 25, 27]. Septul orbital este dispus în plan frontal și constituie limita anterioară a orbitei.

Ecuatorul anatomic al globului ocular este locul geometric al punctelor de pe suprafața globului ocular, situate la distanță egală între polul anterior și polul posterior al globului ocular.

Regiunile topografice principale ale orbitei, care corespund necesităților teoretice și practicii neuroimagistice și chirurgicale, în concepția noastră, sunt următoarele:

– Orbita anterioară este porțiunea din orbită, limitată anterior de septul orbital și posterior de un plan frontal care trece prin ecuatorul anatomic al globului ocular.

– Orbita medie: spațiul limitat anterior de ecuatorul anatomic al globului ocular și posterior de planul care trece prin joncțiunea dintre globul ocular și nervul optic.

– Porțiunea retrobulbară a orbitei este spațiul limitat anterior de planul frontal care trece prin joncțiunea dintre nervul optic și polul posterior al globului ocular și posterior de planul frontal care trece prin orificiul anterior al canalului optic.

Scanned with OKEN Scanner

Orbita posterioară este porțiunea din orbită situată posterior de planul frontal care trece prin ecuatorul anatomic al globului ocular până la planul frontal care trece prin orificiul anterior al canalului optic. Ea cuprinde reunite orbita medie și porțiunea retrobulbară a orbitei.

Apexul orbital este porțiunea din orbita posterioară, din vecinătatea orificiului anterior al canalului optic. Este limitat anterior de un plan care corespunde unghiului posterior al peretelui orbital inferior.

Spațiul extraconal și spațiul intraconal. Orbita posterioară este împărțită de conul muscular și fasciile anexate mușchilor extrinseci ai globului ocular, într-un spațiu extraconal și un spațiu intraconal.

Compartimentul optic, suboptic și supraoptic al spațiului intraconal. Spațiul intraconal este împărțit de două planuri orizontale, unul superior, care trece tangent la porțiunea superioară a circumferinței nervului optic și altul inferior, care trece tangent la circumferința inferioară a nervului optic, în trei compartimente: un compartiment optic, unul supraoptic și unul suboptic [24].

Compartimentul medial și compartimentul lateral al spațiului intraconal. Planul sagital care trece prin axul nervului optic împarte spațiul intraconal într-un compartiment medial și un compartiment lateral [25].

Spațiul extraperiostal. Spațiul virtual dintre pereții osoși ai orbitei și suprafața externă a periorbitei este denumit spațiul extraperiostal.

Orbita osoasă. După unii autori, pereții care formează orbita osoasă constituie un compartiment individual al orbitei.

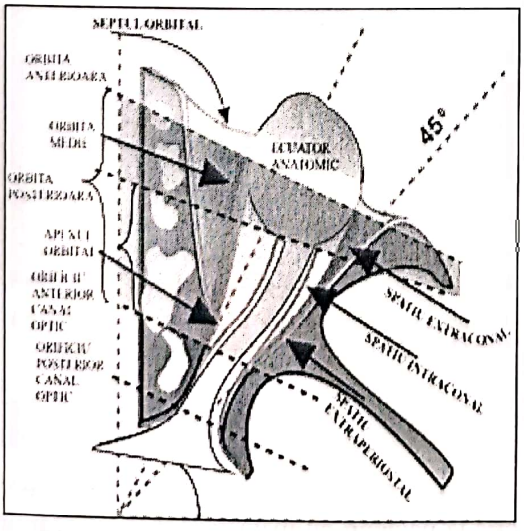

Figura 14.1. Regiuni topografice ale orbitei, secțiune axială.

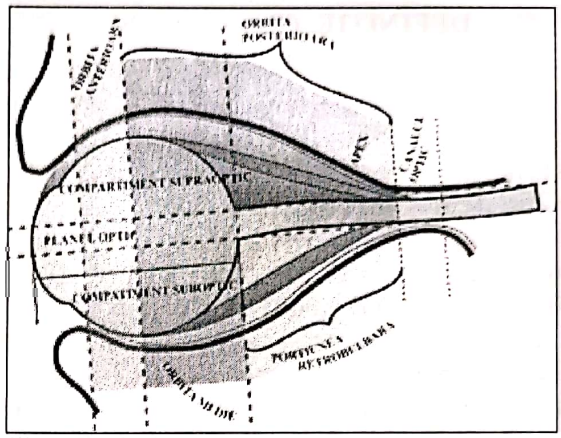

Figura 14.2. Regiuni topografice ale orbitei, secțiune sagitală.

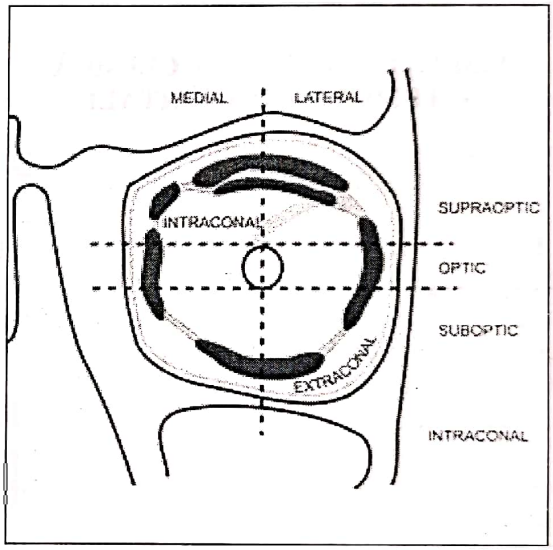

Figura 14.3. Regiuni topografice ale orbitei, secțiune frontală.

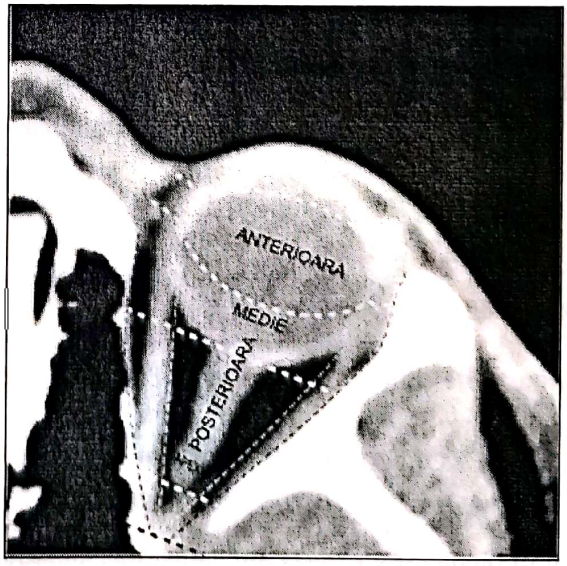

Figura 14.4. Regiuni topografice ale orbitei, marcate pe CT-scan axial normal.

Scanned with OKEN Scanner

DEFINIȚIE, CLASIFICARE

Tumorile orbitale sunt procese expansive situate în orbită, formate din celule modificate, cu caracter tumoral [10, 11]. Ele se clasifică în funcție de mai multe criterii. După caracter sunt benigne sau maligne. După origine sunt primare, secundare sau metastatice. După vârsta la care apar sunt tumori orbitale la copil și tumori orbitale la adult. După aspectul histopatologic sunt tumori vasculare, neurogene, mezenchimale, disembrioplazice, chistice, epiteliale, leucemii și limfoame, carcinoame, tumori metastatice, pseudotumori inflamatorii etc.

SIMPTOMATOLOGIA CLINICĂ A TUMORILOR ORBITALE

DUREREA LOCALĂ

Durerea nu este caracteristică tumorilor orbitale primare, nici chiar în formele severe. Uneori apare o senzație de presiune intraorbitală. Durerea nevralgică de tip trigeminal poate apare în stadii avansate ale tumorilor intraorbitale secundare. În cazul metastazelor intraorbitale sau unor tumori intraorbitale secundare, durerea accentuată, netratabilă, poate constitui indicație de exenterație [23].

INSPECȚIA PLEOAPELOR

În tumorile de orbită se pot evidenția tumefieri palpebrale, colorații anormale, tumora vizibilă la nivelul pleoapei, edem palpebral, ptoză palpebrală.

INSPECȚIA CONJUNCTIVEI

Uneori permite evidențierea vizuală a tumorii extinse în orbita anterioară. Frecvent întâlnite în tumorile de orbită metastatice sau secundare sunt hemoragiile conjunctivale asociate cu chemosis.

EXOFTALMIA UNILATERALĂ

Este caracteristică proceselor expansive intraorbitale [16]. Constă din deplasarea anterioară a globului ocular. Diferența de 2 mm între polul anterior al celor doi globi oculari este semnificativă clinic. Forma sa extremă este exorbitismul, când globul ocular tinde să părăsească orbita. Exoftalmiile se clasifică în mai multe categorii: exoftalmii unilaterale sau bilaterale, exoftalmii axiale și neaxiale, exoftalmii dureroase sau nedureroase, exoftalmii intermitente, exoftalmii pulsatile sau nepulsatile.

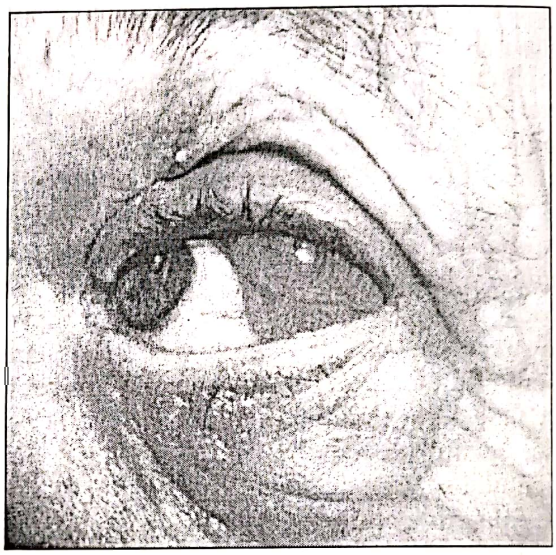

Figura 14.5. Tumora vizibilă prin conjunctivă L.M. 78 ani. Limfom malign orbital stâng.

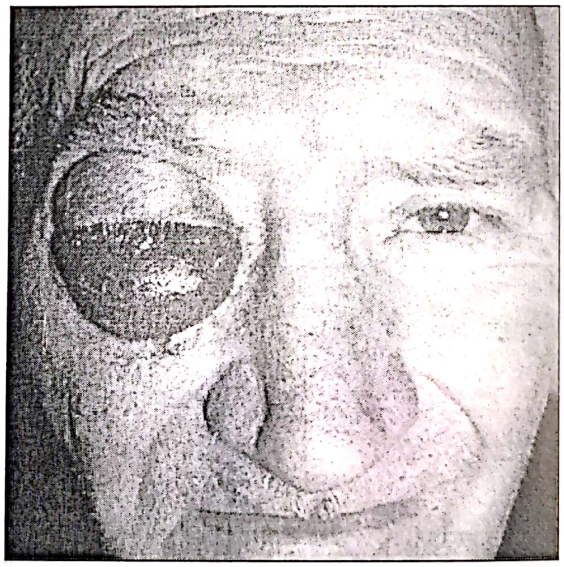

Figura 14. 6. Chemosis și hemoragie conjunctivală. O.I. 72 ani. Melanom intraorbital secundar.

ENOFTALMIA

Este rar întâlnită în tumorile orbitale. S-a descris la pacienți cu metastaze de adenocarcinom

Scanned with OKEN Scanner

mamar, carcinom gastric schiros sau tumoră neurogenă la bolnavi cu boala Recklinghausen I şi hipoplazie sau aplazie de aripă mică de sfenoid.

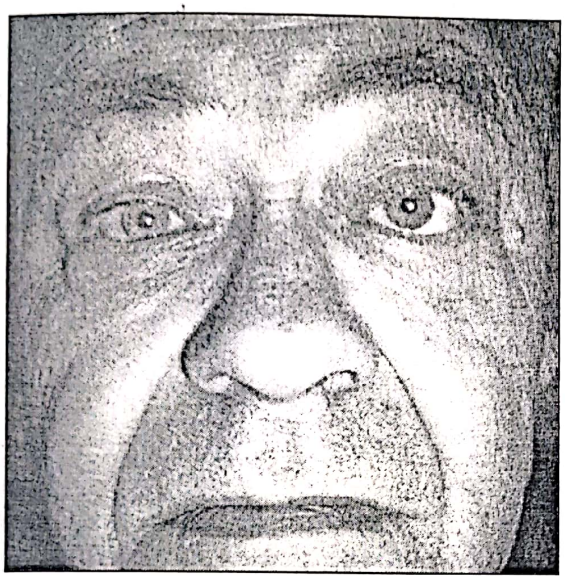

Figura 14.7. Exoftalmie unilaterală stângă axială. V.I. 62 ani. Hemangiom cavernos intraconal.

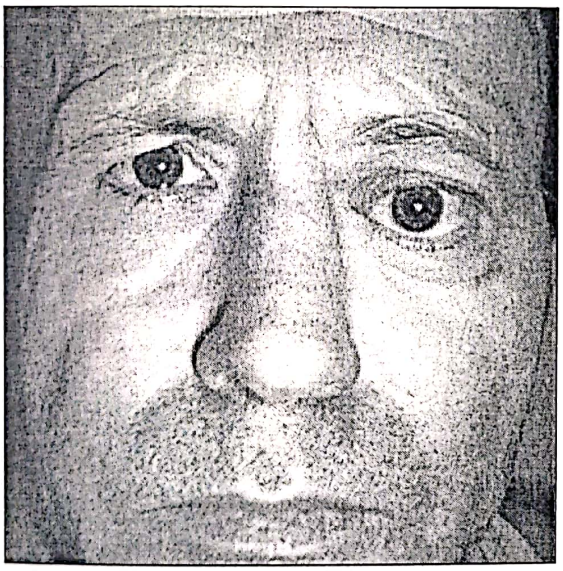

Figura 14.8. Exoftalmie unilaterală stângă neaxială. M.G. 58 ani. Chist dermoid în spaţiul extraperiostel supero-lateral stâng.

Figura 14.9a,b. Exoftalmie unilaterală intermitentă. R.A. 65 ani. Tumora vasculară retrobulbară dreaptă înainte şi după poziţie declivă de 10 minute a capului.

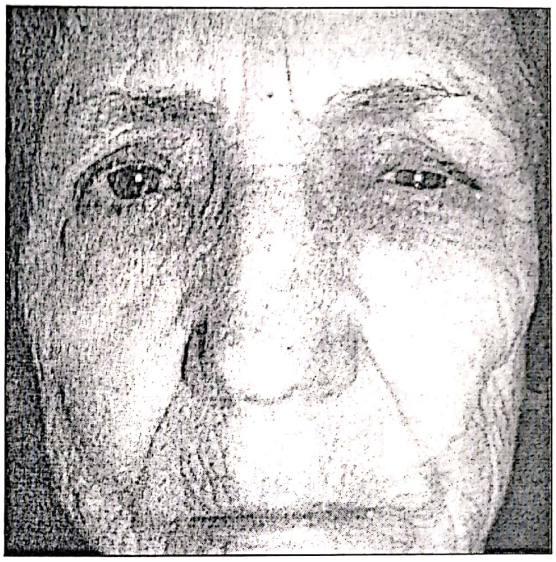

Figura 14.10. Enoftalmie unilaterală stângă. M.I. 71 ani. Metastază intraorbitală posterioară de adenocarcinom mamar.

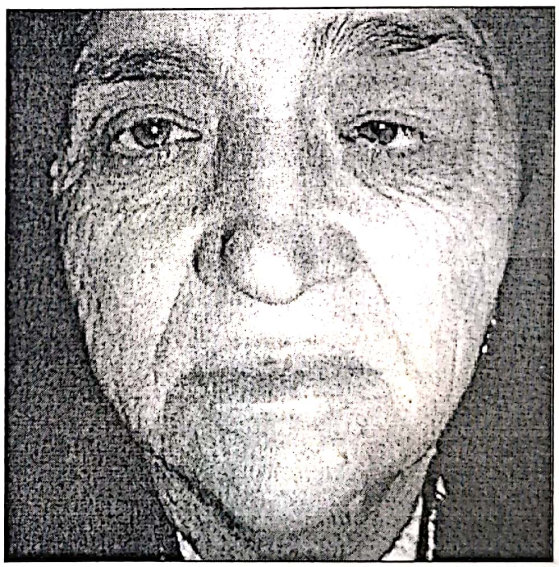

Figura 14.11. Enoftalmie stângă neaxială. C.M. 54 ani. Schwannom retrobulbar, boala Recklinghausen 1.

PSEUDOEXOFTALMIA

Pseudoexoftalmia globului ocular sănătos se poate datora interpretării date enoftalmiei globului afectat sau poate apare datorită enoftalmiei contralaterale postoperatorii [27].

DISLOCAREA GLOBULUI OCULAR

Este caracteristică tumorilor extraconale. Poate fi transversală sau verticală. Direcţia de deplasare

Scanned with OKEN Scanner

a globului ocular este opusă localizării procesului expansiv.

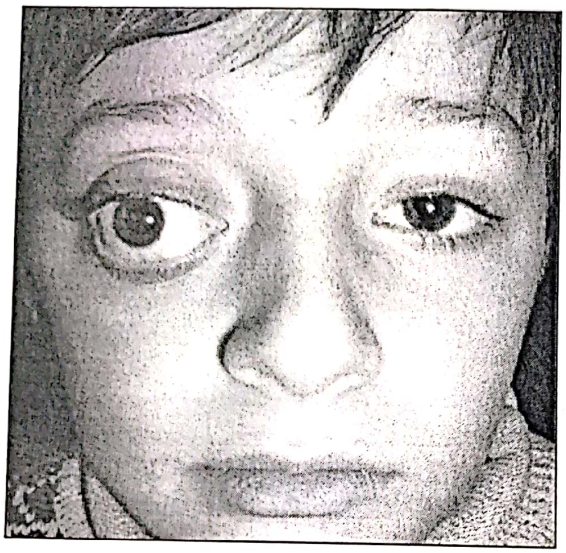

Figura 14.12. Exoftalmie unilaterală dreaptă. Dislocarea unilaterală infero-laterală a globului ocular drept. D.A. 9 ani. Gliom de nerv optic drept.

PALPAREA ORBITELOR

Permite, uneori, evidențierea porțiunii tumorii extinse în orbita anterioară, precum și aprecierea aproximativă a presiunii intraoculare.

ACUITATEA VIZUALĂ

Este extrem de importantă. Poate fi nemodificată mult timp în evoluția unei tumori intraorbitale primare. Poate scădea precoce în tumori care interesează nervul optic ori se dezvoltă în apexul orbitei sau în canalul optic. Pierderi de vedere fugace pot apare în mai multe tipuri de tumori de orbită [18].

DIPLOPIA

Se constată frecvent în tumorile intraorbitale extraconale, și se datorează dislocării globului ocular de către tumoră. Ea poate apare în faza finală a mișcării globului ocular spre tumoră sau în faza inițială a mișcării. Se poate compensa, între anumite limite, la procesele expansive cu dezvoltare lentă. În aceste cazuri diplopia se poate accentua, paradoxal, după ablarea tumorii și revenirea globului ocular dislocat în poziția sa normală.

CÂMPUL VIZUAL

Element deosebit de important de diagnostic, în special în tumorile nervului optic, gliomul sau meningiomul de nerv optic sau tumorile căilor vizuale. Permite aprecierea obiectivă a evoluției postoperatorii, cu importanță în evaluarea medico legală [3].

MOTILITATEA GLOBULUI OCULAR

Este, adeseori, modificată în tumorile de orbită. Se poate datora efectului mecanic de limitare a deplasării globului ocular în direcția tumorii, parezei mușchiului extrinsec care determină mișcarea respectivă, infiltrației inflamatorii a mușchiului sau infiltrării tumorale a acestuia. Motilitatea globului ocular poate fi limitată în una sau mai multe direcții, sau poate fi complet abolită, determinând ochiul imobil, oftalmoplegia.

Figura 14.13a, b, c, d. Versii ale globilor oculari. Oftalmoplegie și ptoză palpebrală dreaptă. M.S. 71 ani. Carcinom spinocelular intraorbital posterior și apical drept secundar.

ASPECTUL FUNDULUI DE OCHI

Este de mare importanță diagnostică în tumorile de orbită. Se poate observa formațiunea tumorală intraoculară, în cazul tumorilor

Scanned with OKEN Scanner

intraorbitale secundare cu punct de plecare la nivelul globului ocular. Faldurile coroidiene pot apare în tumori retrobulbare sau orbitale posterioare [8]. Deformarea polului posterior, asociată, de regulă, cu hiperemie şi elevarea discului optic, pot apare în tumorile joncţiunii globului ocular cu nervul optic. Paloarea papilară este asociată cu exoftalmie în meningiomul de nerv optic, în timp ce paloarea papilară, în absenţa exoftalmiei, sugerează un gliom de nerv optic. *Shunt*-uri optociliare, pe fond de paloare papilară, pot apare în meningiomul intraorbital primar. Vase retiniene dilatate şi tortuoase indică modificări de circulaţie intraorbitală, secundare proceselor expansive.

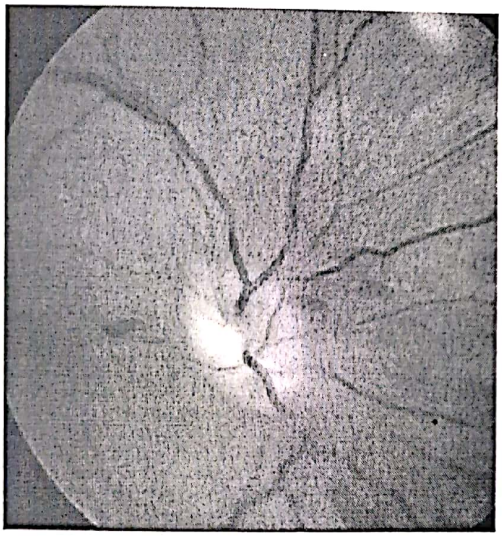

Figura 14.14. FO stâng normal, FO dreapta stază papilară. D.A. 9 ani. Gliom de nerv optic dreapta.

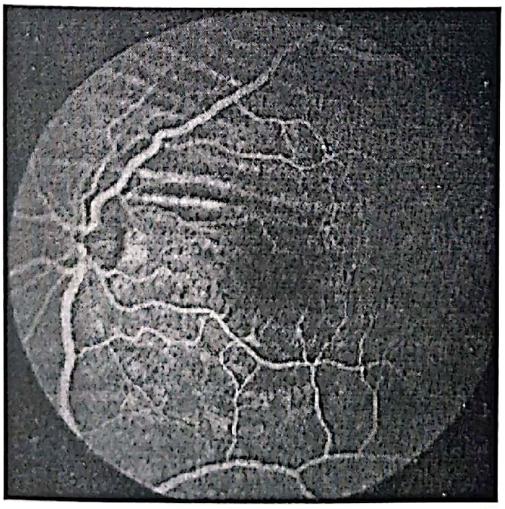

Figura 14.15. Falduri coroidiene. FO stâng. M.V. 51 ani. Hemangiom cavernos.

EXAMINĂRI NEUROOFTALMOLOGICE ŞI DE LABORATOR

DETERMINAREA ACUITĂŢII VIZUALE

Măsurarea acuităţii vizuale se face la optotip. Acesta conţine semne de dimensiuni diferite, dispuse pe rânduri, fiind specificată distanţa (*D*) de la care se poate vedea fiecare rând de către un ochi emetrop. Distanţa de examinare este de 5 m (*d*). Formula de exprimare a acuităţii vizuale este *d/D*. La ochiul normal 5/5 = 1 Scăderea acuităţii vizuale se apreciază astfel: cecitate completă 0–1/200, cecitate practică 1/200–1/50, ambliopie gravă 1/50–1/20, ambliopie uşoară 1/20–1/5. Limita vederii normale conform recomandărilor OMS este 6/18=3/40 (0,3)–20/70 [10, 18].

EXOFTALMOMETRIA

Măsoară, obiectiv, deplasarea anterioară a globului ocular. Exoftalmometrul Hertel utilizează ca puncte de reper arcadele frontozigomatice şi polul anterior al corneei, exoftalmometrul Naugle arcada orbitală superioară şi inferioară şi polul anterior al corneei. Exoftalmia se exprimă prin diferenţa în mm dintre poziţiile măsurate ale polilor anteriori ai corneei. Diferenţă mai mică de 2 mm este considerată fiziologică [10, 18].

TESTE DE ALINIERE A GLOBILOR OCULARI

Acestea permit aprecierea dislocării globului ocular pe axă verticală sau transversală. Se utilizează testul de acoperire, testul de acoperire alternativă sau testul Hirschberg. Testele de acoperire urmăresc deplasarea ochiului contralateral, pentru fixarea unui punct, după acoperirea unuia dintre ochi. Testul Hirschberg urmăreşte reflexul de lumină pe cornee. Normal, reflexul este localizat nazal de polul anterior al corneei. Deplasarea sa laterală este considerată exotropie, deplasarea medială esotropie. Unghiul de deviaţie se apreciază pe baza unor nomograme.

CAMPIMETRIA

Aceasta măsoară câmpul vizual. Se poate realiza cu ajutorul campimetrului. La ora actuală, se utilizează determinarea computerizată a câmpului vizual [10, 18].

Scanned with OKEN Scanner

OFTALMOSCOPIA

Se realizează cu oftalmoscop portabil sau prin oftalmoscopie indirectă. Se asociază din ce în ce mai frecvent cu fotografia digitală a fundului de ochi.

TONOMETRIA

Determină valoarea tensiunii intraoculare. Măsurarea cu tonometrul Shiotz este înlocuită de apalnotonometrie [10, 18].

POTENȚIALE EVOCATE VIZUAL

Reprezintă un test neurofiziologic, cu valoare mare în diagnosticul bolilor demielinizante ale nervului optic, căilor optice, sau în compresiuni ale nervului optic în orbită.

OCT

Este o metodă modernă de examinare a retinei, poate pune în evidență tumori intraoculare în stadii incipiente.

EXAMENUL HEMATOLOGIC

Este absolut necesar pentru evaluarea stării preoperatorii a pacientului cu tumora intraorbitală. De mare utilitate se dovedește hemoleucograma, glicemia, ionograma, probele hepatice, determinarea timpului de coagulare și sângerare, grupul sanguin etc.

EXAMENUL IMUNOHISTOCHIMIC

Este de real interes în diagnosticarea formațiunilor intraorbitale cu aspect de tumoră, în clasificarea tumorilor nediferențiate sau infiltratelor hematologice intraorbitale.

EXAMENUL ENDOCRINOLOGIC

Are mare valoare în diferențierea, diagnosticul, tratamentul și urmărirea clinică a cazurilor de orbitopatie tiroidiană sau miozită orbitală.

EXAMENUL NEURORADIOLOGIC ȘI NEUROIMAGISTIC

RADIOGRAFIA SIMPLĂ

Radiografia simplă de craniu efectuată în incidențe standard AP, LL sau incidențe speciale pentru găuri optice, orbite sau sinusuri anterioare ale feței, nu și-a pierdut valoarea în diagnosticul tumorilor de orbită. Poate evidenția lărigirea sau îngustarea unilaterală a găurii optice, mărirea unilaterală a orbitei, distrucția pereților orbitei, hiperostoze, calcificări sau osificări intraorbitale, asocierea cu leziuni intracraniene sau craniofaciale [24, 25, 27].

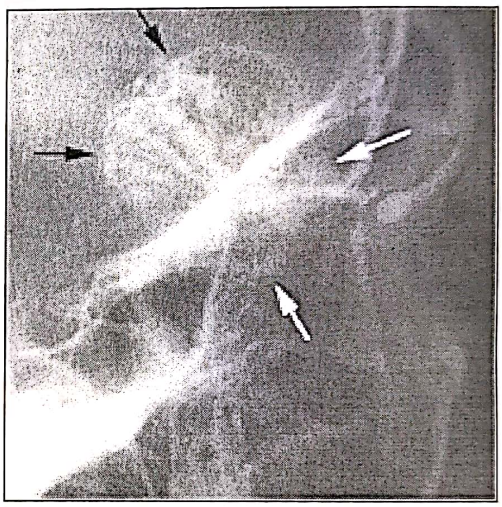

Figura 14.16. Calcificare frontoorbitală dreaptă. O.I. 45 ani. Meningiom frontobazal cu extindere intraorbitală secundară.

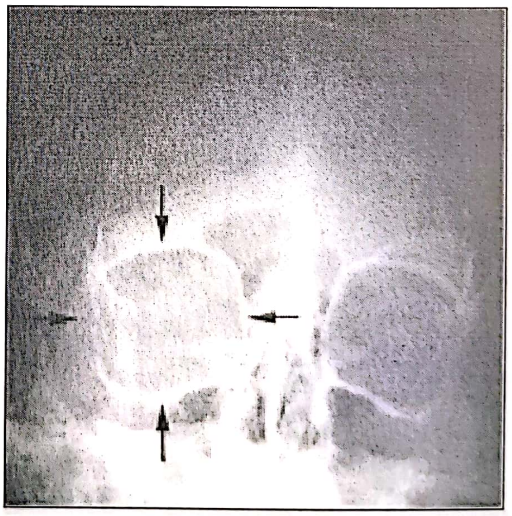

Figura 14.17. Lărgirea dimensiunilor orbitei drepte. V.V. 34 ani. Neurofibrom intraorbital drept. Boala Recklinghausen 1.

Scanned with OKEN Scanner

Figura 14.18. Reconstrucția tavanului orbitei cu *dynamic mesh* de Titan.

ECOGRAFIA ORBITALĂ

Este o metodă extrem de utilă în diagnosticul tumorilor de orbită, utilizată pe scară largă ca metodă *screening*. Se bazează pe reflectarea diferențiată a undelor de pe suprafețe cu densități diferite. În funcție de reflectivitatea undelor, tumorile intraorbitale pot fi clasificate în trei categorii: tumori cu reflectivitate joasă (tumori mixte benigne, limfom, rabdomiosarcom, neurilemom, hemangiom capilar), tumori cu reflectivitate medie (chist dermoid, gliom de nerv optic, meningiom) sau reflectivitate înaltă (limfangiom, hemangiom cavernos, carcinoame). Ecogenitatea poate fi modificată prin creşterea tumorii, hemoragia intratumorală, necroza, calcificarea sau inflamația tumorii. Se utilizează intraoperator pentru efectuarea intervențiilor ecoghidate, minim invazive. Introducerea ecografiei Doppler şi ecografiei 3D a crescut mult valoarea ecografiei în diagnosticul tumorilor orbitale [10, 11].

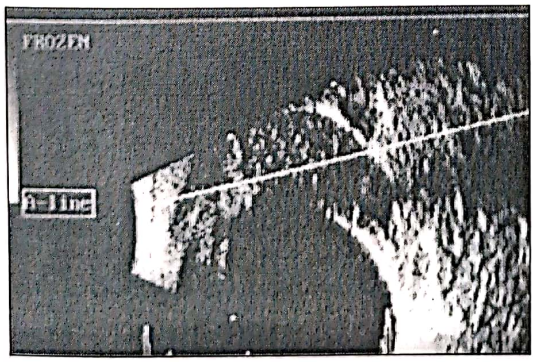

Figura 14.19. Ecografie orbitală. F.V. 68 ani. Limfom malign orbită medie stângă.

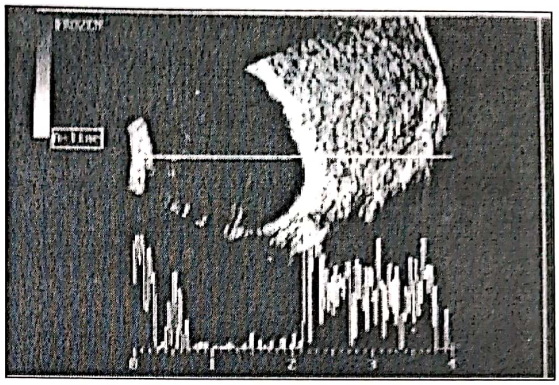

Figura 14.20. Ecografie orbitală. P.N. 43 ani. Hemangiom cavernos retrobulbar drept.

CT-SCAN ORBITAL

Tomografia computerizată a orbitei este o examinare neuroimagistică de mare valoare în tumorile orbitale, chiar şi după introducerea în practica curentă a rezonanței nucleare. Se bazează pe determinarea diferențelor de absorbție a razelor X de structuri cu densități diferite. Este metodă de elecție pentru diagnosticul tumorilor intraorbitale osoase, pentru studiul calcificărilor sau osificărilor intratumorale sau pentru aprecierea efectului tumorilor intraorbitale asupra pereților orbitei. Se indică în toate cazurile de tumori intraorbitale secundare. CT-spiral, de înaltă rezoluție, permite obținerea de imagini tridimensionale ale orbitei, deosebit de importante în reconstrucția post-operatorie a orbitei. Poate fi singurul mijloc de diagnostic neuroimagistic utilizat la pacienții cu corpi străini metalici de natură feroasă, cu localizare intraorbitală, la purtătorii de *peacemaker* sau de diferite implanturi metalice [10, 11].

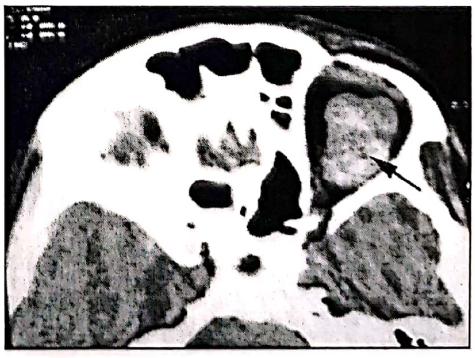

Figura 14.21. Hemangiom cavenos intraorbital stâng tumoră bine delimitată, spontan hiperdensă, cu calcificări intratumorale. M.L. 32 ani.

Scanned with OKEN Scanner

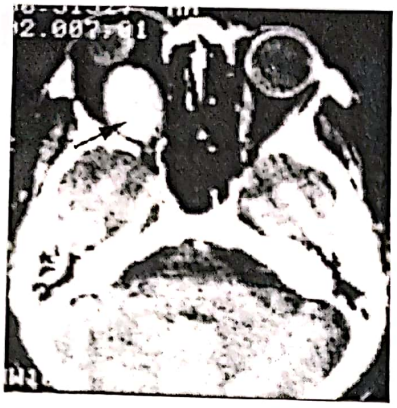

Figura 14.22. Meningiom de nerv optic drept. D.M.56 ani. Tumora retrobulbară, delimitată, spontan hiperdensă.

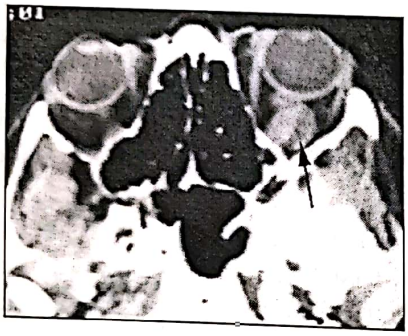

Figura 14.23. Gliom de nerv optic stâng. N.A. 9 ani. Tumora izodensă retrobulbară a nervului optic.

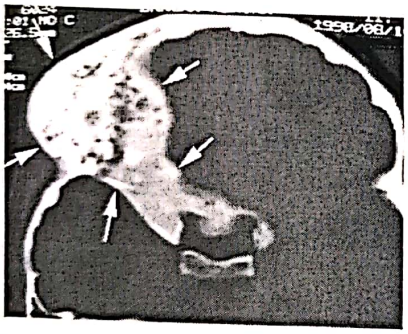

Figura 14.24. Displazie fibroasă. D.A. 11 ani. CT axial, fereastră de os. Tumoară osoasă frontoorbitală, hiperdensă, delimitată, neomogenă.

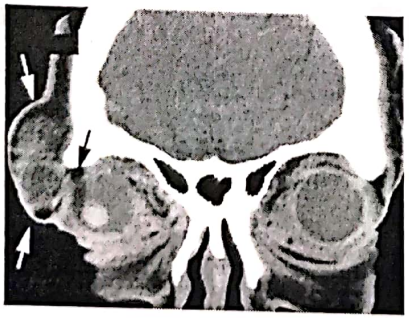

Figura 14.25. Chist dermoid temporoorbital drept CT coronal, fără contrast. P.R. 42 ani. Tumoră chistică, dislocarea globului ocular.

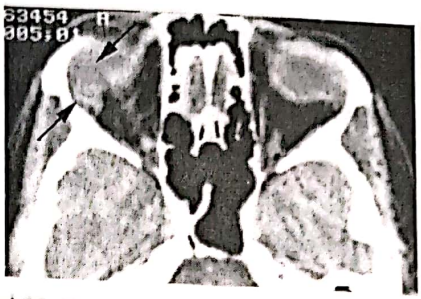

Figura 14.26. Carcinom adenoid chistic de glandă lacrimală. F.V. 31 ani. CT axial, fără contrast. Tumora moderat hiperdensă, slab delimitată, în fosa glandei lacrimale, cu calcificări intratumorale.

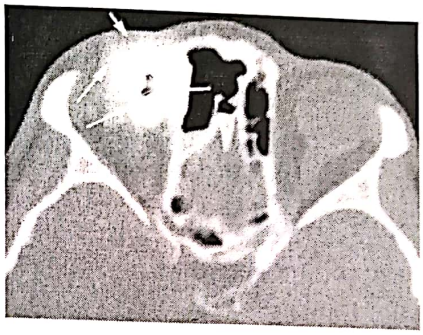

Figura 14.27. Limfom malign nehodgkinian, orbita medie şi anterioară. . B.V. 49 ani. CT axial fără contrast.

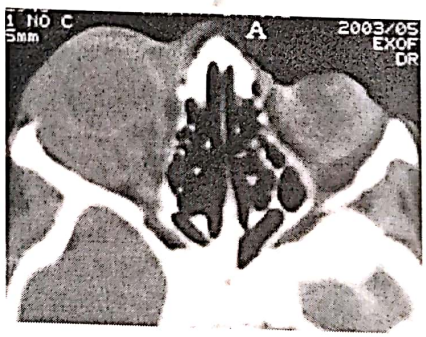

Figura 14.28. CT axial fără contrast. M.D. 4 ani. Limfangiom orbită anterioară şi medie orbită dreaptă. Tumora neomogenă, izodensă orbită anterioară, intra- şi extraconal.

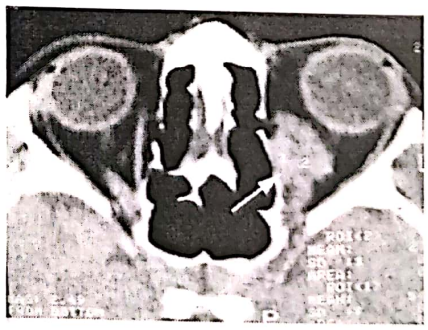

Figura 14.29. Pseudotumoră inflamatorie porţiunea medială a orbitei posterioare stângi şi apexul orbital. D.N. 38 ani. CT axial fără contrast. Tumora de densitate mixtă, slab delimitată.

Scanned with OKEN Scanner



Figura 14.30a, b. CT-scan reconstrucție 2D plan sagital și coronal. D.N. 38 ani. Pseudotumoră inflamatorie.

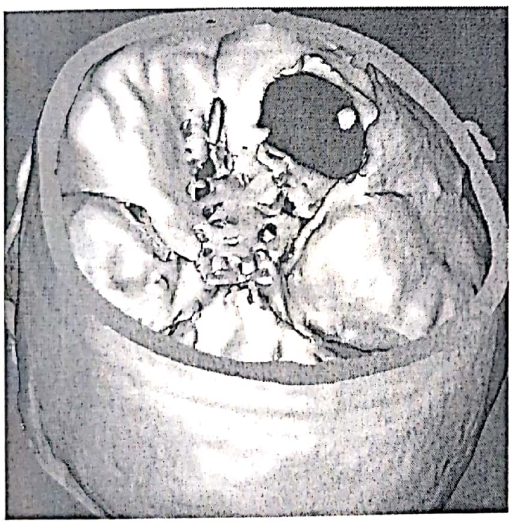

Figura 14.31. CT-3D postoperator. D.C. 41 ani. Defect osos postoperator. Hemangiom cavernos orbita dreaptă reconstrucție.

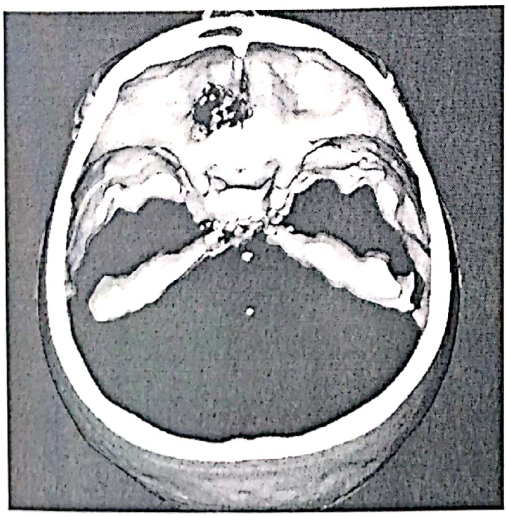

Figura 14.32. CT - 3D preoperator. B.R. 78 ani. Distrucție osoasă etmoidoorbitală stângă. Carcinom nediferențiat etmoidal cu extindere intraorbitală și intracraniană secundară.

IMAGISTICA PRIN REZONANȚA MAGNETICĂ

Imagistica prin rezonanța magnetică a orbitei este considerată metoda de elecție în diagnosticul tumorilor orbitale. Are rezoluție superioară față de CT-scan și nu prezintă pericolul iradierii cu raze X. Se poate utiliza pentru diagnosticul și urmărirea evoluției tumorii în graviditate. Poate efectua secțiuni în cele trei planuri ale orbitei și permite efectuarea de reconstrucții tridimensionale. Studiul vascularizației orbitei se poate realiza prin efectuarea de angiografii sau flebografii IRM [22].

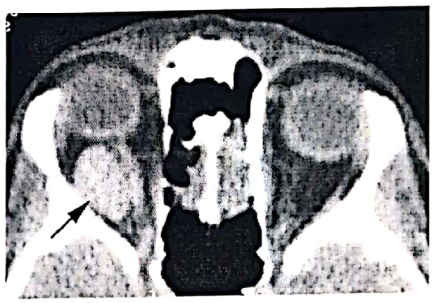

Figura 14.33. IRM axial T1 fără contrast. M.M. 42 ani. Hemangiom cavernos retrobulbar.

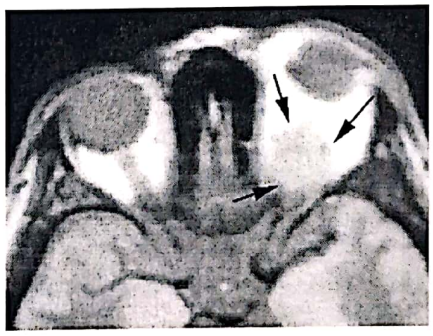

Figura 14.34. IRM axial T1 fără contrast. S.E. 56 ani. Meningiom primar de nerv optic stâng. Tumoră retrobulbară izodensă cu calcificări intratumorale.

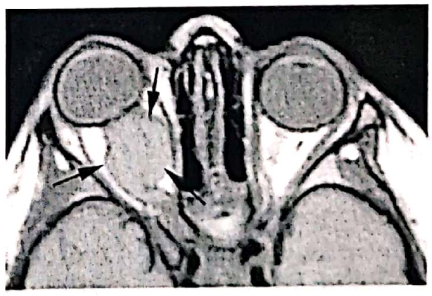

Figura 14.35. IRM axial T1 fără contrast. N.A 6 ani. Gliom de nerv optic drept. Tumoră izodensă retrobulbară, îngroșarea fusiformă a nervului optic.

Scanned with OKEN Scanner

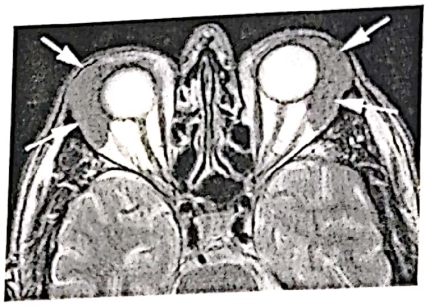

Figura 14.36. IRM axial T2 fără contrast. P.I. 42 ani. Limfom malign de glandă lacrimală bilateral.

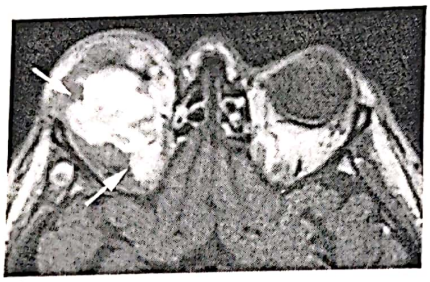

Figura 14.37. IRM axial T1 cu contrast. F.V. 38 ani. Neurofibrom plexiform intraorbital stâng, boala Recklinghausen tip 1.

Figura 14.38. IRM axial T2 fără contrast. L.L. 14 ani. Lipom intraorbital stâng asociat cu mucocel etmoidoorbital.

TUMORI ORBITALE LA COPIL

Patologia tumorală orbitală la copil este caracteristică. Predomină tumorile intraorbitale primare, cele mai multe fiind tumori benigne, rezultate din anomalii de dezvoltare. Tumorile maligne primare sunt mai rare, dar de gravitate crescută. Cele mai frecvente tumori intraorbitale primare ale copilului sunt tumori chistice (chistul dermoid, teratomul), tumori neurogene, (neurofibromul) sau hamartoame vasculare, (hemangiomul cavernos sau limfangiomul). Tumori beningne, mai rar întâlnite la copil, sunt limfangioamele sau tumorile histiocitare. Cele mai frecvente tumori maligne primare ale copilului sunt rabdomiosarcomul, gliomul de nerv optic şi retinoblastomul. Tumorile metastatice caracteristice copilului sunt neuroblastomul (tumora primară a glandelor suprarenale), infiltratele leucemice sau limfomul Burkitt, mai rar sarcomul Ewing, tumora Wilms ori sarcomul granulocitic.

CHISTUL DERMOID

Este cel mai frecvent întâlnit la copil, reprezintă 3–9% din procesele expansive intraorbitale. Este format din ectoderm migrat anormal, localizat predominant la nivelul suturilor la nivelul pereților orbitei. Clinic produce exoftalmie lent progresivă, fără tendință de regresie. Tratamentul este chirurgical, precoce, înaintea apariției complicațiilor oculare. Prognosticul este favorabil.

Figura 14.39. Chist dermoid orbita anterioară şi medie dreaptă. N.Z. 3,5 ani. Aspect clinic.

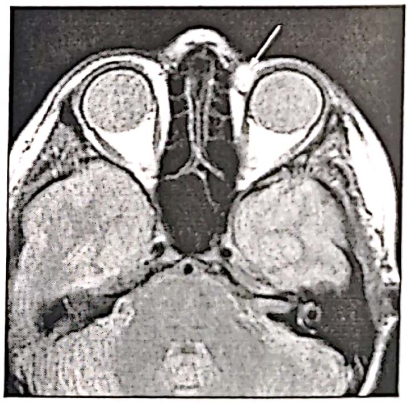

Figura 14.40. IRM T2 chist dermoid orbita anterioară şi medie stângă. E.D.17 ani.

Scanned with OKEN Scanner

TERATOMUL

Derivă din celule germinale primare, este format din ectoderm, mezoderm şi endoderm. Incidenţa sa este de 1% din tumorile orbitale la copil. Sunt prezente de la naştere şi cresc progresiv. Pot determina lărgirea orbitei osoase cu exoftalmie masivă.

Tratament: Se recomandă intervenţie chirurgicală. Teratoamele de dimensiuni mari necesită exenteraţie şi reconstrucţie de orbită. Tumorile mai mici se ablează în totalitate, cu păstrarea parţială a funcţiilor vizuale [27].

HEMANGIOMUL CAPILAR

Este o tumoră de origine vasculară, care apare exclusiv la copil. Reprezintă 2,1% din tumorile de orbită. Clinic, formele uşoare produc deformare palpebrală superioară şi coloraţie violacee locală. Formele grave dau complicaţii vizuale severe, strabism, diplopie, ambliopie. *Evoluţie clinică*: tendinţă de regresie spontană, de cele mai multe ori în primii şapte ani de viaţă.

Tratament: Formele minore se observă clinic, regresează spontan. Tratamentul este adresat formelor complicate, constă din corticoterapie topică intratumorală, corticoterapie generală. Leziunile vasculare cutanate asociate pot fi corectate prin terapie laser [8, 10, 11].

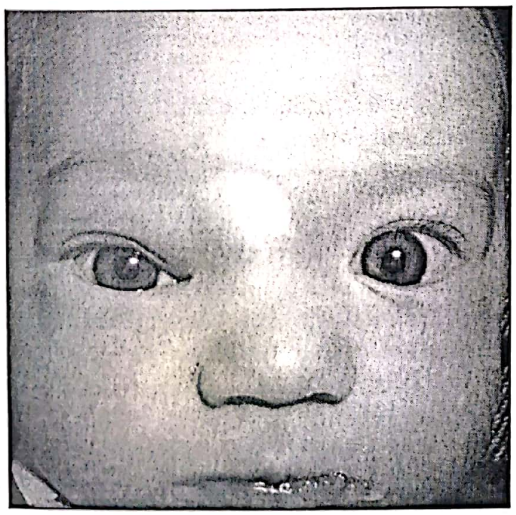

Figura 14.41. Hemangiom capilar de orbită dreaptă observaţie, corticoterapie. M.A.1,6 ani.

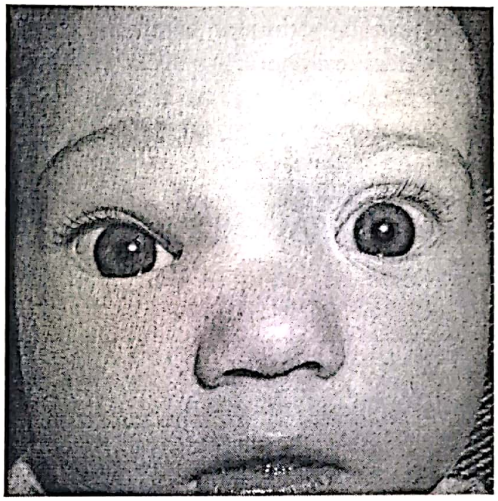

Figura 14.42. M.A. 1,6 ani la 60 zile de tratament.

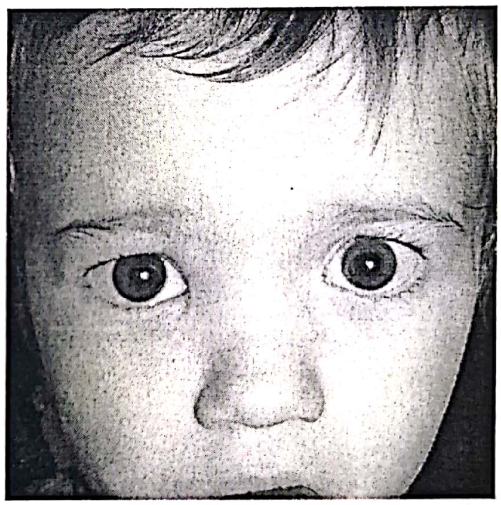

Figura 14.43. M.A. 1,6 ani control la un an.

RABDOMIOSARCOMUL

Este cea mai frecventă tumoră orbitală malignă la copil, aproximativ 3% din tumorile orbitale. Apare mai frecvent înaintea vârstei de doi ani sau după vârsta de 6 ani. Are originea în fibre musculare striate. Creşte rapid şi agresiv, produce exoftalmie, chemosis. Distruge structurile osoase ale orbitei.

Tratament: Biopsie pentru diagnostic histopatologic, urmat de tratament oncologic, radioterapie şi chimioterapie. Prognosticul este rezervat.

GLIOMUL DE NERV OPTIC

Este o tumoră malignă neurogenă primară a nervului optic. Incidenţa sa este de aproximativ

Scanned with OKEN Scanner

2,4% din tumorile orbitale. Histopatologic este astrocitom pilocitic juvenil. Apare în primii ani de viață, are dezvoltare lentă, cu perioade de stagnare, uneori foarte lungi, care pot fi urmate de creştere rapidă. Clinic produce exoftalmie axială unilaterală, atrofie optică şi pierderea vederii. Poate prezenta extensie intracraniană prin canalul optic, în formele foarte grave, cu invadare secundară a chiasmei optice. Lărgeşte orbita osoasă şi poate produce lărgirea caracteristică a canalului optic. *Tratament*: Observație clinică şi neuroimagistică la formele stagnante, ablare chirurgicală în cazul glioamelor cu tendință de creştere şi extensie intracraniană, urmată de radioterapie. Formele extinse la chiasma optică sunt considerate depăşite chirurgical şi beneficiază de tratament oncologic, radioterapie. În aceste forme prognosticul este rezervat [25, 27].

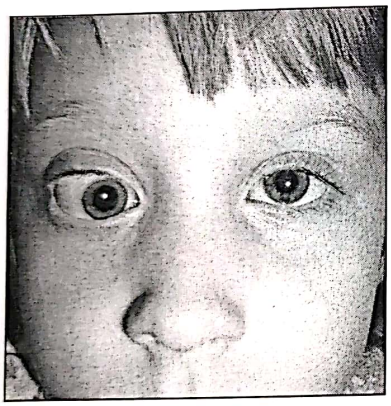

Figura 14.44. Gliom de nerv optic drept. N.A. 6 ani.

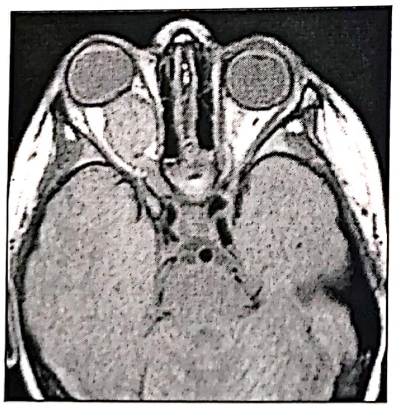

Figura 14.45. IRM axial. N.A. 6 ani. T1 TU izointensă retrobulbară dreaptă.

NEUROBLASTOMUL

Reprezintă 0,4–2% din tumorile maligne ale copilului. Este cea mai frecventă metastază intraorbitală la copil. Tumora de origine este la nivelul glandelor suprarenale. Starea generală a copilului este, de regulă, alterată. Clinic, prezintă exoftalmie cu dezvoltare rapidă, chemosis, hemoragie conjunctivală şi palpebrală. *Tratament*: Se recomandă tratament oncologic, chimioterapie, radioterapie. Prognosticul este sever.

TUMORI ORBITALE LA ADULT

Patologia tumorală intraorbitală a adultului este mult diferită de a copilului. Cele mai frevente tumori intraorbitale primare sunt tumorile vasculare (hemangiomul cavernos, limfangiomul, hemangiolimfangiomul), tumorile limfoide, tumorile neurogene (neurofibromul, schwannomul, neurofibrosarcomul), meningiomul, gliomul de nerv optic), tumorile mezenchimale (fibromul, fibrosarcomul), tumorile osoase şi cartilaginoase (osteom, sarcom osteogenetic, condrom, condrosarcom, displazia fibroasă, chist osos anevrismal), mezenchimale (lipom, liposarcom), carcinoame (spinocelular, adenoid chistic, adenocarcinom, bazocelular, sebaceu). Tumorile intraorbitale secundare mai frecvente sunt carcinoamele spinocelulare sau nediferențiate, extinse în orbită de la sinusurile paranazale, epitelioamele bazocelulare cu originea în orbita anterioară, meningioamele sau tumorile maligne extinse de la neurocraniu, sarcoamele cu extindere de la fosa temporală sau infratemporală. Se întâlnesc tumori metastatice, predominant cu punct de plecare adenocarcinoame mamare sau gastrice, pulmonare sau boli limfoproliferative. O categorie specială reprezintă tumorile glandei şi căilor lacrimale. Caracteristice adultului sunt pseudotumorile intraorbitale inflamatorii nespecifice.

HEMANGIOMUL CAVERNOS

Histopatologic este hemangioendoteliom benign. Se numără printre cele mai frecvente trei tipuri de tumori primare ale adultului, frecvența sa medie este apreciată la 4,7%. Clinic se manifestă prin exoftalmie unilaterală, dislocarea globului ocular şi scăderea acuității vizuale. Evoluția este lent progresivă, dar se poate exacerba în graviditate. Tratamentul de elecție este chirurgical, prin ablarea completă a tumorii. Prognosticul, după ablare totală, este favorabil [27].

Scanned with OKEN Scanner

Figura 14.46. Hemangiom cavernos retrobulbar stâng. M.M. 42 ani. Aspect clinic.

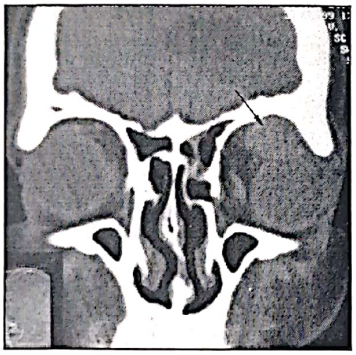

Figura 14.47. CT-scan coronal, TU izodensă, bine delimitată, retrobulbar, stâng, superomedial. M.M. 42 ani.

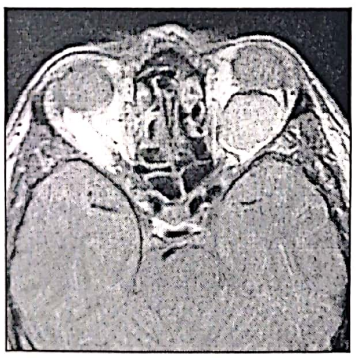

Figura 14.48. IRM T1 fără contrast. TU izodensă, bine delimitată. M.M. 42 ani.

GLIOMUL DE NERV OPTIC

Histopatologic este astrocitom, de regulă anaplastic, al căilor vizuale. Incidența sa medie este de 3,1%. Spre deosebire de evoluția benignă la copil, la adult există forme agresive, cu evoluție rapidă, gravă şi final infaust, chiar sub tratament. De regulă apare bilateral. Clinic se manifestă prin scăderea rapidă a acuității vizuale până la cecitate, defect de câmp vizual şi edem papilar. Tratamentul este combinat chirurgical – biopsie sau ablare parțială a tumorii, radioterapie şi chimioterapie. Toate au valoare relativ limitată. Prognosticul este foarte grav, supraviețuirea medie de 1–2 ani [10, 11, 13].

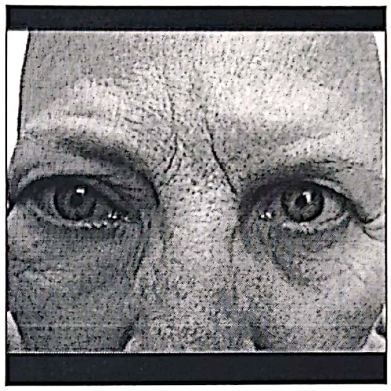

Figura 14.49. Meningiom meningotelial de nerv optic drept. D.M. 56 ani. Aspect clinic.

Figura 14.50. CT-scan axial fără contrast. D.M. 56 ani. TU retrobulbară dreaptă spontan hiperdensă.

MENINGIOMUL DE NERV OPTIC

Are originea în celule arahnoidiene ale tecii durale a nervului optic, de regulă cu ataşament dural. Reprezintă în medie 3,9% din tumorile orbitale. Se descriu meningiome localizate în orbită, în canalul optic, cu sau fără extindere intracraniană. Clinic se manifestă prin exoftalmie, scăderea unilaterală progresivă a acuității vizuale, ptoză palpebrală, diplopie. Pot apare pierderi tranzitorii de vedere. Obiectiv se constată triada: pierderea vederii, atrofie optică şi *shunt*-uri optociliare. Meningioamele intraorbitale „*en plaque*" determină hiperostoză adiacentă. Tratamentul este diferit în funcție de gradul de interesare a vederii. Dacă acuitatea vizuală este normală, se recomandă

Scanned with OKEN Scanner

observație clinică riguroasă. În cazul scăderii vederii se aplică radioterapie convențională. Tratamentul chirurgical se recomandă în cazurile de cecitate unilaterală, localizări intracanaliculare sau extensie intracraniană. Se recomandă ablarea tumorii cu păstrarea globului ocular. În cazurile de extensie intracraniană, se indică ablarea nervului optic împreună cu tumora. Radioterapia convențională se indică în caz de ablare incompletă sau recidive tumorale. Chimioterapia este rezervată pentru cazurile depășite chirurgical sau cele cu extensie intracraniană. Meningioamele intraorbitale secundare, cu origine intracraniană, se operează în mai mulți timpi operatori – rezecția tumorii intracraniene, rezecția tumorii intraorbitale, urmată de reconstrucția etajului anterior al bazei de craniu. Prognosticul diferă în funcție de stadiul de evoluție al tumorii [6, 15].

LIMFOMUL INTRAORBITAL

Este printre cele mai frecvente tumori tumori intraorbitale la adult, în jur de 40 de ani, aproximativ 5,2–7,1% din tumorile orbitale. Peste 25% se dezvoltă bilateral. Poate fi intraorbital primar, multifocal sau secundar. Limfoamele maligne intraorbitale primare sunt formate în principal din limfocite mici sau intermediare difuze. Principalele semne clinice sunt tumefierea palpebrală superioară cu edem palpebral, ptoza palpebrală cu îngustarea fantei palpebrale, exoftalmie unilaterală neaxială, dislocarea globului ocular, tumora vizibilă subconjunctival, ochi roșu, senzație de corp străin. Scăderea acuității vizuale apare mai tardiv, în localizările posterioare apicale. Pacienții necesită evaluare oncologică pentru stadializare corectă și stabilirea gradului de extindere a bolii. *Tratament*: Principalul mijloc de tratament este radioterapia pentru formele localizate intraorbital primar. Se mai utilizează, de la caz la caz, radioterapie asociată cu chimioterapie, imunoterapie cu antigeni monoclonali, corticoterapie sau tratament chirurgical. De tratament chirurgical pot beneficia formele cu complicații oculoorbitale. Se recomandă decompresiune orbitală cu rezecție subtotală a tumorii, totdeauna ca anexă a tratamentului oncologic. Prognosticul este foarte bun pentru formele localizate intraorbital, mai rezervat în cazurile diseminate.

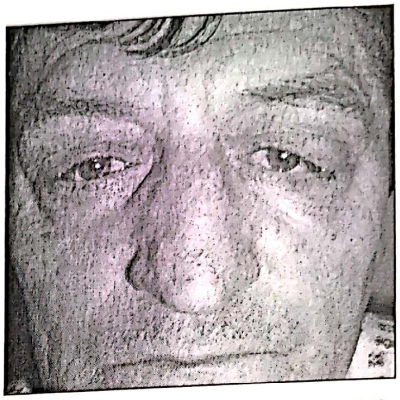

Figura 14.51. Limfom orbito- palpebral bilateral. P.V. 50 ani. Aspect clinic.

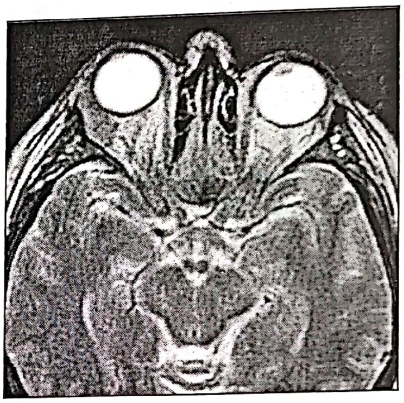

Figura 14.52. IRM axial T2. C.V. 45 ani. Limfom malign orbită posterioară dreaptă.

CARCINOMUL SPINOCELULAR INTRA-ORBITAL SECUNDAR

Este considerat în multe statistici cea mai frecventă tumoră intraorbitală secundară malignă. Are ca punct de plecare principal, sinusurile paranazale. Poate avea originea și în orbita anterioară, conjunctiva epibulbară, aparatul lacrimal sau regiunea nazofaringiană. Se poate manifesta prin exoftalmie unilaterală progresivă, dureroasă, cu chemosis și hemoragie conjunctivală, mimând o tumoră intraorbitară primară. La aceste semne se pot adauga, în funcție de locul de origine, rinoree, epistaxis, nas înfundat, edem facial și palpebral inferior, leziune cutanată palpebrală superioară sau inferioară, caruncular sau de sac lacrimal, conjunctival epibulbar. Globul ocular este dislocat. Apar tulburări de sensibilitate sub forma de parestezii pe teritoriul trigemenului, edem papilar sau paloare papilară, oftalmoplegie, tulburări severe de acuitate vizuală. Evoluția este cu agravare progresivă. *Tratament*: Multă vreme

Scanned with OKEN Scanner

s-a conisiderat că tratamentul de elecţie este ablarea cât mai radicală a tumorii de origine prin etmoidectomie şi/sau maxilectomie asociată cu exenteraţie extinsă sau orbitectomie. Chirurgia actuală consideră că în situaţiile în care periorbita nu este distrusă, globul ocular şi conţinutul orbitei se pot păstra, sau se poate face doar exenteraţie limitată. Tratamentul chirurgical poate fi asociat cu radioterapie convenţională. Brahiterapia cu Radiu radioactiv este contestată de mai mulţi autori. Prognosticul este foarte sever [27].

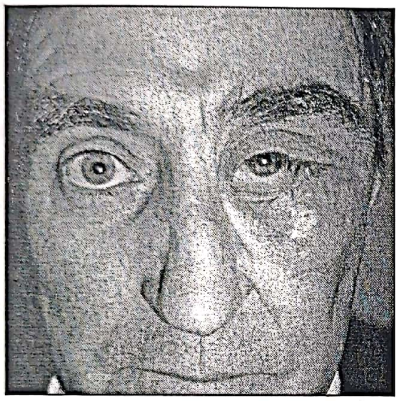

Figura 14.53. Carcinom spinocelular intraorbital stâng secundar cu punct de plecare sinusul maxilar. P.I. 53 ani.

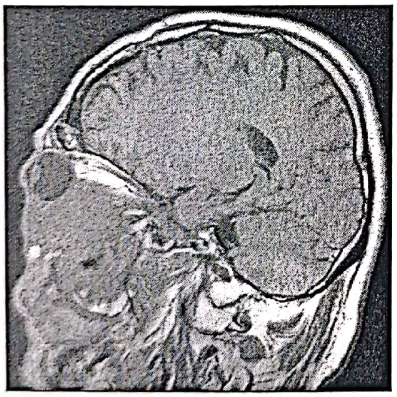

Figura 14.54. IRM sagital T2. Extensie masivă a tumorii din sinusul maxilar în orbită, cu invadarea periorbitei. P.I. 53 ani.

CARCINOMUL BAZOCELULAR INTRAORBITAL SECUNDAR

Se manifestă ca o tumoră extrem de polimorfă. Are origine la nivelul tegumentelor palpebrale, nazale, regiunii faciale superioare. Se poate extinde progresiv în orbită. Tumora locală este nedureroasă, fie netedă şi lucioasă, fie exulcerată cu margini elevate. De regulă, bonavul suportă mai multe operaţii până la extinderea în orbită. Evoluţia tumorii este lentă şi îndelungată. Pătrunderea în orbită este progresivă, nedureroasă duce la fixarea tumorii ulcerate la marginile orbitei sau la orbita osoasă, apoi înglobează şi fixează elementele intraorbitale. *Tratament*: Tratamentul de elecţie este chirurgical. În cazurile cu extindere intraorbitală redusă se poate tenta exenteraţie parţială, cu risc real de recidivă tumorală postoperatorie. În cazurile de extensie masivă intraorbitală cu păstrarea integrităţii orbitei osoase se recomandă exenteraţie totală. În cazurile în care este interesat peretele orbital inferior, se recomandă exenteraţie de orbită şi maxilectomie. În cazurile de interesare a peretelui orbital superior se recomandă orbitectomie cu craniectomie frontală urmată de reconstrucţie per primam a defectului osos. În cazurile în care chirurgia nu este indicată, se poate apela la radioterapie convenţională, chimioterapie locală sau generală, terapie fotodinamică, injectare intratumorală de alfa 2- interferon recombinat [24, 25].

Figura 14.55. Carcinom bazocelular intraorbital gigant în stadiu avansat, intraorbital drept. D.A. 81 ani. Aspect clinic.

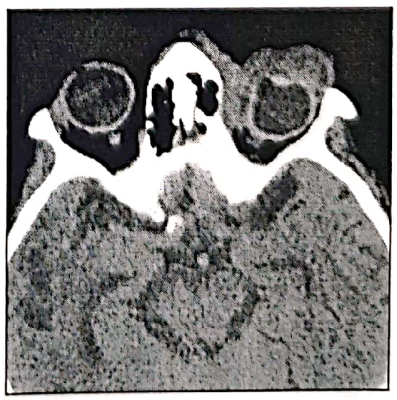

Figura 14.56. CT-scan axial fără contrast. D.A. 81 ani. Umora uşor hiperdensă, cu invadare orbitală masivă şi deformarea globului ocular.

Scanned with OKEN Scanner

METASTAZELE INTRAORBITALE

Sunt tumori intraorbitale plecate de la tumori situate la distanță, metastazate în orbită pe cale hematogenă. Tumorile primare care dau cel mai frecvent metastaze intraorbitale sunt: adenocarcinomul mamar, carcinoamele pulmonare, carcinomul gastric, carcinomul de prostată [19]. Uneori, manifestările orbitooculare pot fi primele care apar, urmate apoi de semne clinice date de tumora primară. De regulă, metastazele intraorbitale apar la pacienți cu neoplasm cunoscut. Principalele semne de manifestare clinică a metastazelor intraorbitale sunt durerea orbitală, diplopia, exoftalmia uni sau bilaterală dureroasă, enoftalmia, ptoza palpebrală superioară, tulburările de motilitate oculară, chemosisul conjunctival, hemoragiile conjunctivale, formațiunea tumorală vizibilă sau palpabilă în orbită. Scăderea acuității vizuale și edemul palpebral apar în cazul metastazelor posterioare sau apicale. *Tratament*: Tratamentul de elecție este radioterapia eventual asociată cu chimioterapie și terapie hormonală, în cazurile de metastază de carcinom mamar. Tratamentul chirurgical, respectiv exenteratia totală, se recomandă în durerile orbitale majore [24, 25, 27].

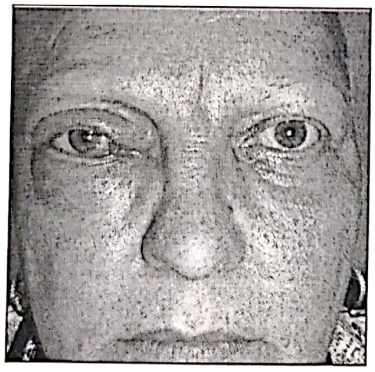

Figura 14.57. Metastaza intraorbitală dreaptă de carcinom mamar. S.M. 71 ani.

Figura 14.58. CT-scan axial. Tumora infiltrativă izodensă. S.M. 71 ani. Metastază de carcinom mamar.

TUMORI INTRAORBITALE COMUNE LA COPIL ȘI ADULT

O serie de tumori intraorbitale primare se pot întâlni cu frecvență apropiată atât la copil cât și la adult. Din această categorie fac parte: tumorile disembrioplazice, hamangiomul cavernos, neurofibromul, neurilemomul sau limfoamele maligne.

TUMORI ORBITALE LA VÂRSTA A TREIA

La vârsta de peste 60 de ani se constată predominența netă a tumorilor intraorbitale maligne. Tumorile intraorbitale primare sunt dominate de limfoamele maligne [12]. Dintre tumorile intraorbitale secundare predomină carcinoamele nediferențiate sau spinocelulare. Tumorile metastatice sunt mai frecvent întâlnite decât la adultul tânăr.

DIAGNOSTICUL DIFERENȚIAL ÎN TUMORILE ORBITALE

Diagnosticul diferențial al tumorilor de orbită se face cu mai multe categorii de procese expansive care pot interesa această regiune [10, 11].

1. *Afecțiuni vasculare intraorbitale și cranio-orbitale:*

a. varice intraorbitale primare: elemente de diferențiere sunt exoftalmia intermitentă, hemoragiile conjunctivale, angiectazii conjunctivale, varice pe CT-scan, ecografie de orbită, angiografia IRM sau flebografie;

b. malformații vasculare intraorbitale și intracraniene: elemente de diferențiere sunt exoftalmia pulsatilă, acută, hemoragii conjunctivale după exoftalmie, angiografia carotidiană, angiografia IRM care evidențiază malformația;

c. fistula carotidocavernoasă: elemente de diferențiere sunt debutul acut, exoftalmia uni- sau bilaterală, suflul temporal sincron cu pulsul, angiografia caroidiană și angiografia IRM evidențiază fistula.

2. *Infecții specifice*

TBC intraorbital este rar întâlnit. Elemente de diferențiere sunt leziunea cutanată perioculară tuberculoasă, evoluția lentă cu pătrundere în orbita

Scanned with OKEN Scanner

anterioară şi medie, IDR la tuberculină pozitivă, răspuns la tratament tuberculostatic.

3. *Infecţii acute nespecifice*: infecţii bacteriene predominant stafilococice, streptococice, cu *Coli* sau *Proteus*. Elemente de diferenţiere sunt: sindromul inflamator acut, evoluţia în mai multe stadii – celulită, abces extraperiostal, abces neincapsulat, abces incapsulat. Prezintă exoftalmie mare, dureroasă, oftalmoplegie, secreţie conjunctivală cu puroi.

4. *Infecţii orbitale fungice*

Mucormicoza. Infecţie fungică gravă. Elemente de diferenţiere sunt: terenul diabetic greu controlabil, scăderea imunităţii, originea la nivelul cavităţii nazale sau sinusurilor paranazale.

5. *Boli parazitare*

Chistul hidatic intraorbital. Poate fi primar sau secundar. Elemente de diferenţiere sunt: exoftalmia lentă, contextul epidemiologic, IDR Cassoni pozitivă.

6. *Hematomul intraorbital posttraumatic*

Elemente de diferenţiere sunt: traumatismul orbital premergător, exoftalmia acută dureroasă, hemoragia, chemosisul conjunctival, echimoza periorbitală, edemul palpebral.

7. *Boli de sistem cu determinare intraorbitală* – sarcoidoza. Elemente de diferenţiere sunt: tendinţa de extensie în canalul optic şi intracranian.

8. *Orbitopatia tiroidiană Graves*. Elementele de diferenţiere sunt: exoftalmia bilaterală, îngroşarea simetrică a mm. extrinseci ai globilor oculari, drept medial, inferior, superior, cu respectarea inserţiei lor, examinarea radioizotopică cu iod radioactiv, dozarea hormonilor tiroidieni.

TRATAMENTUL TUMORILOR ORBITALE

Tratamentul actual al tumorilor orbitale este multidisciplinar, asigurat de echipe formate din diferite specialităţi, constituite pentru fiecare caz în parte. Principalele deziderate în cazul tumorilor benigne sunt: păstrarea funcţiilor vizuale, păstrarea globului ocular, asigurarea unui aspect estetic postoperator optim. În cazul tumorilor maligne agresive, pe prim plan revine salvarea vieţii, asigurarea supravieţuirii maxime posibile, reintegrarea socială a pacientului. O parte din tumorile orbitale necesită supraveghere şi observaţie clinică, prevenirea şi tratamentul complicaţiilor – hemangiomul capilar, gliomul de nerv optic etc. O altă categorie, cu caracter predominant inflamator, se tratează conservativ, cu antiinflamatorii nesteroide sau steroide – pseudotumorile inflamatorii. Tumorile circumscrise, relativ bine delimitate beneficiază de tratament chirurgical, rezecţie chirurgicală totală – hemangiomul cavernos, chistele dermoide, teratoamele, schwannoamele. Tumorile histiocitice, leucemiile şi limfoamele sunt tratate în principal hematologic. În cazul tumorilor difuze, slab delimitate, tratamentul chiurgical prin ablare subtotală, decompresiune sau biopsie este asociat cu radioterapie sau/şi chimioterapie – meningioame, meningosarcoame, epitelioame, carcinoame. O serie de tumori maligne necesită tratament oncologic, chimioterapie, radioterapie – rabdomiosarcomul, retinoblastomul, o serie de metastaze intraorbitale, tumorile depăşite chirurgical. Tumorile intraorbitale secundare necesită intervenţii chirurgicale largi, uneori mutilante, urmate de reconstrucţie plastică, apoi chimioterapie şi radioterapie [24, 25, 27].

TRATAMENTUL NEUROCHIRURGICAL AL TUMORILOR ORBITALE

Din multitudinea de tehnici de tratament chirurgical am grupat sub termenul de „aborduri neurochirurgicale" [14, 17] acele tehnici care presupun manopere chirurgicale în imediata apropiere a durei mater sau etajului cranian anterior şi care necesită prezenţa în echipa operatorie a unui neurochirurg.

ABORDURI SUPERIOARE

Abordurile superioare ale orbitei reunesc totalitatea tehnicilor de abord chirurgical asupra orbitei, în care pătrunderea în orbită se realizează prin peretele superior al orbitei.

În funcţie de tipul de craniotomie utilizat, principalele aborduri superioare ale orbitei sunt:

1. *Abordul superior transfrontal* – în care pătrunderea în orbită se realizează prin volet frontal unilateral [27].

2. *Abordul superior bifrontal* – în care pătrunderea în ambele cavităţi orbitale se realizează prin volet bifrontal.

Scanned with OKEN Scanner

3. *Abordul superior transciliar* – în care pătrunderea în orbită se realizează printr-o craniectomie unilaterală minimă supraciliară [5].

4. *Abordul superior transfrontosinusal* – în care pătrunderea în orbită se realizează prin sinusul frontal hipertrofiat [13].

ABORDUL SUPERIOR TRANSFRONTAL

Abordul superior transfrontal al orbitei este tehnica chirurgicală care permite accesul la procesul patologic intraorbital pe calea unui volet frontal şi depărtarea superioară a lobului frontal. Depărtarea lobului frontal se poate realiza fie extradural, după decolarea durei mater de pe tavanul orbitei şi ridicarea lobului frontal împreună cu dura mater fie intradural, după deschiderea durei mater şi decolarea ulterioară a acesteia de pe tavanul orbitei [17, 18].

INDICAŢII

– Procesele expansive intraorbitale primare cu localizare superioară sau medială faţă de nervul optic.

– Procesele expansive intraorbitale posterioare cu localizare apicală.

– Procesele expansive localizate în canalul optic.

– Procesele expansive intraorbitale primare cu extensie intracraniană secundară.

– Procesele expansive intraorbitale secundare cu punct de plecare intracranian.

– Decompresiunea nervului optic în canalul optic.

Contraindicaţii

Contraindicaţiile abordului superior transfrontal al orbitei sunt cele referitoare la o intervenţie neurochirurgicală de durată şi amploare mare [18].

Ele se pot împărţi în contraindicaţii generale, locale şi speciale.

– *Contraindicaţii generale.* Acest abord se contraindică la pacienţii taraţi sau la cei cu boli organice decompensate, insuficienţe de organ, până la compensarea acestora. Contraindicaţiile generale sunt: meningita, meningoencefalita, septicemia, sinusita, infecţiile acute ale căilor respiratorii superioare, până la vindecare.

– *Contraindicaţii locale.* Cele mai frecvente sunt infecţiile locale tegumentare – infecţii, abcese, furunculi, celulite – sau procesele septice orbitooculare – abcese sau celulite orbitale.

– *Contraindicaţii speciale.* Tumorile intraorbital primare maligne confirmate se evită să fie operate prin abord superior transfrontal. Ablarea tavanului orbitei poate favoriza extinderea intracraniană a tumorii [20, 21, 22].

TEHNICA DE ABORD SUPERIOR TRANSFRONTAL – „pas cu pas"

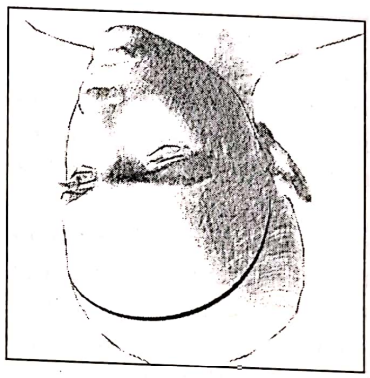

1. Incizie coronară.



2. Incizie hemicoronară.

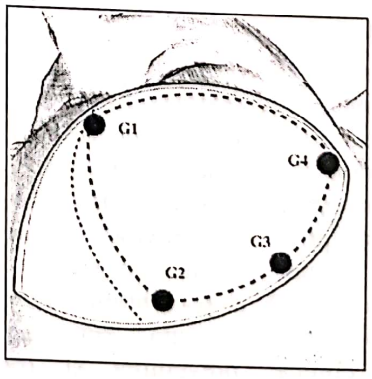

3. Găuri de trepan.

Scanned with OKEN Scanner

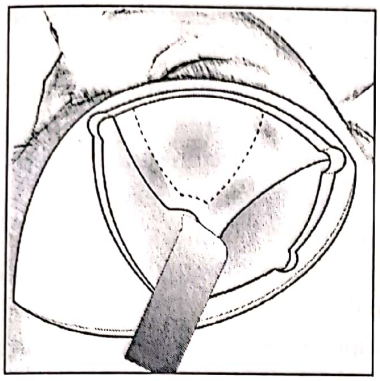

4. Tavanul orbitei.

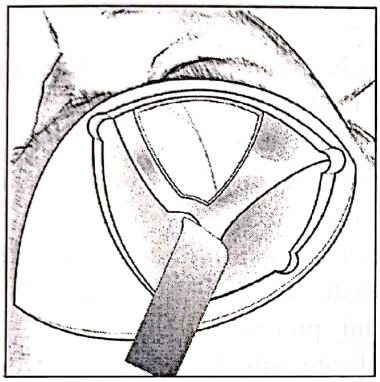

5. Periorbita, n. frontal.

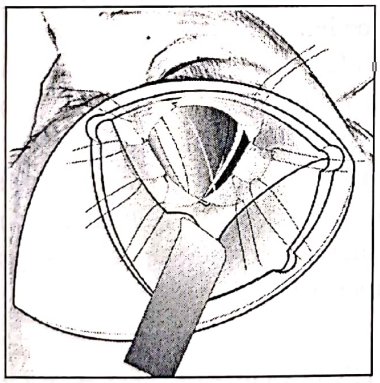

6. Incizia periorbitei.



7. Abordul superior transfrontal medial.



8. Abordul superior transfrontal central varianta 1.



9. Abordul superior transfrontal central varianta 2.

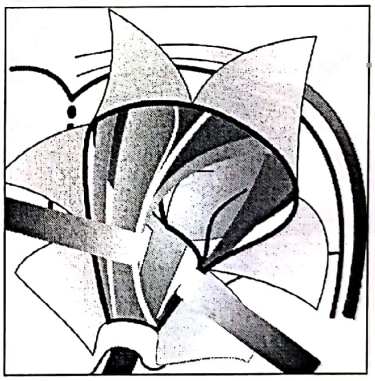

10. Abordul superior transfrontal lateral varianta 1.



11. Abordul superior transfrontal lateral varianta 2.

Scanned with OKEN Scanner



12. Abordul superior transfrontal, varianta alternativă.

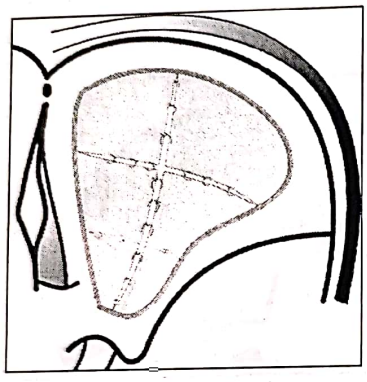

13. Sutura periorbitei.

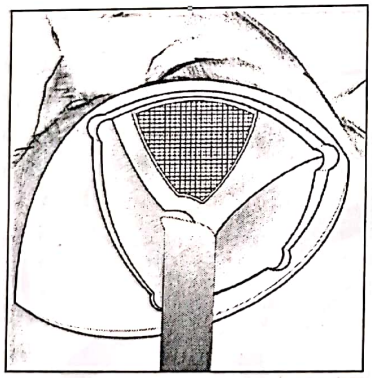

14. Plastia tavanului orbitei.

Figura 14.59. Tehnica de abord superior transfrontal (1–14).

ABORDUL LATERAL

Abordul lateral al orbitei este calea de pătrundere chirurgicală în orbită prin peretele orbital lateral [25].

Indicații

Indicațiile generale ale abordului lateral al orbitei sunt:

– procesele expansive de glandă lacrimală;
– tumorile orbitale posterioare și medii situate lateral, supero-lateral sau infero-lateral de nervul optic;
– tumorile retrobulbare situate lateral, supero-lateral sau infero-lateral de nervul optic;
– tumori apicale laterale;
– tumori osoase frontozigomatice, temporale sau pterionale;
– decompresiunea extradurală a nervului optic intracanalicular.

Contraindicații

– Procesele expansive intraorbitale supraoptice cu extensie medială;
– Tumorile de nerv optic;
– Procesele expansive cu localizare inferioară față de nervul optic;
– Procesele expansive cu localizare infero-medială față de nervul optic;
– Abordul proceselor expansive de vârf de orbită localizate superior medial sau inferior de nervul optic;
– Abordul proceselor expansive de canal optic localizate medial, superior sau inferior;
– Procesele expansive intraorbitale cu extensie intracraniană prin tavanul orbitei, prin canalul optic sau fisura orbitală superioară;
– Procesele expansive intracraniene cu extensie intraorbitală posterioară secundară prin tavanul orbitei, canalul nervului optic sau prin fisura orbitală superioară.

TEHNICA DE ABORD LATERAL

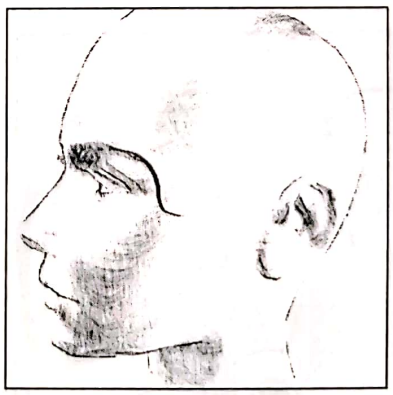

1. Incizie cutanată Stallard.

Scanned with OKEN Scanner

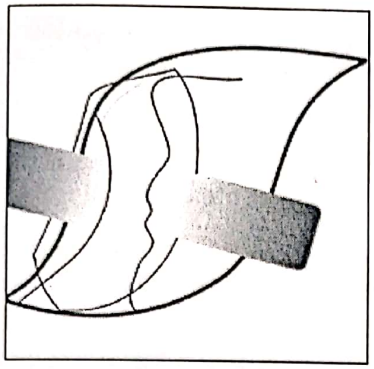

2. Arcada frontozigomatică.

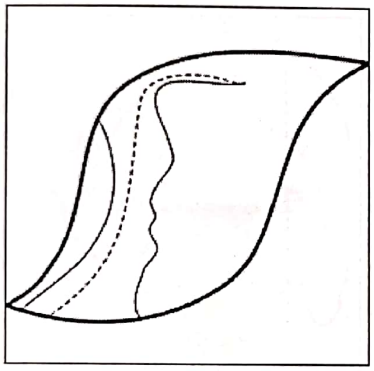

3. Incizia periostului.

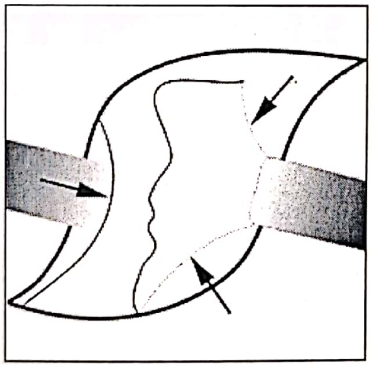

4. Tracţiune posterioară a m. temporal.

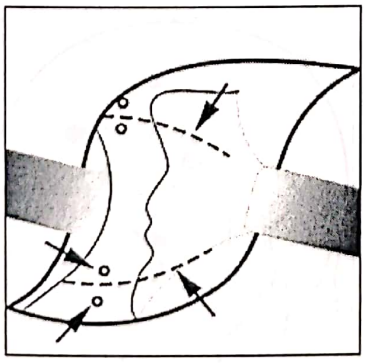

5. Secţiunea peretelui orbital lateral, găuri în arcada frontozigomatică.

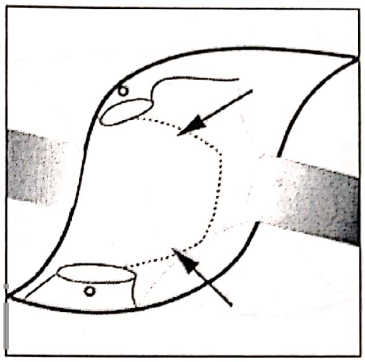

6. Periorbita.

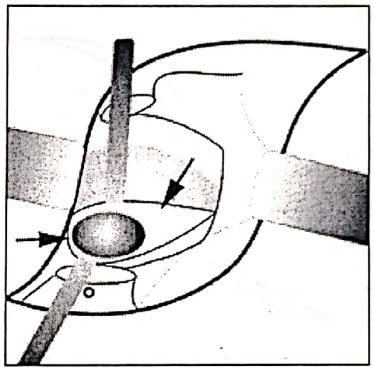

7. Incizia liniară superioară a periorbitei.

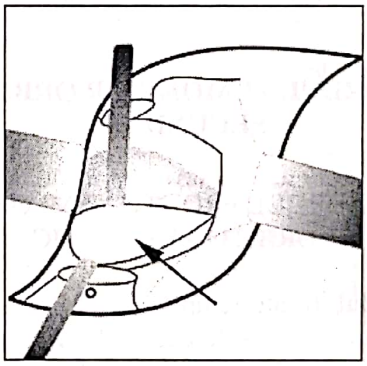

8. Abord lateral intraconal supraoptic.

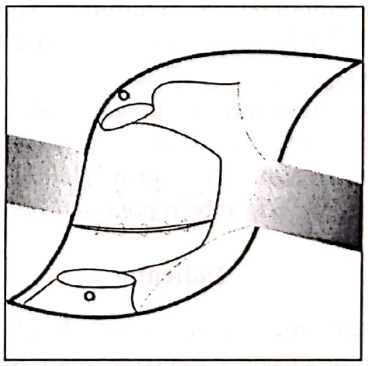

9. Sutura periorbitei.

Scanned with OKEN Scanner

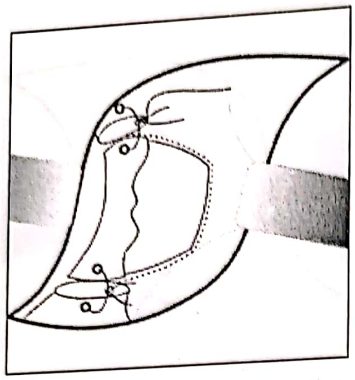

10. Fixarea arcadei frontozigomatice.



11. Sutura plăgii în planuri.

Figura 14.60. Tehnica de abord lateral (1–11).

ABORDUL TUMORILOR ORBITALE SECUNDARE

ABORDUL FRONTO-TEMPORO-ORBITO-ZIGOMATIC

Abordul fronto-temporo-orbito-zigomatic este o tehnică complexă de abord chirurgical al orbitei şi etajului anterior şi mijlociu al bazei de craniu. Intervenţia constă din ridicarea unui volet osos frontal, temporal, a marginii supraorbitale, peretelui orbital lateral, osului zigomatic împreună cu arcada zigomatică [1, 2, 21].

Tehnic, abordul se poate realiza fie prin ridicarea a trei fragmente osoase (frontal, temporal şi orbitozigomatic) fie prin ridicarea a două fragmente osoase (frontotemporal şi orbitozigomatic).

Indicaţii

Indicaţiile majore ale acestui abord deosebit de larg sunt procesele expansive mari ale bazei de craniu, eventual cu extensie intraorbitală secundară, leziuni sfenocavernoase sau cavernoase, tumori ale osului temporal, fosei infratemporale, leziuni paraselare, tumori ale clivusului superior sau inferior.

Contraindicaţii

Contraindicaţiile sunt cele ale intervenţiilor de mare amploare şi durată lungă.

TEHNICA DE ABORD FRONTO-TEMPORO-ORBITO-ZIGOMATIC

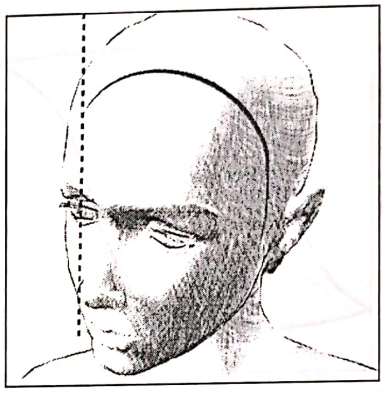

1. Incizie hemicoronară.

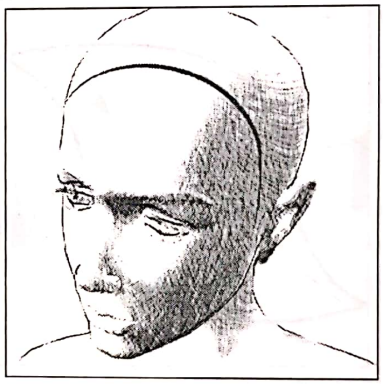

2. Incizie coronară.

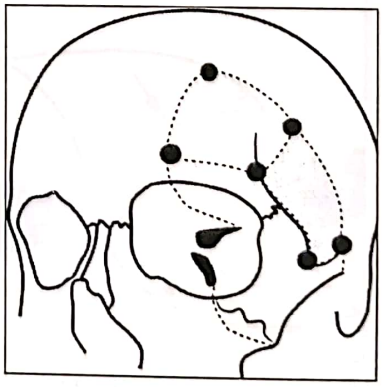

3. Găurile de trepan şi zona de osteotomie.

Scanned with OKEN Scanner

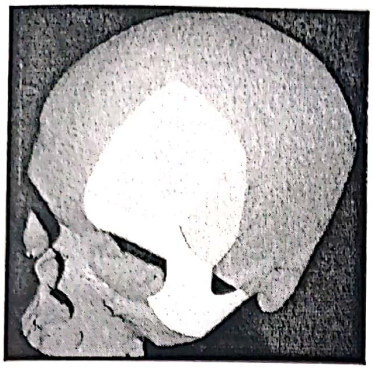

4. Ridicarea a trei fragmente de os.

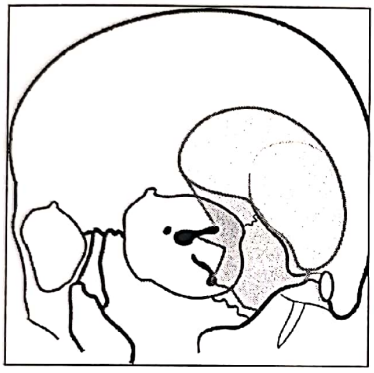

5. Osteotomia frontopterională şi orbitozigomatică.

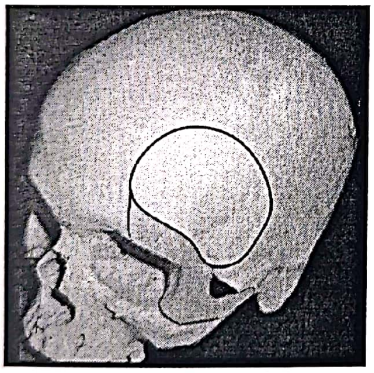

6. Ridicarea a două fragmente de os.

Figura 14.61. Tehnica de abord frontotemporoorbitozigomatic (1–6).

BIBLIOGRAFIE

1. Akiyama H., *et al.*, Usefulness of fronto-orbito-zygomatic approach for intraorbital tumors: report of 31 cases. No Shinkei Geka. 1997 Oct;25 (10):913-7.
2. Al-Mefty O., Supraorbital-pterional approach to skull base lesions. Neurosurgery.1987 Oct;21(4):474-7.
3. Bejjani G.K., Cockerham K.P., Kennerdell J.S., Maroon J.C., Visual field deficit caused by vascular compression from a suprasellar meningioma: case report. Neurosurg 2002 May;50(5):1129-32.
4. Bisulli F., Foschini M.P., Dallera P., Gaist G., Expanding lesions of the orbit: Multicase review., Pathologica, 1997 Jun, 89:3, 256–63.
5. Chadduck W.M., Supraorbital craniotomy. Comment on: J Neurosurg 1993 Oct;79(4):615–8 Neurochirurgie 1990;36(4):225–33.
6. Clark, W.C., Theofilos, C.S., and Fleming, J.C., Primary optic nerve sheath meningiomas. Report of nine cases. J. Neurosurg., 70:37, 1989.
7. Dandy W.E., Results following the transcranial operative attack on orbital tumours. Arch Ophthalmol 25:191–216, 1941.
8. Douane Ophtalmology. CD edition 1996, Vol II, Chap 28.
9. Hassler W., Hejazi N., Microsurgical Approaches to the Orbit and their Indications, 96th DOG Annual Meeting, 1998.
10. Henderson J.W., Farrow G.M., Orbital Tumors, 2nd ed, pp 451-471. New York, Marcel Dekker, 1980.
11. Housepian E.M., Intraorbital Tumors. In: Operative intraorbital techniques. Eds.: Schmideck H H, Sweet
12. Issing P.R., Ruh S., Kloss A., Kuske M., Lenarz T., Diagnosis and therapy of lymphoid tumors of the orbits. HNO 1997 Jul 45:7 545–50.
13. Mariniello G., Bonavolonta G., Cappabianca P., de Divitiis E Image-guided transorbital roof craniotomy via a suprabrow approach: a surgical series of 72 patients. Neurosurgery 2001 Dec;49(6):1486–7.
14. Maroon J.C., Kennerdell J.S., Surgical approaches to the orbit. Indications and techniques. J Neurosurg 60:1226, 1984.
15. Maroon J.C., Kazim M., Kennerdell J.S., Orbital menigiomas and other tumors, in Apuzzo M LJr. (ed): Brain surgery: complication avoidance and management. Vol 1. New York: Churchill Livingstone Inc., 1993, 652–668.
16. Naffziger H.C., Exophthalmos. Some principles of su management from the neurosurgical aspect. Am J Sm25–41, 1948.
17. Natori Y., Rhoton l., Transcranial approach to the orbit: microsurgical anatomy. J.Neurosurg. vol 81, july, 1994.
18. Rootman J., Robertson W.D., Tumors. In Rootman J (ed): Disease of the Orbit, pp 391–405. Philadelphia, JB Lippin-colt, 1988.
19. Rootman J., Metastatic and secondary tumors of the orbit. In Rootman J (ed): Disease of the Orbit. pp 405–460. Philadelphia, JB Lippincott, 1988.
20. Rusu M., Stanciu A., Lacatusu R., Ianovici N., Neurosurgical approach in tumors of the orbit. Rev Med Chir Soc Med Nat Iasi 1983 Oct-Dec 87:4 571–5.
21. Sekhar L.N., Nanda A., Sen C.H., *et al.*, The extended frontal approach to tumors of the anterior skull base. J. Neurosurg.76:198 / 206, 1992.
22. Sfrangeu S., Meyer M.P., Vaida M., Albu S., Aplicaţii ale informaticii în imagistica medicală. 17–20, Ed. Tipocolor, 1995.
23. Stallard H.B., Surgery of the orbit. Ann R Coll Surg Engl 43:125, 1968.
24. Szabo I., Szabo B., Chirurgia tumorilor orbitale posterioare – noţiuni de tehnică chirurgicală, repere anatomice Casa cărţii de Ştiinţă, ISBN 973-686-144-9 Cluj Napoca, 2001.

Scanned with OKEN Scanner

Scanned with OKEN Scanner

Capitolul 15
PATOLOGIA VASCULARĂ NEUROCHIRURGICALĂ A SISTEMULUI NERVOS CENTRAL

LEON DĂNĂILĂ, ALEXANDRU VLAD CIUREA, ION POEATĂ,
RADU MIRCEA GORGAN, TEODORA CAMELIA COMAN

HEMORAGIA SUBARAHNOIDIANĂ ŞI ANEVRISMELE INTRACRANIENE

LEON DĂNĂILĂ, ION POEATĂ, ALEXANDRU VLAD CIUREA

DEFINIŢIE, CLASIFICARE

Hemoragia subarahnoidiană (HSA) (pătrunderea sângelui în lichidul cefalorahidian din spaţiul subarahnoidian) este o urgenţă neurochirurgicală majoră cu un risc de mortalitate/sechelaritate severă de 50% chiar în condiţiile tratamentului modern. HSA este datorată în 80% din cazuri rupturii unui anevrism intracranian. În restul de 20% din cazuri, rupturile vasculare din spaţiul subarahnoidian au alte cauze: malformaţii arteriovenoase cerebrale (4–5% din cazuri) sau spinale (rareori), hemoragia idiopatică perimezencefalică şi prepontină (hemoragia pretruncală neanevrismală, considerată în prezent ca o HSA prin ruptură de vase mici de la acest nivel), vasculite ale SNC, disecţia arterelor cerebrale, tulburări de coagulare, consumul de droguri (cocaina), HSA idiopatică (cel mai probabil anevrism care s-a trombozat în momentul rupturii).

Pentru diagnosticul diferenţial este important de notat că această clasificare se referă la hemoragiile subarahnoidiene apărute spontan şi primar în spaţiul subarahnoidian, excluzând deci hemoragia subarahnoidiană traumatică, sau pătrunderea secundară a sângelui în spaţiul subarahnoidian, de pildă în unele hematoame intracerebrale hipertensive sau amiloidotice, în infarcte cerebrale hemoragice, tromboze de sinus dural, tumori hemoragice, apoplexie pituitară, meningite hemoragice. În aceste situaţii tabloul clinic este de obicei diferit şi corespunde bolii de bază, totuşi situaţiile atipice trebuie luate în considerare pentru diagnostic în cazurile în care nu se identifică angiografic anevrismul sau malformaţia arteriovenoasă intracraniană.

Dilataţiile peretelui arterial poartă numele de anevrisme. Cele mai frecvente anevrisme intracraniene sunt saculare având formă sferoidală (uneori polilobată, mamelonată, complexă) şi conexiune cu vasul purtător printr-un colet. Mai rar se întâlnesc anevrisme fuziforme (dilataţie globală a unui segment de vas, fără colet, prezente în special pe arterele vertebrale şi bazilară (fig. 15.1).

Anevrismul disecant constă în apariţia unei dilataţii a vasului în urma unei disecţii arteriale (pătrunderea sângelui între două straturi ale peretelui arterial) în special între adventice şi medie.

Pseudoanevrismul se formează prin transformarea conjunctivă a periferiei trombusului ce închide o ruptură vasculară parţială (de obicei o arie restrânsă a peretelui vascular) cu liza părţii centrale a trombusului şi repermeabilizarea rupturii. Deşi prezintă colet şi corp anevrismal, întrucât nu prezintă un perete de tip vascular degenerat, ci un perete conjunctiv poartă numele de pseudoanevrism. Pseudoanevrismul se formează, fie la nivelul rupturii traumatice a unei artere (pseudoanevrisme posttraumatice), fie la nivelul unei rupturi anevrismale, rezultatul fiind de obicei apariţia unui anevrism bilobat în clepsidră, cu lobul proximal delimitat de un perete anevrismal şi lobul distal de un perete conjunctiv pseudoanevrismal.

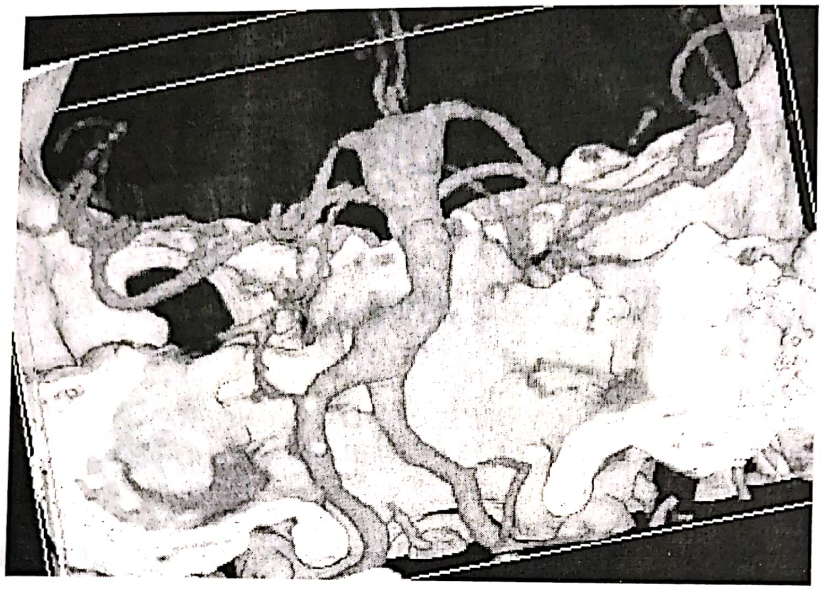

a

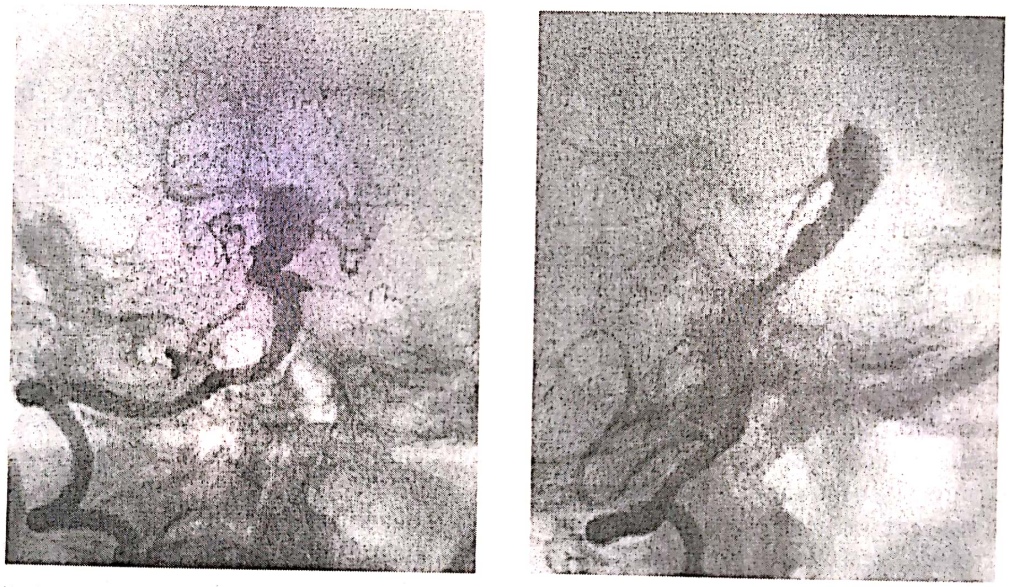

b

Figura 15.1. Dilatație fusiformă vertebro-bazilară. Imagini din angiografia CT (a) și cea endovasculară (b).

Manifestarea majoră a anevrismelor intracraniene o constituie ruptura anevrismului ce determină hemoragie subarahnoidiană. Într-un număr important de cazuri ruptura se asociază și cu una sau mai multe dintre următoarele localizări ale hemoragiei: hematom intraparenchimatos, hemoragie intraventriculară, hematom subdural. Rareori ruptura anevrismului se produce strict în unul din aceste spații fără hemoragie subarahnoidiană. Doar unul din trei anevrisme devin simptomatice, restul fiind descoperiri necroptice sau imagistice incidentale. Circa 3–5% dintre anevrisme devin simptomatice prin compresiunea formațiunilor vecine (îndeosebi nervi cranieni) și nu prin ruptură (anevrisme pseudotumorale).

Cu alte cuvinte, majoritatea HAS (80%) sunt determinate de rupturi anevrismale și 95% din toate anevrismele simptomatice se manifestă prin HAS. Din punct de vedere practic, orice hemoragie subarahnoidiană trebuie investigată și tratată de la bun început drept suspiciune de ruptură anevrismală, cu excepția cazurilor în care contextul clinic orientează spre alt diagnostic. Principala cauză de mortalitate o constituie repetarea rupturii anevrismale în cazurile în care anevrismul nu este tratat (operat sau embolizat).

Scanned with OKEN Scanner

EPIDEMIOLOGIA HEMORAGIEI SUBARAHNOIDIENE ŞI A ANEVRISMELOR CEREBRALE

Incidenţa HSA este de aproximativ 11 cazuri la 100 000 de locuitori pe an şi reprezintă 6–8% din totalul accidentelor vasculare cerebrale [32]. În ciuda acestei incidenţe constante se înregistrează o reducere a mortalităţii printr-o cunoaştere mai bună a bolii de către medici, cu dirijare imediată în serviciile neurochirurgicale specializate, dotate cu mijloace de diagnostic şi tratament adecvate.

Anevrismele intracraniene apar cu precădere după vârsta de 20–30 de ani. Circa 2/3 vor rămâne asimptomatice pe tot parcursul vieţii, în timp ce 1/3 se vor rupe la scurt timp de la apariţie sau după diverse intervale de aşa-zisă stabilizare. În studiile necroptice prevalenţa anevrismelor intracraniene este de 0,01% pentru grupa de vârstă sub 20 de ani, 1,3% pentru grupa 20–39 de ani, 1,8% pentru grupa 40–59 de ani şi 2,3% pentru grupa 60–80 de ani [43].

Aproximativ 1–2% din populatia generală are un anevrism intracranian, dar incidenţa HSA anevrismale la aceeaşi populaţie este redusă (aproximativ 11 la 100 000 persoane/an). Într-un studiu cu pacienţi care au fost subiecţii clipării anevrismelor cerebrale rupte sau intacte, rata anuală a formării unui anevrism *de novo* a fost de 0,89%.

Riscul de resângerare a unui anevrism rupt şi îngrijit doar cu tratament conservator este între 20 şi 30% pentru prima lună de la hemoragie. În studiul prospectiv *Cooperative Aneurysm Study* (CAS), resângerarea a fost maximă (4%) în prima zi după HSA, pentru ca apoi să fie constantă la o rată de 1% până la 2% pe zi pentru următoarele 4 săptămâni.

După primul an, riscul se stabilizează la o rată de aproximativ 3% pe an. Hemoragia recurentă rămâne o consecinţă serioasă a HSA anevrismale cu o rată de deces de aproximativ 70% pentru resângerări. În ultimii ani, îmbunătăţirea mijloacelor de diagnostic al HSA şi adresarea rapidă către centre specializate au conturat un tablou al resângerării destul de diferit faţă de studiile mai vechi [1].

Pentru anevrismele descoperite incidental, cu ocazia investigaţiilor pentru o altă afecţiune, ISUIA 2003 (*International Study of Unruptured Intracranial Aneurysms Investigators*) găseşte următoarele date: rata cumulativă de ruptură după 5 ani de urmărire pentru anevrismele de sub 7 mm, 7–12 mm, 13–24 mm şi peste 24 mm a fost respectiv de 2,5%; 14,5%; 18,4% şi 50% pentru anevrismele situate în circulaţia posterioară (vertebro-bazilară) şi cele de arteră comunicantă posterioară şi respectiv de 0%; 2,6%; 14,5% şi 40% pentru restul anevrismelor din circulaţia anterioară (carotidiană). Există şi numeroase critici la adresa acestui studiu: Spetzler opiniază că studiul s-a efectuat pe cazuri selectate, cuprinde 41% anevrisme intracavernoase, are o durată prea scurtă de urmărire. În plus, dacă rata de ruptură a anevrismelor mici ar fi 0,05% pe an ar reieşi că, 12% din populaţie să aibă un anevrism detectabil IRM ceea ce contravine realităţii.

Într-un studiu recent, efectuat pe 428 de anevrisme consecutive operate, Ciurea şi colab. [6] constată următoarea incidenţă a anevrismelor: sub 16 ani – populaţie pediatrică – 25 cazuri (5,8%), 41 (9,5%) cazuri între 17 şi 30 ani, 74 cazuri (17,4%) între 31 şi 40 ani, 195 cazuri (45,5%) între 41 şi 50 ani, 84 de cazuri (19,6%) între 51 şi 60 ani şi 9 cazuri (2,2 %) peste 61 ani. Sexul afectat preponderent este cel masculin (68%).

Într-o statistică de 491 anevrisme consecutive, clipate microchirurgical la Clinica de Neurochirurgie Iaşi în perioada 1999–2000 [39], repartiţia a fost: 36–55 de ani, 162 de cazuri (36%), 56–75 de ani, 185 de cazuri (41%), peste 75 de ani, 17 cazuri (4%). A fost afectat preponderent sexul feminin: 278 de cazuri (62%).

MORFOPATOLOGIE

Anevrismele intracraniene pot fi saculare (fig. 15.5) sau fusiforme (fig. 15.1). Anevrismele saculare se prezintă sub forma unor dilataţii sferoidale (corpul anevrismului) ataşat la vasul purtător printr-un colet. În cazul anevrismelor rupte, sediul rupturii este cel mai adesea la nivelul fundului anevrismului (în partea opusă coletului). În afară de forma clasică, sferoidală, corpul anevrismului poate fi alungit, mamelonat, policiclic, polilobat (fig. 15.2). Acestor lobi li se poate subţia peretele şi sunt predispuşi la ruptură. Coletul anevrismului poate fi îngust sau larg (sesil), iar sediul rupturii, obişnuit la nivelul fundului anevrismal, poate fi localizat oriunde în peretele anevrismal, inclusiv la nivelul coletului. Peretele anevrismal poate fi subţire, gros sau mixt cu alternanţă de arii subţiri şi fibroase. Uneori prezintă calcificări sau plăci de ateroscleroză. Unele anevrisme, în special cele mari şi gigante, pot fi parţial sau total trombozate. Anevrismele saculare sunt cele mai frecvente şi au fost considerate în trecut, în mare majoritate

Scanned with OKEN Scanner

congenitale, sub raportul unui defect sectorial congenital al tunicii medii a peretelui arterial care, în decursul vieții, proemină treptat formând anevrismul. La ora actuală etiopatogenia este considerată mai degrabă de tip degenerativ. Unele au origine infecțioasă demonstrată (de obicei în endocardite) sau posttraumatică (3–5%). Anevrismele fusiforme sunt cel mai adesea aterosclerotice, uneori rezultatul unei disecții între tunicile vasculare (anevrisme disecante).

Din punctul de vedere al dimensiunii, Yasargil [52] clasifică anevrismele saculare în microanevrisme (sub 2 mm), anevrisme mici (2–6 mm, fig. 15.3), mijlocii (6–15 mm), mari (15–25 mm) și gigante (peste 25 mm pentru cel mai mare dintre diametre (fig. 15.4).

Majoritatea anevrismelor rupte sunt cuprinse între 5 și 15 mm, dar 13% din anevrismele rupte sunt sub 5 mm în diametru. Dimensiunea medie a anevrismelor rupte este de aproximativ 9 mm, în timp ce cea a anevrismelor nerupte este de 4,7 mm.

Anevrismele intracraniene saculare, în ordinea frecvenței, sunt cel mai adesea localizate la următoarele nivele [17]:

– 85–95% în sistemul carotidian, cu următoarele trei cele mai comune localizări:
  - ACoA 30%
  - ACoP 25%
  - ACM 20%

– 5–15% în circulația posterioară (vertebro-bazilară):
  - aproximativ 10% la nivelul arterei bazilare: cel mai frecvent la nivelul bifurcației bazilarei (vârf de bazilară);
  - 5% pe artera vertebrală, joncțiunea AV-PICA fiind cea mai comună;

– 20–30% din pacienți prezintă anevrisme multiple (fig. 15.3, 15.4).

Într-un studiu realizat pe 428 de cazuri de anevrisme intracraniene operate consecutiv, Ciurea și colab. (6%) găsesc o incidență de 35,3% de anevrisme de arteră comunicantă anterioară.

Într-o statistică a Clinicii de Neurochirurgie Iași [39], a fost găsită următoarea repartiție: ACoA, 185 de cazuri (37%), ACM, 116 cazuri, ACoP, 91 de cazuri (18%), ACI oftalmică, 27 (6%), ACI bifurcație, 28 de cazuri (6%), A_2, 24 de cazuri (5%), vârf de bazilară, 9 cazuri (2%), anevrisme de cerebeloasă postero-inferioară, 11 cazuri (2%).

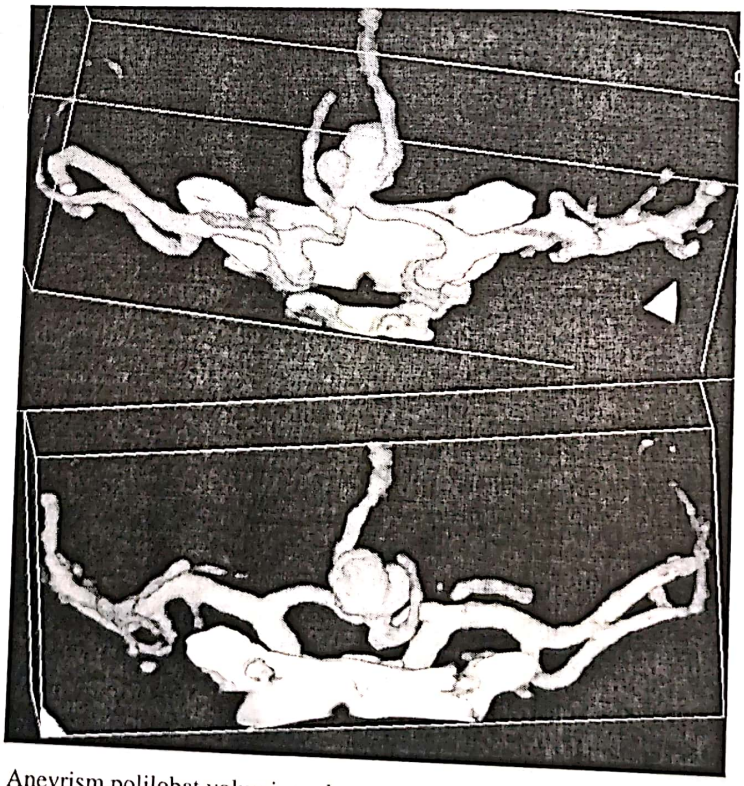

Figura 15.2. Anevrism polilobat voluminos de arteră comunicantă anterioară. Două perspective (anterioară și postero-superioară) ale angiografiei CT – reconstrucția tridimensională.

Scanned with OKEN Scanner

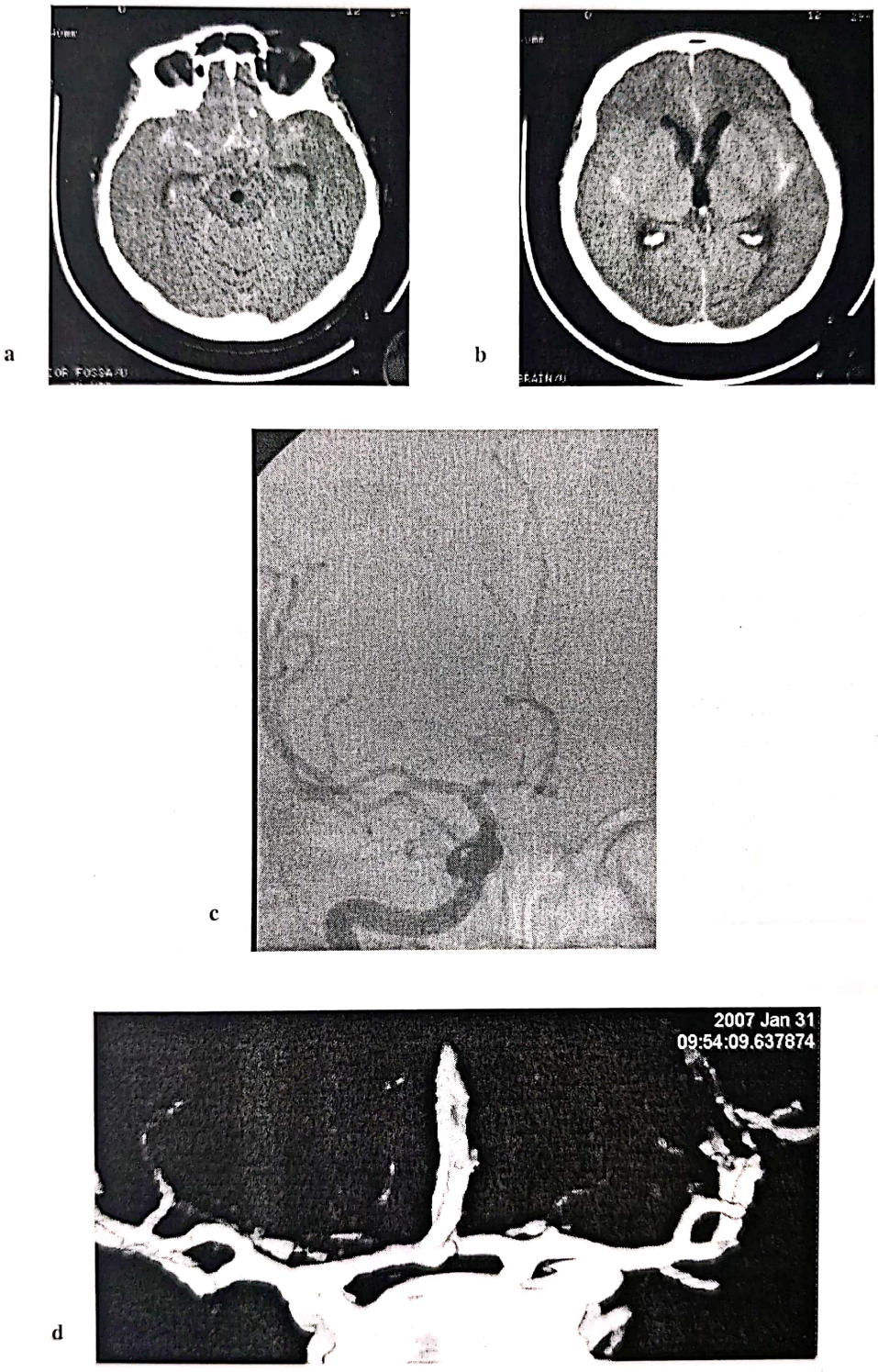

Figura 15.3. Anevrism mic de arteră comunicantă anterioară injectat din dreapta, rupt cu HSA difuză: (a) și (b) imagini CT; (c) angiografia CT; (d) angiografia endovasculară.

Scanned with OKEN Scanner

Scanned with OKEN Scanner

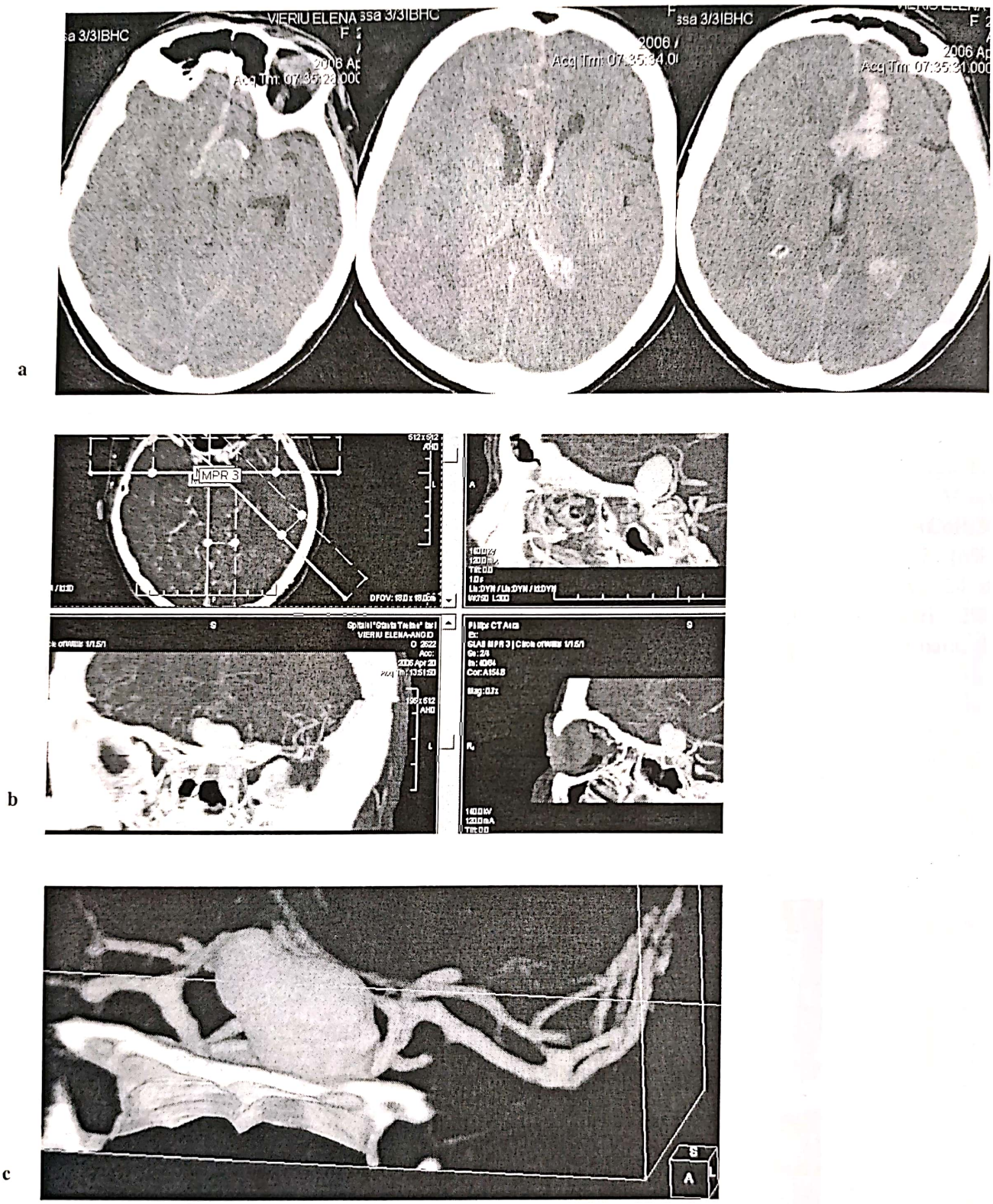

Figura 15.4. Anevrism gigant juxtaclinoidian stâng rupt cu HSA grup Fisher 4. Secţiuni CT fără contrast (a), angiografie CT (b) şi reconstrucţie tridimensională (c).

ETIOPATOGENIE

Etiopatogenia anevrismelor intracraniene saculare (ASIC)

În neurochirurgia clasică, modelul congenital al patogenezei ASIC se baza pe prezumţia defectelor înnăscute ale elasticei interne şi ale tunicii medii ale arterelor intracraniene. Aceste zone de perete arterial displazic situate la nivelul unei bifurcaţii arteriale, la locul de desprindere al unei ramuri colaterale sau pe o buclă arterială, ar progresa pe parcursul vieţii spre anevrisme saculare care cresc şi se pot rupe. Numeroase observaţii clinice, date experimentale şi studii statistice moderne susţin mai degrabă un model degenerativ multifactorial al patogenezei ASIC decât modelul congenital amintit. În zonele de perete arterial supuse unui stres hemodinamic important se produce un dezechilibru între progresia degenerării tisulare şi procesele de remodelare naturale. Apar defecte secundare ale peretelui vascular ce pot evolua spre formarea unui sac anevrismal. Câteva scenarii sunt posibile pentru evoluţia anevrismului: creştere rapidă şi rupere, stabilizare, reluarea creşterii cu restabilizare sau ruptură.

O direcţie fundamentală de cercetare este îndreptată spre găsirea elementelor definitorii în diferenţierea dintre anevrismele stabile şi cele predispuse la ruptură.

Creşterea şi/sau ruptura apare în momentul în care rezistenţa peretelui este depăşită de stresul hemodinamic.

Patogeneza anevrismelor cerebrale este legată de: 1. Caracteristicile circulaţiei sanguine, 2. Rezistenţa peretelui vascular şi 3. Procesele de remodelare. Observaţiile clinice şi de laborator susţin ipoteza că anevrismele intracraniene se formeaza pe parcursul unei perioade scurte de timp şi fie că se rup, fie suferă transformări „stabilizatoare".

1. Relaţia dintre dinamica circulaţiei cerebrale şi geometria arterială (**stresul hemodinamic cronic asupra peretelui vascular**) joacă un rol important în patogeneza ASIC. Locaţiile obişnuite pentru formarea anevrismelor sunt în strânsă legătură cu zonele de agresiune circulatorie: coturile vasculare strânse (paraclinoidiene), zonele de bifurcaţie (cerebrala medie, trunchiul bazilar), de ramificare (carina distală de birfucare de pe originea arterei comunicante posterioare) sau de joncţiune (artera comunicantă anterioară). Aceste locaţii sunt supuse unui stres mural ridicat şi unor variaţii circulatorii complexe. De obicei, anevrismele sunt orientate pe direcţia de curgere a fluxului sanguin.

Variaţiile anatomiei cerebrovasculare normale a cercului lui Willis sunt asociate adesea cu anevrismele intracraniene. Se remarcă o incidenţă crescută a anevrismelor de arteră comunicantă anterioară în prezenţa unei hipoplazii de A1 contralaterală. 97% din anevrisme sunt localizate pe peretele opus fluxului sanguin dominant (fig. 15.5).

Analiza computerizată a dinamicii fluidelor (CDF) combinată cu imagini angiografice 3D (angiografie RM, angiografie CT, sau angiografie 3D cu substracţie digitală) pune la dispoziţie parametri hemodinamici *in vivo*, cum ar fi: viteza de curgere, formarea de vârtejuri persistente sau tranzitorii în sacul anevrismal, stresul mural în anevrism şi zonele de stres crescut în timpul ciclului cardiac. Marile artere cerebrale, spre deosebire de cele sistemice, pulsează liber în lichidul cefalo-rahidian, nefiind înconjurate de ţesuturi.

2. **Rezistenţa peretelui vascular**. Structura unei artere cerebrale este compusă din următoarele straturi: intima (celule endoteliale, un strat subţire de colagen şi o lamină internă elastică, bine dezvoltată), media (celule musculare netede) şi adventicea. Lamina elastică externă, prezentă în arterele extracraniene este absentă (media nu are elastică), ceea ce predispune arterele intracraniene în mod particular la formarea de anevrisme. Defecte de continuitate la nivelul mediei (observate adesea la bifurcaţii, în special la vârfuri şi la unghiurile laterale ale unui ram) sunt considerate în prezent intersecţii fiziologice ale două straturi musculare (*raphe*-uri) şi nu defecte congenitale aşa cum se credea până nu demult.

Injurii aduse endoteliului, degenerarea/ distrugerea laminei elastice interne şi subţierea stratului de celule musculare la nivelul mediei sunt primele modificări în formarea anevrismelor. Peretele anevrismal este format din intimă şi adventice, îngroşate prin hialinizare.

În anevrismele rupte (obţinute la autopsie) se găseşte un conţinut redus în colagen şi pierderea stratului endotelial luminal. Prin contrast, anevrismele nerupte au un conţinut dublu de colagen faţă de un perete arterial normal. Celulele endoteliale formează un strat intact ce căptuşeşte lumenul arterelor cerebrale în cele mai multe din anevrismele nerupte, în schimb, stratul endotelial continuu este absent în cele mai multe din anevrismele rupte.

Scanned with OKEN Scanner

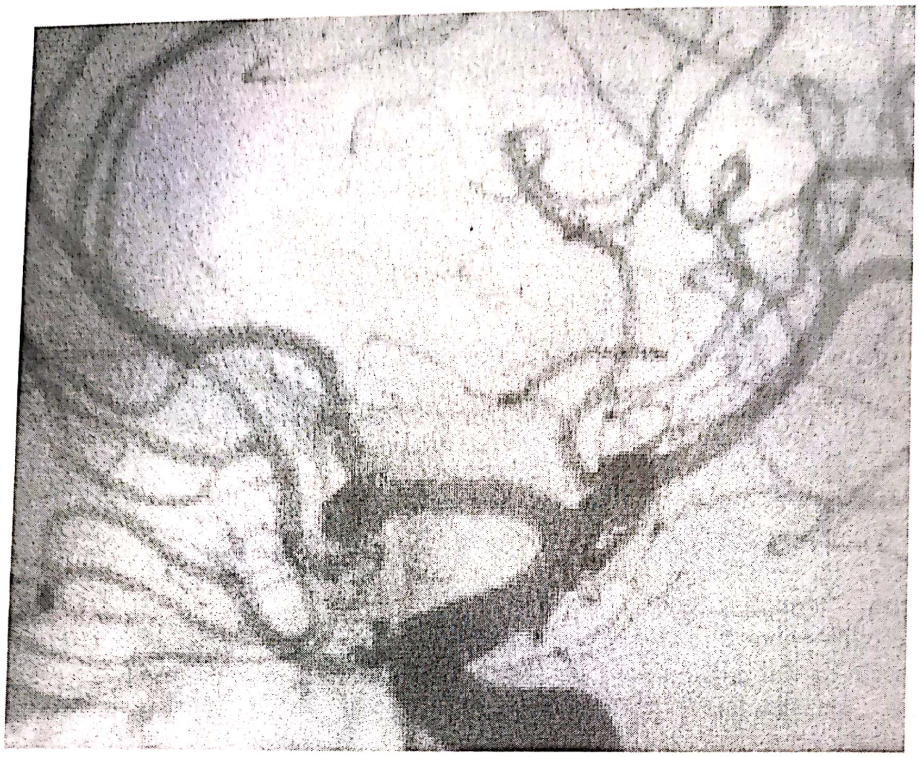

Figura 15.5. Anevrism de arteră comunicantă anterioară. Imagine angiografică endovasculară în care ambele artere pericaloase sunt injectate din artera cerebrală anterioară stângă, dominantă.

3. **Procesele de remodelare.** Se consideră că lamina elastică internă degenerează ca urmare a stresului hemodinamic prelungit; mecanismul de compensare este reprezentat de îngroşarea intimei sau formarea de „pernuțe" intimale.

Proliferarea celulară, conținutul crescut de colagen şi reconstituirea stratului endotelial, procese observate în anevrismele nerupte pot fi mecanisme reparatorii care compensează pierderea laminei elastice interne şi conduc la stabilizarea anevrismului.

Leziunile proteolitice ale peretelui vascular cauzate de inflamație (inflamația conduce la eliberarea de metaloproteinaze şi alte enzime proteolitice) formează un mecanism fiziopatologic important în ateroscleroză, anevrismul aortic abdominal şi arterită. Câteva observații sugerează că un mecanism asemănător ar putea fi implicat în patogeneza anevrismelor intracraniene.

Degradarea proteinelor matricei extracelulare de către enzimele proteolitice (proteaze) este reglată de inhibitorii de proteaze (antiproteaze). Cateva studii sugerează că pierderea echilibrului dintre proteaze şi antiproteaze este un posibil factor de risc pentru dezvoltarea anevrismelor intracraniene.

Matricea extracelulară este un complex stabil de macromolecule secretate de către macrofage, care formează un strat care înconjură celulele. În peretele arterial cerebral acest strat este format din fibre de colagen şi elastină înglobate în glicoproteine şi proteoglicani. Fibrele reticulare formează o structură în jurul fiecărei fibre musculare a mediei şi conțin colagen de tip 3, glicoproteine şi proteoglicani. Colagenul de tip 1 este rezervat preponderent adventicei. Fibrele de elastină, care se găsesc cu precădere în lamina elastică internă, sunt principalele elemente de rezistență şi sunt responsabile de dilatare şi revenire la forma inițială a arterei.

Un defect al matricei extracelulare a peretelui arterial, cea care asigură rezistența arterelor intracraniene, joacă foarte probabil un rol în fiziopatologia anevrismelor intracraniene.

Scăderea nivelului proteinelor matricei extracelulare poate fi explicată prin afectarea sintezei. Totuşi, deşi constituenții matricei sunt produşi şi degradați în permanență, sub controlul a numeroase proteaze [metaloproteinaze matriceale (MPM), elastaza leucocitară şi neutrofilă] şi inhibitorii lor [inhibitorul tisular al MPM (ITMP) şi antitripsina], factori de creştere şi citokine,

Scanned with OKEN Scanner

scăderea nivelului proteinelor matricei extracelulare poate fi şi rezultatul unei degradări accelerate, datorată unui dezechilibru între aceste proteaze şi inhibitorii lor.

4. **Factori endogeni şi exogeni în etiopatogenia ASIC.** Numeroase afecţiuni ereditare ale ţesutului conjunctiv au fost asociate cu anevrismele cerebrale: boala renală polichistică congenitală autozomal dominantă, sindromul Ehlers-Danlos tip IV, alte afecţiuni ale colagenului de tip III, pseudoxanthoma elasticum, deficienţa de alfa1-antitripsină, sindromul Marfan, neurofibromatoza de tip I, scleroza tuberoasă. Un model de moştenire familială a putut fi pus în evidenţă la mai puţin de 2% din cazurile de anevrisme intracraniene. În cele mai multe cazuri de anevrisme familiale acest model este neclar.

Patru studii de tipare genetică au identificat locaţii genetice asociate cu anevrismele intracraniene. Trei dintre aceste locatii includ gene functionale candidate pentru codarea proteinelor structurale, componente ale matricei extracelulare: elastina şi colagenul de tip 1A2 fiind cei mai promiţători candidaţi deoarece, în cazul lor, s-a pus în evidenţă şi asociere alelică cu anevrismele intracraniene. Totuşi, variaţiile acestor gene explică doar o mică parte din factorii genetici implicaţi în anevrismele intracraniene. Sunt necesare alte studii pentru identificarea altor gene posibile candidate. În cazul anevrismelor traumatice şi infecţioase factorul patogen extrinsec este evident.

ASIC sunt de 1,6 ori mai frecvente la femei decât la barbaţi. Riscul este mai mare la femeile aflate la menopauză. Fumatul, consumul de alcool şi hipertensiunea sunt discutate ca factori de risc ai ASIC. Fumatul a fost demonstrat ca factor de scădere a eficienţei alfa1-antitripsinei, principalul inhibitor al enzimelor proteolitice. Câteva date statistice sugerează că, incidenţa rupturii anevrismale este mai crescută în anotimpul de primăvară şi toamnă.

În studiul publicat de Ciurea şi colab. [6], patologia asociată a fost dominată de hipertensiune arterială, obezitate, hipercolesterolemie.

5. **Direcţii recente de cercetare, perspective.** Dinamica circulatorie şi forţele de stres mural pot fi obţinute acum prin medote de studiu computerizat aplicate unor tipuri variate de angiografie. Unii autori consideră că realismul anatomic al geometriei luminale şi pulsatilitatea circulatorie pot oferi informaţii hemodinamice esenţiale pentru creşterea şi ruptura anevrismului.

Nu există în prezent metode imagistice pentru evaluarea grosimii peretelui anevrismal sau al vasului. Mai importantă este evaluarea componentelor peretelui vascular (stratul endotelial, lamina elastică internă, celulele musculare netede, fibrele de elastină şi colagen, matricea extracelulară). Diverşi factori genetici, celulari, inflamatori, imuni şi de mediu pot perturba fiziologia normală a organogenezei, remodelarea şi procesele regenerative ale diverşilor componenţi ai peretelui arterial. Modele animale multifactoriale şi biologia moleculară vor aduce probabil, în următorii ani, clarificări ale proceselor patogene şi noi metode terapeutice îndreptate împotriva anevrismelor saculare.

În prezent, în faţa unui caz de anevrism sacular, trebuie avute în vedere informaţii variate despre dinamica circulaţiei cerebrale, rezistenţa pereţilor vasculari şi a proceselor de remodelare tisulară a acestor pereti, împreună cu alte date clinice, imagistice şi cu evaluarea factorilor de risc genetici sau de mediu.

Cu toate acestea, încă nu este posibil să se prevadă momentul apariţiei, creşterii şi eventual al rupturii unui anevrism. Or, cu îmbunătăţirea metodelor de investigare este posibil ca decizia predominant statistică să fie înlocuită cu o decizie cu fundament patogenic şi poate vor apare metode de prevenire eficiente.

Un model biologic al originii, dezvoltării şi rupturii unui anevrism este un instrument foarte util în raţionamentul neurochirurgical. O obiecţie fundamentală împotriva studiilor retrospective asupra anevrismelor nerupte este acela că, asemenea studii evaluează numai anevrismele rămase după ce acelea cu un risc mare de ruptură au fost selectate şi tratate conform cu experienţa neurochirurgului.

Fiziopatologia hemoragiei subarahnoidiene

Volumul de sânge eliberat prin ruptura anevrismală variază de la o cantitate neglijabilă „hemoragie minimă de alarmă" la cantităţi masive ce sunt asociate cu moartea instantanee. O HSA masivă înseamnă probabil mai mult de 150 ml. Consecinţele fiziopatologice vor depinde de volumul şi localizarea hemoragiei ca şi de starea preexistentă a spaţiilor subarahnoidiene în care se produce ruptura anevrismului, precum şi vârsta şi

Scanned with OKEN Scanner

afecțiunile asociate ale pacientului. Se poate prevedea o relație directă între volumul HSA și gradul de gravitate clinică, riscul de vasospasm, riscul pentru alte complicații (de exemplu, creșterea presiunii intracraniene – PIC, crizele convulsive, hidrocefalia) și amplitudinea modificărilor fiziopatologice (de exemplu, scăderea metabolismului și a fluxului sanguin cerebral – FSC), afectări sistemice (de exemplu, hiponatremia, hipovolemia și hipermetabolismul), aritmiile cardiace.

Răspunsul PIC la repetarea rupturii anevrismelor este cunoscut de la pacienții cu HSA care au montate sisteme de monitorizare PIC și la care se produce a doua ruptură. Aceste modificări pot să fie diferite de cele care se petrec la prima hemoragie. Pe parcursul resângerării, PIC crește la valoarea presiunii diastolice, iar FSC există numai în sistolă. Stopul circulator temporar ar putea contribui la oprirea hemoragiei. Se asociază de asememea cu o ischemie tranzitorie globală care ar putea produce pierderea conștienței [33].

EVALUAREA PACIENTULUI

CLINICA

Simptome premonitorii (simptome de avertizare sau simptome santinelă)

Din 1752 de pacienți cuprinși în trei serii, 340 (20%) au avut un istoric de cefalee intensă, instantanee, de obicei la un interval de 6–20 de zile înainte de HSA diagnosticată, ce a determinat internarea [43]. Asemenea simptome premonitorii (cefalee santinelă), de obicei o cefalee severă, de o intensitate neobișnuită, cu debut fulminant, asociată uneori cu grețuri/vărsături și amețeli sunt atribuite micilor sângerări din anevrism, dar mai pot fi datorate unei hemoragii în peretele anevrismului, expansiunii acute a sacului anevrismal sau ischemiei. Importanța recunoașterii acestor mici hemoragii de alarmă a fost subliniată de multe ori, deoarece omițându-le există riscul ca diagnosticul să fie întârziat până când se produce o HSA catastrofală. Prognosticul, la pacienții care s-au internat cu o HSA majoră, dar care au avut în istoric mici hemoragii de alarmă, ar fi fost probabil mult mai bun dacă ar fi fost diagnosticați la prima internare.

Toți pacienții cu cefalee, care este de intensitate neobișnuit de mare sau au un debut supraacut, trebuie investigați pentru HSA. Alte acuze includ: vărsături, alterarea nivelului de conștiență, meningismul sau deficite neurologice. Absența acestor elemente clinice însă nu exclude o HSA. Sunt raportate numeroase tablouri clinice neobișnuite la internare. Cefaleele puternice, instantanee sunt relativ rare în populatia generală, deși nu sunt la fel de rare la pacienții care se adresează serviciului de urgență. Un studiu a evidențiat că la 15% din cei 27 de pacienți cu cefalee severă, acută, s-au găsit semne CT de HSA. Alți 19% au avut HSA detectabilă doar la puncția lombară [43].

Cele mai frecvente erori de diagnostic includ, în ordinea descrescătoare a frecvenței: infecția sistemică sau virozele, migrena, criza hipertensivă, leziuni ale coloanei cervicale cum ar fi artrita sau hernia de disc cervicală, tumorile cerebrale, meningita aseptică, sinuzita și intoxicația cu alcool [33].

Simptomatologia hemoragiei subarahnoidiene, ruptura anevrismală majoră

Hemoragia subarahnoidiană este o urgență medicală. Este absolut necesar ca doctorii, asistentele și personalul medical de urgență să recunoască manifestările clinice ale HSA și să instituie măsurile de diagnostic și tratament. Datorită progreselor în tratamentul HSA în zilele noastre, îndrumarea rapidă spre un centru specializat cu dotări corespunzătoare este imperativă.

Debutul clinic tipic al HSA anevrismale este unul din cele mai distincte din patologie. Hemoragia subarahnoidiană prin ruptură anevrismală se manifestă clinic prin:

- debut brusc cu durere violentă, sub formă de junghi la nivel cranian, uneori cu oarecare localizare corespunzătoare sediului rupturii, uneori urmata de o pierdere de conștiență de scurtă durată,
- cefalee intensă,
- greturi, vărsături,
- semne meningeene (redoare de ceafă, semnul Kernig, semnul Brudzinski),
- fotofobie.

Pătrunderea sângelui sub presiune în spațiul subarahnoidian cu fenomene iritative asupra

Scanned with OKEN Scanner

structurilor învecinate, sporirea presiunii intracraniene (de obicei tranzitorie), fenomenele subsecvente (edem cerebral, vasospasm cerebral, ischemie cerebrală) sunt mecanismele care explică această simptomatologie.

Deşi tabloul clinic este în majoritatea cazurilor caracteristic, există şi multe forme atipice cu absenţa unuia sau a mai multora dintre semnele menţionate sau cu manifestări pseudonevrotiforme sau chiar psihotice.

Gravitatea hemoragiei subarahnoidiene poate varia, din punct de vedere clinic, de la cefalee asociată cu discretă redoare de ceafă, până la alterarea stării de conştienţă, stare de comă, alterare severă a funcţiilor vegetative (formele grave: gradul 4 şi 5 pe scara Hunt şi Hess (HH).

Uneori există deficite neurologice (pareze de nervi cranieni, hemipareză/hemiplegie, afazie etc.). Paralizia de nerv III, prin compresiune anevrismală, determină diplopia sau/şi ptoza palpebrală.

Trei tipuri de hemoragii intraoculare pot să apară în asociaţie cu HSA [17]:

1. Hemoragia subhialoidă (preretinală): evidenţiată prin examenul fundului de ochi, în 11–33% din cazuri, sub forma de sânge roşu deschis în apropierea discului optic care obturează vasele retiniene subiacente. Sunt de obicei asociate cu rata crescută a mortalităţii.

2. Hemoragia (intra)retiniană: înconjoară de obicei fovea.

3. Hemoragia la nivelul umorii vitroase (sindromul Terson) apare în 4–27% din hemoragii subarahnoidiene de cauză anevrismală şi de obicei bilateral.

Aceste tipuri de hemoragii apar la 20–40% din pacienţii cu HSA, de obicei izolat, uneori în combinaţii variate. Datorită iritaţiei rădăcinilor nervoase lombare de către sângele extravazat poate apărea lombalgia [17].

Hemoragia poate fi mai mult sau mai putin gravă din punct de vedere clinic, în funcţie de rapiditatea hemostazei naturale şi de cantitatea de sânge extravazată, fenomenele vasculare şi tisulare secundare induse. Redăm două dintre scările cel mai des folosite pentru evaluarea gravităţii hemoragiei subarahnoidiene:

Scara Hunt şi Hess are următoarele grade:

Gradul	Criterii de evaluare	Mortalitatea preoperatorie
I	Asimptomatic, cefalee minoră, uşoară redoare de ceafă	0 – 5%
II	Cefalee moderată sau severă, redoare de ceafă marcantă, fără deficite neurologice cu excepţia parezelor nervilor cranieni	2 – 10%
III	Somnolenţă, confuzie, deficit focal mediu	10 – 15%
IV	Stupoare, hemipareză moderată-severă, semne incipiente de rigiditate de decerebrare, disfuncţii vegetative	60 – 70%
V	Comă profundă, rigiditate de decerebrare, moarte cerebrală	70 – 100%

Scara WFNS (a Societăţii Mondiale de Neurochirurgie) foloseşte drept criterii gradul tulburării de conştienţă apreciat pe scara Glasgow şi deficitul motor:

Gradul	GCS	Deficit focal major (hemipareza, -plegie, afazie)
I	15	Absent
II	14–13	Absent
III	14–13	Prezent
IV	12–7	Prezent sau absent
V	6–3	Prezent sau absent

Cu cât scorul evaluării este mai mare, cu atât prognosticul este mai rezervat.

Ruptura majoră este cea mai comună prezentare. Din păcate semnele premonitorii (hemoragia de avertizare), atunci când există, rămân adesea neglijate de pacient sau chiar de medic.

În studiul realizat de Ciurea şi colab. [6], tabloul clinic al anevrismelor a fost dominat de cefalee (98%), redoare de ceafă (97%), hemipareză, pareza de oculomotori (91%), alterarea stării de conştienţă (67%).

Forme clinice (prezentarea anevrismelor)

Ruptura anevrismală cel mai frecvent produce HSA care însă poate fi însoţită şi de hemoragie în alte compartimente intracraniene. În aceste situatii, la simptomatologia de HSA se poate asocia simptomatologia procesului expansiv intracranian asociat (hematom intracerebral, hematom subdural), care poate fi prioritară ca necesitate de evacuare de urgenţă.

Scanned with OKEN Scanner

După Greenberg, procentul în hematoame/ hemoragii în alte compartimente asociate cu HSA este:

1. hematom intracerebral: 20–40% din cazuri (mai frecvent în anevrismele de arteră cerebrală medie),
2. hemoragie intraventriculară 13–28%. Situații posibile sunt:
   - anevrismele de ACoA tind să producă hemoragie intraventriculară prin ruptura laminei terminale şi inundarea ventriculului 3 sau/şi a ventriculilor laterali,
   - anevrismele de vârf de bazilară sau de carotidă terminală pot rupe prin planşeul ventriculului,
   - anevrismele de PICA distale pot rupe direct în ventriculul 4 prin foramenul Lushka.
3. hematom subdural 2–5%.

Circa 65% din anevrismele intracraniene rămân asimptomatice pe tot parcursul vieții. Acest fapt a dat naştere unei vaste literaturi cu privire la tratamentul anevrismului asimptomatic, descoperit incidental, cu ocazia investigațiilor pentru o altă afecțiune. Pe de altă parte, anevrismul care a rupt poate avea următoarele consecințe:

- *moarte subită* – 15–20% din cazuri,
- *stare gravă* – 20%, scor Hunt şi Hess IV şi V, care nu permite intervenția chirurgicală, pacientul fiind dependent de măsurile de terapie intensivă,
- *stare mediocră* – 30%, scor Hunt şi Hess III, permite intervenția imediată de clipare chirurgicală numai în cazuri de dotare anestezică şi operatorie optimă a serviciului respectiv,
- *stare clinică relativ bună* (scor Hunt şi Hess II: 30%) care permite intervenția chirurgicală imediată pentru cliparea anevrismului.

Odată rupt, deşi în momentul examinării de obicei hemostaza naturală este deja prezentă, anevrismul are cu totul alt prognostic decât anevrismul care nu a rupt niciodată. Tromboza la nivelul rupturii nu constituie decât o hemostază provizorie şi doar 30% din anevrismele netratate vor evolua către cicatrizare stabilă la nivelul rupturii. Pentru restul de 70% dintre anevrismele rupte, repetarea rupturii apare şi are loc, cu atât mai frecvent, cu cât ne aflăm în perioada de timp mai apropiată față de ruptura inițială. Repetarea rupturii este adeseori fatală.

În afară de ruptura anevrismală, alte manifestări clinice ale anevrismelor intracraniene pot fi [17]:

I. Efectul de masă (apare după o creştere anevrismală şi uneori poate preceda ruptura):

a. compresiunea de trunchi cerebral care poate determina hemipareză (anevrisme gigante),
b. neuropatia craniană ce include:
   - paralizia de nerv III, de obicei tranzitorie, datorită compresiunii nervului de către un anevrism de arteră comunicantă posterioară (sau mai rar datorită unui anevrism de vârf de bazilară),
   - pierderea vederii prin:
     - neuropatie optică compresivă datorită unui anevrism de artera oftalmică,
     - sindrom chiasmatic datorită unor anevrisme de ACoA, vârf de bazilară,
   - sindroame algice faciale, cu distribuție în teritoriul nervului oftalmic sau maxilar care pot mima o nevralgie de trigemen, pot apare în cazul unor anevrisme intracavernoase sau supraclinoidiene,
c. anevrismele supraselare pot determina disfuncții endocrine prin compresiune pe glanda sau tija pituitară.

II. Infarcte de mici dimensiuni sau ischemii tranzitorii datorate embolizării distale (inclusiv amauroza fugace, hemianopsie omonimă).

III. Pot apare crize convulsive ca rezultat al gliozei localizate fără a insemna în mod obligatoriu o expansiune a anevrismului.

Există particularități ale anevrismelor intracraniene în funcție de localizare, dimensiune, complexitate, leziuni asociate.

EXPLORĂRI

În fața unui pacient cu aspect clinic sugestiv de HSA se practică de urgență explorarea CT şi, dacă aceasta este negativă, puncția lombară. Odată diagnosticul de HSA confirmat se efectuează angiografia cerebrală pentru găsirea sursei şi intervenția de excludere a anevrismului sau a malformației arteriovenoase din circulație. La pacienții în stare gravă angiografia endovasculară şi intervenția de obliterare a anevrismului se amână până când starea pacientului o permite, în funcție de dotarea şi experiența secției.

Scanned with OKEN Scanner

Scanned with OKEN Scanner

Computer tomografia (CT)

Un CT de bună calitate, fără contrast şi cu o rezoluţie înaltă va detecta o HSA în 92%–95% din cazuri dacă este efectuat în primele 24 de ore de la hemoragie. Sensibilitatea scanării CT scade progresiv după prima zi, însă se poate practica o puncţie lombară dacă rezultatul CT iniţial este negativ. Imagistic, HSA apare ca o densitate crescută (alb) în spaţiul subarahnoidian. CT asigură de asemenea următoarele informaţii [17]:

1. dimensiunea ventriculilor: hidrocefalia apare de obicei în 20% din cazuri cu ruptură anevrismală;
2. hematomul: hemoragia intracerebrală sau cantitate crescută de sânge subdural cu efect de masă pot necesita evacuare chirurgicală de urgenţă;
3. infarctul;
4. cantitatea de sânge în cisterne şi scizuri (tabelul 15.1, fig. 15.6, 15.7) reprezintă un prognostic important al vasospasmului şi poate identifica hemoragia pretruncală;
5. în anevrismele multiple CT poate oferi indicaţii asupra anevrismului rupt (sediul hemoragiei);
6. poate prezice locaţia anevrismului în 70% din cazuri:
   a. sânge predominant în ventriculi, în special IV şi III sugerează o sursă a sângerării în fosa posterioară, cum ar fi anevrismele de PICA sau disecţia de artera vertebrală;
   b. sânge în porţiunea interemisferică anterioară sugerează un anevrism de AcoA;
   c. sânge predominant în fisura silviană este comun în anevrisme de ACM.

Tabelul 15.1

Scara Fisher

Grupul Fisher	Sânge pe CT
1	Nu se depistează sânge subarahnoidian
2	Difuz sau coloane verticale sub 1 mm grosime
3	Cheag localizat şi/sau coloana verticală mai mare sau egală cu 1 mm grosime
4	Cheguri intracerebrale sau intraventriculare cu HSA difuză sau fără HSA

a

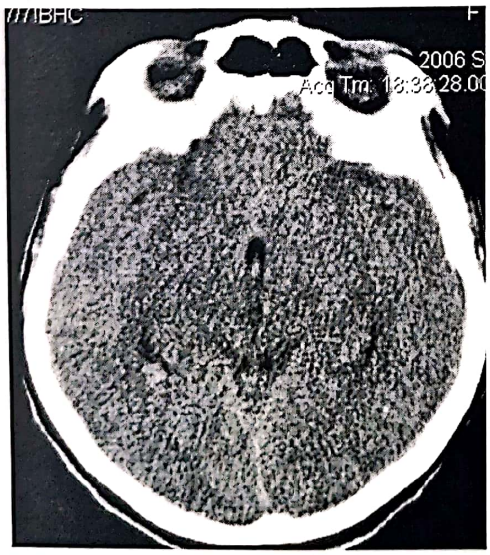

b

Figura 15.6. Anevrism de arteră comunicantă anterioară rupt cu HSA grup Fisher 2: a. secţiune CT, se constată hiperdensitate sanguină minimă în porţiunea anterioară a scizurii interemisferice; b. angiografie endovasculară: anevrism bilobat injectat din A1 stâng.

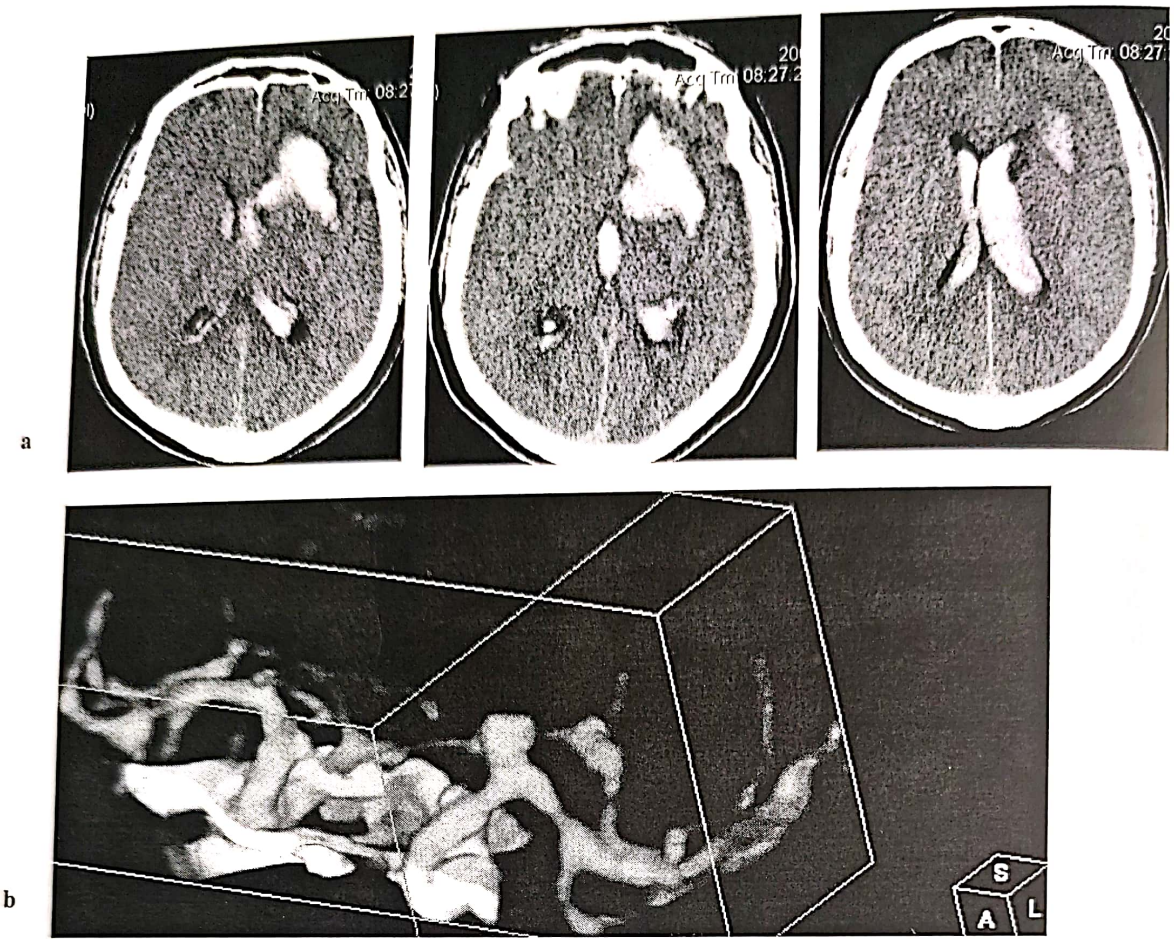

Figura 15.7. Anevrism de bifurcaţie de carotidă internă stângă rupt cu HSA grup Fisher 4.

Puncţia lombară

Este testul cu sensibilitatea cea mai mare pentru HSA. Cu toate acestea rezultate fals pozitive pot să apară prin erori de tehnică. În plus, scăderea presiunii intracraniene după PL poate favoriza resângerarea anevrismului prin creşterea presiunii transmurale. De aceea, se recomandă prelevarea unei cantităţi minime de LCR şi utilizarea unui ac de puncţie cu calibru mic.

Se notează presiunea iniţială crescută a LCR, lichid sanguinolent necoagulat care nu se limpezeşte la sfârşitul recoltării (proba celor trei eprubete) sau xantocrom (gălbui) la câteva zile de la debut.

O dată cu introducerea de rutină a CT scan-ului obligativitatea puncţiei lombare nu mai este de actualitate.

Angiografia cerebrală

În majoritatea cazurilor diagnosticul de anevrism intracranian se pune prin explorarea angiografică a pacienţilor cu hemoragie subarahnoidiană. La ora actuală angiografia se poate practica prin diverse metode care îşi dispută întâietatea şi sunt în continuă perfecţionare: 1. metoda clasică prin injectare endoarterială a unei substanţe de contrast iodate (metoda Seldinger de cateterism femural) rămâne cea mai fidelă, deocamdată, dar şi cu un risc potenţial de 1/ 1000 pentru complicaţii majore; 2. angiografie CT; 3. angiografie IRM [7].

Angiografia endovasculară are următoarele principii generale:

1. Se investighează iniţial vasele cu suspiciune crescută.
2. Se va face o angiografie completă (4 vase). Chiar dacă anevrismul a fost evidenţiat încă de la început, investigaţia trebuie făcută complet pentru evidenţierea altor anevrisme posibil coexistente, precum şi a circulaţiei colaterale.
3. La depistarea unui anevrism sau numai la suspiciunea existenţei acestuia trebuie

Scanned with OKEN Scanner

efectuate diverse incidenţe pentru evidenţierea mai clară a anatomiei şi orientării anevrismului şi a vaselor adiacente.

4. Înainte de a considera angiografia negativă (neevidenţierea anevrismului) trebuie să ne asigurăm că au fost evidenţiate ambele origini PICA, precum şi segmentul comunicant anterior, chiar dacă contrastarea imagistică apare la o injectare de o singură parte.
5. Aproximativ 20–25% din angiografiile cerebrale efectuate pentru HSA nu vor indica sursa de sângerare. Repetarea angiografiei după aproximativ 1–3 săptămână va pune în evidenţă un anevrism nedescoperit anterior în încă 1–2% din cazuri (după dispariţia vasospasmului sau posibila repermeabilizare a unor anevrisme trombozate în momentul rupturii).

Datorită riscului de hemoragie recurentă de la un anevrism clipat incomplet, unii autori practică de rutină angiografia postoperatorie.

Ecografia Doppler transcraniană (EDT)

EDT este folosită în mod obişnuit pentru diagnosticul neinvaziv şi urmărirea vasospasmului cerebral. Limitările acestei tehnici includ imposibilitatea de a evalua îngustarea lumenului ramurilor distale ale arterelor cerebrale şi lipsa unei ferestre ultrasonice adecvate la 10% dintre pacienţi. Diagnosticul vasospasmului prin ecografie trebuie afirmat pe baza mai multor explorări consecutive realizate de către un examinator antrenat.

EVOLUŢIE NATURALĂ. COMPLICAŢII

Complicaţiile apărute în evoluţia unui pacient cu hemoragie subarahnoidiană se pot datora: 1. repetării sângerării (repetării rupturii anevrismale), 2. prezenţei în cutia craniană a sângelui extravazat la ruptura iniţială (în spaţiul subarahnoidian, adesea şi în alt compartiment: intraparenchimatos, intraventricular, subdural), 3. perturbărilor sistemice specifice alterărilor funcţiilor neurovegetative şi a stării de comă, 4. investigaţiilor (angiografia are un risc de 1/1 000 de morbiditate severă) şi tratamentului (atât cel chirurgical, endovascular sau medicamentos).

Repetarea rupturii anevrismale

Complicaţia majoră şi cea mai frecventă legată de anevrism o constituie repetarea rupturii (cauza cea mai frecventă de deces în HSA anevrismală la care nu s-a tratat anevrismul. Tromboembolismul arterial, creşterea anevrismului sunt de asemenea semnalate.

Resângerarea constituie în mod statistic complicaţia cu cel mai mare risc vital şi invalidant după o primă HSA. Depistarea şi tratarea precoce a anevrismului rupt constituie atitudinea fundamentală ce derivă din acest concept. Totuşi, decizia terapeutică optimă se obţine prin găsirea echilibrului (compromisului) între măsurile terapeutice contradictorii adresate celor două afecţiuni simultane care constituie HSA anevrismală: pe de o parte HSA cu complicaţiile ei, pe de altă parte anevrismul fisurat şi închis spontan printr-o tromboză provizorie a rupturii cu risc major de resângerare. Unele măsuri terapeutice, favorabile uneia dintre cele două afecţiuni, pot să o agraveze pe cealaltă. De pildă, medicamentele antifibrinolitice (acid tramexanic) reduc riscul de resângerare, dar cresc riscul de infarct cerebral şi prin urmare nu au nici un efect asupra prognosticului general.

Frecvenţa maximă de resângerare este de 4% în prima zi, apoi 1,5% zilnic pentru următoarele 13 zile, 15–20% zilele 14–21, 50% pentru primele 6 luni, după aceea riscul este de aprox 3% pe an cu o rată a mortalităţii de 2% pe an. 50% din decese apar în prima lună.

Înainte de 1980, ca o strategie de tratament pentru prevenirea resângerării dintr-un anevrism rupt, unii propuneau 6 săptămâni de repaus la pat. Repausul la pat neînsoţit de o metodă de obliterare a anevrismului este inferior chirurgiei pentru prevenirea resângerarii. Chiar dacă repausul la pat rămâne parte a protocoalelor moderne, este urmat imediat ce condiţiile o permit de măsuri definitive de excludere a anevrismului din circulaţie pentru a preveni resângerarea (clipare microchirurgicală sau ocluzionare cu spirale pe cale endovasculară) [1].

Complicaţii neurologice specifice hemoragiei subarahnoidiene

Prezenţa sângelui în spaţiul subarahnoidian asociat sau nu cu pătrunderea hemoragiei în celelealte compartimente intracraniene poate

Scanned with OKEN Scanner

declanşa un cortegiu de fenomene secundare uneori cu potenţial devastator pentru pacient: vasospasm (poate fi urmat de ischemie şi infarct cerebral), hidrocefalie precoce sau tardivă, edem cerebral, hipertensiune intracraniană, efectul de masă al hematoamelor intracraniene, crize convulsive.

Vasospasmul cerebral după hemoragie subarahnoidiană

Vasospasmul cerebral reprezintă reducerea tardivă a lumenului arterelor intracraniene după HSA, asociată adesea cu o reducere a perfuziei în teritoriile distale ale arterei afectate evidenţiabilă prin metode radiografice sau de evaluare a fluxului sanguin. Vasospasmul angiografic are o evoluţie temporală tipică, cu debut la 3–5 zile de la hemoragie, atinge un maxim de la 5 până la 14 zile şi o reducere gradată în următoarele 2–4 săptămâni. În aproximativ jumătate din cazuri vasospasmul se manifestă prin apariţia tardivă a fenomenelor neurologice de deficit ischemic care se pot remite sau pot progresa spre infarct cerebral. În studiile moderne, 15–20% din pacienţi suferă un atac ischemic sau mor din cauza vasospasmului în ciuda unei terapii maximale. Deficitul neurologic ischemic întârziat apare la puţin timp după apariţia vasospasmului angiografic, cu apariţia semnelor şi simptomelor acute sau subacute, focale sau generalizate. Progresia spre infarct cerebral se petrece la aproximativ 50% din cazurile simptomatice. Revenirea fără deficit neurologic la ceilalţi pacienţi se poate produce în ciuda persistenţei vasospasmului angiografic [1].

Clinic, vasospasmul este caracterizat prin sindrom confuzional sau scăderea nivelului de conştienţă cu deficit neurologic focal (afazie, hemipareză). Diagnosticul este unul de excludere şi uneori nu poate fi de certitudine. Există o incidenţă mai crescută a vasospasmului în teritoriul ACA decât în cel al ACM. Simptomatologia se dezvoltă de obicei gradual şi include cefalee, letargie, meningism, semne neurologice focale care pot să includă unul din următoarele sindroame clinice [17]:

- sindromul de ACA cu predominanţa manifestărilor clinice de lob frontal (abulia, grasp reflex, incontinenţa urinară, somnolenţă, răspunsuri întârziate, sindrom confuzional etc., infarctul cu distribuţie în teritoriul ACA bilateral este datorat de obicei vasospasmului după o ruptură de un anevrism de AcoA;
- sindromul de ACM: hemipareză, monopareză, afazie, apraxie, agnozie.

Vasospasmul imagistic constă în îngustări arteriale evidenţiate la examenul angiografic (fig. 15.8, 15.9).

Diagnosticul este reconfirmat prin explorări angiografice repetate. Dispariţia vasospasmului radiografic este confirmată o dată cu normalizarea calibrului vascular în toate teritoriile cerebrale. Din moment ce numai arterele largi pot fi vizualizate clar angiografic, diagnosticul este limitat la nivelul acestor vase. Îngustarea lumenului arterial care apare în vasospasm determină creşterea vitezei fluxului sanguin ce poate fi detectat prin ecografie transcraniană.

Figura 15.8. Anevrism de bifurcaţie de arteră cerebrală medie stângă rupt, anevrism de arteră pericaloasă stângă asociat, vasospasm cerebral mai evident pe artera cerebrale medie şi sifonul carotidian.

Scanned with OKEN Scanner

Scanned with OKEN Scanner

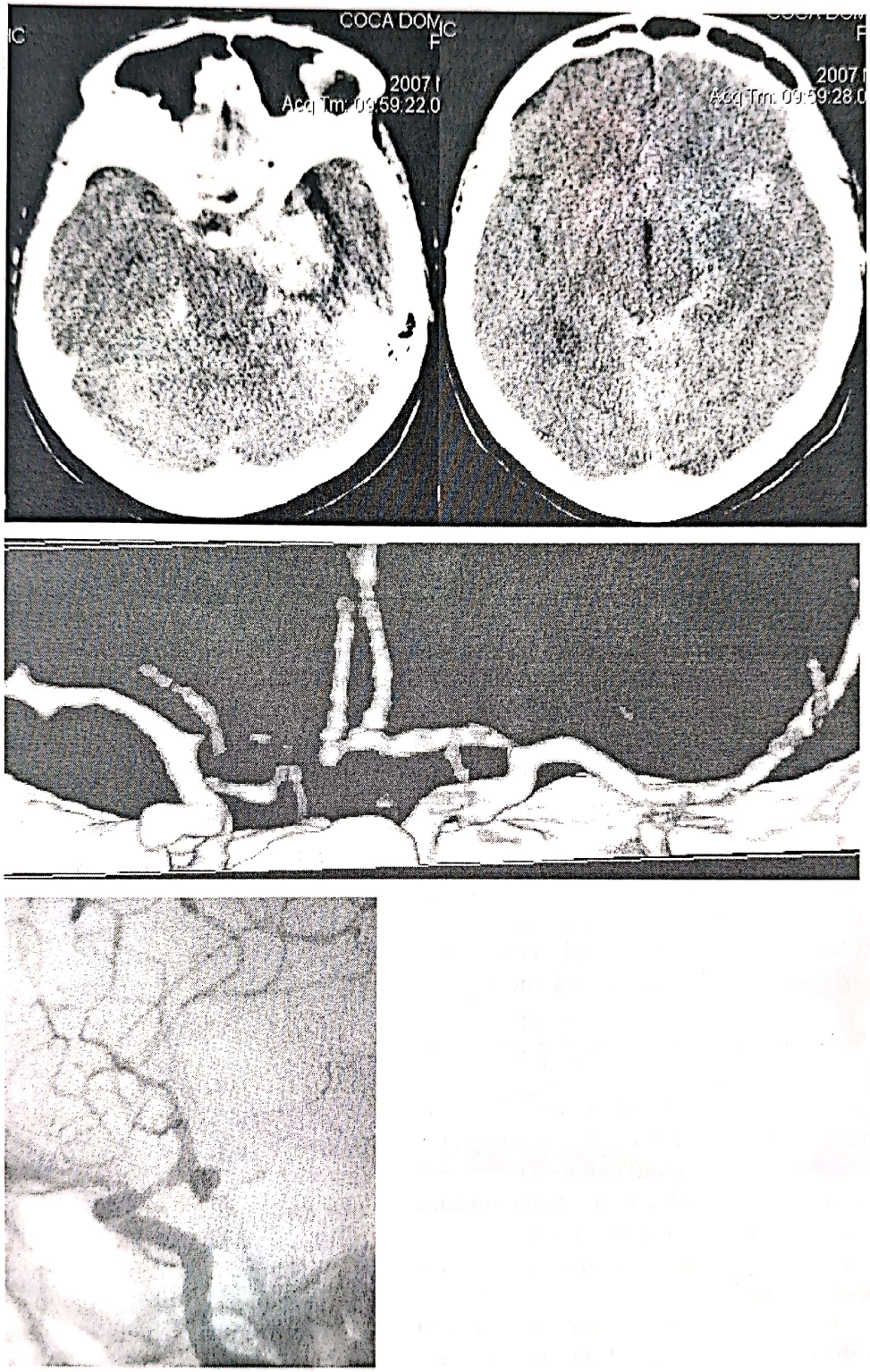

a

b

c

Figura 15.9. Anevrism de arteră comunicantă posterioară rupt cu HSA grup Fisher 3: a. imaginile CT; b. angiografia CT pun în evidență anevrismul asociat cu un spasm important al vaselor invecinate; c. angiografia endovasculară evidențiază în plus spasmul pe vasele de calibru mai mic și raporturile anevrismului cu artera comunicantă posterioară.

Vasospasmul imagistic este identificat în 30–70% din angiografii realizate în jurul celei de a 7-a zile după HSA în timp ce vasospasmul clinic apare doar în 20–30% din pacienții cu HSA.

După resângerare vasospasmul cerebral este cea mai frecventă cauză a morbidității și mortalității la pacienții care supraviețuiesc unei HSA. Nu toți pacienții cu HSA dezvoltă vasospasm, însă vasospasmul poate să apară mult mai rar și în cursul altor afecțiuni (TCC, hemoragii intraparenchimatoase sau intraventriculare de diverse alte etiologii). Se pare că prezența sângelui arterial cu presiune mare în contact cu vasele de la baza creierului este factorul declanșator obișnuit. Scorul H&H la admitere este în corelație cu riscul de apariție a vasospasmului [17]:

Scor H&H	Vasospasm clinic [%]
I	22 %
II	33%
III	52%
IV	53%
V	74%

Factorii de risc corelați cu apariția vasospasmului după HSA sunt: vârsta (incidența mai crescută cu creșterea vârstei pacientului), un istoric de fumător, antecedente de HTA, corelație bună dar imperfectă între localizarea cheagurilor sanguine pe CT, focarul deficitelor neurologice ischemice și vizualizarea vasospasmului imagistic angiografic la arterele corespunzătoare. Pentru pacienții supuși unei intervenții chirurgicale precoce, dacă există o HSA în cantitate mică la 24 ore postoperator, riscul de vasospasm este redus. Substanța de contrast angiografic poate exacerba vasospasmul.

Nu toate agravările survenite după a 3-a zi de evoluție a unei HSA se datorează vasospasmului. Diagnosticarea vasospasmului impune [17]:

A. CT fără contrast pentru a exclude hidrocefalia, edemul, infarctul sau resângerarea.
B. Dozajul electrolitic pentru a exclude hiponatremia.
C. Conținutul de elemente sanguine pentru evaluarea reologiei și excluderea infecției sau anemiei.
D. Saturația gazelor sanguine pentru a exclude hipoxia.
E. Explorările angiografice repetate nu sunt în mod obișnuit necesare.
F. Dacă este posibil: Doppler transcranian pentru detectarea și urmărirea evoluției vasospasmului.

Profilaxia și tratamentul vasospasmului

1. Nimodipina oral este recomandată imperios pentru reducerea evoluției nefavorabile datorată vasospasmului. Alți antagoniști ai canalelor de calciu administrați oral sau intravenos nu ar avea o valoare dovedită [1]. Cea mai eficace este administrarea profilactică, imediat de la internare și nu după declanșarea vasospasmului.

Dintre efectele adverse ale blocanților canalelor ionilor de Ca amintim: hipotensiunea sistemică (poate fi combătută prin expansiunea volumului intravenos), insuficiența renală, edem pulmonar.

2. Terapia hiperdinamică este cunoscută sub denumirea de terapia „triplu H" (de la hipervolemie, hipertensiune și hemodiluție) sau a hipertensiunii arteriale induse. Hipertensiunea/hipervolemia/hemodiluția sunt recomandate pentru prevenirea și tratamentul complicațiilor ischemice ale vasospasmului. Anevrismul trebuie clipat când este posibil, iar pacienții care primesc acest tratament trebuie monitorizați îndeaproape pentru funcția hemodinamică într-o unitate de terapie intensivă adecvată. Inițierea terapiei înaintea apariției vasospasmului, aparent reduce morbiditatea cauzată de vasospasm.

3. Administrarea de papaverină și angioplastia transluminală sunt recomandate de unii autori pentru tratamentul vasospasmului la pacienții la care tratamentele convenționale nu au dat rezultate [43].

Hidrocefalia

Hidrocefalia acută este de obicei obstructivă (datorită blocajului scurgerii LCR). În stadii tardive hidrocefalia este de obicei comunicantă (datorită efectului toxic al produșilor de degradare sanguină asupra granulațiilor arahnoidiene care își pierd funcția de rezorbție a LCR).

1. Hidrocefalia acută (obstructivă) după HSA complică aproximativ 20% din cazuri. Se recomandă drenajul ventricular extern deși se poate asocia cu un grad ridicat de resângerare și infecție (fig. 15.10).
2. Hidrocefalia cronică (comunicantă) apare relativ frecvent după HSA. Tratamentul constă în instituirea unui drenaj ventriculoperitoneal (fig. 15.11).

Scanned with OKEN Scanner

Scanned with OKEN Scanner

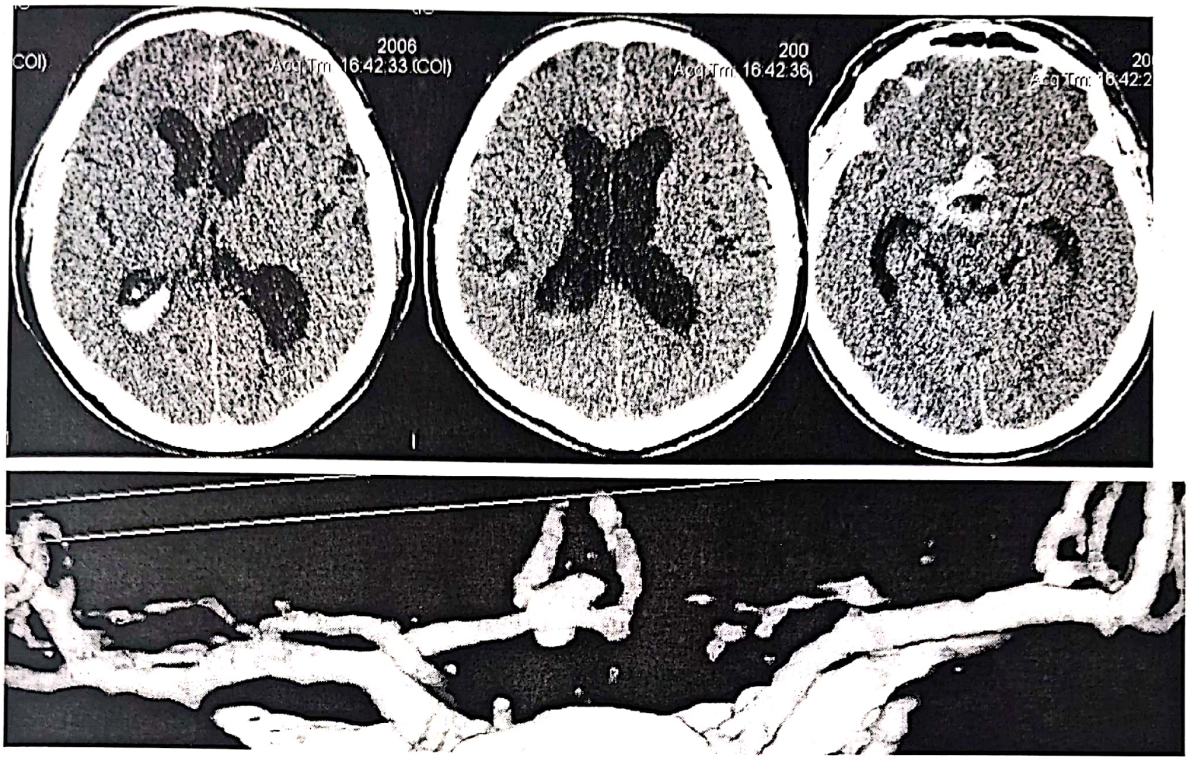

Figura 15.10. Anevrism de arteră comunicantă anterioară rupt cu HSA şi hemoragie intraventriculară, hidrocefalie internă.

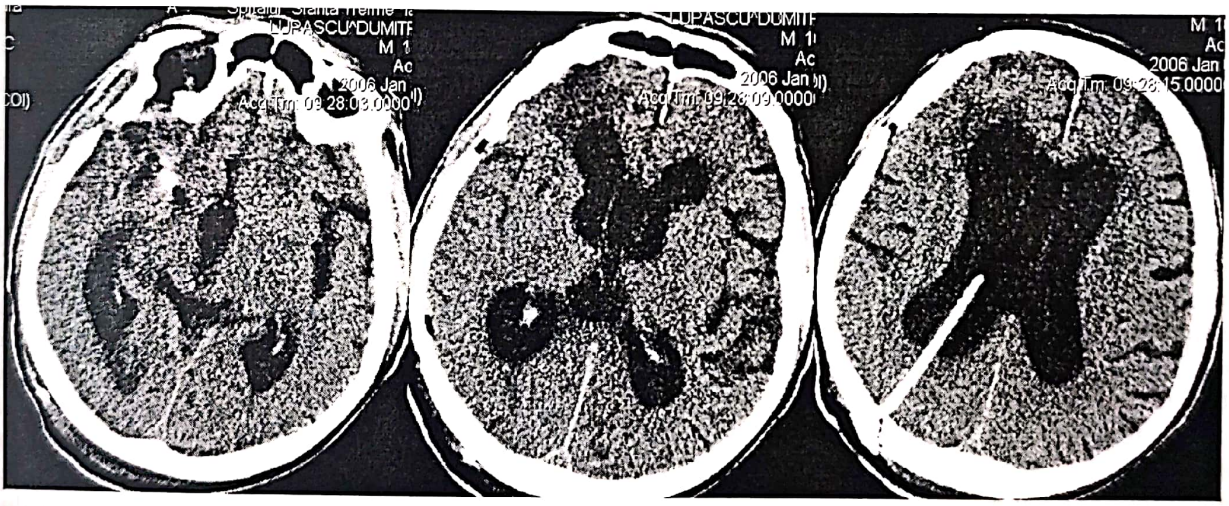

Figura 15.11. Hidrocefalia post-HSA anevrismală. Imagini CT postoperatorii: a) abordul pterional cu clipul de pe anevrismul de arteră cerebrală medie dreaptă şi c) trepanaţia occipitală cu cateterul intraventricular al drenajului ventriculo-peritoneal.

Hiponatremia

S-a raportat o incidenţă a hiponatremiei după HSA între 10% şi 34%. Apare de obicei după câteva zile de la hemoragie şi are adesea o evoluţie paralelă cu vasospasmul. Hiponatremia este mai frecventă la pacienţii în stare clinică deteriorată, cu hidrocefalie şi poate reprezenta un factor de risc independent pentru o evoluţie nefavorabilă. Următoarele recomandări [1] trebuie luate în consideraţie:

– abordarea hiponatremiei după HSA să urmărească cu predilecţie evitarea contracţiei volumetrice; tratamentul trebuie să includă administrarea intravasculară de lichide izotone;

– starea volumetrică la anumiţi pacienţi cu HSA recentă să fie monitorizată prin cateter venos

central, presiunea capilară pulmonară, balanța hidrică și greutatea corporală, deși toți acești parametri nu au fost testați în studii clinice. Tendințele care indică o contracție volumetrică trebuie corectate prin creșterea volumului de lichide administrate;

– evitarea lichidelor hipotone deoarece acestea pot contribui la hiponatremie; restricția de lichide nu este indicată pentru tratarea hiponatremiei.

Crizele convulsive

Excluzând crizele din timpul hemoragiei, 3% dintre pacienți cu HSA prezintă crize în timpul perioadei acute a bolii, 5% manifestă crize imediat în perioada postoperatorie cu sau fără HSA. 10,5% manifestă crize în primii 5 ani (20% în anevrisme de arteră cerebrală medie, 9% în ACP și 2,5% în ACA).

1. Datorită riscului potențial de resângerare într-o criză convulsivă, administrarea profilactică de anticonvulsivante este recomandată în perioada posthemoragică imediată.

2. Administrarea de anticonvulsivante pe termen lung nu este recomandată de rutină pentru pacienții fără episoade convulsive și trebuie luată în calcul doar la pacienții cu factori de risc cum ar fi episoade convulsive anterioare rupturii, prezența unui hematom, infarct sau pentru anevrismele de arteră cerebrală medie.

Complicații sistemice

Complicațiile sistemice în ordinea frecvenței sunt: respiratorii (edemul pulmonar, pneumonia, bronhopneumonia, bronhopatia de stază, atelectazia, aspirația, pneumotoraxul, astmul, emboliile pulmonare, tulburările de ritm respirator până la stop respirator, hipoxemia, alcaloza respiratorie, acidoza respiratorie), cardiovasculare (hipotensiunea, hipertensiunea, aritmiile, tromboflebita, infarctul miocardic, insuficiența cardiacă), tulburări hidroelectrolitice (hiponatremia, hipernatremia, diabetul insipid, hipocalcemia, hipomagnezemia), infecție urinară, insuficiența renală, alte infecții, alte complicații precum: hiperglicemia, anemia, insuficiența hepatică, tulburările de coagulare, sevraj.

Complicațiile respiratorii sunt tot mai frecvente cu vârsta avansată și cu starea clinică deficitară. Ele produc aproximativ 50% din decesele din cauze medicale. Aproximativ 2% din pacienții cu HSA dezvoltă o tromboză simptomatică a venelor profunde; până la 50% dintre aceștia dezvoltă embolism pulmonar care este fatal în jumătate din cazuri.

Complicații terapeutice

Complicațiile terapeutice: psihoza corticosteroidă, supradoza de sedative, alte interacțiuni medicamentoase, complicații postembolizare sau postoperatorii: ocluzie vasculară (artera purtătoare de anevrism sau ramurile acesteia, perforante, vene), hemoragie prin perforarea sau ruptura anevrismului, hematom intracranian, edem cerebral, leziune de retracție, leziune cerebrală hipoxică, hipotensivă, meningită aseptică, meningită bacteriană, crize convulsive.

Complicațiile chirurgicale cum ar fi ruptura intra-operatorie, ocluzia unui vas major, contuzia cerebrală sau HIC sunt asociate cu aproximativ 10% din morbiditatea și mortalitatea după HSA. Factori ca lipsa de experiență sau tehnica chirurgicală deficitară ar putea juca un rol [33]. Rata complicațiilor postoperatorii importante pentru pacienții în stare bună este sub 5% în raportările echipelor performante.

TRATAMENTUL HEMORAGIEI SUBARAHNOIDIENE DE CAUZĂ ANEVRISMALĂ

PROTOCOALE DE TRATAMENT: PRIVIRE DE ANSAMBLU ȘI RECOMANDĂRI

Hemoragia subarahnoidiană este o urgență medicală, iar măsurile de diagnostic trebuie aplicate imediat. Odată diagnosticul de HSA stabilit prin examen clinic, CT sau prin puncție lombară (când e nevoie) decizia asupra tratamentului inițial depinde în mare măsură de starea neurologică a pacientului. Trebuie inițiată terapia orală cu nimodipina și trebuie efectuată o angiografie preoperatorie pentru examinarea tuturor localizărilor predilecte ale anevrismelor. Programarea angiografiei depinde de intervalul de la debut, starea pacientului și planificarea intervenției chirurgicale [1].

În prezent, modalitățile principale de excludere din circulație a anevrismelor intracraniene sunt cliparea microchirurgicală sau embolizarea cu spirale prin cateterism vascular (tehnica endovasculară). Ambele procedee au un risc vital și de complicații severe în jur de 3–5%, când se practică la pacienți în stare bună (anevrisme nerupte sau cu HSA de grad HH mic – 1 și 2).

Scanned with OKEN Scanner

Edemul cerebral, vasospasmul, tulburările neurovegetative cresc riscul operator la pacienții în stare mai gravă (III şi mai ales IV şi V) şi justifică temporizarea cazurilor sub protecția unui repaus absolut şi a controlului tensiunii arteriale până când evoluția spontană şi măsurile de terapie intensivă vor contribui la ameliorarea pacientului.

În 20%–40% din cazuri, ruptura anevrismală se însoțește de hematoame intracraniene (intracerebrale, mai rar subdurale), care necesită operația de urgență în cazul unui efect de masă semnificativ (evacuarea hematomului şi cliparea anevrismului). La pacienții în stare gravă, dacă evacuarea hematomului nu se însoțește de reluarea hemoragiei anevrismale, intervenția de disecție şi clipare a anevrismului se poate amâna pentru un timp ulterior.

Complicațiile care apar în evoluția post-intervenție a unui anevrism rupt, clipat sau embolizat, sunt datorate pe de o parte evoluției hemoragiei subarahnoidiene, ca suferință a creierului predispozantă pentru edem, vasospasm, ischemie, tulburări vegetative şi, pe de altă parte, datorită complicațiilor postoperatorii sau post-embolizare posibile (tromboze vasculare, hematoame intracraniene, infecții, leziuni cerebrale prin tracțiune etc.).

Necesitatea excluderii din circulație a anevrismelor a dat naştere la apariția şi dezvoltarea unui arsenal relativ complex de implanturi, fie pe linia clipurilor autostatice anevrismale, fie pe linia spiralelor cu aplicabilitate endovasculară (GDS) [7]. Un număr foarte mic de anevrisme complexe, rămân nerezolvabile prin aceste tehnici şi necesită reconstrucția ramurilor arteriale purtătoare de anevrism, odată cu excluderea anevrismului, sau revascularizarea teritoriului arterial respectiv, cu sacrificarea arterei pentru ocluzionarea anevrismului.

Evaluarea şi tratamentul formelor grave de hemoragie subarahnoidiană (grad IV şi V) se încadrează în managementul accidentului vascular cerebral grav (a pacientului comatos), prin măsuri de menținere a functiilor vitale, de prevenire a leziunii cerebrale secundare şi a complicațiilor sistemice. În caz de ameliorare, când starea pacientului o permite, se practică angiografia şi intervenția de excludere a anevrismului pe cale endovasculară sau microchirurgicală.

Depistarea şi tratarea anevrismului în faza de anevrism asimptomatic este problematică la ora actuală: o investigație angiografică negativă nu înlătură riscul unei viitoare hemoragii anevrismale căci există riscul apariției subsecvente a unui anevrism (anevrisme *de novo*), pe de altă parte, în funcție de vârsta pacientului, poziția, mărimea şi complexitatea anevrismului, există situații în care riscul unei intervenții de excludere a anevrismului nerupt din circulație cu tehnicile actuale (microchirurgical sau endovascular) este mai mare decât riscul evoluției naturale.

MĂSURI DE TERAPIE INTENSIVĂ

Dintre măsurile de terapie intensivă pentru pacienții gravi amintim [17]:

- intubarea pacienților pentru cei în stare comatoasă sau cu dificultăți respiratorii;
- se va administra oxigen pentru a păstra o pO_2 mai mare de 70 mmHg;
- capul patului ridicat la 30°;
- monitorizarea presiunii intracraniene. Dacă presiunea intracraniană este crescută, managementul impune utilizarea de Manitol (precauții: diureza după administrare de manitol acționează împotriva hipervolemiei), drenajul ventricular. Scăderea presiunii intracraniene trebuie făcută cu prudență în cazul anevrismelor neclipate.

Hidratarea pacienților, lichide intravenoase: se recomandă terapie precoce agresivă cu lichide pentru a preveni pierderile ionice.

1. Clorură de sodiu +20 mEq KCl/l la 2 ml/kg/oră (mod obişnuit 140–150 ml/oră).
2. Dacă hematocritul este mai mic de 40% se administrează 500 ml de albumină 5% la 4 ore după internare.
3. Pentru pacienții cu grad Fischer 3 se vor suplimenta lichide pentru a menține o balanța lichidiană pozitivă la 8 ore.

MEDICAȚIA UZUALĂ LA PACIENȚII CU HEMORAGIE SUBARAHNOIDIANĂ ANEVRISMALĂ

În vederea reducerii durerii se evită administrarea intramusculară de medicamente. Medicația vizează: profilaxia vasospasmului (nimodipina – nimotop – 60 mg oral la 4 ore), profilaxia crizelor convulsive (Fenitoin, barbiturice când se doreşte şi un efect sedativ), sedarea (nu suprasedarea), analgezice (codeină, la nevoie morfina 2–3 mg intravenos la 2–3 ore cu monitorizare respiratorie, în cefaleea severă care nu răspunde la codeină). Efectul Dexametazonei asupra edemului este controversat. Poate ameliora cefaleea şi durerile cervicale. Se mai pot administra: laxative, antiemetice, ranitidina.

Scanned with OKEN Scanner

Sunt contraindicați agenții care perturbă coagularea: acid acetilsalicilic, dextran, heparină, pe durata câtorva zile.

Ajustarea presiunii arteriale trebuie să țină cont de presiunea arterială de bază a fiecărui pacient în parte. În cazul unui anevrism neclipat o ușoară creștere a presiunii sanguine și o creștere ușoară de volum prin hemodiluție poate minimaliza și preveni efectul vasospasmului și tulburările electrolitice. Cu toate acestea hipertensiunea extremă trebuie evitată pentru a reduce riscul de apariție a unei noi rupturi. În cazul unui anevrism clipat o creștere de volum agresivă prin terapia hemodinamică este indicată [17].

DECIZIA CHIRURGICALĂ PENTRU TRATAMENTUL ANEVRISMELOR CEREBRALE

Scopul fundamental al tratamentului anevrismelor intracraniene este realizarea ocluziei complete, permanente și sigure a anevrismului. Anevrismele pot fi închise prin mijloace chirurgicale sau endovasculare, sau prin combinarea ambelor tehnici. Unele anevrisme totuși nu pot fi închise și pot fi tratate mai eficient prin sacrificarea vasului părinte sau reconstrucție vasculară. Alegerea modalității de tratament celei mai eficiente și sigure pentru fiecare pacient este o decizie terapeutică de maximă importanță.

Trebuie tratați pacienții cu anevrisme nerupte care prezintă următoarele caracteristici: HSA de la un alt anevrism, anevrism simptomatic prin compresiune pe structurile nervoase, anevrism mai mare de 10 mm în diametru și anevrismele între 6 și 9 mm dacă pacientul este tânăr sau de vârstă mijlocie. Pacienții cu anevrisme cu diametrul mai mic de 6 mm trebuie supuși unei angiografii de urmărire în intervalul a doi ani și trebuie tratați dacă leziunea se mărește. Decizia de a închide anevrismul chirurgical sau endovascular trebuie să se bazeze pe morfologia anevrismului, pe vârsta și condiția medicală a pacientului [32].

PRIVIRE DE ANSAMBLU ASUPRA TEHNICILOR CHIRURGICALE

Alegerea celui mai bun tratament depinde de starea clinica a pacientului, anatomia anevrismului, abilitatea neurochirurgului, dotarea serviciului.

Cliparea chirurgicală a coletului sau ocluzionarea sacului anevrismal cu spirale metalice (GDC – *Guglielmi Detachable Coils*) introduse pe cale endovasculară, constituie în prezent metodele de elecție în tratamentul majorității anevrismelor.

Standardul curent în practica chirurgicală impune disecția microchirurgicală și cliparea coletului anevrismal. În România, această tehnică a fost introdusă de profesorul Leon Dănăilă începând cu anul 1986.

Scopul chirurgiei anevrismale este prevenirea rupturii sau a creșterii în dimensiuni a anevrismului, în acelasi timp cu păstrarea intactă a tuturor vaselor normale și reducerea la minim a leziunilor pe țesutul cerebral și nervii cranieni. Morbiditatea operatorie este determinată de mai mulți factori, incluzând locația, mărimea și conformația anevrismului, starea neurologică și medicală a pacientului, coexistența altor complicații ale HSA. Plasarea clipului prea jos pe vas duce la obturarea vasului purtător, în timp ce plasarea prea distală lasă pe loc un rest anevrismal cu un oarecare risc de ruptură ulterioară.

Deciziile legate de programarea intervenției, abordul chirurgical și alte detalii tehnice trebuie luate ținând cont de particularitățile clinice ale fiecărui caz (fig. 15.13).

Utilizarea clipurilor temporare pe artera aferentă pe parcursul diferitelor etape în disecție și clipare, în special în cazul anevrismelor mari și dificile, a intrat în tehnicile curente odată cu îmbunătățirea măsurilor intraoperatorii de protecție cerebrală la ischemie. Anevrismele care nu pot fi clipate (anevrisme fusiforme, unele anevrisme complexe sau gigante) trebuie abordate prin alte tehnici cum ar fi anevrismorafia, excizia cu interpolarea de grefon venos sau alte forme de reconstrucție arterială (fig. 15.14), *wrapping*-ul (învelirea pungii anevrismale cu un material: mușchi, rășini sintetice, teflon, clei de fibrină, pentru întărirea peretelui). În unele cazuri cu anevrisme gigante sau fusiforme, se poate folosi ligatura arterială proximală (ligatura hunteriană) pentru a reduce presiunea intraanevrismală sau *trapping*-ul: întreruperea fluxului sanguin atât distal cât și proximal față de anevrism. În funcție de capacitatea circulației colaterale aceste procedee pot fi precedate de un *by-pass* extra-intracranian în cazurile în care se anticipează intoleranța la sacrificarea vasului purtător.

Scanned with OKEN Scanner

Scanned with OKEN Scanner

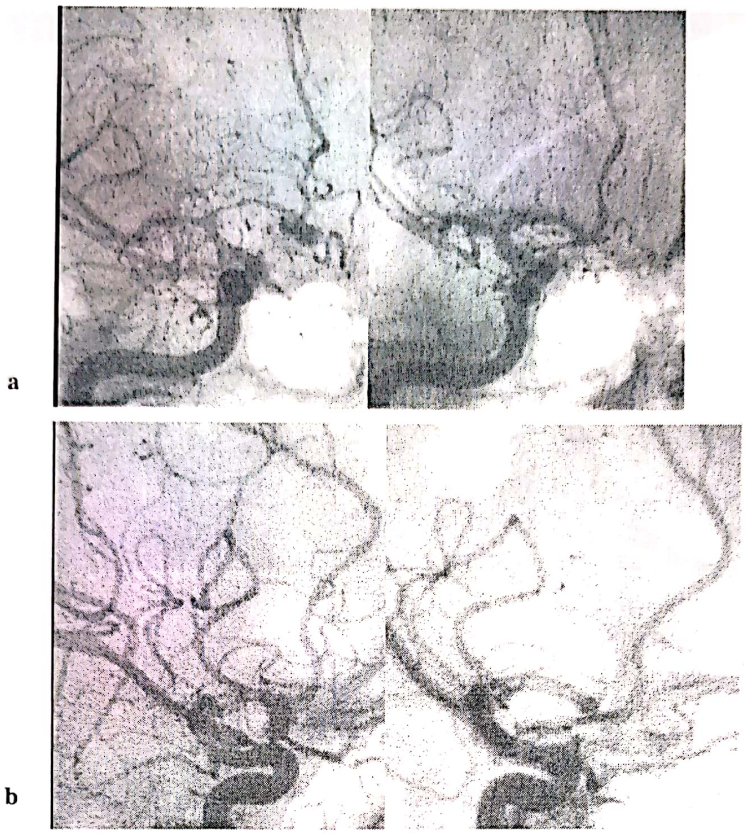

Figura 15.12. Anevrism de arteră comunicantă anterioară stângă. Angiografia endovasculară: a. imagini pre- şi postoperator incidenţă de faţă; b. imagini pre- şi post-operator incidenţă oblică.

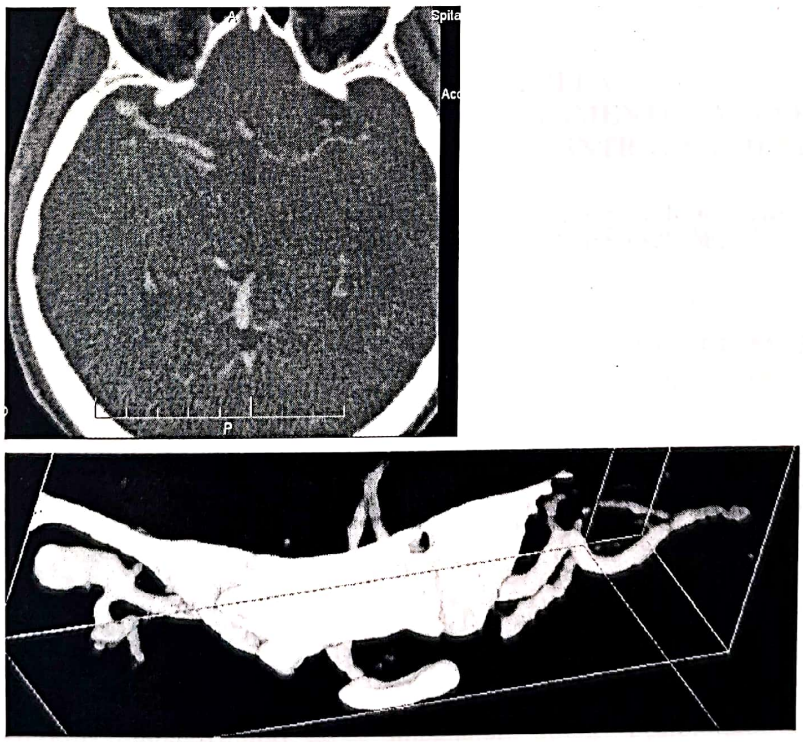

Figura 15.13. Anevrism de bifurcaţie de arteră cerebrală medie dreaptă: angiografia CT şi reconstrucţia tridimensională permit planificarea virtuală a operaţiei distanţa de la pterion la anevrism cât şi raportul coletului cu ramurile arteriale fiind uşor de calculat.

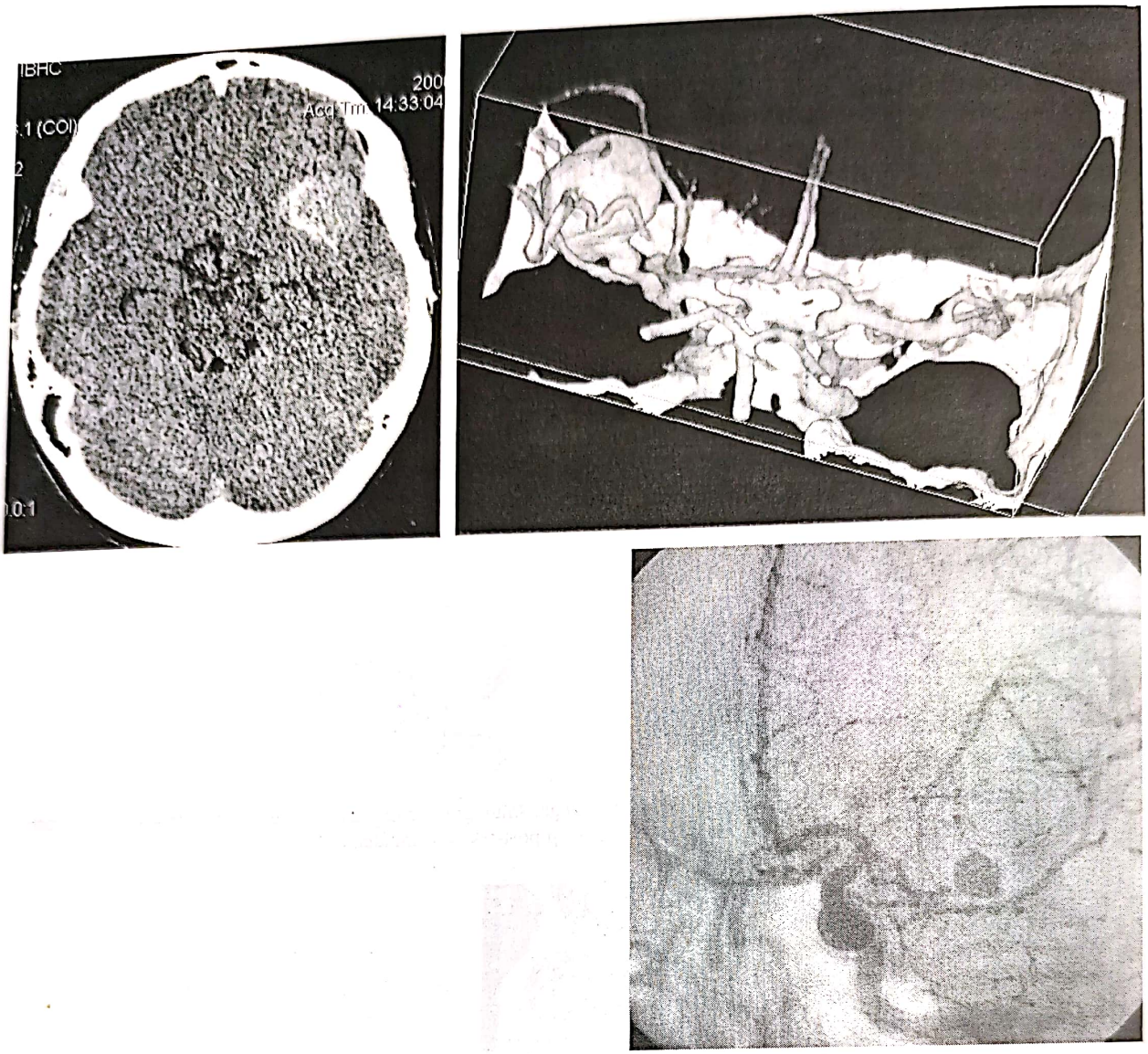

Figura 15.14. Anevrism gigant de arteră cerebrală medie parțial trombozat, cu calcificări la nivelul peretelui și ramul inferior de bifurcație M1 cu origine în corpul anevrismal. A necesitat rezecția sacului anevrismal, endarterectomia bifurcației și reconstrucție arterială cu clipuri și sutură.

PROGRAMAREA CHIRURGIEI ANEVRISMALE

Alegerea între chirurgia precoce (în primele 3–4 zile) și chirurgia tardivă (de obicei după 10–14 zile de la HSA) este un subiect controversat.

Pentru chirurgia precoce există următoarele argumente: exclude riscul de resângerare (risc maxim în perioada imediat următoare HSA), facilitează tratamentul vasospasmului (permite creșterea presiunii arteriale) și poate evacua sângele din cisternele subarahnoidiene incriminat în declanșarea vasospasmului. Deși mortalitatea operatorie este mai mare, mortalitatea generală este mai redusă.

Împotriva chirurgiei precoce și în favoarea chirurgiei tardive argumentele sunt:

- edemul cerebral este cel mai sever imediat după HSA (implică o retracție a creierului mai agresivă, retractoarele au o tendință mai mare să producă dilacerări în acest creier mult mai friabil);
- precoce după HSA cheagurile solide care nu au avut timp sa se lizeze îngreunează disecția anevrismului, riscul de ruptură intraoperatorie este mai mare;

Scanned with OKEN Scanner

- posibila creştere a incidenţei vasospasmului după chirurgia precoce datorită disecţiei pe vase.

În favoarea alegerii chirurgiei precoce pledează:

- starea generală şi starea neurologică bună a pacientului (grad Hunt şi Hess ≤ 3);
- condiţiile care complică tratamentul anevrismelor neclipate: tensiune arterială instabilă, crize convulsive frecvente sau care nu răspund la tratament;
- hematom intracranian cu efect de masă asociat HSA;
- resângerare precoce, în special resângerări multiple;
- indicatori ai unei resângerări iminente: (apariţia unei paralizii de nerv 3 în anevrismul de arteră comunicantă posterioară, creşterea în dimensiuni a anevrismului la angiografii repetate etc.) [17].

Prognosticul pare să fie mai nefavorabil când intervenţia chirurgicală se practică între zilele 4–10 după HSA („intervalul vasospastic") faţă de intervenţiile precoce sau tardive [17].

ANESTEZIA ÎN CHIRURGIA ANEVRISMELOR

Hipotensiunea arterială indusă s-a folosit în trecut pentru prevenirea rupturii intra-operatorii. În prezent, se recomandă ca durata cu hipotensiune intraoperatorie să fie redusă la minim, pentru a preveni consecinţele ischemice. La un grup selectat de pacienţi cu anevrisme gigante, în special de arteră bazilară, hipotermia profundă cu oprire circulatorie sub circulaţie extracorporeală este o tehnică acceptabilă în centrele cu o experienta adecvată.

Pentru relaxarea creierului se pot folosi: hiperventilarea, drenajul LCR (asigura relaxarea creierului, elimină LCR-ul hemoragic), diuretice: manitol şi/sau furosemid.

Protecţia cerebrală (creşterea toleranţei la ichemie a SNC) se poate obţine prin: 1. medicamente care combat efectele toxice ale ischemiei fără să reducă consumul de oxigen al creierului şi 2. reducerea metabolismului bazal al neuronilor (barbiturice, hipotermie). Din prima categorie fac parte: blocanţi ai canalelor de calciu: nimodipina, captori de radicali liberi: superoxid-dismutaza, dimetilitinureea, lazaroide, barbiturice, vitamina C.

Manitolul, deşi nu este un protector cerebral în sine, poate ajuta la restabilirea fluxului sanguin spre parenchimul compromis, îmbunătăţind perfuzia prin creşterea tranzitorie a volumului sanguin cerebral şi scăderea vâscozităţii sanguine.

Dacă se utilizează un clip temporar peste 5 minute, unii recomandă să se administreze 5 000 U de heparină intravenos pentru prevenirea trombozei şi a emboliilor cu punct de plecare din trombus [17].

ÎNGRIJIREA POSTOPERATORIE

Majoritatea pacienţilor vor trebui monitorizaţi în clinica de terapie intensivă pentru diverse perioade postoperator. Deşi nu s-a studiat care este durata optimă de monitorizare în terapie intensivă, monitorizarea presiunii intracraniene, a parametrilor hemodinamici, a volumului intravascular şi a stării funcţiei pulmonare şi monitorizarea TCD pentru vasospasm poate necesita o staţionare de lungă durată în terapie intensivă. Scanări CT secvenţiale pot fi necesare pentru a diferenţia degradarea neurologică cauzată de vasospasm, hidrocefalie sau edem cerebral. Adeseori, se recomandă un program de reabilitare, pentru pacienţii care îşi revin din HSA, datorită varietăţii de deficite motorii, cognitive, de vorbire şi psihosociale care pot surveni [1].

IMPLANTURI FOLOSITE ÎN TRATAMENTUL ANEVRISMELOR INTRACRANIENE

Necesitatea excluderii din circulaţie a anevrismelor intracraniene a dus la apariţia unui mare număr de clipuri anevrismale cât şi a câtorva tipuri de baloane şi spirale metalice pentru ocluzie endovasculară.

CLIPURILE ANEVRISMALE

La începutul secolului XX clipurile simple din argint sub diverse variante (Cushing, McKenzie, Olivecrona) au constituit un real progres în hemostaza neurochirurgicală. Odată aplicate, aceste clipuri nu mai pot fi repoziţionate. Introducerea electrocoagulării monopolare şi apoi bipolare, cât şi a bureţilor hemostatici, au îmbunătăţit mult posibilităţile de hemostază operatorie în parenchimul cerebral, reducând necesitatea folosirii acestor clipuri. Excluderea din

Scanned with OKEN Scanner

circulație a anevrismelor intracraniene saculare, prin ligatura coletului anevrismal ori cliparea acestuia cu clipuri simple, a fost însoțită de o rată crescută a mortalității operatorii prin ruptură sau tromboză arterială. În perioada 1965–1975, microchirurgia înlocuiește treptat macrochirurgia în abordul anevrismelor intracraniene și, simultan, diverse clipuri autostatice sunt inventate (Mayfield, McFaden, Sundt, Heifetz-Weck). Variantele clipului Yasargil (1968, 1970, 1983, 1995), clipul Sugita fenestrat și clipul Perneczky (1995) arată că un clip vascular perfect adaptat oricărei situații operatorii nu a fost încă obținut.

Principalele proprietăți necesare metalului din care se confecționează clipurile sunt: biocompatibilitate, neferomagnetic, artefactare imagistică minimă, transparență radiologică, elasticitate, rezistență, compatibilitate cu sterilizarea, rezistență la coroziune.

Corodarea și fracturarea clipului a fost semnalată în literatură în anii '70, în special pentru clipurile Heifetz Weck, din oțel inoxidabil. Alcătuirea clipului din patru elemente (două brațe, axul pivot și arcul), alături de fenomenele electrolitice posibile între elementele constituente, au fost ipoteze explicative ale coroziunii. Coroziunea prin reacție electrolitică apare mai intens dacă diversele componente ale clipului sunt alcătuite din aliaje diferite. Clipurile moderne nu au prezentat efecte negative de acest tip.

Dimensiunile comparative a artefactului IRM dat de diverse tipuri de clipuri sunt: titaniu pur 1; aliaj de titaniu 2,5; aliaj de cobalt 6–7,5. Un pacient cu un clip anevrismal implantat, raportat ca fiind neferomagnetic, a decedat ca urmare a unei investigații IRM. Pacientul a suferit o hemoragie intracerebrală prin torsionarea arterei cerebrale medii în urma deplasării clipului în câmpul magnetic al IRM-lui (1993). Examenul IRM la pacienți cu clip anevrismal este contraindicat, dacă nu există certitudinea asupra structurii neferomagnetice a clipului.

ALTE IMPLANTURI ÎN NEUROCHIRURGIA VASCULARĂ

Spiralele metalice (GDC – *Guglielmi Detachable Coils*) sunt folosite în ocluzionarea pungii anevrismale pe cale endovasculară [7]. Cateterul introdus prin puncție femurală este dirijat în dreptul coletului anevrismal, iar un fir metalic introdus prin cateter pătrunde în anevrism prin împingere și manevrare adecvată. Acest fir se încolăcește (spiralează) în interiorul sacului anevrismal, obstruându-l. În funcție de dimensiunile anevrismului una sau mai multe spirale detașabile sunt necesare. Detașarea spiralei este asigurată de un curent electric care produce electroliza la nivelul unei stricturi unde firul are diametru minim. Complicații hemoragice sau ischemice sunt posibile, cu o rată apropiată de cea a statisticilor operatorii și în funcție de experiența echipei care practică tehnica intervenționistă endovasculară. La ora actuală, în afara câtorva tipuri de anevrisme, nu există limite clare între cazurile cu indicație prioritar microchirurgicală sau prioritar endovasculară.

Stenturile au aspectul unei cămăși de cilindru dintr-o rețea metalică care se introduc endovascular în lumenul vasului la nivelul unei stenoze [7]. Dilatarea cilindrului cu un balonaș sau simpla eliberare a stentului cu memorie a formei, determină expansionarea acestuia cu corectarea stenozei. În ultimii ani se folosesc stenturi și în terapia unor anevrisme, izolat sau în combinație cu spiralele.

PARTICULARITĂȚI ALE UNOR TIPURI DE ANEVRISME INTRACAVERNOASE

Anevrismele intracavernoase se manifestă relativ rar prin HSA nefiind localizate în spațiul subarahnoidian. Extensia și ruptura lor în spațiul subarahnoidian este mai frecventă pentru anevrismele gigante sau pentru cele din apropierea inelului carotidian. Uneori, o hemoragie masivă intracavernoasă se poate exterioriza prin exoftalmie cu chemozis sau chiar prin epistaxis (de obicei în cazul unui anevrism intracavernos traumatic). Alteori, ruptura unui anevrism intracavernos poate genera o fistulă carotido-cavernoasă spontană. Expansiunea anevrismului în sinusul cavernos produce sindrom de sinus cavernos de obicei manifestat prin oftalmoplegie externă cu diplopie. Anevrismele intracavernoase descoperite incidental în prezent nu se tratează dacă au dimensiuni mici. Rata rupturii în aceste anevrisme este mai mică decât riscul complicațiilor cu metodele actuale de tratament. Anevrismele simptomatice se tratează endovascular sau chirurgical la cazurile care tolerează ocluzia unei carotide. Operația de *trapping* constă în ligatura carotidei interne la gât (deci înainte de intrarea în sinusul cavernos) și clipare supra-clinoidiană (după ieșirea din sinusul cavernos).

Scanned with OKEN Scanner

Anevrismele multiple. Se găsesc la 30% dintre bolnavii cu HSA. În aceste cazuri problema diagnostică esențială o constituie identificarea anevrismului rupt. Cu alte cuvinte se pune întrebarea care dintre anevrisme trebuie clipat pentru a preveni resângerarea. În decelarea sursei hemoragice un ajutor important îl oferă imagistica CT atunci când hemoragia subarahnoidiană este localizată predominent în anumite zone. Când hemoragia este difuză criteriile angiografice (anevrismul cel mai mare, anevrismul cu contur neregulat etc.) orientează spre alegerea țintei operatorii inițiale. Cliparea celorlalte anevrisme poate fi făcută în același timp operator când sunt atacabile prin același abord sau în mai mulți timpi operatori.

PROGNOSTICUL HEMORAGIEI SUBARAHNOIDIENE ANEVRISMALE

În urma rupturii anevrismale, moartea subită sau decesul pacientului înainte de a ajunge la o unitate medicală se produce în 10–20% din cazuri.

Mortalitatea totală în condițiile actuale de tratament este în medie de 45 % (variind între 32–67% în diverse statistici) în special pe seama HSA grave (grad 4 și 5 HH) și pe seama complicațiilor (repetarea rupturii, vasospasm etc.). Aproximativ 30% din supraviețuitori au disfuncții moderate și severe. Pentru hemoragiile subarahnoidiene anevrismale de grad mic prognosticul vital și funcțional este mult ameliorat în conditiile conduitei terapeutice prezente: recunoașterea imediată a bolii și punerea pacientului în repaus la pat, diagnosticare rapidă CT și angiografică, intervenție precoce, profilaxia complicațiilor.

În studiul publicat de Ciurea și colab., pe 428 cazuri de anevrisme intracraniene rupte operate, starea pacienților evaluată pe scara *Glasgow Coma Outcome* (GOS), la trei luni postoperator, era următoarea: *good recovery* (GR) – 278 cazuri (64,9%), *moderate disability* (MD) – 101 cazuri (23,6%), *severe disability* – 21 cazuri (5%), *persistent vegetative state* – 5 cazuri (1,1%) și decese 23 cazuri (5,3%).

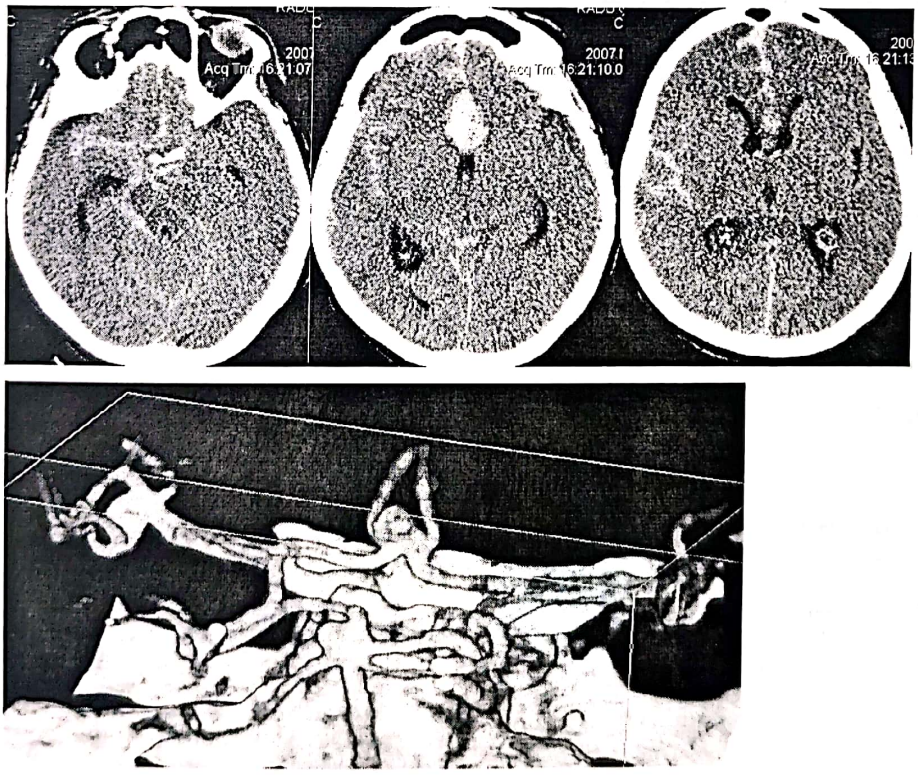

Figura 15.15. Caz cu anevrisme cerebrale multiple: anevrism de arteră comunicantă anterioară rupt și anevrisme de: bifurcație de arteră cerebrală medie stângă și de vârf de bazilară asociate nerupte; a – imagini CT: HSA grup Fisher 3; b – angiografie CT vedere posterioară.

Scanned with OKEN Scanner

41. Mc.Cormick, W.F., Rosenfield, D.B., Massive brain hemorrhage. A review of 144 cases and an examination of their causes, Stroke 4, 946–954, 1973.
42. Mohr, G., Ferguson, G., Kahn, M., Intraventricular hemorrhage from ruptured aneurysm: Retrospective analysis of 91 cases: J.Neurosurg., 58, 482–486, 1983.
43. Ohman, J., Heiskanen, O., Timing of operation for ruptured supratentorial aneurysms: a prospective randomize study. J. Neurosurg, 70:55–60, 1989.
44. Ostergaard, J.R., Review article: Risk Factors în intracranial saccular aneurysms: Acta Neurol. Scand. 80, 81–98, 1989.
45. Poeată I., Aneurysms clips as implants în vascular neurosurgery. Literature review and personal remarks: Neurochirurgia Iaşi, vol 2, nr. 2, 2000.
46. Poeată I., Ianovici M., Faiyad Z., Chiriac A., Ivanov M., Gaivas S., Filipescu Ramona, Iliescu B., Incidenţa localizării anevrismelor în HSA şi factori de risc într-o serie de 491 anevrisme clipate microchirurgical în perioada 1999–2000: Neurchirurgia Iaşi, nr. 2, 2007.
47. Poeată I., Hematomul intracerebral neurochirurgical în hipertensiunea arterială-controverse, Editura Tehnică Chişinău, 1998.
48. Poeata I., Neurochirurgie şi elemente de bioinginerie neurochirurgicală, Editura Tehno Info, Chişinău, 2000.
49. Poeata I., Origin and growth of saccular aneurysms. în EANS European Training Course, Greece, 2005
50. Rinkel G.J., Incidental and familial aneurysms. în EANS European Training Course, Greece, 2005
51. Roux P.D., Winn RH, Newell D.W., Management of Cerebral Aneurysms, Elsevier Inc, p. 89–119, 2004.
52. Sano, K., Ramura, A., A proposal for grading of SAH duet o aneurysm rupture, în Auer, L.M. (ed.): Timing of Aneurysm Surgery, New York, Walter de Gruyter, 3–7, 1985.
53. Schievink W.I., Genetics of Intracranial Aneurysms. In: Youmans Neurological Surgery, p. 1769–1779, Elsevier Inc., 2000.
54. Solomon, R.A., Onesti, S.T., Klebanoff, L., Relationship between the timing of aneurysm surgery and the development f delayed cerebral ischemia. J.Neurosurg, 75:56–61, 1991.
55. Swearingen, B., Heros, R.C., Common carotid occlusion for unclippable carotid aneurysm: an old but still effective operation. Neurosurgery, 21:288–295, 1987.
56. Trojanowski. T., Early effects of experimental arterial SAH on the cerebral circulation, Acta Neurochir. 72, 79–94, 1984.
57. Waga, S., Ohtsubo, K., Handa, H.I., Warning signs în intracranial aneurysms: Surg. Neurol. 3, 15–20, 1975.
58. Yasargil, M.G., Microneurosurgery, I – Microsurgical anatomy of the basal cisternsand vessels of the brain, diagnostic studies, general operative techniques and pathological considerations of the intracranial aneurysms. Georg Thieme Verlag, Stuttgart, 1994.
59. Yasargil, M.G., Microneurosurgery, II – Clinical Considerations, Suergery of the intracranial aneurysms and results. Georg Thieme Verlag, Stuttgart, 1994.

MALFORMAŢIILE ARTERIO-VENOASE CEREBRALE

RADU MIRCEA GORGAN

INTRODUCERE

Malformaţiile arterio-venoase (MAV) intracraniene reprezintă o patologie deosebit de dificilă din punct de vedere diagnostic şi terapeutic. Rezultatele tratamentului au evoluat pozitiv datorită rezecţiilor microchirurgicale sau combinaţiilor dintre embolizarea endovasculară şi radiochirurgia stereotactică.

Definiţie

Malformaţiile arterio-venoase sunt anomalii vasculare congenitale compuse dintr-o reţea complexă de artere şi vene conectate prin fistule, fără interpunerea unui pat capilar între sursa arterială şi drenajul venos.

Embriologie

Plexurile anastomotice ale vascularizaţiei în curs de dezvoltare intrauterină la embrion, între a patra şi a opta săptămână, prezintă asemănări morfologice cu malformaţiile arterio-venoase. Apariţia unei malformaţii vasculare este strâns legată de o oprire în evoluţie a dezvoltării vaselor embrionare [9].

EPIDEMIOLOGIA MALFORMAŢIILOR ARTERIO-VENOASE

A. Incidenţă

Malformaţiile arterio-venoase au o frecvenţă de 14 cazuri/10 000 indivizi, indiferent de sex şi

Scanned with OKEN Scanner

reprezintă 6% din leziunile cerebrale. Ocazional a fost descrisă o incidență familială, dar este necesară o cercetare mai aprofundată a alterărilor genetice în MAV cerebrale, acestea fiind încă neconcludente.

B. Istoria naturală a malformațiilor arterio-venoase

Existența unei malformații arterio-venoase cerebrale expune pacientul unor riscuri majore:

1. Rata de sângerare a MAV nerupte este de 3–4% pe an.
2. În localizările profunde (mezencefal, nuclei bazali, trunchi cerebral) rata de sângerare este de 60% pe an, dintre care 1% decedează anual.
3. Rata de deces în MAV este de 1–2% pe an și este asociată:
   - 10% cu prima sângerare;
   - 13% cu a doua hemoragie;
   - 20% cu următoarele hemoragii.
4. Resângerarea cumulată a MAV este de 33% în 4 ani.
5. 30% dintre supraviețuitori prezintă morbiditate: deficite neurologice și/sau epilepsie.
6. Incidența unui nou deficit neurologic este de 50% la fiecare sângerare.
7. 7,6% dintre pacienții cu MAV dezvoltă în timp un anevrism.

Evoluția naturală a MAV este spre creștere în dimensiune și volum, îndeosebi la pacienții tineri [1].

ETIOPATOGENIA MALFORMAȚIILOR ARTERIO-VENOASE

Fiziopatologia MAV și a parenchimului cerebral înconjurător este influențată și dependentă de mai mulți factori și anume:

- Mărimea malformației arterio-venoase.
- Localizarea superficială sau profundă a MAV.
- Anomaliile vasculare asociate.
- Prezența sângerării.

O mare parte din manifestările clinice sunt induse de ischemia cerebrală ce însoțește evoluția malformațiilor arterio-venoase. Suportul anatomic al mecanismelor fiziopatologice include arterele nutritive ale malformației, arterele nutritive ale parenchimului cerebral din jur și șunturile vasculare create prin prezența malformației arterio-venoase.

Conform modelului teoretic propus de Spetzler și Seluran, fenomenele ischemice cerebrale ce înconjoară malformația arterio-venoasă au următorul mecanism:

1. Cu cât șuntul din interiorul malformației este mai pronunțat, fluxul sanguin va fi direcționat către acest șunt, ducând implicit la o reducere a presiunii perfuziei cerebrale în aria deservită de acea arteră nutritivă.
2. Scăderea fluxului sanguin este direct proporțională cu rata fluxului prin șuntul arterio-venos, cu lungimea arterei nutritive și cu presiunea venoasă locală.
3. Mecanismele cerebrale de autoreglare, ca răspuns compensator, reduc fluxul sanguin la nivelul parenchimului cerebral înconjurător și dilată arteriolele nutritive.
4. Expunerea continuă la o presiune de perfuzie scăzută duce la dilatarea permanentă a arterelor nutritive și la modificări definitive ale peretelui vascular. Patul vascular, aflat sub influența mecanismelor de autoreglare, regresează într-o rețea pasivă care este dependentă numai de presiune.
5. Dilatarea și contracția autonomă a vaselor nu mai este posibilă în condițiile de creștere sau de scădere a presiunii.
6. Modificările ischemice cerebrale apar atunci când capacitatea de compensare prin vasodilatație este depășită de reducerea marcată a fluxului prin arterele nutritive, care, la rândul lor, depind de amploarea șuntului din nidusul malformației.

Complexitatea fiziopatologiei malformațiilor arterio-venoase a devenit și mai evidentă odată cu descrierea biomatematică și analiza hemodinamică a alterărilor de flux sanguin. Lo și colaboratorii [8], analizând matematic fluxul cerebral, presiunile de perfuzie cerebrală, gradientele de presiune din MAV și rezistența hemodinamică, au demonstrat în 1993 următoarele:

1. Fenomenul de furt vascular este invers proporțional cu rezistența hemodinamică a malformației.
2. Probabilitatea hemoragiei este în relație directă cu distribuția presiunii de-a lungul șunturilor voluminoase, cu pereți subțiri.

ANATOMIA PATOLOGICĂ A MALFORMAȚIILOR ARTERIO-VENOASE

Localizarea malformațiilor arterio-venoase este în proporție de aproximativ 90% supratentorială.

Scanned with OKEN Scanner

Principala arteră nutritivă a malformației provine, în majoritatea cazurilor, în ordine descrescătoare, din artera cerebrală medie, artera cerebrală anterioară și artera cerebrală posterioară.

La momentul diagnosticului, 30% dintre MAV au mărimea sub 3 cm, 60% au între 3 și 6 cm, iar restul peste 6 cm.

Malformația arterio-venoasă este alcătuită din vase de calibru diferit, care de obicei se întind de la cortex până la peretele ventricular. Aspectul intraoperator sugerează un „ghem" vascular arterial dilatat și sinuos, care comunică direct cu un „ghem" venos îngroșat, fără interpunerea unui pat capilar. Vasele sanguine sunt hialinizate, sclerozate, cu multiple calcificări, fapt ce predispune la rupturi. Parenchimul cerebral înconjurător prezintă glioză, care joacă rolul cel mai important în apariția crizelor epileptice.

Malformațiile arterio-venoase se dezvoltă de obicei în teritoriul mai multor lobi cerebrali, rareori bilateral, iar vascularizația arterială se realizează prin mai mulți pediculi, atât corticali, cât și profunzi. Frecvent, malformația vasculară beneficiază de aport arterial și prin pediculi din emisferul controlateral.

În afara modificărilor arborelui arterial induse de prezența malformației (anevrisme, stenoze), circulația în sectorul venos prezintă multiple modificări structurale: ectazii și stenoze ale venelor de drenaj, variante angiografice ale sinusurilor venoase sau absența sinusului drept. Congestia venoasă poate fi la originea unei hemoragii sau a unui deficit neurologic.

MANIFESTĂRI CLINICE ALE MALFORMAȚIILOR ARTERIO-VENOASE

Simptomele clinice la debut sunt, în ordine descrescătoare:

- Hemoragia cerebrală – 53%
- Crizele epileptice – 46%
- Cefaleea acută – 34%
- Deficitul neurologic progresiv – 21%.

15% din pacienții cu MAV sunt asimptomatici.

Semnele bolii apar mai frecvent în decada a treia de viață [1].

Expresia clinică a malformațiilor arterio-venoase conturează trei mari sindroame:

1. *Hemoragia cerebro-meningiană* este sindromul majoritar și evidențiază brutal prezența afecțiunii. Ruptura malformației arterio-venoase are drept cauze favorizante eforturile fizice, suprasolicitarea psihică, puseurile de hipertensiune arterială, traumatismele cranio-cerebrale, insolația, sarcina, abuzul de alcool etc.

Apariția hematomului intraparenchimatos se manifestă printr-o pierdere a conștienței de intensitate și durată redusă, care uneori poate lipsi, și ulterior apare o pareză controlaterală. Deficitul neurologic se ameliorează progresiv în perioada următoare prin resorbția hematomului și dispariția edemului cerebral.

Când simptomul de debut este hemoragia subarahnoidiană, tabloul clinc poate fi dramatic, cu fenomene de hipertensiune intracraniană, comă, crize de epilepsie jacksoniană și semne de iritație meningiană.

2. *Crizele epileptice* reprezintă în 46% din cazuri primul simptom clinic prin care se manifestă malformațiile arterio-venoase și sunt frecvente în cazul malformațiilor mari și mijlocii. Frecvența crizelor este mai mare la pacienții peste 30 de ani, când glioza perimalformație s-a instalat. Crizele epileptice pot fi generalizate sau focalizate. În localizarea frontală sau temporală, crizele se întâlnesc mai rar. Malformațiile vasculare parietale dau crize focale, iar cele dezvoltate bilobar (fronto-parietal, parieto-temporal etc) se manifestă prin crize generalizate. Aspectul clinic al crizei epileptice este același pe parcursul întregii evoluții a malformației vasculare, iar deficitele neurologice postcritice se remit.

Mecanismele fiziopatologice responsabile de epilepsia din malformațiile arterio-venoase sunt:

a. Glioza parenchimului cerebral din jurul malformației, cauzată de hemoragii subclinice și depozitele de hemosiderină.

b. Ischemia cortexului adiacent cauzată de șuntul realizat prin malformație, numit și „furt vascular clinic".

c. Localizarea „borderzone" a malformației arterio-venoase este considerată ca atare, atunci când există artere nutritive provenind din cel puțin două artere principale ale poligonului Willis: artera crebrală anterioară, medie sau posterioară.

3. *Sindromul pseudo-tumoral* al MAV se întâlnește în evoluția malformațiilor mari și mai ales în cele cu localizare la nivelul fosei craniene posterioare. Deficitul neurologic progresiv poate fi în 21% din cazuri simptomul de debut al afecțiunii. Semnele de hipertensiune intracraniană se asociază rapid în conturarea tabloului clinic.

Scanned with OKEN Scanner

Malformațiile arterio-venoase localizate subtentorial apar la orice vârstă, debutează cu hemoragie subarahnoidiană în marea majoritate a cazurilor [22]. La copii și tineri, malformațiile de trunchi cerebral, cu localizare predilectă în punte, se manifestă cu simptome premonitorii cu luni și ani înainte de diagnostic: vertij, deficite de nervi cranieni, fenomene de hipertensiune intracraniană [3]. Dacă ruptura malformației se produce în cerebel, apar vertij, nistagmus și tulburări de echilibru secundare hematomului intracerebelos.

Alte simptome se pot valida, dar sunt mult mai rar întâlnite: decompensarea cardiacă la sugar și copilul mic, hidrocefalia obstructivă, suflul intracranian.

DIAGNOSTICUL MALFORMAȚIILOR ARTERIO-VENOASE

Diagnosticul malformațiilor arterio-venoase se bazează pe investigațiile imagistice: computer-tomografia cerebrală (CT) și rezonanța magnetică cerebrală (IRM) asociate cu angiografia cerebrală.

Examenul CT cerebral cu substanță de contrast evidențiază malformația arterio-venoasă sub forma unui proces expansiv de aspect serpiginos localizat intracerebral.

Imagistica prin rezonanță magnetică (IRM) este investigația de finețe care permite precizarea exactă a topografiei malformației și raporturile anatomice pe carea aceasta le are cu structurile adiacente. Explorarea funcțiilor neurologice se poate face prin IRM funcțional.

Opțional, se poate face o explorare a hemodinamicii cerebrale prin tomografie cu emisie de pozitroni (PET) sau prin SPECT (*single photon emission computed tomography*).

Diagnosticul „de aur" este reprezentat de angiografia cerebrală cu substracție (DSA) urmată de angiografia selectivă și, când este necesar, de stereoangiografie.

Angiografia permite aprecierea angioarhitecturii malformației vasculare, precum și a situației hemodinamice în întregime. Chiar malformații arterio-venoase medii (3–6 cm diametru) pot avea compartimente multiple care să necesite un studiu angiografic supraselectiv, deseori necesar pentru adoptarea optimă a strategiei terapeutice.

Angiografia trebuie să precizeze prezența următoarelor elemente:

- flux rapid;
- componente plexiforme;
- artere nutritive multiple;
- surse nutritive din arterele lenticulo-striate care trebuie conservate intraoperator;
- anevrisme intranidale sau situate pe artere nutritive;
- drenajul venos.

În baza studiului angiografic Martin și Spetzler [15] au propus în 1986 o scală de gradare a MAV care este și astăzi cea mai utilizată metodă de apreciere a conduitei terapeutice și de evaluare a riscului de deficit motor postoperator. Gradul malformației este dat de suma punctelor acordate pe trei criterii:

1. Mărimea malformației
2. Elocvența funcțională a creierului adiacent malformației
3. Poziția drenajului venos.

Mărimea MAV	**Punctaj**
< 3 cm – MAV mică	1
3–6 cm – MAV medie	2
> 6 cm – MAV mare	3
Elocvența creierului adiacent	
Neelocvent	0
Elocvent	1
Drenajul venos	
Superficial	0
Profund	1

Cu cât malformația are un punctaj mai mare, cu atât riscul intraoperator este mai mare, sindroamele de hiperperfuzie apar mai frecvent, iar riscul de agravare devine major.

Riscul de deficit neurologic pentru malformațiile mici este de 5,1%, pentru cele medii de 21,5%, iar pentru cele mari de 40%.

Drenajul venos profund adaugă un surplus de 20% în apariția deficitelor neurologice permanente.

În baza gradării malformațiilor conform scalei Martin-Spetzler, se consideră că pacienții cu MAV de grad I, II și III beneficiază de rezecție chirurgicală optimă, iar cei cu grade IV și V au risc major de deficit neurologic permanent. Ulterior a fost adăugat un grad VI pentru malformațiile considerate imposibil de tratat.

Scanned with OKEN Scanner

Scanned with OKEN Scanner

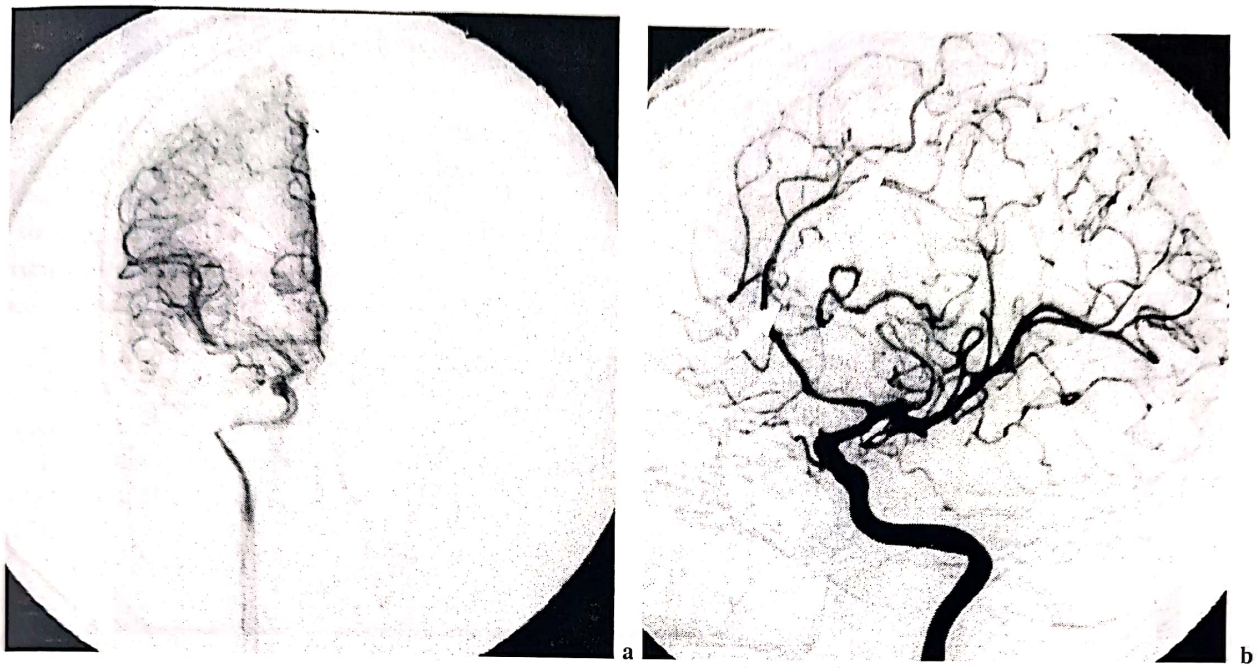

Figura 15.1 a, b. MAV Gradul I Spetzler-Martin. Angiografia cu substracţie faţă şi profil, artera carotidă internă dreaptă, relevă MAV tip *blush* arterial frontal drept injectată din artera cerebrală anterioară dreaptă (grupul frontal intern) şi drenaj venos unic sinuos în sinusul drept *via* vena Galen.

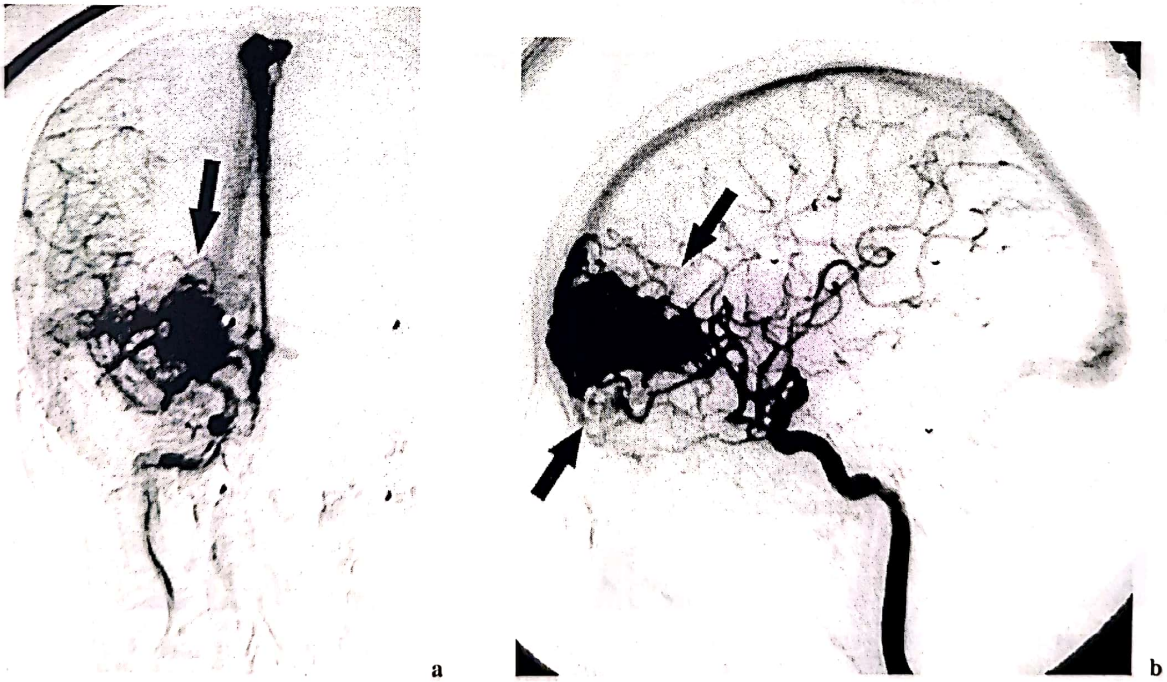

Figura 15.2 a, b. MAV Gradul II Spetzler-Martin. Angiografia cu substracţie faţă şi profil relevă leziunea frontală injectată din artera frontopolară dreaptă şi grupul frontal extern drept, cu nidus de 3,5 cm şi drenaj venos în sinusul sagital superior prin 4 vene corticale.

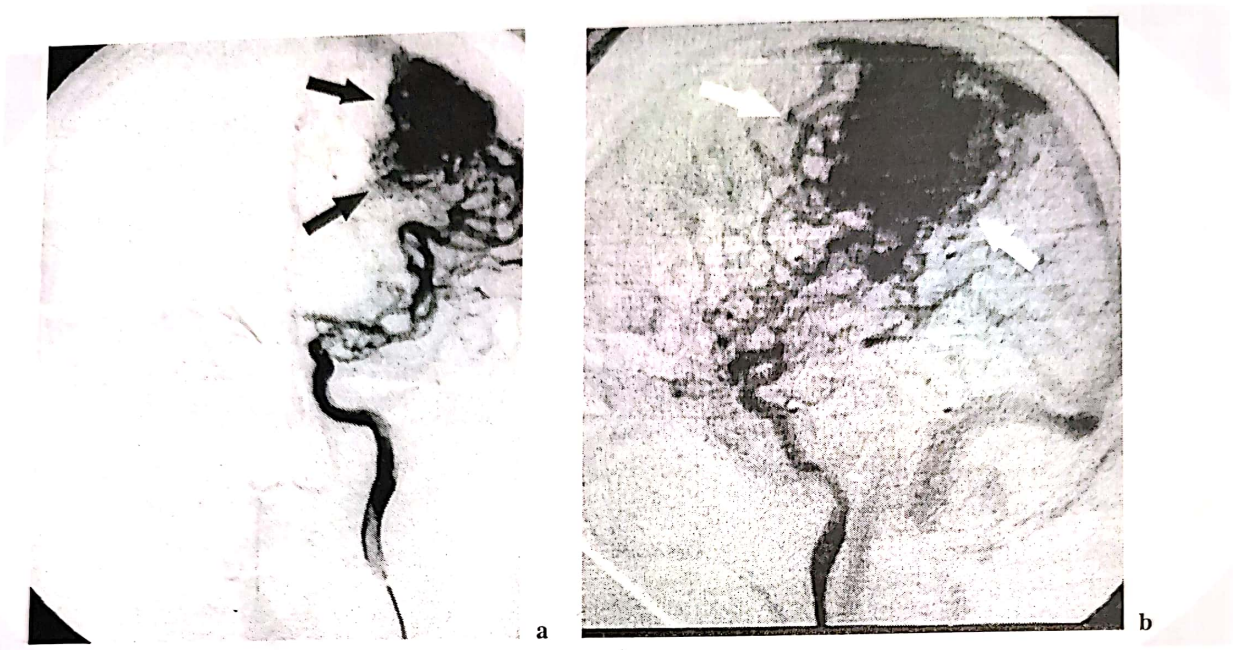

Figura 15.3 a, b. MAV Gradul III Spetzler-Martin. Angiografia cu substracţie faţă şi profil relevă MAV parietal drept „*high-flow*" cu sursă din artera parietală posterioară dreaptă (din artera cerebrală medie), artera plicii curbe, artera calosomarginală şi artera pericaloasă. Nidusul are peste 6 cm, iar drenajul venos este multiplu superficial prin vene corticale în sinusul sagital. MAV se injectează şi prin artera comunicantă posterioară din sistemul vertebrobazilar.

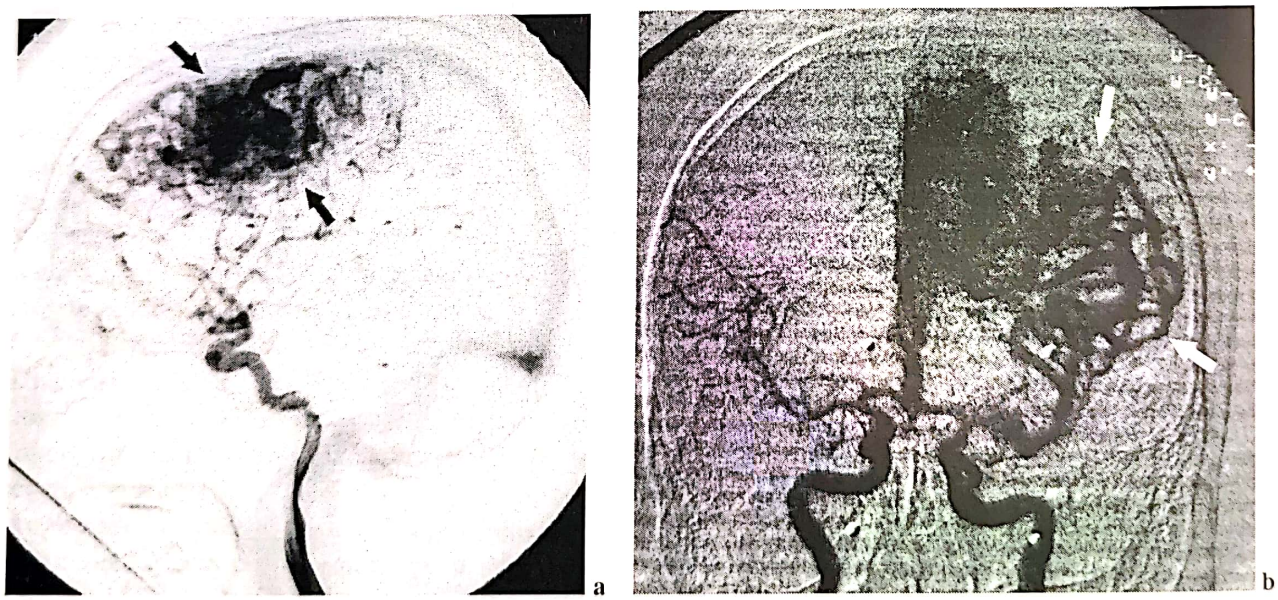

Figura 15.4 a, b. MAV Gradul IV Spetzler-Martin. Angiografia cu substracţie faţă şi profil relevă leziunea gigantă de emisfer stâng dominant, fronto-parietal, alimentat de multiple ramuri din artera cerebrală anterioară stângă, artera cerebrală medie stângă şi o mică contribuţie din ramurile distale ale arterei cerebrale posterioare stângi, cu nidus 5,5/4,5 cm, cu drenaj venos multiplu superficial în sinusul sagital.

Scanned with OKEN Scanner

TRATAMENTUL MALFORMAȚIILOR ARTERIO-VENOASE

Metodele terapeutice actuale cuprind:

- Rezecția chirurgicală
- Radiochirurgia stereotaxică Gamma-*Knife*
- Embolizarea endovasculară
- Combinații între acestea [2, 3].

Obiectivul tratamentului este de a elimina riscul de hemoragie intracraniană și progresia deficitului neurologic.

A. *Considerații preterapeutice*

Stabilirea conduitei terapeutice presupune parcurgerea cu rigurozitate a trei etape:

1. Efectuarea comparației între riscul tratamentului și riscul impus de istoria naturală a bolii [17].

2. Aprecierea vârstei pacientului, a tarelor asociate, a eventualității sarcinii la femei, evaluarea localizării leziunii cu detalii anatomice extensive, inclusiv pentru drenajul venos, aceștia fiind factorii de bază care orientează către modalitatea terapeutică ce urmează a fi selectată.

3. Efectuarea comparației factorilor de risc între diferite proceduri sau combinații de proceduri.

Decizia terapeutică presupune o cunoaștere aprofundată a riscurilor și beneficiilor diferitelor opțiuni, de așa manieră încât pacientul să beneficieze de cea mai bună soluție.

B. *Scopurile și indicațiile tratamentului*

Scopul principal este reprezentat de cura totală a leziunii și de prevenirea riscului de hemoragie, cu restabilirea fluxului sanguin cerebral în parametrii normali. Se consideră că absența completă a MAV la angiografia postoperatorie elimină riscul de hemoragie secundară.

Metodele terapeutice actuale trebuie individualizate pentru fiecare pacient de către o echipă multidisciplinară:

1. Chirurgia deschisă se adresează MAV mici și mijlocii, situate în arii neelocvente, fără drenaj venos profund complex.

2. Radiochirurgia se adresează leziunilor cu mărime sub 3 cm, care au un istoric de sângerare sau care sunt prezente la pacienți în vârstă.

3. Embolizarea are ca scop reducerea permanentă a mărimii MAV și a riscului de sângerare, având rolul de a facilita procedurile curative și de a scădea riscul pentru pacient.

Fiecare dintre metodele menționate prezintă propriile limite:

1. Chirurgia nu poate rezolva fără sechele neurologice leziunile anatomice profunde sau pacienții cu stare neurologică alterată.

2. Radiochirurgia are o rată înaltă de complicații pentru MAV mai mari de 3 cm și efectul ei este întârziat.

3. Embolizarea nu este o cură radicală decât în 5–10% din cazuri, dar poate preceda chirurgia deschisă în MAV gigante; poate preceda, de asemenea, și radiochirurgia; poate rezolva anevrismele asociate cu MAV sau fistulele arterio-venoase din malformațiile plexiforme. Procedeul embolizării prezintă riscul revascularizării MAV [18].

TRATAMENTUL CHIRURGICAL

Tratamentul chirurgical al MAV se face numai în servicii specializate, dotate tehnic și capabile să asigure investigații complete, condiții intraoperatorii optime, ingrijire și tratament postoperator eficient în orice eventualitate evolutivă [21].

Există experți neurochirurgi care preferă să opereze toate tipurile de MAV. Ei au dezvoltat procedee accesorii de neuroprotecție care permit intervenții chirurgicale de succes chiar în MAV de gradul V, apelând la oprire cardiacă și circulație extracorporeală în condiții de hipotermie profundă, la temperaturi corporale centrale de 15 grade Celsius pentru un timp maxim de 50 de minute de lucru (Spetzler și colab., 1997).

Majoritatea neurochirurgilor preferă ca malformațiile mici și nerupte, situate în arii elocvente să fie tratate radiochirurgical. Foarte puține MAV mici au indicație de tratament endovascular. MAV sub 3 cm situate în arii neelocvente sunt operabile. MAV mici rupte situate în arii elocvente care au cauzat deficite neurologice se tratează prin chirurgie deschisă [4].

MAV rupte cu hematoame ce predispun la sindroame de angajare se operează de urgență într-un prim timp pentru evacuarea hematomului, urmând ca angiografia și intervenția curativă să se facă ulterior [5].

Pacienții cu deficite majore apărute după rupturi ale malformațiilor, dar fără iminență de angajare, se tratează conservator până la stabilizarea neurologică, după care sunt reevaluați și operați [6].

Scanned with OKEN Scanner

Pacienții cu malformații mari nerupte și oligosimptomatice situate în arii elocvente, cu riscuri operatorii deosebit de mari sunt tratați conservator și ținuți sub observație [7].

Pregătirea *preoperatorie* presupune administrare de steroizi, de beta blocante și selectiv de anticonvulsivante.

Intervenția neurochirurgicală se face sub anestezie generală și monitorizare intraoperatorie. Presupune o craniotomie largă și o deschidere delicată a durei mater pentru a nu intercepta elementele corticalizate ale leziunii. Pentru leziunile situate în ariile centrale este foarte utilă și necesară monitorizarea neurofiziologică intraoperatorie [16], ca și reevaluarea angiografică intraoperatorie ori de cate ori este necesar înaintea începerii rezecției sau în timpul acesteia.

Aspecte tehnice

Actul chirurgical presupune atacul primar al arterelor nutritive și disecția malfomației pe planul de clivaj gliotic. Magnificația intraoperatorie devine necesară, lupele fiind preferate pentru planurile superficiale, iar microscopul pentru cele profunde. Disecția se începe în aria silențioasă a creierului în marginea *anatomică* a leziunii. Retracția se face pe malformație, nu pe creier. Tehnica de întrerupere vasculară apelează la coagularea bipolară și secționare cu microfoarfece, acordând atenție arterelor de trecere („*en passant*").

Se stabilește progresiv planul de disecție în jurul malformației, iar venele se întrerup la sfârșitul procedurii după evaluarea prin clipare temporară [16].

Porțiunea profundă a nidusului este cel mai greu de abordat deoarece posedă artere cu presiune mare și vene fragile care în timpul coagulării se pot rupe și retracta în parenchimul din jur. După devascularizarea completă se secționează venele și se excizează nidusul [11].

Majoritatea MAV sunt în vecinătatea ventriculilor laterali, iar când aceștia se deschid, se izolează pentru a preveni inundația sanguină secundară. Se poate lăsa drenaj ventricular extern pe termen scurt.

Pentru evitarea incidentelor intraoperatorii tehnice este absolut necesară menținerea disecției în planul de clivaj gliotic.

Închiderea se face numai după irigare și inspecție atentă timp de câteva minute. Ariile suspecte necesită examinare sub magnificație înaltă, pentru a micșora riscul lăsării pe loc a unei mici porțiuni din nidus.

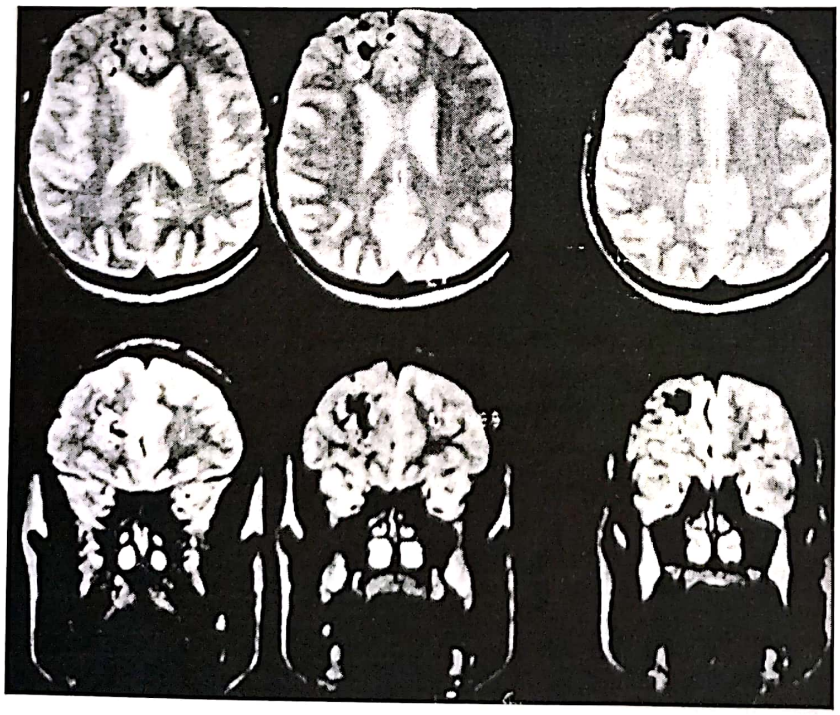

a

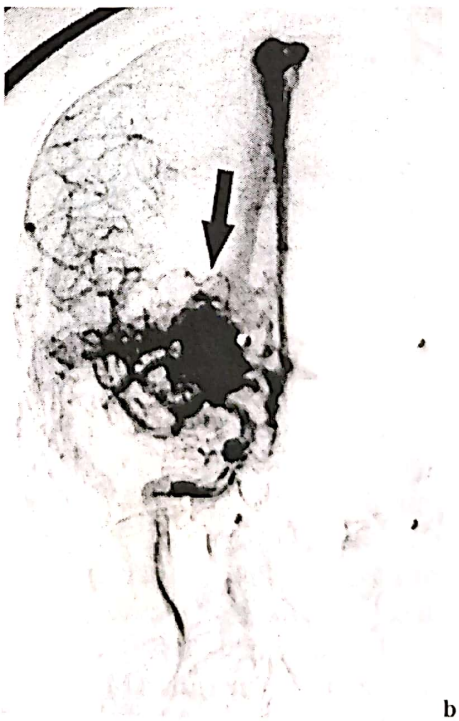

b

Scanned with OKEN Scanner

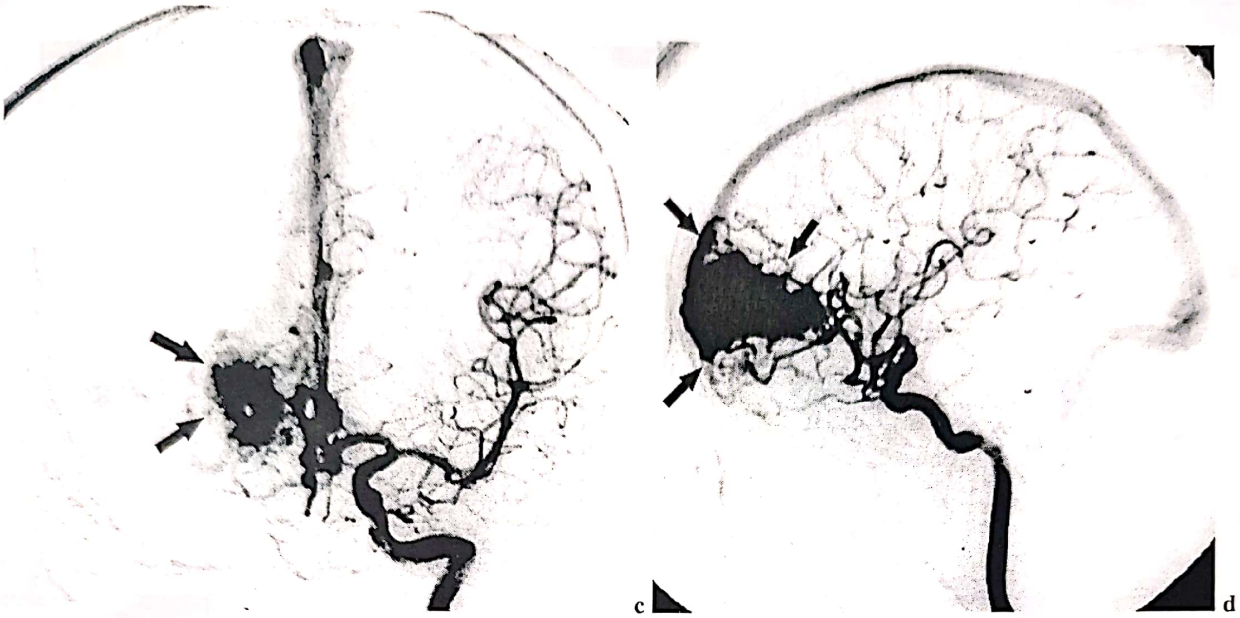

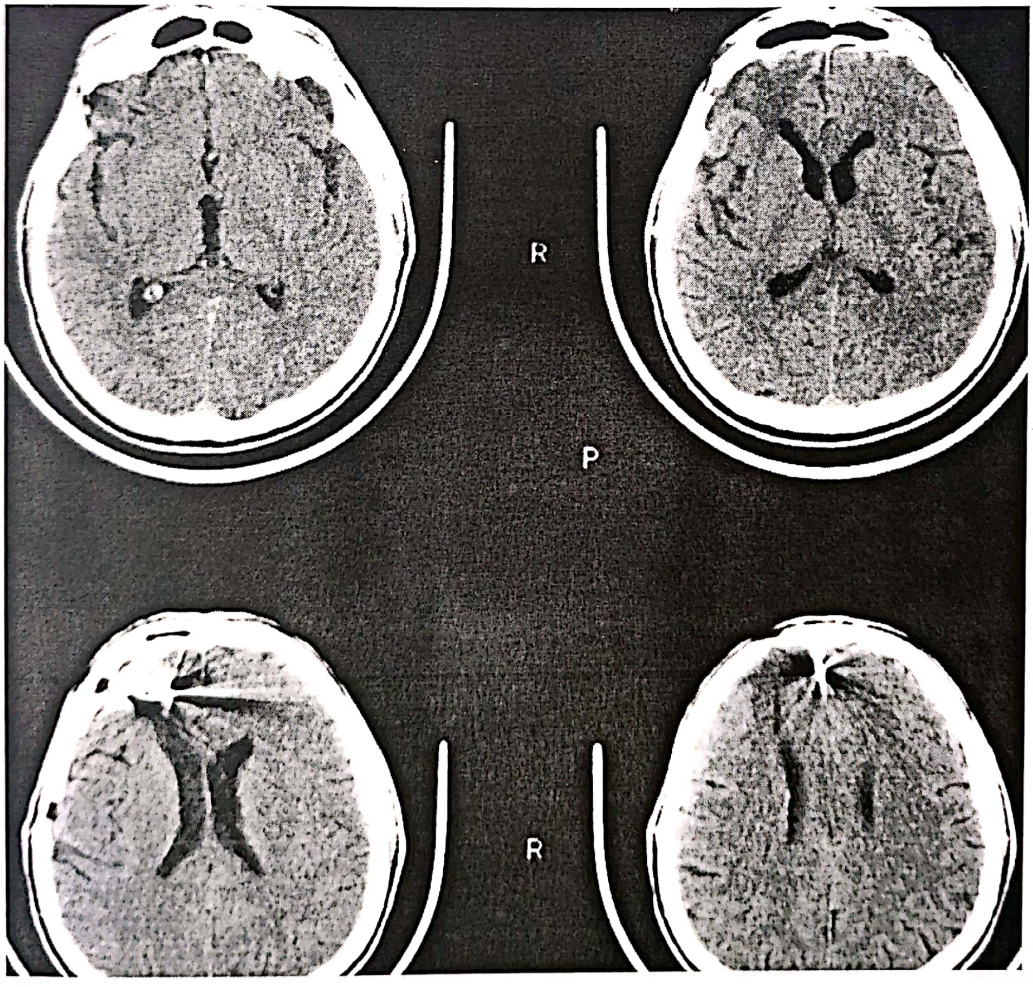

Scanned with OKEN Scanner

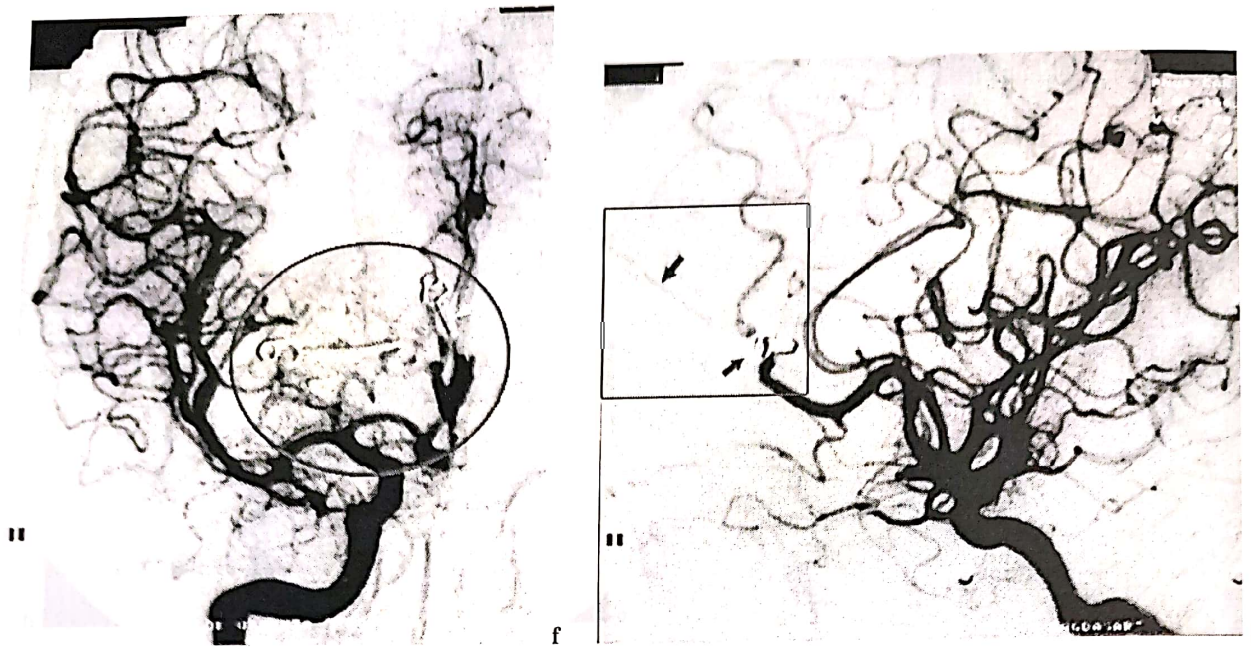

Figura 15.5. a, b, c, d, e, f, g. Bărbat, 43 de ani, prezintă crize *„grand mal"* de 8 ani devenite rezistente la tratament. IRM (a) relevă MAV frontală dreaptă gradul II Spetzler Martin. Angiografia carotidiană bilaterală față și profil (b, c, d), relevă leziunea frontală injectată din artera frontopolară dreaptă și grupul frontal extern drept, cu nidus de 3,5 cm și drenaj venos în sinusul sagital superior prin 4 vene corticale. Injectarea se face și din artera carotidă internă stângă prin artera comunicantă anterioară. Este operat, examenul CT-postoperator (e) și angiografia de control (f, g) relevă absența malformației. Nu prezintă deficite focale postoperator, are minim sindrom frontal, și este în tratament cu doza minimă de carbamazepină de 600 mg /pe zi.

Complicații

Cele intraoperatorii sunt redutabile și constau în hemoragii [10], de diferite amplitudini, în toate etapele operatorii. Cea mai dificil de oprit este cea produsă la finalul rezecției nidusului situat profund, prin tendința de recanalizare a malformației reziduale, parțial devitalizată. Edemul cerebral, uneori de tip erectil, apare datorită secțiunilor neadecvate ale venelor sau hemoragiilor ventriculare secundare. Ischemia cerebrală iatrogenă este și ea cauzatoare de deficite postoperatorii și este secundară distrugerilor parenchimatoase prin leziuni pe vase de trecere sau leziuni de spatulă.

Complicațiile chirurgicale postoperatorii presupun hemoragii și hematoame în patul leziunii rezecate, edem și hemoragie prin depășirea presiunii de perfuzie cerebrală normală (NPPB) care conduce la ocluzii venoase retrograde sau vasospasm cerebral. Pot apare crize epipleptice *de novo* în 7–15% din cazuri.

Spetzler a oferit o explicație plauzibilă pentru sângerările care apar în creierul din jurul malformației după rezecția acesteia. Fenomenul care se numește ruperea pragului normal de perfuzie cerebrală este, de asemenea, în relație cu pierderea răspunsului vasomotor autonom într-un pat vascular dilatat cronic. Se consideră că MAV este tratată cu succes atunci când șuntul este exclus în totalitate [23]. Închiderea acestui șunt determină o creștere a presiunii sângelui în creierul din jur, de la o valoare aflată sub normal, la o valoare fiziologică. În condiții normale, răspunsul autonom al creierului din jur, la această creștere subtilă a fluxului, este să determine o vasoconstricție a arterelor nutritive. Dilatația cronică preexistentă a patului vascular împiedică un asemenea răspuns normal, iar rezultatul este hemoragia și edemul creierului înconjurător sau chiar din arii aflate la distanță de teritoriul arterei nutritive care hrănește malformația.

Complicațiile hiperemice după tratamentul chirurgical apar mai frecvent în MAV cu flux crescut care prezintă fenomene de furt. Pe măsură ce tehnicile de măsurare a fluxului și presiunii din interiorul și din jurul malformațiilor se perfecționează, cu ajutorul metodelor matematice computerizate, ne așteptăm să apară noi date de fiziologie cu un impact teoretic și practic mai mare în tratamentul acestor pacienți.

Există și alte teorii care încearcă să explice rolul circulației venoase în MAV și probabilitatea

Scanned with OKEN Scanner

apariției fenomenelor hiperemice postoperatorii. Al-Rodhan [14] și colaboratorii au arătat că, edemul și hemoragia, de după rezecție se pot datora ocluziei venelor de drenaj. Acest proces conduce la edem și hiperemie prin stagnarea fluxului sanguin în vasele nutritive. Schaller [18] a sugerat că hiperperfuzia, după rezecția MAV, se datorează unui flux arterial care circulă fără constrângeri în arii corticale ischemiate anterior, din cauza unei presiuni crescute în venele de drenaj. Niciuna dintre teoriile existente până în prezent nu poate să explice în totalitate fenomenele observate în legătură cu prezența, tratamentul și complicațiile unei malformații vasculare cerebrale [19].

În acest moment considerăm faptul că edemul și hemoragia postoperatorie sunt complicații care apar la un număr redus de pacienți și sunt rezultatul unei combinații între furtul vascular pre-operator și ocluziile venoase postoperatorii [17, 20].

RADIOCHIRURGIA

Are ca principiu iradierea cu un fascicul îngust (format de 201 surse convergente) de particule administrat într-o singură ședință, țintit pe un volum predeterminat, cu risc minim de afectare a țesutului cerebral din jur.

Scopul radiochirurgiei este de a oblitera un MAV când volumul nidusului este între 5 și 10 cm^3.

Obliterarea completă are o latență de 1–3 ani după radiochirurgie, în 80–85% din cazuri, timp în care pacientul nu este protejat contra hemoragiei.

Este sigură și eficientă pentru malformațiile mici situate în arii elocvente. Radiochirurgia nu este indicată ca tratament de primă intenție în MAV. Este o alternativă viabilă doar atunci când rezecția chirurgicală prezintă riscuri.

Cea mai frecventă indicație o reprezintă malformațiile mici și profunde care pot fi vindecate cu rată maximă de eficiență.

Local leziunea se trombozează trecând prin fazele histologice de: teleangiectazii, peteșii hemoragice și tromboze parcelare, necroze fibrinoide și în final degenerare hialină [12].

Complicații

Cel mai important este riscul persitent de hemoragie timp de 1–3 ani. Este posibil, de asemenea, un tratament imperfect datorat lipsei de vizualizare completă la examenul angiografic.

Sunt descrise și recanalizări de malformații embolizate anterior cu materiale tip „*glue*", ca și *planning* operator imperfect datorat unor angiografii bidimensionale (de aceea sunt preferate stereoangiografiile).

Uneori apare absența ocluziei MAV datorită dozei de iradiere prea scazută.

EMBOLIZAREA MALFORMAȚIILOR ARTERIO-VENOASE

Scopul embolizării este de a reduce permanent mărimea malformației și fluxul sanguin anormal prin aceasta, reducând incidența hemoragiilor secundare și facilitând alte proceduri curative radiochirurgicale sau chirurgicale cu risc minim pentru pacient.

Tehnicile sunt diferite pentru vasele nutritive și nidusuri. Materialele sunt și ele variate ca: spiralele metalice (*coils*), mătasea, cleiurile organice, polialcoolii, poliacrilații, baloanele detașabile.

Embolizarea endovasculară este folosită în diferite servicii ca primă intenție de tratament sau numai ca metodă complementară [13].

Este folosită pentru MAV gigante, ca procedură multistadială și supraselectivă, deoarece evită riscul de rupere a pragului de perfuzie cerebrală normală (NPPB – *normal perfusion pressure breaktrough*).

Rezultatele și complicațiile raportate diferă în funcție de experiența serviciului și modalitatea de selecție a cazurilor.

Embolizarea intraoperatorie are precizie mai mare și evită riscul sacrificării inutile a unor teritorii vasculare importante.

Complicații

Cea mai frecventă este hemoragia prin perforații de vase, apoi hemoragia prin depășirea pragului de perfuzie cerebrală normală. De asemenea, sunt descrise accidente vasculare ischemice, retenția de microcatetere, ocluzii vasculare nedorite prin migrarea materialelor de embolizare, ca și recanalizarea vasului embolizat din cauza materialelor imperfecte.

PROGNOSTIC

Aprecierea rezultatelor se face prin examen neurologic zilnic și examen angiografic de control la 7 zile de la operație. Rata de excludere chirurgicală este apeciată la 98% din cazurile operate.

Agravările neurologice sunt apreciate pentru MAV sub 3 cm la sub 5%, iar pentru MAV medii (3–6 cm) la 10–25% din cazuri.

Scanned with OKEN Scanner

Mortalitatea pentru malformaţiile de grad I, II şi III este estimată la 5,7%, iar pentru cele de grad V şi VI la 30% din cazuri.

Morbiditatea pentru gradele I,II şi III este de 4,8%, iar pentru gradele V si VI de 65%.

Recuperarea maximă se produce în primele 6 luni postoperator [20].

MAV de gradele IV şi V, precum şi cele situate periventricular sau intraventricular beneficiază de tratament multimodal şi chirurgie multistadială.

CONCLUZII

Tratamentul multimodal al MAV trebuie individualizat pentru fiecare caz în parte. Intervenţiile chirurgicale multistadiale pe leziuni mari sunt recomandate a fi făcute în condiţii de hipotensiune controlată intraoperator [2].

Următorul algoritm de tratament este foarte util în practica medicală:

MAV	Nerupt	Rupt
Grad 0 – III		
Arii elocvente	Radiochirurgie	Operaţie
Nuclei bazali	Radiochirugie	Operaţie + alte metode
		Embolizare
Arii neelocvente	Operaţie	Operaţie
Grad III – IV	Embolizare+operaţie	Operaţie
Nidus rezidual	Radiochirurgie	Operaţie + alte metode
Nuclei bazali	Metode combinate	Operaţie + alte metode
Grad V – VI	Observaţie	Operaţie + alte metode
	Embolizări multistadiale	Operaţii multistadiale +Radiochirurgie

MAV – malformaţie arterio-venoasă; CT – examinare computer tomografică; IRM – examinare prin rezonanţă magnetică nucleară; DSA – *digital substraction angiography* – angiografie digitala cu substracţie; NPPB – *„normal perfusion pressure breaktrough”* – ruperea pragului de perfuzie cerebrală normală; PET – *„pozitron emission tomography”* – tomografie prin emisie de pozitroni; SPECT – *„single photon emission computed tomography”* – tomografie prin emisie de fotoni; MAV *„high-flow”* – MAV cu flux rapid; Localizarea „borderzone” – de graniţă; Vase *„en passant”* – vase „în trecere”,care se găsesc pe lângă MAV dar nu fac parte din aceasta; Materiale tip „glue” – materiale tip clei, sau gel; Coils-spirale metalice de titan, folosite pentru embolizarea MAV.

BIBLIOGRAFIE

1. Adams R.D., Victor M., Principles of neurology. 5th ed. New York: McGraw-Hill, 1993.
2. Ausman J.I. *et al.*, Multidisciplinary approach to AVM, Operative Neurosurgery, Harcourt Publishers Limited, 2000, p. 1137–1151
3. Chapman P.H. *et al.*, Multimodality treatment of Nongalenic AVM In Pediatric Patient, Neurosurgery, 47, No 2, 2000, p. 346–354.
4. Gnanalingham K., *et al.*, Dual Technique for Obliteration of small AVM, Br J Neurosurg, 2002, 16(4): 376–80.
5. Heros R., *et al.*, Supratentorial AVM, Neurovascular Surgery, McGrow-Hill Inc, 1995, p. 979–1004.
6. Jafar J., Jafar, M..D., Ali R., Rezai, M..D., Acute Surgical Management of Intracranial Arteriovenous Malformations, Neurosurgery 1994, 34: 8–13.
7. Justin H.T., Pik, M.B.B.S., Michael K., Morgan, M.D.B.S., F.R.A.C.S., Microsurgery for Small Arteriovenous Malformations of the Brain: Results in 110 Consecutive Patients, Neurosurgery 47: 571–577, 2000.
8. Lo E.H., A theoretical analysis of hemodynamic and biomechanical alterations in intracranial AVMs after radiosurgery., Int J Radiat Oncol Biol Phys. 1993 Sep 30;27(2):353–61.
9. Matsko D.E., Korshunov A.G., Sokolova I.A., Lakhteeva S.V., Nikitin P.I., Racemose arteriovenous angioma (malformation) of the brain, Arkh Patol, 1999, 61(1): 30–5.
10. Nataf F., Meder J.F., Ghossoub M., Merienne L., Hemorrhage in arteriovenous malformations: clinical and anatomic data, Neurochirurgie, 2001, 47(2-3 Pt 2): 158–67.
11. Raymond G., Auger, M.D., David O., Wiebers, M.D., Management of Unruptured Intracranial Arteriovenous Malformations: A Decision Analysis, Neurosurgery 1992, 30: 561–569.
12. Regis J., Role of radiosurgery in the management of AVM, WFNS Course, Bucharest 2002.
13. Rodesch G., Endovascular therapy in brain AVM's, WFNS Course, Bucharest 2002.
14. Rodhan N.R., Occlusive hyperemia remains the most logical explanation for the hemodynamic complications of resected intracerebral arteriovenous malformations. J Neurosurg Anesthesiol. 1995 Jul;7(3):208–10.

Scanned with OKEN Scanner

15. Spetzler R., Martin N.A., A proposed grading system for AVM's, J Neurosurg, 1986, 65:476–83.
16. Spetzler R., *et al.*, Supratentorial AVM, Operative Neurosurgery, Harcourt Publishers Limited, 2000, P 1080–1091.
17. Stachura K., Danilewicz B., Czepko R., Risk factors for surgical treatment of supratentorial cerebral arteriovenous angiomas, Przegl Lek, 2000, 57(7-8): 382–5.
18. Schaller C., Liefner M., Ansari S., Al Moutaery K., Operation for delayed symptomatic brain oedema after treatment of an arteriovenous malformation by embolization and radiosurgery. Acta Neurochir (Wien). 2005 Oct;147(10):1103–8; discussion 1108.
19. Schramm J., Schaller C., Operative treatment of AVM's, EANS course, Amsterdam, 2001, p. 19–21.
20. Susumu Miyamoto, M.D., Nobuo Hashimoto, M.D., Izumi Nagata, M.D., Kazuhiko Nozaki, M.D., Masafumi Morimoto, M.D., Waro Taki, M.D., Haruhiko Kikuchi, M.D., Posttreatment Sequelae of Palliatively Treated Cerebral, Arteriovenous Malformations, Neurosurgery 2000, 46: 589–595.
21. Tindall T.G., Cooper P.R., Barrow D.L., The practice of Neurosurgery, Williams and Wilkins Publishers, 1996.
22. Vilalta J., Topezewski T., Arikan F., Guitart J.M., Rubio E., Arteriovenous malformations of the posterior fossa. Clinical features, treatment and results, Rev Neurol, 2001, 32(12): 1124–8.
23. Young W.L., Cerebral A.V.M., Hemodynamics and Non-hemorrhagic Presentation, Advanced Course of ESNR, Lisbon, SEPT 1998.

CAVERNOAMELE INTRACRANIENE

ALEXANDRU VLAD CIUREA, TEODORA CAMELIA COMAN

ISTORIC

Termenul „*cavernom*" a fost pentru prima dată introdus în literatură în 1846 de Rokitansky [52, 288] iar Virchow [52,366] publică prima descriere histopatologică a cavernomului. Dandy a fost primul care a prezentat excizia unei malformații cavernoase de ventricul IV, în anul 1928 [67, 68]. Crawford şi colab. [64] au introdus denumirea de „malformație criptică" pentru a descrie MAV cerebrale cu potențial hemoragic care nu sunt vizibile la angiografie (malformații vasculare oculte angiografic – MVOA) [52, 61, 377].

ANATOMIE PATOLOGICĂ ŞI FIZIOPATOLOGIE

Cavernoamele sunt leziuni bine delimitate, muriforme, lobulate, înconjurate de țesut de glioză şi de un inel brun-galbui format din hemoragii vechi. Peretele lor este format din colagen şi delimitat de un singur strat de celule endoteliale, iar în interiorul leziunii se pot găsi macrofage încarcate cu pigment hemosiderinic. Trombozele pot duce la o producție de reticulină şi cristale de colesterol [52, 291]. Teleangiectaziile şi malformațiile venoase adesea coexistă cu cavernoamele care se dezvoltă pe rădăcina distală a malformației venoase [190]. Toate malformațiile venoase prezintă stenoze severe la nivelul vaselor eferente principale de drenaj, cu stază venoasă în interiorul malformației şi restricție severă de flux de ieşire, ceea ce stimulează angiogeneza şi formarea de şunturi arteriovenoase, care proliferează în peretele sinusurilor venoase [52, 140, 351]. O izoformă particulară a glicoproteinei tenascin-C (TN-C), şi anume *Type III repeat C*, se consideră a fi un marker de proliferare vasculară în leziunile cerebrale, ceea ce poate explica mecanismul de creştere al cavernoamelor [364]. Mutațiile la nivelul genei KRIT1 determină cavernoame cerebrale familiale, afecțiune autosomal dominantă, ce afectează primar vascularizația sistemului nervos central [129]. Sunt descrise şi forme rare precum *haemangioma calcificans* [52, 318].

Dimensiunea cavernoamelor poate varia între sub 1 mm – peste 10 cm diametru, majoritatea devenind simptomatice la dimensiuni mai mari de 1 cm. Cavernoamele gigante sunt rare (fig 15.1), doar 9 cazuri au fost raportate în literatură, ele pot cauza deficite neurologice prin efect de masă [52, 70, 347, 361]. Clatterbuch şi colab. [57] pe un studiu larg de 114 cavernoame urmărite prin IRM găsesc că, într-un interval mediu de urmărire de 26 luni, 55% au scăzut în volum, ceea ce se poate explica prin resorbția şi organizarea hematomului intra- sau extralezional.

Scanned with OKEN Scanner

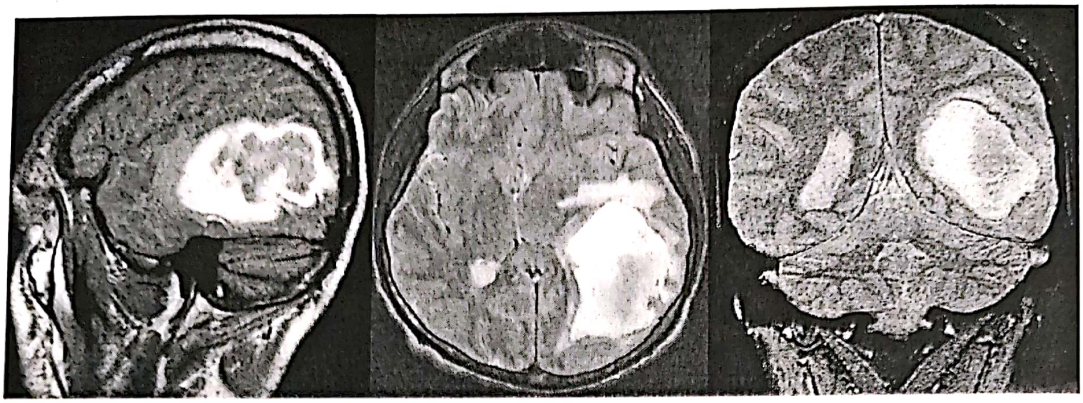

Figura 15.1. Cavernom gigant PO stâng, cu efect de masă. Examen IRM în secvență T1.

Modificări histopatologice ce definesc cavernomul [52, 209]:

- spații sinusoidale delimitate de un singur strat de endoteliu şi separate printr-o stromă de colagen saracă în elastină si musculatură netedă;
- lipsa țesutului cerebral în interiorul leziunii;
- parenchimil înconjurător prezintă infiltrații microhemoragice, decolorări hemosiderinice şi macrofage cu hemosiderină;
- prezența în interiorul leziunilor de: tromboze, calcificări, chiste şi cristale de colesterol;
- parenchimul înconjurător prezintă o reacție gliomatoasă;
- asociere cu teleangiectaziile capilare.

Mecanismele care susțin creşterea de volum în cavernoame sunt [52]:

- hemoragie acută masivă cu efect de masă sau episoade repetate de hemoragie şi tromboză, cu crearea unei cavități chistice posthemoragice [52, 268];
- hemoragii cronice din vase cu pereți subțiri cu reendotelizări repetate a cavității hemoragice, vase de neoformație în interiorul hematomului organizat, şi creşterea cicatricei fibroase perilezionale [52, 208];
- tromboza intraluminală cu recanalizare şi organizare [282];
- hemoragie prin eroziunea vaselor din parenchimul adiacent [221];
- creşterea nidusului prin formarea şi apoziția de noi caverne [103];
- neoproliferarea musculaturii netede din peretele vascular – în cavernoamele orbitare [19];
- proliferare angiogenică cu formare de noi capilare ca fenomen de angiogeneză reactivă, cu neovascularizație consecutivă prin coalescență, demonstrată imunohistochimic [41, 52, 208]. Factori de creştere angiogenici precum VEGF (vascular andothelial growth factor), şi receptorii săi Flk-1 au fost puşi în evidență în endoteliul cavernomului [52, 168, 340, 404]. ceea ce explică apariția *de novo* a cavernoamelor şi recurențele. Studii mai noi au reuşit să diferențieze expresivitatea receptorilor VEGF-1 şi VEGF-2 din endoteliul MAV [134]. Analizele imunohistochimice au evidențiat şi alți factori de creştere neoangiogenică precum bFGF (*basic fibroblast growth factor* = factorul de bază al creşterii fibroblastice) şi TGF-alpha (factorul alfa de transformare a creşterii) precum şi a Tie-2 (receptor de angiopoietină 1 şi 2) [168]. Sure şi colab. [341] într-un studiu recent, asupra capacității proliferative şi angiogenice a endoteliului în 13 cavernoame şi 25 AVMs, obțin imunohistochimie pozitivă a nucleilor şi celulelor endoteliale pentru antigenul nuclear de proliferare celulară-PCNA (80% MAV şi 85% cavernoame) şi Flk-1 (80% MAV şi 31% cavernoame). Alți autori raportează prezența în 85% din cazuri a PCNA, care este un marker de proliferare [52, 238]. În cavernoamele familiale cu evoluție agresivă s-a demonstrat asocierea acestora, cu o expresivitate crescută a factorilor Ki-67 şi bcl-2, în țesutul cavernomului [205]. Unii autori au demonstrat că neoangiogeneza este mai intensă în cavernoamele superficiale decât în cele profunde şi nu este asociată cu hemoragii recente prealabile [52, 343].

CLASIFICARE

Studiile publicate clasifică MAV cerebrale în [45, 52]:

Scanned with OKEN Scanner

- Malformații capilare (teleangiectazii);
- Malformații cavernoase (angioame cavernoase/ hemangioame);
- Malformații venoase;
  - Angioame venoase;
  - Malformații ale venei Galen;
  - Varice venoase;
- Șunturi arteriovenoase;
  - Malformații parenchimale;
  - MAV durale și fistule arteriovenoase;
  - MAV mixte piale/durale;
- Malformații arteriale;
  - Angiodisplazia congenitală
  - Anevrisme intracraniene
- Malformații mixte;
  - Cavernoame venoase
  - MAV venoase
  - MAV cavernoase

Epidemiologie

Înainte de introducerea tehnicilor neuroimagistice performante, cavernoamele erau considerate leziuni rare, până în anul 1976 doar 126 cazuri erau publicate în literatură [52, 369]. Ulterior, introducerea de rutină a CT și IRM a permis diagnosticarea unui număr mult mai mare de leziuni. Incidența estimativă a cavernoamelor în populația generală este de cca 0,02–0,53% [52, 71, 156, 251]. Studii mai noi raportează o incidență între 0,4–0,9% din populația generală și 8–15% (5–16% după alți autori) [239, 274] din totalul MAV [52, 227, 267]. Riscul hemoragic pentru cavernoame este estimat la sub 2%/an [52, 250, 352].

Cavernoamele trunchiului cerebral reprezintă cca 9–35% [52, 267] din totalul cavernoamelor și 18–22% din cavernoamele intracraniene [52, 103]. Localizarea la nivelul punții pare să fie cea mai frecventă [182]. Rata hemoragiilor în aceste localizări este de 30 de ori mai mare decât în alte localizari intracraniene, iar hemoragiile în trunchiul cerebral produc cel mai adesea deficite neurologice [52, 71, 103, 175] și în proporție de 20% cazuri pot fi fatale [103].

Cavernoamele intracraniene apar în proporție aproape egală la bărbați și femei [176, 293], cu o incidență de vârf în decadele 3–5 [149, 285] și devin rar simptomatice înainte de decada a 3-a de viață, iar formele gigante sunt relativ rare [49]. În peste 30% cazuri se asociază cu un drenaj venos anormal [40].

Aproximativ 25% din cavernoame apar la copii [148]. Aceste leziuni reprezintă una dintre cele două cauze principale de hemoragie cerebrală spontană la copil, după MAV [52, 141]. Studii recente subliniază riscul hemoragic crescut în cavernoamele vârstei pediatrice [52, 76, 85, 101, 306]. Mottolese și colab. [229] pe o serie de 35 copii cu cavernoame intracraniene găsește o prevalență a acestora de 0,37–0,53% [52, 147, 286]. Din totalul MAV la copii, procentul cavernoamelor variază în funcție de autor: 1,7–18% [216], 42% [143] și respectiv 25% [143]. Circa 1/4 din pacienții diverselor serii din literatură sunt copii [209]. Distribuția pe vârste la copii, diferă de asemenea de la autor la autor, în general se pare că există două vârfuri ale incidenței: la 3 și 11 ani [85], respectiv la 0–2 ani și 13–16 ani [101]. Cavernoamele de trunchi cerebral sunt mai puțin frecvente la copii decât la adulți, iar localizarea cea mai frecventă este în punte (14,7%) [85]. Cavernoamele intraventriculare la copii sunt mai rare ca la adulți [235, 400], acestea totalizează 7% din cazuri. Unii autori, pe o serie de 35 cazuri, găsesc că 66% au fost supratentoriale [229], regiunea frontală este cel mai frecvent afectată (25,4%) iar cea temporală și parietală în egală măsură (15%) [43].

Localizarea cavernoamelor la nivelul SNC este: 63–83% în compartimentul supratentorial, 15% în compartimentul infratentorial și 5% spinale [30, 52, 171, 227, 398]. Majoritatea sunt localizate în substanța albă a emisferelor cerebrale (21% în lobul F, 16% în lobul P, 15% în lobul T și 3,5% în lobul O) [149], 59% fiind dispuse la nivel cortical și subcortical (fig. 15.2) [52, 369].

După unii autori, 10–30% din cavernoamele intracraniene sunt localizate în fosa posterioară [365]. Un studiu pe 55 pacienți cu cavernoame corticale supratentoriale, evidențiază localizarea în lobul occipital la 2 cazuri, în parietal 12 cazuri, în temporal 17 cazuri și în frontal 24 cazuri, 73% leziuni fiind unice și 27% multiple [327]. Leziunile localizate în ganglionii bazali reprezintă cca 4,8% (5–20%) [52, 149, 377, 391], cele din ventriculul lateral 2,8%, [44, 52, 280, 323, 350], leziunile talamice 1,5% [149]. Localizări mai puțin frecvente pot fi întâlnite în: ventriculul III [52, 241, 269], aria pineală 52, 105, 172, 203, 232, 363, 367], nervii cranieni [98], chiasma optică [52, 87, 90, 254, 312], dura tentorială [52, 228]. Au fost descrise și localizări extracerebrale: în sinusul cavernos [52, 302, 309], cavum Meckeli [96, 368], orbită [52, 213, 214, 304, 356], măduva spinării [112, 132].

Scanned with OKEN Scanner

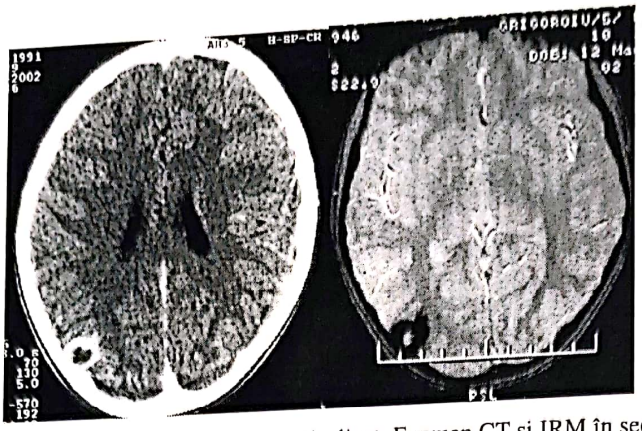

Figura 15.2. Mic cavernom P dreapta, corticalizat. Examen CT şi IRM în secvenţă T1.

Cavernoamele ventriculare

Cea mai mare incidenţă a cavernoamelor ventriculare este la nivelul ventriculului III [52, 241, 269] iar cea mai redusă la nivelul ventriculului IV. În general nu determină hemoragie sau crize, simptomatologia fiind dată de efectul de masă [280]. Leziunile suprachiasmatice produc defecte de câmp vizual şi tulburări endocrine, iar cele localizate la nivelul găurii Monro pot cauza hidrocefalie. Când este afectat peretele ventriculului III, pot apare tulburări de memorie, iar afectarea planşeului ventriculului III poate cauza disfuncţii hipotalamice. În literatură sunt descrise doar 45 cazuri de cavernoame de ventricul III, cu predilecţie la sexul feminin [280]. Cavernoamele situate în ventriculii laterali sunt rare, doar 29 cazuri sunt publicate în literatură [92]. Localizările la nivelul ventriculului lateral totalizează cca 2,8% din cavernoamele intracerebrale [149] şi au fost descrise de mai mulţi autori în literatură [52, 280, 350, 386]. Cavernoamele localizate la nivelul găurii Monro sunt foarte rare şi diagnosticul de elecţie este IRM [160], doar 9 cazuri fiind publicate în literatură până în acest moment [48, 300, 338, 373]. Abordul neuroendoscopic în aceste cazuri are indicaţie de elecţie [300].

Cavernoamele durale şi de sinus cavernos

Cavernoamele durale

Localizarea durală a cavernoamelor este relativ rară [37, 52, 144, 247]. Cel mai frecvent apar în fosa craniană medie [289], dar pot afecta şi partea posterioară a sinusului sagital [34], sinusul pietros superior [173], sau tentoriul [191].

Sinusul cavernos (SC) (fig. 15.3). Cavernoamele intracraniene cu inserţie durală sunt leziuni vasculare benigne ce pornesc din sinusurile durale, cel mai adesea din SC, totalizând 0,4–2% din leziunile de SC [52, 255]. Acestea sunt bine delimitate dar expansive. Evoluţia clinică este agresivă şi de obicei simptomele sunt date de afectarea componentelor neurovasculare ale SC [234]. Simptomele iniţiale sunt: cefalee, scăderea vederii, paralizia de nerv oculomotor, ambliopia, algii faciale şi crize epileptice. Au fost publicate şi cazuri izolate de cavernoame de SC [52, 114, 349]. Există o prevalenţă netă pentru sexul feminin, iar media de vârstă este în jurul decadei a 5-a [315]. Alţi autori consideră că hemangioamele de SC şi cavernoamele cerebrale sunt două entităţi diferite, şi propun denumirea de „hemangiom de SC" pentru leziunile extraaxiale intradurale localizate la acest nivel, în timp ce leziunile intraaxiale sunt denumite „malformaţii cavernoase" [121].

Unii autori au clasificat hemangioamele de SC în două subgrupe, în baza caracteristicilor histopatologice şi intraoperatorii [315, 328]:

- Subtipul A – leziune moale, foarte vascularizată, pulsatilă, asociată cu sângerare marcată.
- Subtipul B – leziuni de consistenţă fermă, fără pulsaţii vizibile, formate din parenchim solid, vase bine conturate, şi ţesut conjunctiv abundent.

Operaţia este tratamentul de elecţie în cavernoamele intracavernoase [52, 116, 396]. Intervenţia chirurgicală în leziunile cu aceste localizări este dificilă datorită sângerării intraoperatorii severe [315], pacienţii cu rezecţie parţială sau biposie fiind predispuşi la complicaţii postoperatorii mai frecvente şi mai grave decât cei la care s-a realizat rezecţia totală. Unii autori recomandă înaintea intervenţiei chirurgicale embolizarea, pentru a reduce riscul de sângerare [198, 315], iar alţii au practicat hipotensiunea controlată (TA sistolică 60–80 mmHg) intraoperator,

Scanned with OKEN Scanner

care facilitează rezecția acestora prin reducerea sângerării [244]. Rata mortalității perioperatorii datorată sângerării este de peste 12,5% [244, 328]. Managementul conservator este indicat in cazurile asimptomatice, iar radiochirurgia poate constitui o alternativă terapeutică în aceste cazuri [52, 153, 307]. Radioterapia postoperatorie a fost utilizată în cavernoamele de SC, în special în leziuni reziduale, cu puține rezultate bune [52, 355].

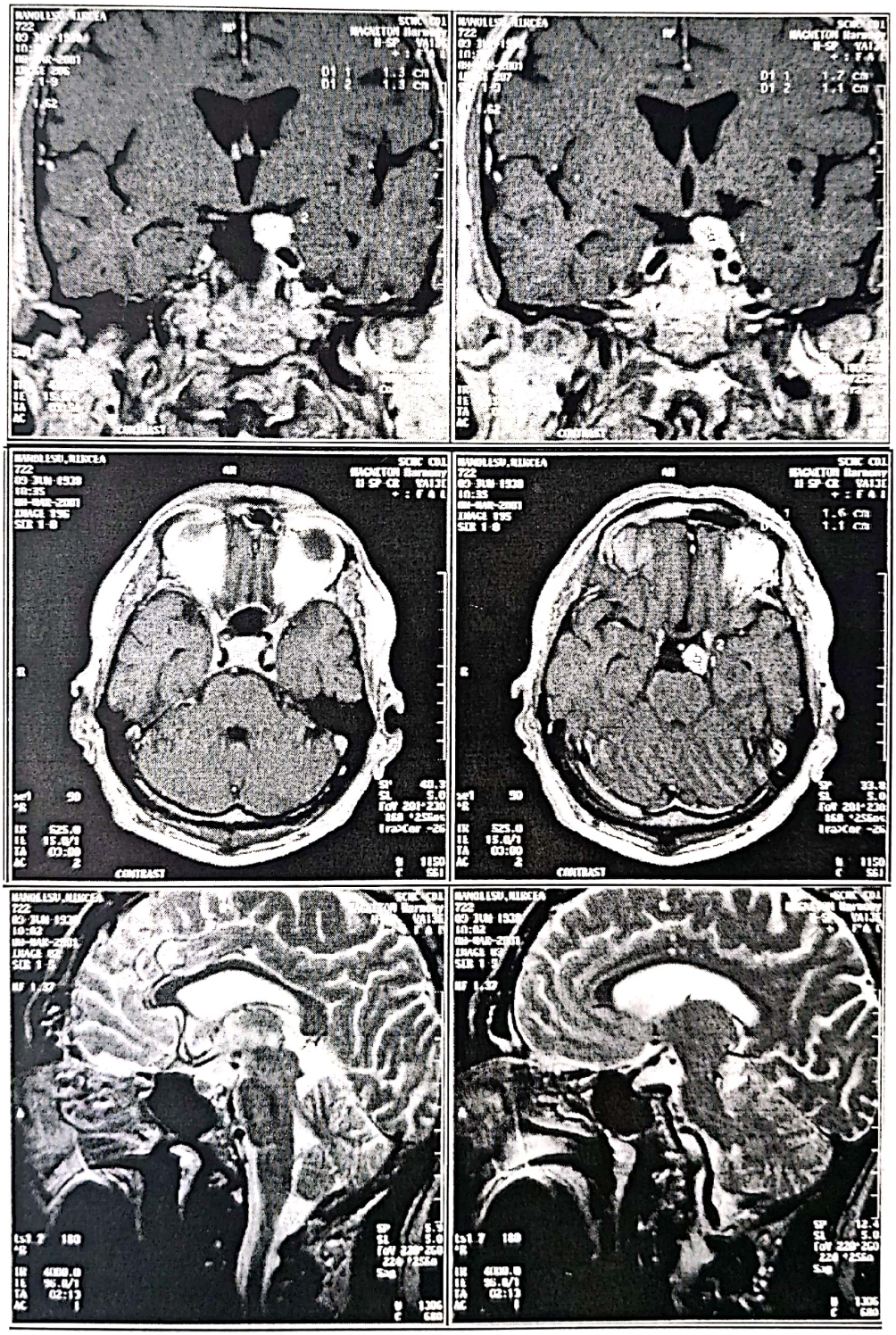

Figura 15.3. Cavernom de sinus cavernos stâng. Examen IRM în secvențe T1 și T2.

Scanned with OKEN Scanner

Cavernoamele de nervi cranieni

Cavernoame de nervi cranieni sunt rare:

- *nervul facial* este afectat cel mai frecvent, în special în porțiunea intratemporală [50, 89]. Disfuncția nervului apare la dimensiuni ale tumorii de sub 10 mm. În cazul localizării pe ganglionul geniculat poate apare hemispasm facial [16];
- cavernoamele ce afectează pachetul *acustico-facial* sunt rare, doar 6 cazuri au fost descrise în literatură [52, 287]. Gjuric și colab. [113] au descris un cavernom cu originea în nervul vestibular inferior limitat la conductul auditiv intern (CAI), cu originea în plexul capilar din jurul ganglionului Scarpa;
- pe nervul *oculomotor* au fost descrise 4 cazuri în literatură [52, 242, 385], pacienții prezentând cefalee, diplopie, și disfuncții de nerv III;
- cavernoamele de *nerv trigemen* sunt rare [74] și se pot manifesta prin nevralgie trigeminală;
- Chow și colab. [50] au descris un caz de cavernom de *nerv hipoglos* care cauza paralizia acestuia.

Cavernoame orbitare

- Cavernoamele *intraosoase primare intra-orbitare* sunt extrem de rare și apar frecvent în decadele 4–5 de viață iar clinic se pot manifesta prin exoftalmie și tulburări de vedere [62, 325]. Rezultatele chirurgicale sunt în general favorabile [388].
- *Cavernoamele orbitare* sunt ceva mai frecvente, cu ușoară prevalență la sexul feminin, fiind de obicei unilaterale, intraconale (fig. 15.4) [359]. Diagnosticul de elecție este IRM [52, 356, 357]. Simptomatologia se caracterizează prin proptoză progresivă, nedureroasă și tulburări de vedere. În cazuri extrem de rare se pot localiza în canalul nervului infraorbitar [370]. În cazurile în care deteriorarea vizuală este datorată leziunii, excizia chirurgicală imediată este opțiunea de ales în timp ce cazurile care prezintă doar exoftalmie pot fi urmărite în timp [304]. Ele pot avea extensie în apexul orbitar sau intracranian, în aria SC [213, 214]. Abordurile chirurgicale sunt orbitotomia laterală standard și orbitotomia anterioară [389]. Abordul transcranian este optim doar pentru tumorile de apex orbitar superomedial, necesitând craniotomie deschisă și disecția porțiunii superioare a inelului pentru a obține acces la tumorile intraconale și laterale inferioare. Unii autori au descris abordul transorbital oftalmic pentru tumorile de apex orbitar inferolateral [119]. Extracția criochirurgicală transconjunctivală a cavernoamelor intraorbitare poate fi eficientă în leziuni care nu sunt localizate în 1/3 posterioară a orbitei [110]. Recent, în cavernoamele mari, retrobulbare, cu localizare orbitară laterală, s-a descris tehnica ablației prin sinusul maxilar [177].

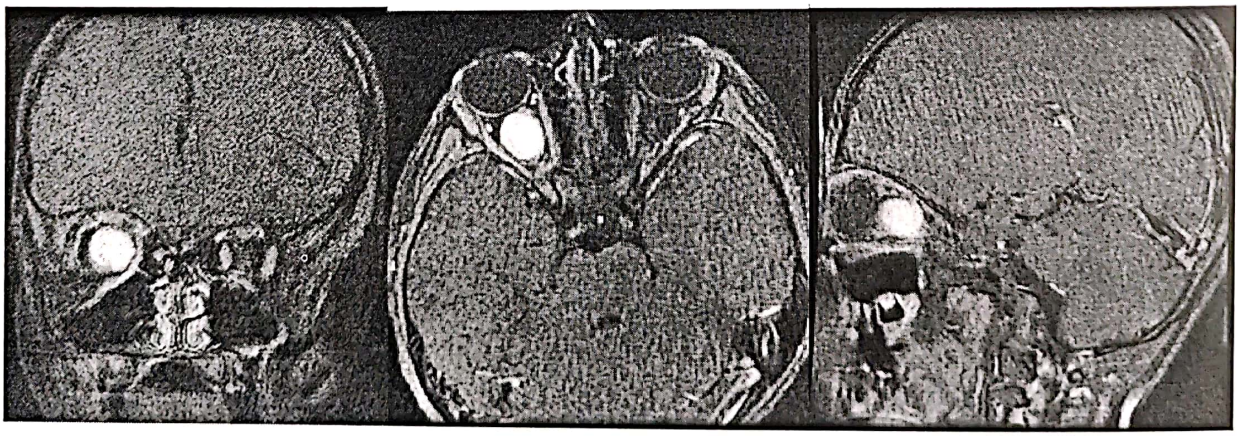

Figura 15.4. Cavernom orbitar drept intraconal, examen IRM în secvență T1.

Scanned with OKEN Scanner

Figura 15.5. Cavernom de trunchi cerebral drept (pontin) cu extensie mezencefalică, examen IRM în secvență T1.

Alte localizări [52]

- *Corp calos* – extrem de rare manifestându-se clinic prin sindrom vertiginos persistent de câteva luni [130].
- *Hipotalamus* [184], *intraselar* [59] – când poate mima diagnosticul de adenom hipofizar nefuncțional.
- *Sinus sfenoidal* [81].
- *Clinoida anterioară* [387]
- *Sac endolimfatic* [375]
- *Trunchi cerebral* (fig. 15.5) – reprezintă cca 9–35% [267] din totalul cavernoamelor şi 18–22% din cavernoamele intracraniene [103]. Localizarea la nivelul punții pare să fie cea mai frecventă [182].
- *Multiple compartimente* craniene. În cavernoamele cu extensie intra-, extracraniană rezecția totală a leziunii este adesea imposibilă [271]. Cavernoame periorbitare, care invadează alte structurile faciale, pot apare la adulții tineri [22, 88].
- *Scalp* – asociate cu tumori vasculare ale craniului apar rar la pacienții vârstnici. Cele gigante pot cauza complicații secundare datorită sângerarii masive [263, 360].

Cavernoame extraaxiale [52]

- *Nazale:* [158].
- *Unghi pontocerebelos*: doar 7 cazuri de malformații cavernoase extraaxiale de unghi pontocerebelos sunt descrise în literatură [31]. Aceste leziuni determină hipoacuzie şi tinnitus şi pot fi confundate cu schwannoamele vestibulare.
- *Conduct auditiv intern* (CAI): sunt rare, doar câteva cazuri sunt descrise în literatură până în prezent [8, 24, 52, 150, 297, 308, 311]. Un caz particular este cel al unei femei de 29 ani cu multiple cavernoame infratentoriale şi a cărei soră avea aceleaşi leziuni dar supratentorial, fiind. singurul caz publicat de cavernom de CAI în contextul angioamelor multiple infratentoriale familiale [13].
- *Conduct auditiv extern* (CAE): cavernoamele de CAE care nu afectează membrana timpanică sunt cazuri extrem de rare, doar 4 asemenea cazuri fiind publicate în literatura engleză de specialitate [275].

Cavernoamele intraosoase

Hemangioamele cavernoase intraosoase primare ale craniului sunt tumori benigne rare care reprezintă cca 0,2–1% din toate tumorile osoase şi 10% din tumorile benigne ale craniului [33, 52, 58]. Acestea apar cel mai frecvent la nivelul coloanei vertebrale. A fost descris un caz de angiom cavernos congenital de os temporal, la un nou-născut, diagnosticarea a fost făcută prin ultrasonografie şi IRM în dinamică încă din săptămâna 32 de gestație, cazul fiind operat la vârsta de 4 zile [145]. Dintre localizările la nivelul craniului, cele de calvarie sunt cele mai frecvente, constituind 70% din totalul hemangioamelor cavernoase intraosoase primare, localizate în particular în oasele frontal şi parietal [52, 257, 313, 344], dar şi temporal [136]. Aceste tumori au creştere lentă şi apar în special la femei în decada 4–5 de viață. Simptomatologia este caracterizată în special de cefalee, care creşte în intensitate pe măsură ce cavernomul creşte în dimensiuni. Ele pot apare însă şi la nivelul altor oase ale masivului craniofacial: mandibula, zigoma, maxilarul şi oasele frontale fiind cel mai frecvent afectate, precum şi la nivelul osului vomer [52, 225, 253]

Scanned with OKEN Scanner

sau în lama perpendiculară a etmoidului [123]. În literatură au fost raportate cca 33 cazuri de hemangioame cavernoase intraosoase primare localizate în oasele orbitei: frontal, etmoid, sfenoid şi zigomă [52, 174, 313], reprezentând sub 5% din hemangioamelor cavernoase intraosoase primare craniene [52, 174]. Până în anul 2000, în literatură s-au găsit 103 cazuri de hemangioame cavernoase intraosoase craniene [368] şi 22 de mandibulă. Heckl şi colab. [136] publică 4 cazuri de hemangioame cavernoase intraosoase localizate supraorbitar, trei cazuri coexistând cu alte tumori.

ETIOLOGIE

Pe lângă factorii genetici, care s-au dovedit a avea un rol clar în apariţia cavernoamelor, au mai fost incriminaţi şi alţi factori, precum iradierea la vârsta copilăriei şi malformaţiile venoase asociate. Zabramski şi colab. [52, 399] găsesc o rată de formare de 0,4 noi leziuni/pacient/an, în timp ce alţi autori au găsit o rată de formare de 0,2 noi leziuni/an [36, 52]. Apariţia de noi leziuni a fost demonstrată şi în formele sporadice ale bolii [52, 75, 270]. Cavernoamele pot creşte în dimensiuni datorită hemoragiilor şi trombozelor intralezionale repetate, expansiunii cavităţilor chistice hemoragice, depunerii de pigment hemosiderinic şi reacţiilor de gliază perilezională [52, 268]. De asemenea, pierderea controlului asupra proliferării celulare poate determina creşterea leziunii printr-un mecanism de „*downregulation*" al genelor antioncogenetice [52, 155].

- **Radioterapia.** Inducerea formării cavernoamelor de către radioterapie constituie un subiect controversat [137]. Intervalul de timp dintre iradiere şi detectarea angioamelor cavernoase variază între 3–9 ani, după doze de 24–60 grays [52, 217, 237]. Studii recente de laborator demonstrează rolul angiogenezei şi proliferării endoteliale în dezvoltarea malformaţiilor cavernoase [290, 341, 342]. Heckl şi colab. [137], au găsit 5/189 cazuri de cavernoame care primiseră radioterapie prealabilă şi încă 35 din literatură publicate până la acea dată, considerând că ar fi posibilă o relaţie dintre doza de iradiere şi intervalul de latenţă până la apariţia cavernomului. Majoritatea acestor pacienţi au fost supuşi radioterapiei în primii 10 ani de viaţă. La copii cu vârste peste 10 ani în momentul iradierii, o doză mai mare sau egală cu 30 Gy a fost urmată de un interval mai scurt de latenţă în apariţia cavernoamelor. La adulţi apariţia de cavernoame postiradiere este un incident rar şi apare doar la doze de peste 30 Gy [137]. Alţi autori au raportat cavernoame apărute după iradierea cu 45–55 Gy a unor tumori cerebrale la vârsta copilăriei cazuri în care cavernoamele au apărut în câmpul iradiat, la 7–19 ani după iradiere şi au crescut progresiv în dimensiuni, devenind simptomatice la 1–5 ani după diagnosticarea iniţială [25]. Studii recente pe un lot de 965 tumori cerebrale la copii, dintre care 419 iradiate, au depistat doar 9 cazuri de cavernoame induse prin radioterapie, după doze de 25–55 Gy, intervalul de timp între iradierea cerebrală şi apariţia malformaţiei cavernoase fiind de 4–22 ani [82]. O sinteză recentă a tuturor cazurilor din literatură de cavernoame *de novo*, apărute după radioterapie, relevă că numărul acestora până în anul 2006 a fost de 76 pacienţi, cu vârsta medie de 11,7 ani, cu predominenţă la sexul masculin, care au primit o doză medie de iradiere de 60,45 Gy. Perioada medie de latenţă până la detectarea acestora a fost de 8,9 ani, majoritatea fiind descoperite incidental [236].
- **Anomalii de dezvoltare venoasă.** În multe cazuri cavernoamele se asociază cu malformaţii venoase, care par să aibă un rol în apariţia şi dezvoltarea cavernoamelor adiacente, teorie care susţine ipoteza că nu toate cavernoamele au o etiologie genetică sau congenitală şi că acestea pot fi şi dobândite [38].
- **Genetica.** Cavernoamele cerebrale sunt de două tipuri:
  - forma sporadică, în care apar leziuni solitare.
  - forma familială, reprezentând 30–50% din totalul cavernoamelor [227, 282], ce constă în apariţia de leziuni multiple la cel puţin doi membrii ai aceleiaşi familii, plus istoric familial de crize epileptice [282, 398, 399].

În 1928, Kufs [180] a fost primul care a raportat segregarea familială în cavernoamele cerebrale. Forma familială este predominentă la familiile hispanice din America de Nord [52, 186]

Scanned with OKEN Scanner

şi se transmite autosomal dominant [52, 187, 399], în peste 50% din cazuri, mutaţiile fiind situate pe locusurile 7q, 7p şi 3q [52, 189, 250], mai exact: CCM1 pe 7q21.2, CCM2 pe 7p15-p13, sau CCM3 pe 3q25.2-q27 [69]. Manifestarea clinică în formele familiale apare în decadele 2–4 de viaţă, fără predominenţă pe sexe, iar crizele reprezintă simptomul de debut la 39–45% cazuri, leziunile multiple fiind prezente la 83–85% din pacienţii cu forme familiale, cu o medie de 5,9–7,3 leziuni/pacient [52, 188, 399]. Doar cca 40% din pacienţii afectaţi de forme familiale rămân asimptomatici pe parcursul vieţii. Pacienţii cu cavernoame multiple pot avea leziuni cerebrale mute clinic, confirmând penetranţa redusă a simptomelor, în contrast cu aspectele radiologice [330]. Mutaţiile la nivel KRIT1 rar determină cavernoame sporadice [278]. Mutaţiile care determină pierderea funcţiei KRIT1 au consecinţe asupra performaţei celulelor endoteliale în timpul angiogenezei integrin beta1-dependente [402]. Frecvenţa mutaţiilor la nivel KRIT1 este de 47% şi frecvenţa cavernoamelor creşte proporţional cu numărul mutaţiilor. KRIT1 poate fi o genă supresoare tumorală [362]. În cavernoame, mutaţii cauzale au fost determinate în principal pe trei gene: KRIT1, MGC4607, şi PDCD10, implicate în procesul de angiogeneză [97], deşi s-au depistat şi la nivelul altor gene.

CAVERNOAME MULTIPLE

Cavernoamele multiple (fig. 15.6) pot fi întâlnite sporadic (non-familial) sau ereditar (familial) [52, 282]. Dintre formele ereditare, peste 93% din cazuri prezintă leziuini multiple [187]. Incidenţa raportată variază în funcţie de autor, astfel unii [52, 392] raportează o incidenţă de 13,4% pentru cavernoamele multiple, studiile *post-mortem* [251] arată incidenţe de până la 9,9%, iar studiile IRM incidenţe de până la 21% [52, 176, 264, 286]. Leziunile multiple se întâlnesc la aproximativ 15–33% cazuri, deşi au fost raportate serii şi cu incidenţă peste 50%. În formele familiale leziunile multiple sunt mai frecvente şi apar la cca 73% cazuri [250]. Asocierea cea mai frecventă este cu malformatiile venoase şi totalizează un procent de 10–30% cazuri. În 2005 a fost raportat primul caz din literatură de angioame cavernoase chistice multiple [383].

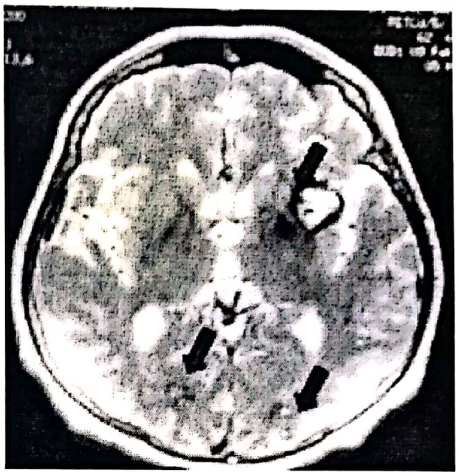

Figura 15.6. Cavernoame cerebrale multiple, examen IRM în secvenţă T2.

PATOLOGIE ASOCIATĂ

Malformaţiile cavernoase intracraniene se pot asocia cu multe alte leziuni, cea mai frecventă asociere fiind cu malformaţiile venoase.

- Anomalii venoase însoţesc frecvent malformaţiile criptice, şi se presupune că tulburările de flux venos şi hipertensiunea venoasă din acestea ar avea rol în dezvoltarea cavernoamelor [52, 66, 178, 261, 314, 382]. În asemenea cazuri, cavernomul trebuie extirpat, iar angiomul venos a fost lăsat pe loc. Unii autori consideră că prezenţa unui angiom venos, în strânsă vecinătate cu un cavernom, creşte riscul de sângerare în cavernom. Totuşi, angiomul venos drenează sângele venos din ţesutul cerebral înconjurător şi trebuie lăsat pe loc în operaţiile de rezecţie chirurgicală a cavernoamelor. Această asociere se întalneşte mai frecvent la cavernoamele situate profund: talamus, trunchi cerebral decât în cele situate superficial [52, 337]. În aceste cazuri ablaţia cavernomului trebuie efectuată cât mai precoce, înainte de a se produce sângerarea [183].
- Traumatisme craniocerebrale. S-a semnalat prezenţa hematomului intracerebral posttraumatic în cavernoamele intracraniene la 7 cazuri în literatură [32].
- Artera trigeminală persistentă – una dintre cele mai frecvente anomalii de anastomoză carotido-bazilară embrionară [52, 138].
- Osteom nazal [185].

Scanned with OKEN Scanner

- Malformații arterio-venoase (MAV) [52, 135].
- Anevrism intracranian [52, 128].
- Scleroza hipocampică. Au fost raportate două cazuri de angiom cavernos şi scleroză hipocampică ipsilaterală. Prognosticul crizelor după chirurgia epilepsiei, în caz de patologie dual, este mai puțin favorabil dacă doar una dintre leziuni este îndepărtată [52, 248].
- Sindromul Kasabach-Merritt [102].
- Sindromul Miller-Fisher [322].
- Sindromul Noonan [348].
- Tumori cerebrale [52, 353].

TABLOUL CLINIC

Nu toate cavernoamele intracraniene devin simptomatice, cca 15%–20% din ele sunt descoperite incidental [52, 71, 286] şi cca 40% din pacienții cu forme familiale rămân asimptomatici deşi prezintă leziuni multiple [399]. În evoluție, riscul anual de hemoragie este de 0,6%, iar riscul dezvoltării epilepsiei este de 1,5%. Morbiditatea postoperatorie în chirurgia cavernoamelor superficiale este sub 5% [219].

Triada clinică în cavernoame este definită prin [52, 219, 282, 283, 323, 369]:

- crize epileptice (39%),
- deficite neurologice focale (29%)
- hemoragie (32%).

Deficitul neurologic poate fi tranzitor, recurent sau stabil şi apare preponderent în localizările pontine, în timp ce majoritatea pacienților cu cavernoame supratentoriale prezintă deficite neurologice uşoare sau moderate, cauzate de hemoragii în ariile elocvente adiacente, efect de masă sau creşterea leziunii prin hemoragii repetate. Chirurgia este opțiunea de ales în cavernoamele localizate în arii non-elocvente. Pacienții cu deficite neurologice sunt candidați şi ei la chirurgie datorită recurențelor hemoragiei şi apariției deficitelor neurologice adiționale [52]. Sindromul de angajare cerebrală poate apare uneori în cavernoamele cu localizare temporală, acestea fiind leziuni expansive ce pot determina hipertensiune intracraniană şi herniere cerebrală [319]. Unele cavernoame pot evolua agresiv cu creşteri rapide în dimensiune chiar după rezecții chirurgicale repetate [332]. Radiochirurgia poate fi o alternativă la pacienții cu cavernoame profunde sau localizate în arii elocvente şi la pacienții la care chirurgia nu este posibilă [165]. Pacienții asimptomatici vor fi observați în timp.

Trunchiul cerebral se consideră o arie critică deoarece, leziuni chiar şi de dimensiuni mici localizate la acest nivel pot determina deficite neurologice semnificative datorate sângerării în cavernom sau efectului compresiv. Parezele de nervi cranieni ocupă un loc important în patologia trunchiului cerebral [131, 146, 249], alături de deficite motorii şi de sensibilitate. Pot apare şi simptome particulare precum, paralizia alternantă sau mutismul cerebelos [374], hidrocefalie [104], tulburări vestibulare [83] sau semne ce pot mima glioame de trunchi sau scleroză multiplă [222].

Crize epileptice: cavernoamele supratentoriale, datorită localizării subcorticale sau învecinării cu ariile elocvente ale creierului, pot reprezenta un factor epileptogen datorat gliozei perilezionale şi hemosiderinei care este un iritant cortical [17, 52, 286, 376]. Circa 41–59% din cavernoamele simptomatice prezintă crize epileptice [60] şi circa 4% din epilepsia parțială rezistentă la tratament se datorează angioamelor cavernoase [292]. Crizele, în cavernoamele supratentoriale, constituie cca 40–80% din simptome la internare [52, 286, 399]. Incidența lor este mai redusă în localizările frontale, în timp ce cavernoamele lobului temporal cauzează cel mai frecvent crize şi sunt cauza cea mai frecventă de epilepsie intratabilă [226]. Unii autori, estimează riscul de dezvoltare al crizelor de 1,51%/individ/an şi 2,48%/leziune/an [52, 77] în timp ce alții, gasesc că riscul global de dezvoltare a epilepsiei este de 4,8%/pacient/an, iar riscul de apariție a crizelor ca prim simptom este de 2,4%/pacient/an şi în evoluție de 2,4% /pacient/an [52, 227]. Incidența epilepsiei la pacienții cu cavernoame variază între 35–70%, dintre care 40% sunt rezistente la tratament [256, 292]. Comparând incidența crizelor la pacienți cu cavernoame, cu aceea a pacienților cu MAV sau glioame, s-a constatat că acest simptom se întâlneşte în 50–70% în cavernoame, 20–40% în MAV şi 10–30% în glioame [18, 52]. Există posibilitatea ca malformațiile cavernoase cerebrale oculte să determine crize epileptice cu debut în perioada de sarcină la femei, fiind cunoscut faptul că 1/4–1/3 din femeile cu epilepsie prezintă o creştere a numărului crizelor în timpul sarcinii [20, 52].

Scanned with OKEN Scanner

În cavernoame asociate cu epilepsie, scopul chirurgiei este controlul crizelor şi eliminarea potenţialului hemoragic al leziunii. Un studiu pe 30 de cazuri, la care s-a practicat: lezionectomia, lezionectomia extinsă şi rezecţie lobară modificată sub monitorizare electrocorticografică intraoperatorie, arată că postoperator 53,3% cazuri nu au mai prezentat crize epileptice, iar un pacient a prezentat ocazional aură fără crize. O reducere semnificativă în frecvenţa şi severitatea crizelor s-a înregistrat la 26,7% pacienţi. Factorii de pronostic favorabil au fost precocitatea intervenţiei chirurgicale în raport cu debutul crizelor (91,7% din pacienţii operaţi în primii doi ani de la debutul crizelor, nu au mai prezentat crize postoperator) şi crize epileptice unifocale la debut, în timp ce crizele bilaterale sau multifocale la debut sunt factori de pronostic nefavorabil [52, 334, 335]. În cazul unor crize unice sau rare, rezecţia chirurgicală a cavernomului este indicată, dar beneficiile chirurgiei în raport cu medicaţia antiepileptică în controlul crizelor, rămâne controversat. Epilepsia intratabilă asociată cavernoamelor este mai bine controlată postoperator decât numai cu medicaţie [151]. Epilepsia intratabilă asociată cavernoamelor multiple necesită o evaluare preoperatorie amănunţită, unii autori considerând că epilepsia în aceste cazuri poate fi controlată printr-o singură procedură de rezecţie [6]. Iakovlev şi colab. [151] publică un studiu retrospectiv pe o serie de 48 pacienţi cu crize asociate cu unul sau mai multe cavernoame supratentoriale, clasificând pacienţii în două grupe:

- grupul A – 21 pacienţi cu crize unice sau rare (dintre care 12 operaţi); prognosticul crizelor a fost favorabil postoperator sau după medicaţie antiepileptică (7/12 cazuri operate au rămas fără crize, la fel ca 5/7 non-operate);
- grupul B – 27 pacienţi cu epilepsie intratabilă – crize parţiale (dintre care 23 operaţi); prognosticul crizelor a fost mai bun postoperator decât doar după medicaţie (17/23 cazuri operate au fost in clasa I Engel, în timp ce 3/4 pacienţi neoperaţi au prezentat persistenţa crizelor în ciuda politerapiei antiepileptice) [151].

Şi alte studii, referitoare la efectul chirurgiei asupra crizelor epileptice la pacienţi cu cavernoame cerebrale, atestă reducerea frecvenţei crizelor postoperator la toate cazurile cu epilepsie [100], însă prognosticul pare să fie mai nefavorabil la pacienţi cu durată lungă a crizelor înainte de diagnostic [226]. În cavernoamele supratentoriale, nu numai malformaţia în sine însă şi inelul hemosiderinic şi glioza perilezională trebuiesc rezecate pentru a preveni recurenţa crizelor. Siegel şi colab. [320] sunt de părere că nu este foarte clar în ce măsură lezionectomia sau chirurgia epilepsiei radicală, cu prealabilă monitorizare invazivă, ar constitui strategia optimă de tratament la pacienţii cu epilepsie intratabilă şi că, în special în leziunile din vecinătatea hipocampului funcţional, lezionectomia limitată constituie un eşec în tratarea crizelor. Uneori, rezecţia leziunii, împreună cu ţesutul gliotic şi hemosiderinic adiacent, reduce frecvenţa şi severitatea crizelor şi permite întreruperea medicaţiei anticonvulsivante [29, 52, 60]. Noile tehnici, de radiodiagnostic (IRM, PET) şi electofiziologie, indică faptul că magnetoencefalografia (MEG) poate contribui la definirea clară a ţesutului epileptogen care înconjoară leziunea, ceea ce permite rezecţia acestor zone [52, 334]. În cazul focarelor epileptice date de un cavernom unic, MEG poate delimita precis ţesutul epileptogen care mărgineşte leziunea. La pacienţii cu cavernoame multiple sau patologie dualã, MSI poate evalua complexitatea cazului şi contribuie la decizia referitoare la diagnosticele invazive ulterioare şi a măsurilor terapeutice necesare [52, 335].

Alţi autori recomandă tratamentul cu Gamma-*knife* în aceste cazuri [277].

Hemoragii intracraniene: Riscul de sângerare în cavernoame este relativ redus şi de obicei nu periclitează viaţa pacientului, acesta fiind mai mare la pacienţii cu hemoragii în antecedente [52, 323]. Riscul de hemoragie în cavernoame este între 0,25–0,7% pe an [71, 286] şi este mai mare la cele localizate în fosa posterioară. Zabramski şi colab. [399] au găsit o rată globală de sângerare de 2,1% pe leziune şi pe an, iar rata de hemoragie simptomatică a fost de 1,2% pe leziune şi pe an. Kondziolka şi colab. [176] au raportat o rată uşor crescută de hemoragie, de 2,6% pe an. Ei au urmărit 122 pacienţi cu cavernoame, în medie 34 luni şi au constatat că rata de hemoragie a fost scăzută 0,6% pe an, la pacienţii cu leziuni descoperite incidental, şi de 4,5% pe an la cei cu antecedente de hemoragie sau hemoragie

Scanned with OKEN Scanner

simptomatică. Houtteville [148] pe un studiu asupra a 65 cazuri de cavernoame operate găseşte că hemoragia a fost fenomenul cel mai frecvent, sângerarea extralezională datorată rupturii cavernei periferice fiind cel mai frecvent observată. Sângerarea intralezională cauzată de ruptura cavernelor aflate în contiguitate este mai rară. Simptomatologia clinică nu este totdeauna corelată cu sângerarea, cu excepţia cavernoamelor situate în trunchiul cerebral sau în arii critice. Atunci când sunt simptomatice, cavernoamele trebuie rezecate total. S-au descris şi cazuri de cavernoame multiple cu sângerare simultană în mai multe leziuni [46]. Sângerările recurente chiar şi cele subclinice, determină o pseudoîncapsulare a leziunii cu formarea unui ţesut gliotic şi hemosiderinic în jur [52, 321, 377].

În literatură multe studii s-au axat pe aprecierea ratei de hemoragie în cavernoamele de trunchi cerebral. Studii pe o serie de 100 cavernoame de trunchi, totalizând un număr de 182 hemoragii, constată o rată globală de hemoragie de 5%/individ/an şi o rată de resângerare de 30%/individ/an [52, 265]. Alţi autori găsesc o rată de sângerare de 5,1%/an, resângerarea nefiind foarte frecventă la pacienţii cu cavernoame manifestate printr-un episod hemoragic. Pacienţii cu vârste sub 35 ani au prezentat un risc mai scăzut de sângerare, iar cavernoamele cu dimensiuni de cel puţin 10 mm – un risc mai crescut. Rata morbidităţii semnificative în cavernoamele de trunchi cerebral este de 8% [182].

Factorii care influenţează rata de sângerare în cavernoame sunt [52]:

- localizarea în trunchiul cerebral [4, 187, 286] şi în ganglionii bazali. Leziunile infratentoriale determină de 6,75 ori mai frecvent deficite neurologice [2, 284];
- sexul – prin intervenţia unor factori hormonali multe din episoadele hemoragice la femei apar în cursul sarcinii. Unele studii au reuşit chiar să detecteze receptori de estrogen în unele cavernoame la femei [267]. Aiba şi colab. [4] subliniază predominanţa la sexul feminin, a hemoragiei în cavernoame, găsind o rată de hemoragie de 0% la cei cu leziuni descoperite incidental şi de 0,4% pe an la pacienţii cu crize, constatând o predispoziţie la hemoragii recurente în particular la pacienţii cu hemoragii extralezionale în antecedente, cu o rată de 22,9% pe an. Şi alţi autori au observat asocierea frecventă între sexul feminin şi deficitele neurologice în cavernoame [52, 284]. Alte studii, nu oferă suport pentru această diferenţă între sexe dar manifestările hemoragice în antecedente la pacienţii cu cavernoame pare a fi un factor predictiv pentru sângerările ulterioare [4, 23, 176]. Unii autori au găsit o rată de hemoragie la bărbaţi de 0,9%/cazuri/an comparativ cu 4,2%/ cazuri/an la femei, fără a constata o diferenţă semnificativă între pacienţii cu sângerări prealabile şi cei fără [227];
- vârsta: riscul de sângerare în cavernoame pare a fi mai mare la pacienţii tineri [23];
- rezecţia incompletă a cavernoamelor [103].

Nici o asociere semnificativă între riscul hemoragic, mărimea leziunii, multiplicitate, tipul familial sau sporadic de cavernoame şi prezenţa crizelor la debut, nu a fost stabilită până acum pe seriile studiate în literatură [397]. Barker şi colab. [23] într-un studiu retrospectiv, au observat că hemoragiile simptomatice, la cavernoamele netratate au tendinţa de a se grupa în timp, riscul cumulativ de apariţie a celei de-a doua sângerări a fost de 56% la 5 ani, iar riscul de resângerare de 2% pe lună în primii doi ani, scăzând la 0,8% pe lună după aceea. Pacienţii cu istoric de hemoragii mai vechi de doi ani nu prezintă risc de resângerare. Aceste aspecte prezintă implicaţii terapeutice, în particular privind tratamentul radiochirurgical: perioada de latenţă de doi ani care se consideră a fi perioada în care se observă efectul benefic al radioterapiei în cavernoame, poate reflecta de fapt o evoluţie naturală a leziunii [9, 52, 175].

Alte simptome [52]

- Cavernoamele localizate la nivelul nucleilor bazali pot determina *mişcări involuntare de tip coreic* [78], doar trei cazuri de copii cu hemicoree asociată cavernoamnelor au fost descrise în literatură [384].
- *Sindromul de SC* apare în cavernoamele de SC şi constă în dureri retrooculare, blefaroptoză, diplopie, tulburări de sensibilitate la nivelul hemifeţei asemenea sindromului Tolosa-Hunt [164].
- *Demenţa şi semnele cerebeloase* au fost uneori asociate cu cavernoamele intracraniene, la pacienţi de peste 70 ani [159, 243].
- *Parkinsonism* [363].

Scanned with OKEN Scanner

– *Distonia* – simptom rar asociat cavernoamelor intracraniene, doar două cazuri fiind raportate în literatură [5, 21].
– *Tulburări vizuale*. Defecte de câmp vizual, scotoame, [220] sau pierderea acută a vederii [87].

INVESTIGAȚII NEUROIMAGISTICE

CT şi IRM sunt în particular utile în diagnosticarea pacienților cu malformații vasculare ale orbitei, mai ales că tehnicile noi permit efectuarea angiografiei CT în dinamică, angiografiei IRM, venografiei IRM şi CT/IRM cu contrast multifazice în dinamică [12, 52].

CT-scan nu este o investigație de elecție în cavernoame, uneori acestea nefiind vizibile pe CT. Totuşi, odată cu introducerea examinării CT-scan în anii 1970, detectarea cavernoamelor a crescut semnificativ [52, 209, 301]. În unele cazuri, CT-scan poate evidenția leziuni bine circumscrise, uşor hiperdense, fără edem perilezional şi fără efect de masă semnificativ (fig. 15.7) [3, 52]. Lobato şi colab. [202], au găsit pe examinările CT nativ în cavernoame: hematoame în 48% cazuri, calcificări în 24%, edem în 19%, şi semne de atrofie focală în 6%. Calcificările pot apare în peste 30% din cazuri. Cavernoamele pot prezenta pe CT aspect hiperdens cu arii de hemoragie în diferite stadii de evoluție şi uneori calcificări. Anomaliile venoase se pot asocia cu cavernoamele în 8–33% din cazuri [52, 272].

Ultrasonografia este o metodă eficientă în special în diagnosticarea prenatală a cavernoamelor intracraniene, dar şi în urmărirea postnatală a cazurilor [52, 139, 162, 196]. Sonografia color duplex de înaltă rezoluție (CDS) constituie un adjuvant util în intervențiile neurochirurgicale pentru cavernoame, permițând localizarea intraoperatorie, ghidarea şi controlul calității rezecției chirurgicale [52, 379, 380].

Imagistica prin rezonanță magnetică (IRM)

Examenul IRM este investigația de elecție în cavernoamele sistemului nervos. Rigamonti şi colab. [281] au fost printre primii care au descris detaliat aspectele IRM în cavernoame, subliniind faptul că, în special IRM în secvențe T2, evidențiază mai multe leziuni decât examinarea CT [52, 260]. Steinberg şi colab. [336] au subliniat importanța IRM, în secvențe T1, pentru evaluarea vecinătății leziunii cu ependimul sau suprafața pială a creierului, deoarece secvențele T2 pot cauza artefacte datorate depozitelor de hemosiderină (fig. 15.8, 15.9). La examinarea prin IRM cavernoamele au un aspect caracteristic de „sare şi piper" [52, 152]. Aspectele IRM sunt variabile, depinzând de prezența hemoragiilor şi a calcificărilor, aspectul tipic fiind cel de leziuni heterogene „*popcorn-like*" de dimensiuni diferite cu semnal central mixt şi un inel hipointens, periferic de hiposemnal datorat depozitelor de hemosiderină din interiorul macrofagelor, iar examinările IRM, în dinamică, pot evidenția leziunile noi care apar în timp [52, 181]. Uneori cavernoamele pot manifesta aspecte radiologice atipice, cum ar fi chiste sau leziuni cu nivel lichidian [161].

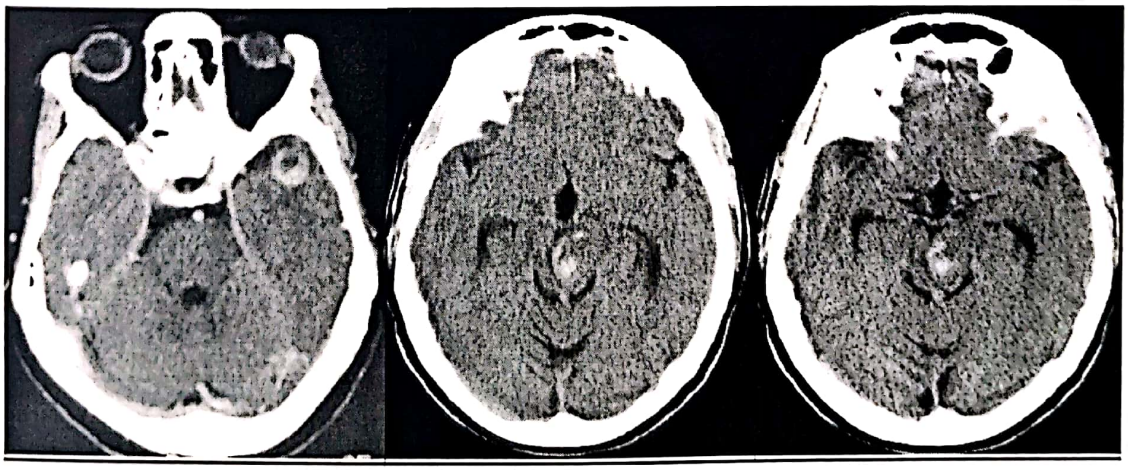

Figura 15.7. Cavernom de pol temporal drept şi cavernom de trunchi cerebral. Examen CT-scan nativ.

Scanned with OKEN Scanner

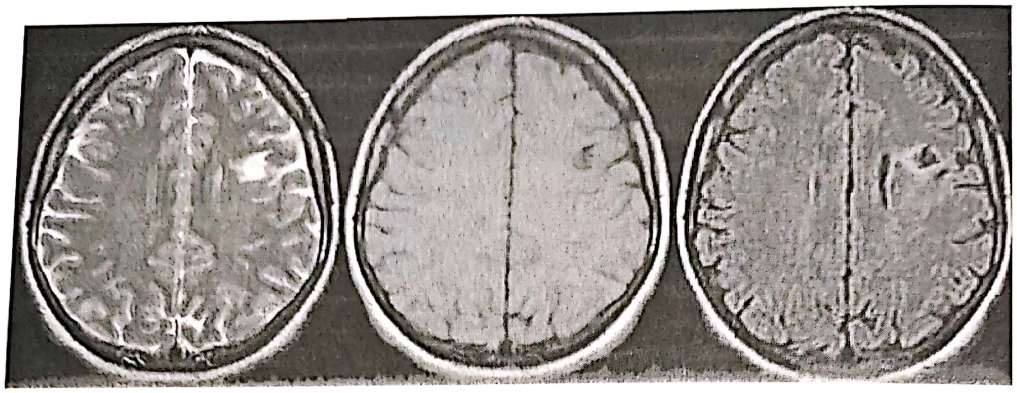

Figura 15.8. Cavernom frontal stâng. Examen IRM în secvență T2 și T1.

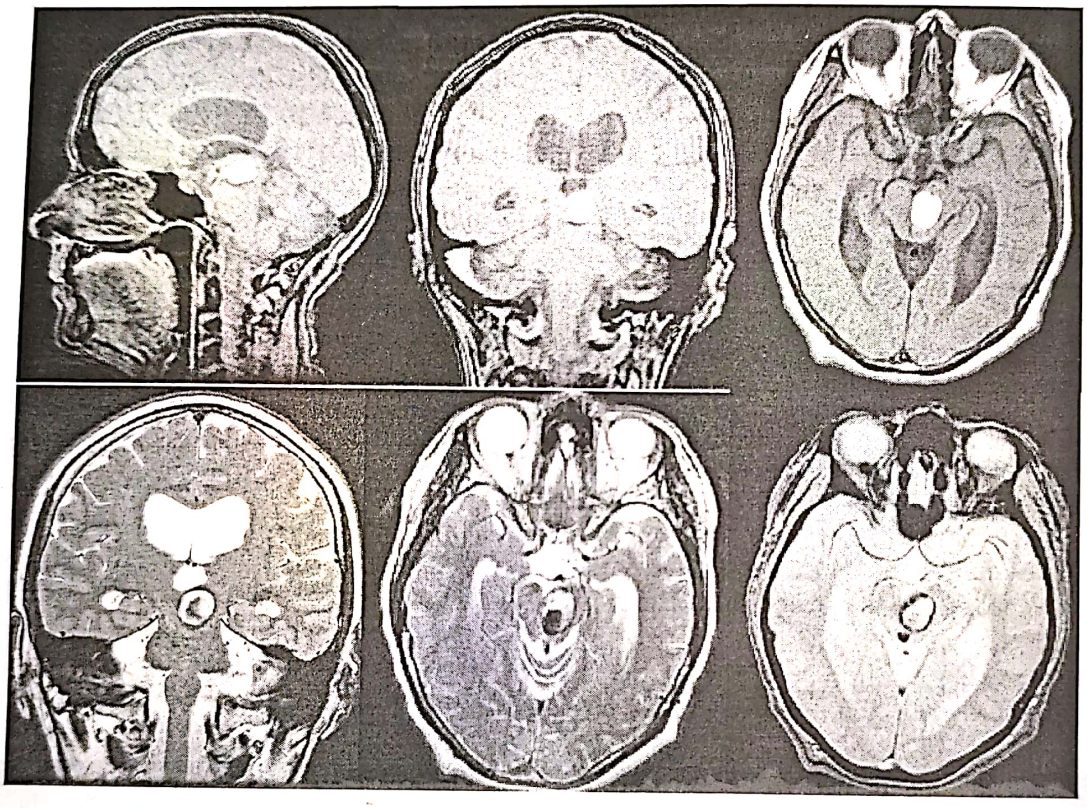

Figura 15.9. Cavernom pontin stâng. Examen IRM în secvențe T1, T2 și FLAIR.

Secvențele GRE (*Gradient Recalled Echo*) sunt mult mai sensibile la cantități minime de hemosiderină și pot evidenția chiar cavernoamele mici, care nu sunt vizibile în alte secvențe IRM. Aceste cavernoame au fost încadrate în tipul IV de către Zabramski și colab. [399]. Clatterbuck și colab. [56] au demonstrat că majoritatea acestor leziuni rămân stabile în timp. IRM are senzitivitate crescută în particular în secvențele gradient-echo și venografia de mare rezoluție dependentă de nivelul oxigenării sanguine [192]. IRM în secvențe gradient-echo este metoda de elecție în diagnosticarea cavernoamelor familiale [194]. Acestea sunt asociate cu o frecvență crescută a leziunilor multiple. Kashimura și colab. [163] consideră că anizotropia tridimensională cu contrast în cadrul evaluării IRM (*three-dimensional anisotropy contrast (3-DAC) magnetic resonance imaging*), efectuată preoperator, oferă informații esențiale referitoare la tracturile neurale, ceea ce ajută la planificarea abordului chirurgical optim.

Zabramski și colab. [399] clasifică malformațiile cavernoase în 4 tipuri după aspectul IRM (tabelul 15.1).

- Tip I – leziune hiperintensă în secvențe T1 și T2 indicând hemoragii subacute.

Scanned with OKEN Scanner

- Tip II – leziune cu semnal de intensitate mixtă în secvenţe T1 şi T2, cu inel de hemosiderină în jur.
- Tip III – leziune hipo- sau izointensă în secvenţe T1 şi T2, indicând cel mai probabil o hemoragie cronică.
- Tip IV – leziuni greu vizibile, cu excepţia secvenţelor gradient-echo, şi care spre deosebire de teleangiectazii [193], nu prezintă priză de contrast

Unii autori consideră că la copii, adesea clasificarea lui Zabramski nu este aplicabilă. Datorită acestei neconcordanţe în clasificare, autorii propun o clasificare proprie (tabelul 15.2), pentru cazurile de vârstă pediatrică [52, 101, 229].

Yoon şi colab. [395] clasifică malformaţiile cavernoase în 4 tipuri:

- tip I, hemoragie extralezională semnificativă în jurul malformaţiei;
- tip II, hemoragie subacută şi cronică;
- tip III, arie de hemosiderină cu centru de dimensiuni mici;
- tip IV, depozite de hemosiderină fără arie centrală.

Neuronavigaţia T2-GRE-ghidată este foarte utilă în evaluarea controlului rezecţiei chirurgicale în cavernoame, respectiv a ţesutului hemosiderinic perilezional [381]. Modificările de semnal IRM la pacienţii cu crize epileptice nu indică totdeauna corect structura regiunii afectate, dar aceste modificări de semnal pot fi tranzitorii [390].

IRM Funcţională (fMRI) combină informaţiile anatomice cu cele funcţionale şi a fost utilizată larg în planificarea preoperatorie a intervenţiei chirurgicale la pacienţii cu leziuni ce afectează arii cerebrale importante. Totuşi, traseul funcţional al tracturilor de fibre nu este vizualizat de aceea, unii autori propun combinarea fMRI cu DWI (*diffusion-weighted* – MRI), care permite vizualizarea tracturilor de fibre lungi şi implementează datele în sistemul de neuronavigaţie [52, 223]. Altă metodă utilă în *mapping*-ul preoperator al ariilor elocvente este efectuarea fMRI cu contrast dependent de nivelul oxigenului din sânge (*blood-oxygen-level-dependent* – BOLD). Semnalul BOLD măsoară susceptibilitatea locală în sânge, care se poate modifica în perioadele de creştere a activităţii neuronale cu alterarea fluxului sanguin şi a utilizării cerebrale a oxigenului. Studii comparative prin această metodă între MAV şi cavernoamele cerebrale, arată că magnitudinea semnalului BOLD nu a fost semnificativ diferită în grupul cavernoamelor faţă de cel al MAV [354].

Magnetoencefalografia (MEG) este o tehnică de localizare a ariilor epileptogene la pacienţii cu leziuni cerebrale şi crize rezistente la tratament [10].

Angiografia cu substracţie digitală

În cavernoamele intracraniene angiografia este în general negativă [52, 202, 281], deşi ocazional se poate întâlni un *blush* vascular în faza tardivă a injectării [52, 233]. Peste 20% din cavernoamele intracraniene pot prezenta pe angiografie *blush* capilar şi vene de drenaj în faza precoce [52, 246, 282]. Deşi nu este utilă în diagnostic, angiografia poate fi efectuată cu scopul de a diferenţia leziunea de alte malformaţii vasculare cerebrale, sau leziunile mixte cu şunturi arteriovenoase, ori pentru planificarea abordului chirurgical [292], mai ales când se preconizează efectuarea unui abord subtemporal, pietros combinat, sau interemisferic [28].

Tabelul 15.1

Clasificarea IRM a cavernoamelor după Zabramski şi colab. 1994 [55]

Tip Leziune	Caracterele semnalului RMN	Caracteristici patologice
Tip I	T_1: centru hiperintens T_2: centru hiper-sau hipointens cu inel periferic	Hemoragie subacută, înconjurată de un inel de macrofage cu hemosiderină & ţesut gliotic
Tip II	T_1: centru reticulat mixt T_2: centru reticulat mixt cu inel periferic hipointens	Arii de hemoragie & tromboză de vârste diferite, înconjurate de ţesut gliotic, hemosiderină, arii de calcificare
Tip III	T_1: izo- sau hipointens T_2: hipointens cu inel periferic hipointenscare măreşte dimensiunea leziunii	Hemoragii cronice, hemosiderină
Tip IV	GE: hipointens cu magnificaţie mai mare ca în T2 T_1: slab vizibil sau invizibil T2: slab vizibil sau invizibil GE: leziune punctiformă hipointensă	Leziuni minime cu puncte de hemosiderină

Scanned with OKEN Scanner

Tabelul 15.2

Clasificarea cavernoamelor la copii ce corelează aspectul morfologic cu cel neuroimagistic după Mottolese şi colab., 2001 – modificat [52, 229]

TIP LEZIUNE	CT/RMN	CARACTERELE SEMNALULUI	COMENTARII
TIP IA	Leziune mare, sferică,bine delimitată, margini regulate, cu sau fără capsulă aparentă, aspect sesil cu structură internă de densitate distinctă, uneori edem perilezional	Stadiul acut: semnal asemănător unui hematom acut (izointens în T1 şi hipointens în T2) Stadiul subacut: hiperintens în T1, variabil în T2, inel fin de hemosiderină hipointens în T2	Cavernoame cu hemoragie recentă, care de obicei se manifestă prin simptome acute (cefalee, crize, deficite neurologice focale), majoritatea localizate supratentorial, la nivel lobar
TIP IB	La fel ca tipul IA, fără cavernom intern sau extern vizibil	La fel ca tipul IA	Cavernoame cu hemoragii recente şi simptome acute, majoritatea localizate în trunchiul cerebral sau supratentorial profund. Acelaşi aspect cu metastazele hemoragice care apar la copii cu istoric malign
TIP IIA	Mici (1-2.5 cm) cu conţinut central de 1 sau mai mulţi centimetri	Centrul: hiperintens în T1, inel de hemosiderină hipointens în T2/T2*	Corespund cu Tipul I după Zabramski, manifestări clinice variabile
TIP IIB	Mici (1-2.5 cm) cu conţinut central reticulat	Centru hiperintens în T1 şi T2, înconjurat de un inel hipointens în T2	Asimptomatice sau asociate cu epilepsie, ferecvente la adult şi rare la copii, corespund cu Tipul II după Zabramski
TIP IIIA	Leziuni mari cu chiste macroscopice şi calcificări	Semnal heterogen cu chiste cu semnal asemănător apei şi arii hipointense în T2 şi T2* care reflectă depozite de hemosiferină în parenchim sau calcificări	Pot fi asimptomatice chiar dacă sunt foarte mari
TIP IIIB	Pur chistice, uni sau multiloculate	Conţinut de semnal asemănător apei în T1 şi T2, fără inel hipointens în T2, şi inel hipointens subtil sau evident în T2*	Pot fi confundate cu tumorile chistice dacă nu sunt examinate şi în secvenţe T2*GE
TIP IIIC	Mari, solide, formă rotundă sau ovalară,margini regulate, bine delimitate,, vizibile mai bine pe RMN decât pe CT, edem periferic poate fi prezent	Semnal intern heterogen în T1 şi T2, inel hipointens periferic în T2*	Pot fi confundate cu tumori cu grad mare de malignitate pe CT sau RMN dacă nu sunt examinate şi în secvenţe T2*GE
TIP IV	Dimensiuni sub 1 cm	Invizibile în T1, hipointensitate omogenă în T2, vizibilă mai bine în T2*GE	Întâlnite în principal în formele familiale sau multiple, majoritatea asimptomatice, corespund cu Tipul IV după Zabramski

Tomografia cu emisie de pozitroni (PET)

S-a studiat impactul actului chirurgical în cavernoame asupra metabolismului cerebral local sau la distanţă de leziune, pe pacienţi cu cavernoame şi crize epileptice, care au fost examinaţi prin PET, înainte şi la interval de un an după rezecţia chirurgicală. Observaţiile evidenţiază că consecinţele leziunii asupra metabolismului cerebral rămân nemodificate în timp în urma rezecţiei chirurgicale a cavernomului [52, 117].

Scintigrafia cu eritrocite marcate cu Tc-99m (Tc-99m *labeled red blood cells scintigraphy* = Tc-99m RBC *scintigraphy*). Această metodă pare a fi utilă în special în diagnosticarea cavernoamelor orbitare [52, 109, 303] şi hemangioamelor hepatice [303] demonstrând un aspect caracteristic de „perfuzie sanguină discordantă" [109].

MANAGEMENT ŞI TERAPIE

În cavernoame, nu există medicaţie care să reducă sau să stabilizeze leziunile. Pacienţii cu diagnostic de cavernom care nu prezintă hemoragii, crize sau deficite neurologice, precum şi în leziunile descoperite incidental, localizate profund sau în arii funcţionale şi leziunile multiple paucisimptomatice, vor fi observate periodic clinic şi neuroimagistic [52, 209, 221]. Tratamentul medicamentos este indicat la pacienţii cu crize epileptice [30, 42] şi este strict limitat la terapia crizelor.

În **leziunile multiple** – tratamentul chirurgical are indicaţie la pacienţii cu leziuni accesibile, care prezintă simptome severe sau progresiv agravante. Pacienţii cu leziuni nechirurgicale trebuie urmăriţi anual prin examinări IRM. În cavernoamele

Scanned with OKEN Scanner

familiale monitorizarea clinică şi IRM trebuie efectuată la toţi membrii familiei [52, 259].

După unii autori, **radiochirurgia gamma-*knife*** (GKS) este o altă opţiune terapeutică, deşi în managementul cavernoamelor supratentoriale solitare, craniotomia pentru lezionectomie oferă un control mai bun al crizelor şi a resângerării decât GKS [52, 317].

Scleroterapia în cavernoame a fost imaginată ca alternativă terapeutică, şi efectul acesteia a fost dovedit atât în studii experimentale cât şi clinice. Studii experimentale arată că terapia combinată cu pingyungmycin şi dexametazonă produce efecte sclerotice excelente, în timp ce moruatul de sodiu 5% cauzează necroză la locul injectării [52, 107]. Traumele cauzate de pingyangmycin sunt mai mici decât cele cauzate de moruatul de sodiu, însă reactia traumatică determinată de ambele este nespecifică [107]. Alte studii experimentale arată că după injectare, pingyangmycin determină alterări nespecifice în endoteliul venelor şi induce proliferarea celulelor endoteliale si a celulelor musculaturii netede după un interval de 7 zile, venele devenind sclerostenozate la 21 zile de la injectare. Pe de altă parte, moruatul de sodiu cauzează o tromboză rapidă cu dispariţia cavităţii vasculare, în cele din urmă trombul, manifestând fenomene de fibrogeneză [106]. Alţi autori au analizat leziunile pe culturi de celule endoteliale venoase umane (HVEC) tratate cu diverse substanţe [126, 127]. Controlul sângerării în cavernoame a fost realizat de unii autori cu ajutorul multiplelor injectări intratumorale de gel de fibrină [169], iar în cele localizate la baza craniului s-a realizat o embolizare cu răşină acrilică (metacrilat) [108]. S-a investigat de asemenea, reglarea şi semnificaţia modificărilor de presiune intravasculară în cavernoame în timpul scleroterapiei, constatându-se că presiunea intravasculară de bază în cavernoame este de 5–15 mmHg, cea mai scăzută fiind la nivelul colului, iar rata fluxului eferent este mai mare decât rata aferentă. Cu cât rata eferentă este mai mare, cu atât mai multe injectări vor fi necesare şi cu atât mai mare va fi cantitatea de agent trombozant necesară [52, 252].

Epilepsia. Există numeroase controverse referitoare la managementul iniţial al pacienţilor cu cavernoame şi crize epileptice. Circa 34–81% din pacienţii cu cavernoame prezintă crize dar deoarece riscul de hemoragie este redus la pacienţii cu crize (sub 1%/leziune/an) [4, 286], unii autori au considerat că tratamentul chirurgical la această categorie de populaţie este indicat doar în cazurile în care epilepsia nu poate fi controlată medicamentos. Studii ale eficienţei terapiei anticonvulsivante în epilepsia de novo sau recentă arată că numărul pacienţilor la care este posibilă sistarea crizelor prin terapie este de 40–60% [60, 212]. Alţi autori au studiat riscul de resângerarea la cavernoamele cu hemoragie iniţială, comparativ cu cei cu crize sau leziuni descoperite întâmplător, acesta fiind semnificativ mai mare la prima categorie, şi mai ales în primii 1–2 ani după hemoragia iniţială [4, 51, 52, 71]. S-a constatat că riscul anual global de apariţie a crizelor este de 4,8%/pacient/an şi 2,4%/pacient/an la cazurile care nu au avut antecedente de crize epileptice [227]. Un studiu retrospectiv pe o serie de 82 pacienţi la care s-a practicat lezionectomie simplă pentru cavernoame supratentoriale manifestate cu crize epileptice arată că pacienţii cu cavernoame multiple şi activitate critică bine localizată prin testele preoperatorii au răspuns bine la lezionectomie. Pacienţii cu leziuni localizate în lobii temporal şi parietal par să aibă prognostic mai puţin favorabil decât cei cu leziuni frontale sau occipitale. Autorii consideră că lezionectomia este cea mai bună opţiune de tratament iniţial la pacienţii cu cavernoame asociate cu epilepsie. Pacienţii cu epilepsie cronică la care nu se obţine sistarea crizelor după lezionectomie, necesită monitorizare suplimentară şi rezecţie [52, 327]. Unii autori susţin că în majoritatea cazurilor simpla lezionectomie este eficientă şi se asociază cu un risc mai redus al morbidităţii, decât operaţiile cu rezecţie extensivă din chirurgia epilepsiei, care rezecă şi cortexul adiacent sub monitorizare electrocorticografică [42]. Pe de altă parte, simpla lezionectomie este puţin eficientă în cazurile cu focare localizate în cortexul adiacent sau la distanţă de malformaţia cavernoasă [157] sau la pacienţii cu crize rare preoperator şi interval scurt între debutul crizelor şi intervenţia chirurgicală [52, 60]. În studiile de chirurgia epilepsiei rata de sistare a crizelor este de cca 80% [273, 329]. Atunci când este necesar, aşa cum este cazul pacienţilor cu patologie dual, chirurgia trebuie planificată astfel încât să includă o rezecţie mai extensivă decât leziunectomia limitată. La pacienţii cu cavernoame de emisfer dominant şi epilepsie intratabilă, managementul chirurgical

Scanned with OKEN Scanner

este controversat. Investigarea prin IRM, SPECT, EEG şi cea neurofiziologică sunt de mare utilitate în evaluarea acestor cazuri [14, 52]. Cavernoamele supratentoriale asociază un risc cumulativ estimativ de apariţie de noi crize, de 2,4%/an [227]. Prognosticul rezecţiei chirurgicale în cavernoamele solitare asociate cu epilepsie arată că la 75–88% din pacienţi se obţine sistarea crizelor [401]. Factorii de risc pentru continuarea crizelor includ: sexul feminin, rezecţia incompletă, numărul mare de crize preoperator, precum şi durata şi severitatea crizelor preoperator [52, 60]. Leziunile localizate în arii particulare din creier nu se asociază cu persistenţa crizelor postoperator [227]. Excizia cavernoamelor solitare supratentoriale, oferă şansa optimă de control asupra crizelor şi creşte probabilitatea de sistare a acestora post-operator, în absenţa medicaţiei anticonvulsivante. Un studiu pe 160 pacienţi cu cavernoame supra-tentoriale, dintre care 87 operaţi, concluzionează că, rezecţia leziunii este metoda de preferat în aceste cazuri, eliminând riscul resângerării şi afectând pozitiv evoluţia sindromului convulsiv. Fac excepţie cavernoamele localizate în arii funcţionale importante, dificil de abordat chirurgical. În aceste cazuri, indicaţia chirurgicală este dată doar de resângerarea severă şi crize frecvente, rebele la tratamentul medicamentos [26].

Indicaţiile chirurgicale în cavernoamele supratentoriale sunt: hemoragie subarahnoidiană sau hematom cu efect de masă, crize epileptice refractare la tratament şi deficit neurologic progresiv. Indicaţia chirurgicală în cavernoamele de trunchi cerebral este dată de deficitul neurologic persistent sau progresiv, iar rezecţia totală este obiectivul principal al actului chirurgical deoarece rezecţia incompletă conferă riscul de recurenţă şi sângerare [52, 195].

Timing-ul chirurgical depinde de o serie de factori precum: prezenţa sau absenţa hemoragiei, prezenţa sau absenţa crizelor intratabile, gradul de acutizare şi efectul de masă al hemoragiei [52, 209]. *Planning*-ul preoperator bazat pe neuro-imagistică şi tehnici adjuvante este esenţial pentru prognostic. Tehnicile de ghidaj imagistic precum neuronavigaţia şi ultrasonografia au devenit auxiliare extrem de importante în chirurgia cavernoamelor. Neuronavigaţia contribuie la definirea vectorului ideal în abordarea leziunilor profunde, ceea ce permite optimizarea poziţionării pacientului şi craniotomiei în vederea minimalizării traumei cerebrale [52, 111, 120]. Ultrasonografia intraoperatorie este o alternativă a neuronavigaţiei şi are avantajul de a *updata* imaginile intraoperator în raport cu distorsionarea substanţei cerebrale. Cavernoamele sunt ecografic hiperecogene, dar dacă există sângerare în câmpul operator, identificarea poate deveni dificilă [215].

La pacienţii cu cavernoame multiple, leziunile simptomatice ar trebui rezecate, iar dacă o altă leziune asimptomatică este accesibilă prin acelasi abord chirurgical şi se află în arii non-elocvente, poate fi rezecată în acelaşi timp operator, aceasta scăzând în viitor incidenţa crizelor şi hemoragiei. Cu scopul de a defini indicaţiile chirurgicale în cavernoame, unii autori au calculat rata de morbiditate liberă la pacienţii cu cavernoame cerebrale, constatând că la cei cu leziuni superficiale riscul chirurgical permisibil este foarte redus, de 0,4–2,8% morbiditate şi mortalitate. Rata de morbiditate liberă este şi ea foarte mică (0,0–1,1 ani) cu excepţia pacienţilor cu leziuni localizate în arii critice. În leziunile profunde riscul chirurgical permisibil este mare, de 64,1% la vârsta de a 20 ani şi 31,4% la vârsta de 60 ani. Rata de morbiditate liberă la pacienţii tineri este de asemenea mare (17–25 ani pentru pacienţii în vârstă de 20 ani), scăzând odată cu vârsta, devenind de 1,1–3,1 ani la pacienţii de 60 ani. Astfel, chirurgia pare justificată la pacienţii tineri cu leziuni profunde, în timp ce leziunile superficiale au indicaţie chirurgicală redusă, cu excepţia riscului de sângerare [47].

Managementul optim în cavernoame este deci cel chirurgical, iar rezecţia trebuie pe cât posibil extinsă la ţesutul gliotic din jur [52, 204]. Abordul chirurgical în cavernoamele supratentoriale trebuie ales asfel încât să ofere acces optim la leziune şi să confere un potenţiel minim de complicaţii. IRM este esenţial în demonstrarea leziunilor aflate în vecinătatea cortexului motor primar. De obicei se utilizează metoda descrisă de Berger şi colab. [27] în care, sulcusul cel mai profund pe o secţiune axială a creierului în vecinătatea vertexului şi la un unghi de cca 60° de fisura interemisferică poate fi identificat cu şanţul central. IRM funcţional poate oferi informaţii adiţionale privind localizarea cortexului motor primar. Rezecţia cavernoamelor supratentoriale nu implică dificultăţi tehnice deosebite datorită absenţei unei vascularizaţii intense a acestor

Scanned with OKEN Scanner

leziuni. În plus, noile tehnologii adjuvante de monitorizare şi ghidaj intraoperator precum neuronavigaţia şi metodele electrofiziologice, creează condiţii tehnice de mare acurateţe şi siguranţă în ablarea malformaţiilor cavernoase. Neuronavigaţia are rolul de a evidenţia calea cea mai directă către leziune pentru a reduce distanţa străbătută prin substanţa cerebrală normală pentru a ajunge la leziunile profunde, precum şi ghidarea căii chirurgicale la nivelul fisurilor şi sulcusurilor cerebrale pentru a evita interferenţa ariilor critice [52, 154, 218]. Abordurile utilizate trebuie să fie largi, pentru a scădea retracţia cerebrală. Odată ce cortexul cerebral a fost expus, trebuie identificate ariile de parenchim decolorat sau edematiat, care ar adăposti subiacent cavernomul. Pentru leziunile cerebrale mai profunde se utilizează abordul transsulcal sau transgiral, în funţie de localizarea leziunii. Încă este neclar dacă întreruperea fibrelor în U în două girusuri adiacente ar fi mai puţin distructivă decât întreruperea fibrelor verticale, aşa cum se întâmplă în abordul transgiral [52, 142, 371]. Abordul transsulcal implică disecţia chirurgicală la 1–2 cm profunzime faţă de suprafaţa cortexului cerebral însă prezintă riscul lezării vascularizaţiei sulcale. După ce malformaţia cavernoasă a fost identificată, planul gliotic de clivaj bine delimitat din jurul leziunii permite de obicei disecţia directă şi sigură a leziunii, ceea ce este important în reducerea riscului de hemoragie recurentă. Ţesutul hemosiderinic din jurul cavernomului este considerat a fi responsabil de producerea crizelor şi deci, va trebui îndepărtat, cu excepţia situaţiei în care leziunea este localizată în arii elocvente. În cazul asocierii cavernomului cu malformaţii venoase se rezecă doar cavernomul lăsând pe loc malformaţia venoasă, rezecţia malformaţiei determinând o rată crescută de morbiditate postoperatorie prin infarct venos sau hemoragie [52].

Monitorizarea electrofiziologică a nucleilor din trunchiul cerebral şi din planşeul ventriculului IV este mandatară în intervenţiile chirurgicale de rezecţie a cavernoamelor de trunchi cerebral. Obiectivele intervenţiei chirurgicale sunt [52, 267]:

- Prevenirea resângerării care implică rezecţia completă a leziunii
- Minimalizarea lezării parenchimului cerebral normal – care implică alegerea celui mai adecvat abord chirurgical
- Conservarea unei eventuale anomalii venoase asociate.

Neuronavigaţia asociată cu stimularea planşeului ventriculului IV poate fi utilă pentru a identifica colicului facial şi pentru orientarea în momentul deschiderii suprafeţei trunchiului cerebral [52, 72, 265, 336]. Alţi autori utilizează potenţialele evocate auditive şi videonistagmografia în diagnosticarea cavernoamelor de trunchi cerebral [84] şi respectiv monitorizarea electromiografică a muşchiului facial şi muşchilor oculari externi în rezecţia chirurgicală a cavernoamelor mari localizate la nivelul joncţiunii pontobulbare [339]. În cavernoamele tectale, unii autori au folosit monitorizarea intraoperatorie prin potenţiale evocate auditive de latenţă medie şi potenţiale evocate de trunchi cerebral. Într-un astfel de caz, o undă V hipovoltată după stimularea urechii drepte, a demonstrat o disfuncţie coliculară stângă [65]. Stimularea talamică profundă în nucleul ventral intermediar al talamusului (Vim) poate fi un tratament eficient al tremorului după rezecţia cavernoamelor mezencefalice [295].

- *Cavernoame frontale şi parasagitale.* Cavernoamele localizate în vecinătatea convexităţii lobului frontal sunt uşor de rezecat prin craniotomie frontală. Cavernoamele învecinate cu cortexul motor sau aria vorbirii vor fi evaluate preoperator prin IRM şi abordul chirurgical va fi asistat de neuronavigaţie, pentru identificarea exactă a acestor arii. În aceste localizări, rezecţia efectuată în cadrul limitelor malformaţiei scade riscul deficitelor postoperatorii. Cavernoamele cu localizare frontală parasagitală sau cele de corp calos se pot aborda prin craniotomie bifrontală, predominent dreaptă, ceea ce permite retracţia uşoară a falx cerebri şi depistarea spaţiul optim între venele largi, în punte, de drenaj către sinus. Aceste vene trebuie conservate pe cât posibil, mai ales la nivelul cortexului somatosenzorial. Cavernoamele frontale posterioare necesită craniotomii mai largi, iar cele frontale mediale profunde se pot aborda pe cale interemisferică controlaterală [52, 371]. Cavernoamele frontobazale pot fi abordate pe cale frontotemporală, cu osteotomie orbitozigomatică modificată cu expunerea numai a jumătăţii superioare a părţii laterale

Scanned with OKEN Scanner

a orbitei, fără secționarea fasciei temporale [11, 52, 371].

- *Cavernoamele de lob temporal.* Cavernoamele de lob temporobazal sau cele mesiale se pot aborda prin craniotomie orbitozigomatică și frontotemporală cu disecția fisurii silviene. Este important ca voletul să descopere fosa temporală, pentru a evidenția girusul temporal inferior și să se identifice vena lui Labbe pentru a fi protejată. Incizia corticală în girusul temporal inferior poate fi extinsă 2,5-cm în profunzime cu risc redus de interceptare a radiațiilor optice inferioare [52, 310]. Rezecția leziunilor situate în girusul temporal mediu și superior este grevată de riscul tulburărilor de vorbire atunci când este în emisferul dominant.
- *Cavernoamele parietale.* Leziunile parietale convexitale se rezecă printr-o craniotomie standard asistată de neuronavigație, în timp ce leziunile profunde, periventriculare, se pot aborda, fie prin lobul parietal superior, fie prin abord transcalosal interemisferic controlateral, care permite accesul la cavernoamele corpului și spleniusului corpului calos, girusul cingular, și lobii mesial, parietal și occipital [52, 371]. Pentru leziunile situate la nivelul trigonului posterior al ventriculilor laterali în emisfer nedominant, abordul prin lobul parietal superior este cel mai indicat [52, 310, 371]. Incizia corticală trebuie efectuată paralel cu fibrele lobului parietal superior, dedesubtul girusului postcentral.
- *Cavernoamele insulei.* Cele situate în partea posterioară a insulei se pot aborda prin disecția fisurii sylviene deasupra leziunii. Când fisura este greu de definit se poate efectua o disecție subpială fină. Partea medială a fisurii sylviene nu este necesar de deschis pentru leziunile posterioare [371].
- *Cavernoamele occipitale.* Cavernoamele occipitale sunt mai dificil de rezecat datorită relației de strânsă vecinătate cu cortexul vizual și radiațiile optice. Cortexul vizual primar se află în polul occipital. Cortexul occipital funcțional se poate identifica cu ajutorul IRM funcțional. Stimularea câmpului vizual cu diode luminescente, mărește imaginea anatomică [52, 371]. Partea mesială al lobului occipital, de-a lungul versantului superior și inferior al fisurii calcarine, se află cu o fisură deasupra girusului lingual care sălășuiește pe tentoriu.
- *Cavernoamele de nervi cranieni* pot afecta nervii: optic, oculomotor, facial/vestibulocohlear și hipoglos. Pentru rezecția leziunilor de chiasmă se utilizează abordul orbitozygomatic iar pentru leziunile de unghi pontocerebelos cel retrosigmoid. Autorii consideră ca malformațiile cavernoase de nervi cranieni trebuie totdeauna rezecate, deoarece simptomatologia este precoce, iar rezecția subtotală determină recurențe [73].
- *Cavernoamele orbitare.* Datorită tendinței lor de a determina pierderea ireversibilă a vederii prin efect de masă, cavernoamele orbitare trebuiesc operate cât mai precoce de la debutul simptomatologiei. Abordurile pentru cavernoame orbitare, pot fi [52, 305]:
  - în leziuni localizate în partea laterală a spațiului intraconal – orbitotomia laterală;
  - în cavernoame localizate inferior – transconjunctival;
  - în cele care afectează canalul optic, apexul orbitar și fisura orbitară superioară – calea intradurală ipsilaterală;
  - cavernoamele de fisură orbitară superioară și spațiu intraconal laterobazal – extradural;
  - abord pterional combinat intra- și extradural;
  - în leziuni localizate medial în spațiul intraconal posterior – abord pterional controlateral;
  - în cavernomul intraconal supero-medial – supraorbitar;
  - în cavernoame aflate în contact direct cu sinusul – abord transantral.
- *Cavernoamele de SC.* Zhou și colab. [405] au efectuat un studiu recent pe 20 cavernoame de SC la adulți, care reprezentau 16,3% din totalul cavernoamelor intracraniene. În funcție de aspectele IRM, cavernoamele au fost clasificate în două categorii: tipul spongios și tipul muriform. Toți pacienții au fost operați prin abord pterional modificat, rezecția totală fiind posibilă la 92,3% cazuri prin abord extradural și în nici un caz operat

Scanned with OKEN Scanner

pe cale intradurală. Rezecția incompletă s-a realizat la 7,7% cazuri operate extradural şi în 100% cazuri operate pe cale intradurală. Autorii consideră că abordul optim în cavernoamele de SC este cel extradural printr-o craniotomie de bază de craniu. Radiochirurgia poate fi luată în considerație la pacienții cu rezecții incomplete. Goel şi colab. [115] au analizat cazuri de cavernoame de SC operate pe cale extradurală temporobazală fără a înregistra recurențe sau recreştere lezională după rezecțiile incomplete.

- *Cavernoamele de ventricul IV.* Rezecția cavernoamelor de ventricul IV este dificilă datorită deficitelor severe care pot apare după lezarea structurilor din peretele şi planşeul ventricular. Abordul convențional al ventriculului IV este prin secționarea vermisului la nivelul suprafeței suboccipitale a cerebelului. Studii recente arată că abordul unilateral prin fisura cerebelobulbară oferă un câmp operator adecvat către obex fără secționarea vermisului. Acest abord necesită disecția meticuloasă a fisurii cu conservarea arterei cerebeloase postero-inferioare şi ramurilor sale [52, 118]. Alți autori au rezecat un cavernom de ventricul IV printr-un tunel creat între ventriculul IV şi tubercul, utilizând metoda tracțiune-disecție, manipulând masa lezională pentru a minimaliza lezarea țesuturilor vecine [179].
- *Cavernoamele de trunchi cerebral.* În literatură nu sunt definite criterii clare de stabilire a indicației chirurgicale în cavernoamele de trunchi cerebral dar experiența unor autori susține că intervenția pe o leziune care nu este în contact cu suprafața pială sau ventriculară conduce la consecințe neurologice grave şi ca atare nu este recomandată [52, 336]. Rezecția chirurgicală este indicată în leziunile superficiale sau cele care pot fi abordate prin suprafața anterolaterală a punții, precum şi în cavernoamele simptomatice cu hematom subacut de acompaniament [99]. Făcând abstracție de riscul chirurgical crescut, numai pacienții cu episoade de hemoragie şi simptome neurologice sunt candidați pentru chirurgie [7, 52, 86]. Wang şi colab. [372] consideră că indicațiile chirurgicale în cavernoamele de trunchi cerebral sunt:
  - deficite neurologice progresive;
  - hemoragie acută sau subacută evidențiabilă IRM, în interiorul sau la periferia malformației, fără efect de masă; în cazul cavernoamelor de trunchi cerebral care devin simptomatice prin hamoragie, intervenția chirurgicală trebuie efectuată după prima sângerare [298];
  - cavernom/hematom în contact cu suprafața trunchiului cerebral (< 2 mm țesut cerebral între cavernom şi suprafața pială).

Pacienții cu deficite neurologice mici şi stabile şi cu cavernom ce nu vine în contact cu suprafața trunchiului cerebral, vor fi urmăriți conservator. Pe o serie de 137 pacienți cu 141 cavernoame de trunchi cerebral tratați microchirurgical, postoperator, 72,3% cazuri s-au ameliorat sau au rămas stabile, iar 2,3% au prezentat hemoragii recurente [372]. Cavernoamele descoperite incidental prezintă un risc scăzut de deteriorare neurologică. Indicațiile chirurgicale trebuie respectate, dar numai cu condiția siguranței că se poate realiza o rezecție completă. Momentul operator precoce (10–30 zile de la ictus) este preferabil în comparație cu chirurgia tardivă. Pacienții neoperați au prezentat o incidență anuală a hemoragiei de 2% în cavernoamele descoperite incidental şi de 7% în cavernoamele simptomatice [52, 210]. Majoritatea autorilor preferă să opereze după 4–6 săptămâni de la episodul hemoragic, când hematomul este organizat iar glioza nu este atât de marcată [93, 94, 95], pentru a permite recuperarea neurologică [267, 324, 336]. *Timing*-ul chirurgical după hemoragie sau hemoragii multiple nu a avut influență asupra rezultatelor pe termen lung. Prognosticul cel mai bun s-a înregistrat la pacienții cu scor Karnofsky mare şi la cei cu leziuni mici [296]. Mulți autori consideră că prognosticul pacienților cu cavernoame rezecate incomplet este mai nefavorabil decât al celor neoperați şi se consideră că este de preferat ca chirurgul să se abțină de la efectuarea operației dacă nu este pregătit să realizeze rezecția completă a leziunii [52, 167, 394]. Dacă leziunea atinge suprafața trunchiului, poate apare la acel nivel o decolorare xantocromă sau o mică arie de culoare închisă corespunzătoare hematomului. În leziunile mai profunde, localizarea exactă a malformației se face cu ajutorul neuronavigației. Alt studiu care

Scanned with OKEN Scanner

şi-a propus să compare prognosticul pacienţilor operaţi şi neoperaţi cu cavernoame de trunchi cerebral, concluzionează că actul chirurgical nu şi-a dovedit eficienţa în managementul cavernoamelor de trunchi şi că el trebuie rezervat doar cazurilor cu deficite neurologice severe şi progresive. Expunerea adecvată a leziunii este cheia de succes a procedurii [52, 91]. Majoritatea autorilor selectează abordul chirurgical în raport cu relaţia dintre cavernom şi suprafaţa pială sau ependimară a trunchiului cerebral. Brown şi colab. [35, 266] au descris „metoda celor două puncte" pentru a stabili calea cea mai bună de acces a leziunii, stabilind o linie care uneşte centrul malformaţiei cu punctul în care leziune este în contact cu suprafaţa trunchiului cerebral. Deşi aborduri standard precum: suboccipital median, retromastoid sau subtemporal pot fi folosite cu succes în cavernoamele de trunchi, totuşi există şi aborduri speciale. Cel mai utilizat abord rămâne suboccipital median cu menţiunea că este de preferat *via* intertonsilară, fără secţionarea vermisului – descrisă de Yasargil [393] sau variante mai noi, precum cea prin fisura cerebelobulbară [211] sau abordul telo-velar [231]. Unii autori au utilizat pentru rezecţia cavernoamelor de trunchi următoarele aborduri: transvermian prin craniotomie suboccipitală mediană pentru leziunile situate în punte şi bulb, lângă planşeul ventriculului IV, abordul transpietros pentru leziunile din partea anterioară a punţii şi abordul supracerebelos infratentorial pentru localizările în mezencefal [207]. Cavernoamele tectale sunt rare şi sunt abordabile chirurgical prin partea dorsală a trunchiului cerebral, prin abord occipital-transtentorial sub monitorizare intraoperatorie a potenţialelor evocate auditive [65]. Unii autori au propus transpoziţia anterioară a nervului oculomotor de pe peretele lateral al SC, pentru a lărgi coridorul posterior către segmentul cisternal al nervului, ceea ce permite expunerea suprafeţei anterolaterale a trunchiului [345]. Saito şi colab. [294] au propus abordul transpietros anterior ca fiind de elecţie pentru rezecţia cavernoamelor localizate în partea ventrală a punţii, iar Sarma şi Sekhar [299] propun abordul subtemporal-infratemporal pentru rezecţia cavernoamelor situate anterior, la nivelul treimii medii şi inferioare a punţii sau pentru cele bulbare superioare. Acesta se realizează printr-o craniotomie temporală mică, cu osteotomie zigomatică, după care se mobilizează artera carotidă pietroasă spre anterior pentru a putea rezeca cu drilul osul petroclival către suprafaţa anterioară a punţii. Puntea se incizează între nervii V şi VI iar cavernomul se rezecă cu ajutorul microscopului operator şi a neuroendoscopului. Oiwa şi colab. [245] au propus abordul presigmoid sub ghidajul neuronavigaţiei, pentru cavernoamele localizate ventral în partea inferioară sau centrală a punţii. Reisch şi colab. [279] consideră că abordul transoral transclival, pentru cavernoamele situate în porţiunea ventrală a trunchiului cerebral, permite o rezecţie largă şi atraumatică a leziunii. Cantore şi colab. [39] consideră că, pe suprafaţa anterioară a trunchiului cerebral, un abord oblic paramedian bulbar către şanţul anterolateral şi respectiv un abord sagital paramedian pontin ar părea să evite fasciculele şi nucleii importanţi din trunchi. Ei insistă pe necesitatea identificării a celei mai sigure şi adecvate căi de acces (*entry zones*) pe suprafaţa anterioară a bulbului rahidian şi a punţii.

- *Cavernoamele asociate cu malformaţii venoase.* În aproximativ 24% din cazuri cavernoamele intracraniene se asociază cu malformaţii venoase care sunt situate în vacinătatea cavernomului [1, 52], iar în alte cazuri acestea se asociază cu anomalii ale sistemului venos adiacent. Malformaţia venoasă poate fi singura sursă de drenaj venos a creierului adiacent, rezecţia malformaţiei în aceste cazuri determinând un infarct hemoragic venos cortical. Din aceste considerente, trebuiesc depuse toate eforturile pentru a conserva malformaţiile venoase adiacente cavernoamelor. Cele mai bune rezultate s-au obţinut la pacienţii tineri, fără hemoragie subarahnoidiană şi cu *pattern* superficial al drenajului venos [333].
- *Cavernoame multiple.* La pacienţii cu leziuni multiple, chirurgia este indicată pentru cavernoamele simptomatice, care dau hemoragie sau deficite neurologice prin compresiune şi efect de masă. Dacă prin acelaşi abord chirurgical sunt accesibile şi alte leziuni asimptomatice fără a creşte riscul de morbiditate, acestea se pot rezeca în acelaşi timp operator. Mai dificil de evaluat în ceea ce priveşte indicaţia chirurgicală, este situaţia pacienţilor cu cavernoame multiple şi crize epileptice, la care uneori este dificil de

Scanned with OKEN Scanner

precizat care leziune este responsabilă de producerea crizelor. La pacienții cu cavernoame familiale există riscul formării de noi leziuni în timp [52, 399].

- *Cavernoamele aparatului optic* sunt rare, iar cazurile operate sunt puține în literatură [15, 316]. Pacienții prezintă cel mai adesea tulburări de vedere. Rata de resângerare în cavernoamele acestei zone este mai mare de 25% [316]. Pacienții cu simptomatologie vizuală acut instalată sau rapid progresivă, necesită intervenție chirurgicală de urgență, pe cale pterională sau subfrontală. În rare cazuri se produce „apoplexia chiasmatică" care se manifestă prin cefalee cu debut brusc, scăderea bruscă a acuității vizuale și defecte de câmp vizual [52].
- *Cavernoamele durale.* Majoritatea cavernoamelor durale sunt localizate la nivelul fosei medii, urmate ca frecvență de localizările în unghiul pontocerebelos, tentoriu, și convexități. Comparativ cu localizările intraparenchimale, acestea se manifestă rar prin hemoragie cu excepția celor localizate în fosa medie, care prezintă o vascularizație intensă și pot sângera profuz în momentul rezecției [197]. Rezecția cavernoamelor de fosă medie se asociază cu rată de morbiditate de peste 38% [224] în schimb, cavernoamele supratentoriale din afara fosei medii se pot rezeca fără sechele permanente [197].
- *Cavernoame capsulo-talamice.* Morbiditatea conferită de rezecția cavernoamelor capsulare și talamice este mult mai mare decât în cele cu localizare emisferică superficială. În general, pacienții prezintă deja preoperator deficite neurologice. În general, este de preferat să se rezece doar acele leziuni care pot fi abordate pe cale transcalosală [52].
- *Cavernoamele ariei pineale.* În 1994 s-au găsit în literatură doar 12 cazuri de cavernoame de arie pineală, aceste leziuni reprezentând sub 1% din cavernoamele sistemului nervos central [326]. Simptomatologia este polimorfă, cu semne de hipertensiune intracraniană, simptome neurologice, endocrine sau oculare. Aceste leziuni pot fi abordate suboccipital transtentorial, supracerebelos infratentorial sau interemisferic posterior, în funcție de localizarea leziunii. Când există simptome clinice și radiologice de hidrocefalie, se poate practica un drenaj ventricular extern sau se montează șunt ventriculoperitoneal.

NEURONAVIGAȚIA

În patologia cavernoamelor intracerebrale neuronavigația (fig. 15.10) devine un auxiliar extrem de important al actului chirurgical, deoarece permite planificarea căii de abord cea mai putin traumatizantă. De asemenea, mai poate fi utilă în ghidarea intraoperatorie către o leziune profundă, de mici dimensiuni, foarte dificil de localizat în timpul intervenției [52–55]. În literatură există multiple studii referitoare la utilizarea neuronavigației în cavernoame, toți autorii raportând rezultate bune. Această metodă poate fi de mare utilitate în rezecția cavernoamelor insulei din emisferul dominant, în care, împreună cu *mapping*-ul funcțional intraoperator, poate ajuta la localizarea insulei. Tratamentul chirurgical în cavernoamele insulei prezintă dificultăți datorită relației de vecinătate cu capsula internă și arterele lenticulostriate [80]. Studii efectuate de autorii germani pe 8 pacienți operați pentru cavernoame insulare cu ajutorul neuronavigației [358] subliniază că aceasta a fost utilă pentru:

1. planificarea exactă a craniotomiei;
2. identificarea fisurii sylviene distale;
3. proiectarea locului exact pentru corticotomia insulară.

Avantajele neuronavigației în rezecția cavernoamelor intracraniene sunt [52–55]:

- Îmbunătățește abordul chirurgical.
- Evită structurile critice.
- Ghidaj intraoperator.
- Permite păstrarea unei corespondențe spațiale continue, între anatomia creierului și multiplele secțiuni tridimensionale CT sau IRM încorporate preoperator în memoria sistemului de neuronavigație.
- Permite identificarea sulcusurilor cerebrale celor mai învecinate leziunii, pentru planificarea unui abord minim invaziv care să reducă la maxim lezarea țesutului cerebral normal străbătut până la leziune.

Scanned with OKEN Scanner

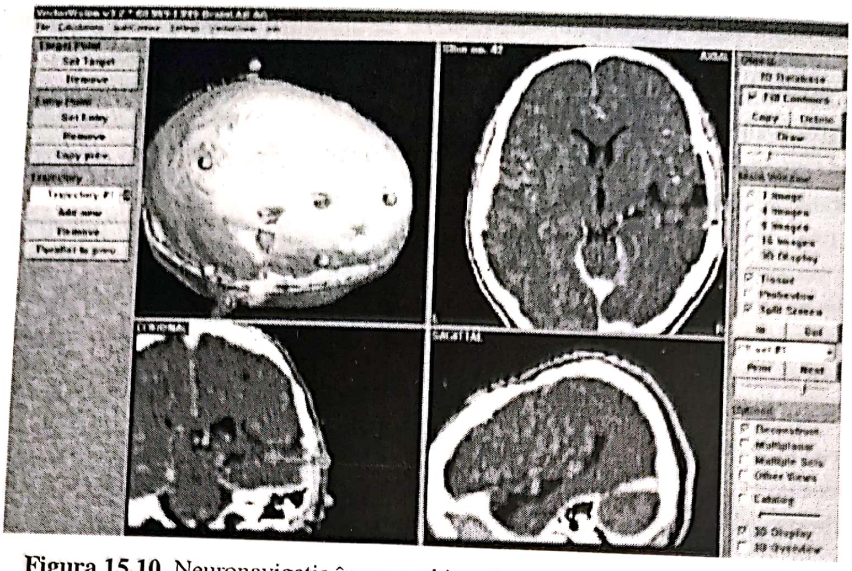

Figura 15.10. Neuronavigația în neurochirurgia cavernoamelor cerebrale.

În cazurile de cavernoame localizate în arii elocvente sau în vecinătatea lor, se poate folosi IRM funcțional preoperator [378]. IRM funcțional oferă informații adiționale importante la pacienții cu leziuni localizate în arii elocvente, iar în combinație cu neuronavigația, aceasta reprezintă o tehnică foarte utilă în reducerea morbidității [125]. Alte studii arată că neuronavigația a fost utilă în leziuni cu diverse localizări cu rezultate bune [206]. Unii autori consideră că aplicabilitatea neuronavigației, în cavernoamele supratentoriale situate în arii critice, scade morbiditatea postoperatorie a pacienților. De asemenea, vizualizarea intreoperatorie a ariilor elocvente prin integrarea datelor funcționale, previne deteriorarea neurologică postoperatorie iar efectuarea IRM intraoperator poate controla calitatea rezecției chirurgicale [122].

Unele studii au comparat metoda stereotactică cu cadru și fără cadru (neuronavigația), în excizia cavernoamelor, concluzionând că neuronavigația este superioară în ceea ce privește flexibilitatea pentru abordurile bazei craniului sau de linie mediană, în timp ce stereotaxia cu cadru este superioară privind acuratețea în leziunile foarte mici (sub 7 mm) [124]. Modelele preoperatorii IRM-3D, cu utilizarea markerilor externi speciali, și neuronavigația computer-asistată, permit rezecția leziunilor mici profunde cu mortalitate și morbiditate minime [63]. Alți autori au utilizat neuronavigația ghidată ultrasonic în cavernoame profunde, considerând că aceasta oferă orientare sigură în cavernoamele profund situate, iar prognosticul nu depinde de dimensiunea leziunii [276, 379]. Alte studii arată că neuronavigația este utilă în efectuarea rezecției totale a leziunii, depozitelor de hemosiderină, gliozei perilezionale și calcificărilor, aspect deosebit de important la pacienții cu crize epileptice [79].

GAMMA-*KNIFE*

Radiochirurgia (GKS) poate fi indicată la cavernoamele mici cu risc chirurgical dar trebuie indicată cu prudență în cazurile cu hemoragie acută sau simptome progresive. GKS pare eficientă la pacienții cu crize epileptice cauzate de cavernoame [52, 201, 277] deoarece reduce rata de resângerare după o perioadă de latență de doi ani de la tratament [133]. În caz că radiochirurgia are efect insuficient sau efectul său protector asupra sângerării apare prea târziu, morbiditatea și mortalitatea pot corespunde evoluției naturale a bolii și nu se instituie nici un tratament. La pacienții tineri care au prezentat cel puțin un episod de hemoragie majoră, radiochirurgia poate fi tratamentul de ales. Radiochirurgia este indicată în cavernoamele de trunchi cerebral, ganglionii bazali, sau arii profunde din creier [52, 170, 262] atunci când există episoade de hemoragie în antecedente sau deficit neurologic progresiv și când microchirurgia prezintă risc crescut, după radiochirurgie, rata anuală de sângerare fiind 12,3% pe an în primii doi ani, și 0,76% pe an în anii 2–12 [133]. Când dozele marginale sunt sub 15 Gy evoluția pacienților pare să fie mai bună decât când acestea depășesc 15 Gy. Pacienții cu

Scanned with OKEN Scanner

cavernoame sunt mai predispuşi la a dezvolta complicaţii după radiochirurgie comparativ cu cei cu MAV. Eficienţa GKS în cavernoamele de sinus cavernos fie ca tratament adjuvant postoperator, fie ca tratament primar în cavernoamele mici sau recurente [52].

Multe studii în literatură au demonstrat eficienţa GKS în cavernoamele de SC. Acestea sunt dificil de rezecat chirurgical datorită sângerării intraoperatorii şi riscului leziunii de nervi cranieni, de aceea, radiochirurgia se utilizează fie ca tratament adjuvant postoperator, fie ca tratament primar în cavernoamele mici sau recurente [166, 258, 307, 355].

Un studiu pe 26 pacienţi cu cavernoame de trunchi cerebral trataţi cu Leksell gamma-*knife*, constată că deficitele neurologice prezente înaintea tratamentului s-au ameliorat la 43% din cazuri în medie la 8 luni de la radiochirurgie, morbiditatea temporară cauzată de edemul colateral sau resângerare s-a înregistrat la 28% din cazuri, iar morbiditatea permanentă la 8%. Autorii sunt de părere că radiochirurgia este indicată în cavernoamele de trunchi cerebral atunci când există episoade de hemoragie în antecedente sau deficit neurologic progresiv şi când microchirurgia prezintă risc crescut. În caz că, radiochirurgia are efect insuficient sau efectul său protector asupra sângerării apare prea târziu, morbiditatea şi mortalitatea pot corespunde evoluţiei naturale a bolii si nu se instituie nici un tratament [199]. Resângerarea a fost mai frecventă la femeile de vârstă medie cu sângerare prealabilă, în leziunile de volum crescut, şi când doza de prescripţie a fost sub 13 Gy. Edemul post GKS a apărut mai frecvent la pacienţii care au fost operati în prealabil, în leziunile de dimensiuni crescute şi când doza de prescripţie a fost sub 13 Gy. Reducerea dozelor marginale poate scădea rata de morbiditate [200]. Unii autori constată că o doză marginală mare (> 16 Gy) poate reduce incidenţa resângerării după GKS, însă dozele mari şi edemul cerebral difuz după GKS poate scădea cel puţin temporar frecvenţa şi intensitatea crizelor. GKS poate avea rol protector împotriva hemoragiei şi în reducerea ratei crizelor [403].

Histopatologic, modificările postiradiere au fost comparate cu cele din cavernoamele neiradiate. Acestea au constat în distrucţia celulelor endoteliale şi fibroză marcată cu formarea de ţesut cicatricial în stroma leziunilor supuse iradierii [240]. Necroza de iradiere tardivă după GKS se poate asocia cu edem cerebral cu consecinţe fatale, care însă poate fi rezolvat prin decompresiune internă şi oxigenoterapie hiperbară [346]. Unele studii demonstrează că pacienţii cu cavernoame sunt mai predispuşi la a dezvolta complicaţii după radiochirurgie comparativ cu cei cu MAV (59% comparativ cu 10% în grupul cu MAV; iar complicaţii permanente 41% comparativ cu 10%) [262]. Se consideră că inelul de hemosiderină care separă leziunea de creierul normal, ar avea proprietăţi radiosenzitive, datorită fierului din compoziţia acestei substanţe, şi ar fi responsabil de reacţiile adverse postiradiere [331].

PROGNOSTIC

Cavernoamele reprezintă 9% din malformaţiile vasculare ale sistemului nervos. În formele multiple, există o predispoziţie familială şi acestea predomină la populaţia mexicană din America. Un studiu pe 133 pacienţi cu cavernoame unice în 87% cazuri, localizate supratentorial în proporţie de 65%, infratentorial 24,8%, supra-infratentorial 6,8%, şi spinal 3,8%, a arătat că prognosticul la 6 luni a fost bun în 80% cazuri, cuantificat pe scala GOS (*Glasgow Outcome Scale*) [230]. Bertalanffy şi colab. [28] pe o serie de 72 pacienţi operaţi pentru cavernoame cu diverse localizări cerebrale, găseşte o rata a morbidităţii perioperatorii de 29,2% şi rata morbidităţii pe termen lung de 5,5% (4/72), cu mortalitate 0%. Rezultatele acestei serii confirmă prognosticul bun în cavernoamele tratate prin microchirurgie, indiferent de localizare.

Unii autori [187] au căutat să determine cursul evoluţiei spontane în cavernoamele familiale pe o populaţie de 33 pacienţi asimptomatici care totalizau 234 cavernoame, cu o medie de 7,1 leziuni/pacient (1–85 leziuni/pacient) şi urmăriţi pe o perioadă medie de 2,1 ani. Studiul comparativ al examinărilor IRM în dinamică constată modificări la 46% pacienţi:

- hemoragii în leziuni de tip II (1,3%) la 9,1% pacienţi; riscul de hemoragie a fost 2,5%/leziune/an, mai mare în tipul I de cavernoame şi în cele localizate în trunchiul cerebral;
- noi leziuni au apărut la 30,3% pacienţi cu o incidenţă de 0,2 leziuni/pacient/an;
- modificări de intensitate a semnalului la o leziune (0,4%) la 3% pacienţi;
- creştere în dimensiuni a leziunilor (1,7%) la 9,1% pacienţi.

Scanned with OKEN Scanner

Studiul confirmă natura dinamică a cavernoamelor, apariția de noi leziuni la 30% din pacienți considerându-se a fi o caracteristică a cavernoamelor familiale.

CONCLUZII

Cavernoamele intracraniene reprezintă o patologie deosebită, care a luat amploare după introducerea IRM, în ultimele trei decade, aceasta fiind investigația de elecție în diagnosticarea acestor leziuni benigne. Cavernoamele intracraniene pot apare la orice vârstă, sunt mai frecvente la sexul feminin şi se pot localiza oriunde la nivelul sistemului nervos. În principal există două forme: sporadică, manifestată prin leziuni solitare şi forma familială în care leziunile sunt multiple şi se manifestă adesea prin epilepsie intratabilă. Studiile genetice mai noi au evidențiat o serie de modificări genetice în formele familiale de cavernoame. Manifestările clinice date de cavernoame se încadrează cel mai frecvent în triada: crize, hemoragie şi deficite neurologice focale. Multe cazuri sunt însă asimptomatice şi pot fi descoperite întâmplător. Ele se asociază frecvent cu malformații venoase, care trebuie conservate în cadrul intervențiilor chirurgicale de rezecție a cavernoamelor.

Managementul terapeutic în cavernoamele intracraniene depinde de localizarea leziunii, hemoragii prealabile, simptomatologie, etc. Nu există tratament medicamentos cu influență directă asupra leziunilor, acesta fiind doar simptomatic la pacienții cu crize epileptice. Formele asimptomatice vor fi urmărite în timp prin examinări IRM seriate. Actualmente se consideră că tratamentul de elecție în cavernoamele simptomatice ale sistemului nervos este cel microchirurgical. Rezecția chirurgicală trebuie să fie completă deoarece leziunile incomplet rezecate prezintă risc de resângerare crescut. Cavernoamele situate în arii elocvente, pot fi acum abordate chirurgical, odată cu introducerea neuronavigației ca adjuvant de mare valoare în neurochirurgie. La pacienții cu cavernoame şi crize epileptice, nu totdeauna focarul critic coincide cu cavernomul, motiv pentru care aceşti pacienți trebuie monitorizați cu atenție în preoperator prin video-EEG pentru localizarea focarului epileptic. În majoritatea cazurilor, lezionectomia poate controla crizele epileptice, deşi unii autori consideră necesară rezecția inclusiv a inelului de hemosiderină din jurul leziunii, precum şi a reacției de glioză perilezională.

În ultimii ani, odată cu extinderea radiochirurgiei, s-au făcut numeroase încercări de a trata cavernoamele cerebrale prin gamma-*knife*, însă rezultatele sunt controversate în literatură.

Cavernoamele trunchiului cerebral, tratate adesea ca entitate aparte, prezintă un risc de hemoragie crescut şi de asemenea un risc chirurgical crescut, datorită morbidității postoperatorii. În general se consideră că au indicație chirurgicală doar cavernoamele de trunchi cerebral, care vin în contact cu suprafața pială, pentru că nu implică traversarea țesutului nervos normal până la leziune. Tehnicile de monitorizare electrofiziologică, cu precădere potențialele evocate, sunt de mare utilitate în chirurgia cavernoamelor de trunchi cerebral.

BIBLIOGRAFIE

1. Abdulrauf S.I., Kaynar M.Y., Awad I.A., A comparison of the clinical profile of cavernous malformations with and without associated venous malformations. Neurosurgery 1999, 44:41–46.
2. Abe M., Kjellberg R.N., Adams R.D., Clinical presentations of vascular malformations of the brain stem: comparison of angiographically positive and negative types. J Neurol Neurosurg Psychiatry 1989, 52:167—175.
3. Ahmadi J., Miller C.A., Segall H.D., Park S., Zee C., Becker R.L., CT patterns in histopathologically complex cavernous hemangiomas. AJNR Am J Neuroradiol 1985, 6:389–393.
4. Aiba T., Tanaka R., Koike T., Kamayama S., Takeda N., Komata T., Natural history of intracranial cavernous malformations. J Neurosurg 1995, 83:56–59.
5. Akbostanci M.C., Yigit A., Ulkatan S., Cavernous angioma presenting with hemidystonia. Clin Neurol Neurosurg. 1998, 100:234–237.
6. Akimura T., Fujii M., Adachi H., Ito H., Intractable epilepsy associated with multiple cavernous malformations: case report. Neurosurgery. 2000, 46:740–742; discussion 742–3.
7. Alberti O., Sure U., Riegel T., Bertalanffy H., Image-guided placement of eye muscle electrodes for intraoperative cranial nerve monitoring. Neurosurgery 2001, 49:660–664.
8. Alobid I., Gaston F., Morello A., Menendez L.M., Benitez P., Cavernous haemangioma of the internal auditory canal. Acta Otolaryngol. 2002, 122:501–503.
9. Amin-Hanjani S., Ogilvy C.S., Candia G.J., Lyons S., Chapman P.H., Stereotactic radiosurgery for cavernous malformations: Kjellberg's experience with proton beam therapy in 98 cases at the Harvard Cyclotron. Neurosurgery 1998, 42:1229–1236.

Scanned with OKEN Scanner

352. Shah M.F., Heros R.C., Microsurgical treatment of supratentorial lesions, in Awad IA, Barrow DL (eds): Cavernous Malformations. Park Ridge, IL, American Association of Neurological Surgeons, 1993, p. 101.
353. Shaida A.M., McFerran D.J., da Cruz M., Hardy D.G., Moffat D.A., Cavernous haemangioma of the internal auditory canal. J Laryngol Otol. 2000, 114:453–455.
354. Shaikh A., Benjamin L., Kerr R., Chiasmal cavernous angioma. A rare case of progressive visual loss. Eye. 2002, 16:655–657.
355. Sharma R.R., Pawar S.J., Lad S.D., Netalkar A.S., Musa M.M., Frontal intraosseous cryptic hemangioma presenting with supraorbital neuralgia. Clin Neurol Neurosurg 1999, 101:215–219.
356. Sheehan J., Lunsford L.D., Kondziolka D., Flickinger J., Development of a posterior fossa cavernous malformation associated with bilateral venous anomalies: case report. J Neuroimaging. 2002, 12:371–373.
357. Shi J., Hang C., Pan Y., Liu C., Zhang Z., Cavernous hemangiomas in the cavernous sinus. Neurosurgery. 1999, 45:1308–1313.
358. Shibuya M., Baskaya M.K., Saito K., Suzuki Y., Ooka K., Hara M., Cavernous malformations of the optic chiasma. Acta Neurochir (Wien) 1993, 136:29–36.
359. Shih Y.H., Pan D.H., Management of supratentorial cavernous malformations: craniotomy versus gammaknife radiosurgery. Clin Neurol Neurosurg. 2005, 107:108–112.
360. Shukla D., Indira Devi B., Santosh V., Haemangioma calcificans. Br J Neurosurg. 2003, 17:561–564.
361. Siddiqui A.A., Jooma R., Neoplastic growth of cerebral cavernous malformation presenting with impending cerebral herniation: a case report and review of the literature on de novo growth of cavernomas. Surg Neurol. 2001, 56:42–45.
362. Siegel A.M., Roberts D.W., Harbaugh R.E., Williamson P.D., Pure lesionectomy versus tailored epilepsy surgery in treatment of cavernous malformations presenting with epilepsy. Neurosurg Rev 2000, 23:80–83.
363. Sigal R., Krief O., Houtteville J.P., Halimi P., Doyor D., Pariente D., Occult cerebrovascular malformations: follow-up with MR imaging. Radiology 1990, 176:815–819.
364. Silva L.F., Panfilio C.B., Hernandez-Fustes J., Hernandez-Cossio O., Hernandez-Fustes O.J., Miller-Fisher syndrome and cavernous angioma [Article in Spanish] Rev Neurol. 1999, 28:1057–1059.
365. Simard J.M., Garcia-Bengochea F., Ballinger W.E. Jr., Mickle J.P., Quisling R.G., Cavernous angioma: a review of 126 collected and 12 new clinical cases. Neurosurgery 1986, 18:162–172.
366. Sindou M., Yada J., Salord F., Functional results after microsurgical resection of brain stem cavernous malformations (retrospective study of a 12 patient series and review of the recent literature). Acta Neurochir (Wien) 2000, 142:843–852.
367. Slaba S.G., Karam R.H., Nehme J.I., Nohra G.K., Hachem K.S., Salloum J.W., Intraosseous orbitosphenoidal cavernous angioma. Case report. J Neurosurg. 1999, 91:1034–1036.
368. Slavin K.V., Dujovny M., McDonald L.W., Camras L.R., Ausman J.I., Pineal region: Rare location of a cavernous haemangioma. Neurol Res 1994, 16:133–136.
369. Smith K.A., Javedan S., Zabramski J.M., Blum D.E., Spetzler R.F., Cavernous Malformations Presenting with Seizures: Therapeutic Options and Outcome. In: Spetzler RF (ed) Cavernous malformations. Operative Techniques in neurosurgery, 2002, vol. 5, nr. 3, sept, 161–165.
370. Sohn C.H., Kim S.P., Kim I.M., Lee J.H., Lee H.K., Characteristic MR Imaging Findings of Cavernous Hemangiomas in the Cavernous Sinus. AJNR Am J Neuroradiol 2003, 24:1148–1151.
371. Sperling M.R., O'Connor M.J., Saykin A.J., Plummer C., Temporal lobectomy for refractory epilepsy. JAMA 1996, 276:470–475.
372. Squitieri F., Maglione V., Buzzi M.G., Nargi E., Novelletto A., Cannella M., Simonelli M., Colonnese C., Simonelli P., Innocenzi G., Gagliardi F.M., Caruso R., Ragona G., Cantore G.P., Cavernous angiomas of the nervous system in Italy: clinical and genetic study. Neurol Sci. 2000, 21:129–134.
373. St George E.J., Perks J., Plowman P.N., Stereotactic radiosurgery XIV: The role of the haemosiderin 'ring' in the development of adverse reactions following radiosurgery for intracranial cavernous malformations: a sustainable hypothesis. Br J Neurosurg. 2002, 16:385–391.
374. Stacey R.J., Ashkan K., Edwards J.M., Rapid growth in a cavernoma. Br J Neurosurg. 2000, 14:585–588
375. Stachura K, Danilewicz B, Czepko R Risk factors for surgical treatment of supratentorial cerebral arterio-venous angiomas [Article in Polish] Przegl Lek. 2000, 57:382–385.
376. Stefan H., Hammen T., Cavernous haemangiomas, epilepsy and treatment strategies. Acta Neurol Scand. 2004, 110:393–397.
377. Stefan H., Scheler G., Hummel C., Walter J., Romstock J., Buchfelder M., Blumcke I., Magnetoencephalography (MEG) predicts focal epileptogenicity in cavernomas. J Neurol Neurosurg Psychiatry. 2004, 75:1309–1313.
378. Steinberg G.K., Chang S.D., Gewirtz J., Lopez J.R., Microsurgical resection of brainstem, thalamic, and basal ganglia angiographically occult vascular malformations. Neurosurgery 2000, 46:260–271.
379. Steno J., Bizik I., Lampert M., Concurrent cavernous and venous cerebral angiomas [Article in Slovak] Bratisl Lek Listy. 1999, 100:317–320.
380. Suess O., Hammersen S., Brock M., Intraventricular cavernoma: unusual occurrence in the region of the foramen of monro. Br J Neurosurg. 2002, 16:78–79.
381. Sugawara A., Ohmama S., Suzuki M., Doi M., Satoh N., Miura K., Kuroda K., Ogawa A., Surgical removal of large cavernous angioma in the pontomedullary junction: a case report [Article in Japanese] No Shinkei Geka. 1999, 27:371–375.
382. Sure U., Butz N., Schlegel J., Bien S., Bertalanffy H., Growth and potential de novo generation of cerebral vascular malformations: incomplete embolization of cerebral AVMs leads to neoangiogenesis. (Abstract.) Neurosurgery 2000, 47:533–534.
383. Sure U., Butz N., Schlegel J., Siegel A.M., Wakat J.P., Mennel H.D., Bien S., Bertalanffy H., Endothelial proliferation, neoangiogenesis, and potential de novo generation of cerebrovascular malformations. J Neurosurg 2001, 94:972–977.
384. Sure U., Butz N., Siegel A.M., Mennel H.D., Bien S., Bertalanffy H., Treatment-induced neoangiogenesis in cerebral arteriovenous malformations. Clin Neurol Neurosurg 2001, 103:29–32.
385. Sure U., Freman S., Bozinov O., Benes L., Siegel A.M., Bertalanffy H., Biological activity of adult cavernous malformations: a study of 56 patients. J Neurosurg. 2005, 102:342–347.

Scanned with OKEN Scanner

Capitolul 16
LEZIUNILE DEGENERATIVE SPINALE

NICOLAI IANOVICI, FLORIN MIRCEA GRĂMADĂ, ŞTEFAN MIRCEA IENCEAN

Cele mai frecvente boli degenerative spinale care, într-un anumit moment al evoluţiei lor, pot necesita rezolvare neurochirurgicală sunt:

- Hernia de disc,
- Spondilolistezisul şi spondiloliza,
- Stenoza de canal rahidian.

TERMINOLOGIE

Hernia de disc este părăsirea spaţiului intervertebral de către nucleul pulpos, integral sau parţial, printr-o ruptură a inelului fibros.

Protruzia discală este proeminarea discului intervertebral în interiorul canalului rahidian, fără ruptura inelului fibros.

Spondilolistezisul este alunecarea sau luxaţia unui corp vertebral faţă de cel subiacent.

Stenoza spinală este o îngustare a canalului rahidian, rezultând reducerea suprafeţei de secţiune a acestuia.

RAPEL ANATOMIC AL COLOANEI VERTEBRALE

Măduva spinării şi rădăcinile emergente, având rol esenţial în existenţa normală a fiinţei umane, beneficiază de un sistem osteoligamentar deosebit de rezistent la factori agresivi externi, care formează coloana vertebrală sau rahisul.

Rahisul conferă protecţia elementelor neurale conţinute, formează axa de susţinere a corpului uman în poziţie verticală şi este suficient de flexibil ca să permită mişcările trunchiului în toate direcţiile. Aceste elemente protective pentru conţinutul meduloradicular pot deveni însă factori agresivi, în situaţia în care prin degenerarea componentelor sale osoase, articulare, ligamentare sau discale determină compresiuni cu alterarea ţesuturilor nervoase.

Coloana vertebrală este elementul anatomic esenţial pentru asigurarea susţinerii bipede a omului. Presiunile exercitate asupra acesteia sunt foarte mari, ajungând, în cazul ridicării unei greutăţi, la valori ale presiunii intradiscale de 10 ori greutatea ridicată. Structura de rezistenţă a rahisului se bazează pe trei coloane de forţă, una anterioară şi două posterioare [15].

Anterior există corpii vertebrali, discurile intervertebrale şi ligamentele vertebrale, comun anterior şi posterior. Structura corpului vertebral se bazează pe existenţa unei trame spongioase cu trabecule orientate în direcţia liniilor de forţă care acţionează asupra rahisului. Corticala corpului vertebral este densă şi acoperită de cartilaj. Solidarizarea corpilor vertebrali pe întreaga înălţime a coloanei vertebrale se realizează atât anterior cât şi posterior de câte un puternic ligament: ligamentul vertebral comun anterior şi posterior. În sfârşit, coloana de rezistenţă anterioară a rahisului este completată de un element extrem de important pentru asigurarea în acelaşi timp, atât a rezistenţei cât şi flexibilităţii: discul intervertebral. Prin structura sa, discul intervertebral conţine o zonă centrală – nucleul pulpos – format din mucopolizaharide şi din 90% apă şi o porţiune externă de rezistenţă – *annulus fibrosus* – ale cărei fibre se întrepătrund cu cele ale ligamentului vertebral comun posterior.

Scanned with OKEN Scanner

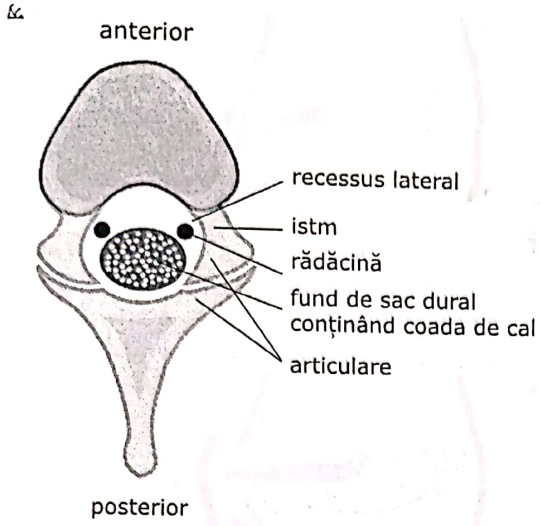

Figura 16.1. Anatomia vertebrei.

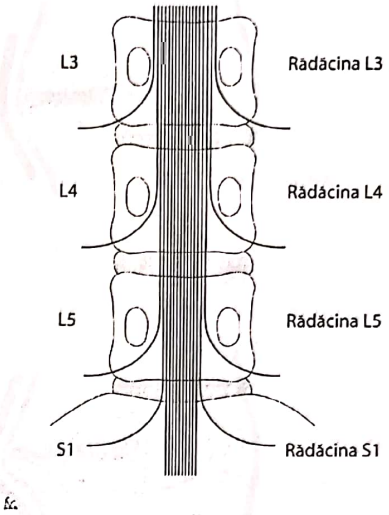

Figura 16.2. Raporturi rădăcini lombare – discuri.

Posterior se identifică două coloane laterale de rezistență formate prin suprapunerile apofizelor articulare. Coloana apofizelor articulare este element de rezistență dar, în același timp, permite mobilitatea la nivelul coloanei vertebrale. Porțiunea de arc neural dintre inserția apofizei articulare superioare si a apofizei articulare inferioare constituie istmul vertebral sau *pars interarticularis*. În plan orizontal, apofizele articulare sunt solidarizate între ele de către lame la nivelul spinoaselor. Aceste ultime elemente osoase au rol mic în rezistența la presiuni verticale, fiind însă esențiale pentru protecția elementelor nervoase, alături de ligamentele galbene, care sunt situate între marginea inferioară a unei lame și cea superioară a lamei subiacente.

Modificările morfologice congenitale sau dobândite, ale coloanei, pot să determine compresiuni asupra măduvei sau rădăcinilor, cu apariția simptomatologiei neurologice. Leziunile degenerative, care apar cu înaintarea în vârstă, pot fi favorizate de o calitate deficitară a țesutului conjunctiv, reprezentând principala cauză a compresiunilor medulo-radiculare.

HERNIA DE DISC

Primul moment al procesului patologic îl reprezintă degenerarea discului intervertebral – proces fiziologic caracteristic înaintării în vârstă – însoțit de deshidratare care duce la diminuarea calităților elastice ale nucleului pulpos (la 40 de ani procentul de apă este de 60%, iar la 60 de ani de 20%). Scăderea înălțimii dintre corpii vertebralii semnifică degenerarea concomitentă și a cartilajelor, urmată uneori de hernii intraspongioase – pătrundere de material discal în corpul vertebral – fără a avea manifestare clinică, dar cu semnificație pentru existența unei degenerări discale. Ca urmare a transformării fibroase a discului intervertebral, capacitatea acestuia de a suporta presiunea exercitată în mod normal este diminuată astfel că, orice presiune suplimentară determină posibilitatea ca elemente ale discului să se deplaseze, fie anterior (fără manifestare clinică), fie posterior sau posterolateral, cu exercitarea unei presiuni asupra ligamentului vertebral comun posterior și prin acesta asupra măduvei sau rădăcinilor. Dacă presiunea este suficient de mare, ligamentul se rupe și fragmente de disc, sau acesta în totalitate, se pot afla în canalul rahidian în contact sau comprimând elementele neurale.

Față de elementele anatomice, care constituie canalul radicular, rădăcinile pot fi comprimate în cele trei segmente ale acestuia: segmentul canalar (în canalul rahidian), funicular (la nivelul recesului lateral delimitat de corpul vertebral anterior, de pedicul lateral și articulațiile interapofizare posterior) și foraminal (în gaura de conjugare).

Un element suplimentar și care se întâlnește frecvent concomitent în herniile de disc, îl constituie apariția degenerării osoase, care se manifestă prin existența osteofitelor – excrescențe osoase, care pot exercita presiune asupra elementelor radiculomedulare.

Scanned with OKEN Scanner

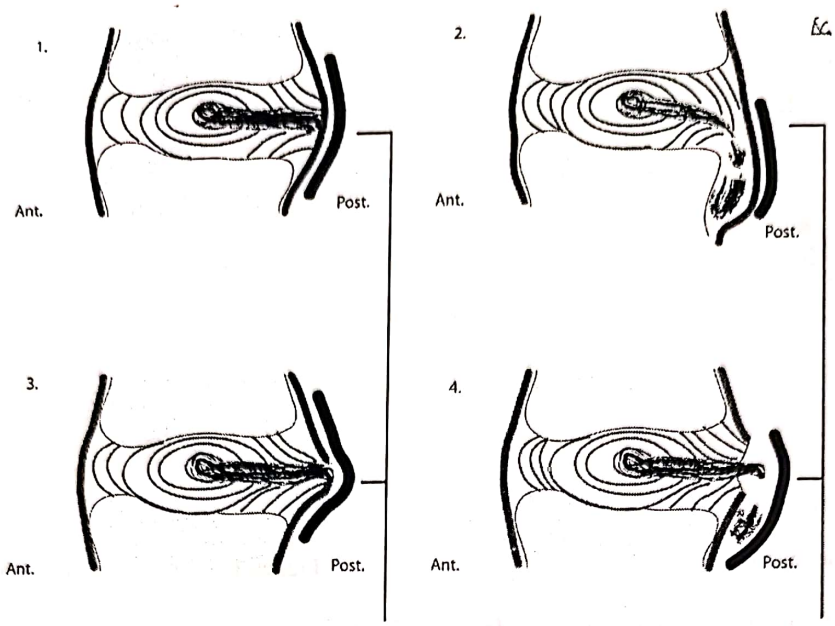

Rădăcina comprimată şi împinsă de hernia de disc

1. Hernie de disc în stadiul de discopatie moale şi protruzionată
2. Migrare sub-ligamentară
3. Hernie de disc pe cale de excludere (ruptura L.V.C. Post.)
4. Hernie de disc exclusă în totalitate şi migrată în jos

Figura 16.3. Stadiile de evoluţie ale unei hernii de disc.

Circumstanţele de apariţie a herniilor de disc prezentate mai sus se însumează la persoanele de peste 40 de ani, existând cazuri de descoperire a unor astfel de leziuni la persoane de 20 de ani sau chiar (excepţional) la copii. În majoritatea situaţiilor eforturile fizice de ridicare a unor greutăţi, microtraumatismele repetate sau trepidaţiile (conducători auto) sunt elemente de anamneză frecvent întâlnite.

Este evident că datorită forţelor de mare presiune care se exercită la acest nivel localizarea lombară este predominentă, 90% din cazuri fiind la nivel L4–L5 şi L5–S1. Datorită mobilităţii mari a segmentului, pe locul doi ca frecvenţă se situează cel cervical – în special C4–C5. Herniile de disc toracale sunt cele mai rare, dar deosebit de periculoase prin consecinţe (compresiunea este de obicei medulară cu efecte negative asupra structurilor nervoase) dar şi prin dificultatea intervenţiilor chirurgicale.

CLINICA

Indiferent de nivelul localizării herniei de disc simptomul cel mai frecvent întâlnit este durerea, locală sau iradiată. Reamintim existenţa a două ramuri colaterale, emergând din rădăcina posterioară: nervul sinu-vertebral al lui Luschka, care se anastomozează cu nervul centro-lateral care inervează discul, şi nervul articular posterior care asigură inervarea capsulei articulare. Aceste două ramuri sunt la originea durerii locale care însoţeşte fenomenul degenerării rahidiene [8].

Debutul suferinţei este cel mai adesea brutal cu durere, fie la nivelul discului afectat, fie cu traiect radicular în cazul în care materialul discal comprimă rădăcina. Uneori, pot apărea de la început elemente deficitare cu scăderea sensibilităţii de tip radicular sau cu pareze izolate de tip motor, uneori ca fenomen unic. Rareori – în caz de expulzări masive de material discal cu compresiune importantă – pot apărea fenomene de tip secţiune medulară (cervical sau toracal) sau sindrom de coadă de cal (hernii de disc lombare). În aceste cazuri apare tetra/parapareză/plegie, cu sau fără tulburări de sensibilitate şi/sau sfincteriene.

Se întâlnesc de asemenea pacienţi cu antecedente de dureri rahidiene de mai mulţi ani, cu episoade care cedau la repaos şi tratament conservator, cu sau fără fenomene radiculare remisive.

Scanned with OKEN Scanner

Examinarea unui pacient relevă existenţa unui sindrom rahidian, caracterizat prin, dispariţia curburilor fiziologice cu contractură dureroasă a musculaturii paravertebrale. Redoarea rahidiană se manifestă prin blocaj rahidian cu scăderea flexiei, extensiei şi a mişcărilor laterale ale coloanei vertebrale.

Examenul neurologic a constituit pentru o lungă perioadă, singura metodă de identificare a nivelului afectat, dar rămâne şi azi un element important pentru decizia terapeutică, în cazul unei imagistici cu aspect dificil de interpretat, în stabilirea cauzei reale a simptomatologiei [3, 4].

HERNIA DE DISC CERVICALĂ

Primul semn este cervicalgia cronică, apărută la efort şi diminuată la repaus, cu iradiere craniană, la nivelul membrelor sau dorsal şi însoţită de redoarea cefii sau torticolis antalgic. Cu timpul, iradierea la nivelul unui membru superior sau bilateral (cervicobrahialgie) relevă compresiunea pe o rădăcină. Simptomele se accentuează la tuse, efort de defecaţie sau la tracţiune pe rădăcină prin mobilizarea gâtului. În funcţie de rădăcină durerea poate fi:

- la nivelul umărului cu scăderea forţei deltoidului (rădăcina C5),
- pe faţa anterioară braţ şi marginea externă a antebraţului până la police (care prezintă şi hipoestezie), cu pareză pe lung supinator şi biceps şi diminuarea reflexelor bicipital şi stiloradial (rădăcina C6),
- fata posterioară braţ şi antebraţ până la cele trei degete mijlocii, scăderea forţei extensorilor degete pumn şi triceps şi abolirea reflexului tricipital (rădăcina C7),
- faţa internă braţ şi antebraţ până la degetul mic, scăderea forţei flexorilor degetelor şi abolirea reflexului cubito-pronator (rădăcina C 8).

HERNIA DE DISC TORACALĂ

Deşi sunt rare, acestea prezintă o simptomatologie care poate fi extrem de gravă prin deficitele neurologice care deseori sunt ireversibile. În cazurile cu discrete hernieri, semnul esenţial este durerea locală însoţită de redoare musculară. În situaţia hernierii către rădăcină, apare o nevralgie intercostală care se accentuează la eforturi de tuse, defecaţie sau mobilizare, însoţite de bandă de hipoestezie sau hiperpatie. Compresiunea exercitată asupra măduvei se manifestă printr-un sindrom sublezional caracterizat prin semne subiective cum ar fi tulburări:

- ale mersului (fatigabilitate, mers spastic),
- ale sensibilităţii (de tip cordonal posterior sau spinotalamic, dureri fulgurante, – senzaţie de arsură cu pierderea sensibilităţii la durere şi temperatură),
- genito-sfincteriene (impotenţă, micţiuni imperioase, retenţie, constipaţie).

Semnele obiective relevă diverse grade de scădere ale forţei musculare, ale tonusului, reflexelor osteotendinoase şi cutanate şi ale celor 4 tipuri de sensibilitate (tactil fin, prop-pioceptiv, termic şi dureros). Compresiunea medulară dorsală lentă, prin hernie de disc toracală, se prezintă sub forma unei parapareze spastice cu semn Babinski prezent, tulburări senzitive cu nivel superior precis corespunzător nivelului discal herniat şi tulburări genito-sfincteriene.

HERNIA DE DISC LOMBARĂ

Acestea sunt cele mai frecvent întâlnite. Pentru cazurile rare localizate la nivelele superior L1–L2 şi L2–L3, simptomatologia clinică este caracteristică pentru sindromul de con medular. Pentru cele inferioare semnele caracteristice sunt cele ale comprimării în diverse grade ale rădăcinilor cozii de cal [12, 13].

Durerea radiculară poate duce la punerea diagnosticului de nivel afectat, pe baze clinice în cele mai multe cazuri (în afara anomaliilor tranziţionale). Pentru hernia de disc L3–L4 (tot mai frecvent descoperită în ultimul timp graţie extinderii explorărilor paraclinice tip CT (computer tomografie) sau IRM (rezonanţă magnetică nucleară) este vorba de lombocruralgie: iradierea de la nivel lombar până la genunchi pe faţa anterioară a coapsei cu hipoestezie la acest nivel, diminuarea forţei flexiei coapsei pe abdomen (cvadriceps) şi diminuarea reflexului rotulian.

Hernia de disc L4–L5 se prezintă sub forma unei sciatalgii fie pe traiectul nervului L5: dureri care din fesă coboară pe faţa postero-externă acoapsei, faţa antero-externă a gambei, maleola externă până la haluce. Deficitul motor se manifestă prin scăderea forţei ridicătorilor piciorului şi a degetului mare, cu dificultatea mersului pe călcâie.

Hernia de disc L5–S1 se manifestă prin dureri iradiate pe fesă, faţa posterioară a coapsei, tendonului lui Achile, călcâi, plantă până la

Scanned with OKEN Scanner

degetele mici. Deficitul motor afectează tricepsul sural cu dificultatea mersului pe vârfuri. Reflexul achilian poate fi abolit.

În aceste localizări lombar inferior, pot exista zone de hipoestezie corespunzătoare teritoriului rădăcinilor afectate şi amiotrofii.

Există semne obiective care sunt deosebit de relevante pentru compresiunea nervului sciatic prin hernie de disc:

- semnul Laségue – se cercetează unghiul la care se produce durerea pe traiectul nervului, prin ridicarea membrului inferior în extensie de către examinator, atât la nivelul afectat cât şi controlateral
- căutarea punctelor dureroase: presiune asupra maselor musculare paravertebrale reproduce durerea sciatică (semnul soneriei) sau presiunea asupra punctelor Valleix pe traiectul sciaticului (faţa posterioară a fesei, fosă poplitee, faţa posterioară molet).

Herniile de disc lombare gigante se pot manifesta clinic prin sindrom de coadă de cal care în forma completă prezintă parapareză/plegie, hipoestezie-anestezie în membrele inferioare, sau în şea, abolirea reflexelor osteoarticulare la membrele inferioare, tulburări genito-sfincteriene de orice fel.

EXAMENE PARACLINICE

Numărul mare de pacienţi prezentând simptome clinice revelatoare pentru o posibilă hernie de disc, determină necesitatea utilizării unor mijloace de explorare paraclinică care să confirme existenţa unei hernieri a materialului discal în canalul rahidian sau foramen, permiţând aprecierea rolului acesteia în producerea compresiunii medulare/radiculare şi a necesităţii unei intervenţii chirurgicale. În ziua de azi, imagistica permite acest lucru, oferind neurochirurgului certitudinea că actul operator se va adresa precis nivelului responsabil de simptomatologie. Costul investigaţiilor de finețe rămâne însă o barieră în practicarea lor pe scară largă la toţi pacienţii.

1. Examenul radiologic simplu cu o imagine de faţă, profil şi trei sferturi rămâne investigaţia de pornire care permite eliminarea unei alte etiologii tip tumoral sau infecţios şi relevă anomalii morfologice tip sacralizare L5, lombalizare S1 sau spina bifida. De asemenea, relevă aspecte de însoţire tip pensare discală, osteofite, rigiditatea coloanei, scolioză. Subliniem: radiografia simplă nu ne arată – în mod direct – o hernie de disc.

2. Examenul electric al rădăcinilor nervoase este, de asemenea, un examen de orientare care permite, prin măsurarea vitezelor de conducere, să confirmăm prezenta leziunii fibrelor nervoase – fenomen care apare la câteva zile după producerea compresiunii radiculare. Un rol important îl are această explorare în urmărirea postoperatorie a recuperării neurogene.

3. Computer tomografia este un examen care pune în evidenţă cu acurateţe existenţa, mărimea şi localizarea herniei de disc, alături de dimensiunile canalului rahidian şi a foramenului. Poate fi efectuată şi în ambulatoriu, pe scară largă.

4. Mielografia este examenul care timp de decenii a reprezentat explorarea de elecţie în hernia de disc. Deşi astăzi beneficiem de produse iodate hidrofile resorbabile, cu efecte secundare relativ anodine, această procedură este invazivă cu riscuri (infecţios şi de tip sindrom postpuncţional) pe care pacienţii nu le agreează fiind un examen ce tinde să fie rezervat unor cazuri bine selectate, în care este necesară coroborarea mai multor aspecte imagistice. Introducerea substanţei de contrast intratecal – combinată cu examen CT – permite vizualizarea perfectă a posibilelor conflicte disco-mielo-radiculare prin procedeul mielo-CT.

5. Examenul IRM relevă, cu certitudine, existenţa herniei de disc şi conprimarea măduvei sau rădăcinilor prin efectuarea secţiunilor în cele trei planuri (axial, sagital şi coronar), constituind examenul cel mai fidel dar limitat de costurile aferente. Examenul cu substanţă de contrast se va efectua pentru a pune în evidenţă postoperator existenţa unei cicatrici compresive.

6. Discografia este amintită doar ca examen istoric.

TRATAMENT

Cu excepţia urgenţelor medico-chirurgicale, hernia de disc beneficiază de un tratament conservator, urmat sau nu, de unul chirurgical. Este necesară o cooperare în beneficiul pacientului, astfel încât, pe de o parte să nu se prelungească timp lung, în mod nejustificat, o suferinţă care nu se ameliorează la tratament conservator, iar examenele paraclinice relevă cu certitudine o hernie de disc, iar pe de altă parte, să nu se intervină chirurgical prea devreme pentru o simptomatologie care ar beneficia doar de mijloace conservatoare de tratament [11].

Scanned with OKEN Scanner

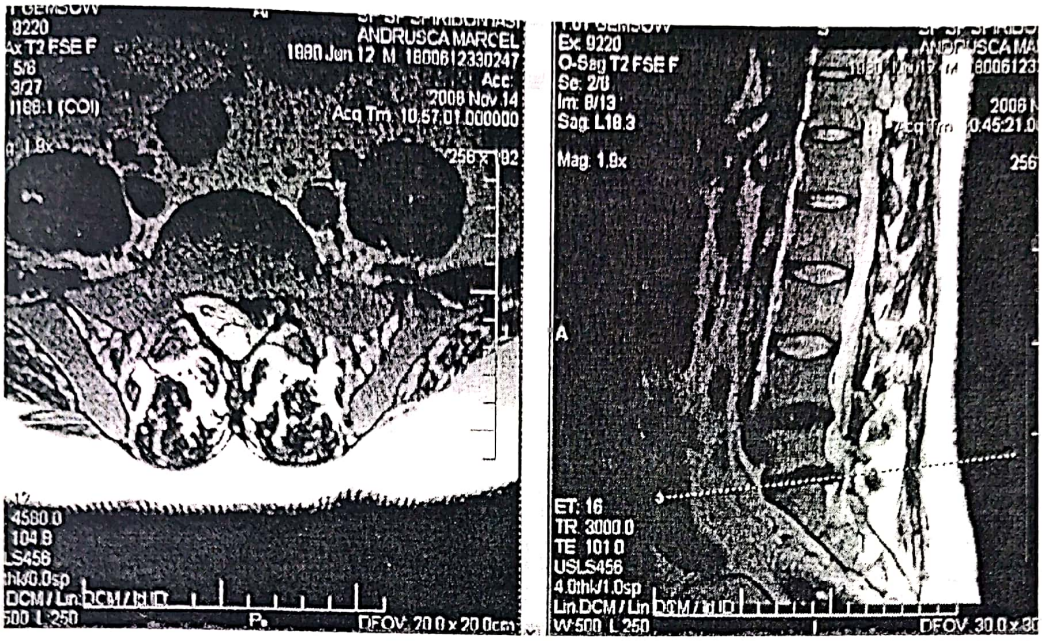

Figura 16.4. Examen IRM: hernie de disc L5–S1 stângă.

Tratamentul conservator trebuie încercat inițial pentru o perioadă de 2–3 săptămâni, încăpățânarea de a vindeca cu aceste mijloace o hernie de disc peste două luni putând determina un rezultat nesatisfăcător al intervenției chirurgicale (chiar impecabil executate), datorită leziunilor neurale produse prin compresiunea prelungită.

Repausul şi interzicerea eforturilor fizice sunt elemente decisive în ameliorarea simptomatologiei, alături de măsurile de corectare a staticii vicioase vertebrale. Tratamentul medicamentos se bazează pe antalgice şi antiinflamatorii nesteroidiene şi steroidiene (mai rar), care au rol important în stoparea procesului de comprimare meduloradiculară de către discul bolnav. Sedativele şi decontracturantele completează schema de tratament.

Dacă infiltrațiile cu anestezice sau corticoizi în masele musculare paravertebrale au rezultate incerte, practicarea rahianesteziei poate determina în unele cazuri – în special în formele hiperalgice – o posibilă retrocedare a simptomatologiei.

Concomitent se poate apela la tratament specific balneofizioterapic, de preferat în mediu spitalicesc.

Toate aceste tratamente au şanse de a fi eficiente în faza în care discul este herniat uşor în canal, metodele prezentate putând avea rol într-o serie de cazuri la care exteriorizarea fragmentelor discale nu este importantă şi nu lezează fibrele nervoase.

În cazul în care există dureri persistente, fără a avea o imagistică netă de hernie de disc, dar cu inel fibros intact, se pot încerca tratamente percutane de discectomie, fie utilizând laserul sau cu instrumentație chirurgicală.

Tratamentul chirurgical se aplică în cazul eşecului tratamentului conservator în cazurile clasice sau de la început urgențelor medico-chirurgicale. Precizăm că, hernia de disc netratată nu determină decesul dar, prin formele sale complicate, se poate însoți de sechele grave – deficite motorii sau genito-sfincteriene [11, 14, 16].

Formele care necesită intervenție chirurgicală de urgență pentru herniie de disc cervicale şi toracale sunt sindroamele de compresiune medulară, iar pentru herniile de disc lombare sindromul de coadă de cal, parezele şi paraliziile de rădăcini spinale şi formele hiperalgice. Toate aceste cazuri trebuie abordate chirurgical cât mai rapid, recuperarea postoperatorie depinzând în mod proporțional de perioada de compresiune severă preoperatorie.

Intervenția operatorie are drept scop principal ablația materialului discal herniat, compresiv asupra elementelor medulo–radiculare. În acelaşi timp, se realizează golirea spațiului discal pentru evitarea unei recidive. În mod clasic, se consideră că spațiul intervertebral golit va evolua către transformare conjunctivă. Azi există o varietate mare de proteze discale, care sunt introduse pentru a asigura o mobilitate cvasinormală a coloanei

Scanned with OKEN Scanner

vertebrale. Cu toate acestea costurile ridicate ale acestor implante le face încă prohibitive pentru utilizare pe scară largă.

Herniile de disc cervicale pot fi abordate pe cale anterioară sau posterioară. Cele situate median vor fi abordate pe cale antero laterală cu sau fără fuziune anterioară cu placă, iar cele laterale, foraminale beneficiază de ablație prin abord posterior: cu hemilaminectomie și foraminatomie.

Herniile de disc toracale pun probleme deosebit de grele, prin fragilitatea măduvei la agresiunea chirurgicală și necesită un abord postero-lateral după rezecția articularei costo-transversale și foraminotomie.

Herniile de disc lombare beneficiază, în majoritatea cazurilor, de abord posterior. Intervenția operatorie se realizează în mod ideal în poziție genupectorală, care deschide cât mai mult spațiul interlaminar. În funcție de morfologia lamelor, grosimea ligamentelor galbene, îngustimea canalului spinal, localizarea, numărul și mărimea fragmentelor discale herniate calea de abord poate fi minimă – interlamelară cu intervenție sub microscop sau mai extinsă: rezecție parțială inferioară de hemilamă, hemilaminectomie, rezecție de articulară sau spinoasă până la laminectomie.

Astăzi, tendința este de a se utiliza metode chirurgicale minim invazive cum sunt endoscopia și microdiscectomia care permit efectuarea de incizii scurte, cu un timp de operație scurt și confort sporit pentru pacient. De asemenea, complicațiile sunt mult mai rare: 11% în microdiscectomie și sub 1% prin endoscopie, în timp ce în laminectomie s-a ajuns până la 15%. Este însă necesar ca, imagistica preoperatorie să demonstreze că hernia de disc poate fi accesibilă instrumentelor endoscopice sau microscopului [2].

În cazul existenței unor fragmente discale în foramen este nevoie și de deschiderea acestuia variabilă ca întindere. După ablația fragmentelor se golește și discul cu pensa și chiureta. În final, se inspectează rădăcina, care trebuie să fie facil de manipulat.

Dacă în deceniile trecute eșecurile acestei chirurgii se datorau în mare măsură explorării limitate (clinica, examen radiologic simplu și examen electric), cu posibilitatea de a „rata" herniile multiple sau fragmente discale situate „atipic", astăzi tehnica operatorie modernă, cu deschidere țintită pe leziune, evită aceste situații. Reapariția simptomatologiei ține mai mult de pacient: prezentare tardivă la medic sau lipsa reeducării postoperatorii cu repaus de 2–3 luni și ulterior gimnastică medicală. *Per* total succesul în chirurgia herniei de disc se ridică la peste 90% din cazuri.

SPONDILOLISTEZISUL ȘI SPONDILOLIZA

Spondilolistezisul este alunecarea sau luxația unui corp vertebral față de cel subiacent. Luxația poate fi anterioară = *anterolistezis* sau posterioară = *retrolistezis*. Spondiloliza este alungirea istmului vertebral, cu sau fără fractură istmică; poate să fie urmată sau nu de spondilolistezis. Spondiloptoza este alunecarea completă anterioară a unui corp vertebral față de cel subiacent; cel mai frecvent este alunecat corpul L5 față de sacrum [6, 7]. Termenul spondilolistezis este folosit îndeosebi pentru coloana lombară; la nivel cervical se folosește obișnuit termenul de luxație, având aceeași semnificație.

Frecvența spondilolizei lombare este de aproximativ 5–7%, iar spondilolistezisul lombar are o frecvență de 2–4%. Nu există variații populaționale, cu excepția eschimoșilor la care frecvența spodilolizei lombare poate ajunge la 20–30%, sau chiar mai mare [17].

CLASIFICARE

Din punct de vedere etiopatogenic spondilolistezisul poate fi [9]:

- *Spondilolistezisul displazic* este datorat unei anomalii în dezvoltarea osoasă (fațete articulare hipoplazice sau orientate anormal), rezultând o poziție vertebrală cu risc pentru alunecare.
- *Spondilolistezisul degenerativ* este secundar degenerării articulațiilor fațetare, cu instabilitate în segmentul motor și luxație secundară (antero- sau retrolistezis). A fost numit pseudospondilo-listezis pentru regiunea lombară (Junghanns) și este mai frecvent peste 50 de ani.
- *Spondilolistezisul traumatic* apare după un traumatism vertebral cu fractură de arc neural în alt loc decât istmul (exemplu, pedicul) și cu luxație progresivă, ceea ce exclude fractura–luxație acută.

Scanned with OKEN Scanner

• *Spondilolistezisul secundar* unor boli osoase ca osteogeneza imperfecta, osteoporoză, infecţie sau leziune tumorală.

• *Spondilolistezisul iatrogen* apare după chirurgia vertebrală prin abord posterior cu rezecţie faţetară.

• *Spondilolistezisul istmic* poate fi doar o alungire istmică cu istm vertebral osteoporotic, nefracturat, sau forma litica cu liză-fractură de suprasolicitare la nivelul istmului vertebral şi cu separarea celor două segmente ale arcului neural. Mecanismul patogenic este de fracturare istmică progresivă datorită flexiei în suprasarcină, rotaţiei forţate şi forţelor de forfecare neechilibrate. Alungirea istmică este secundară vindecării microfracturilor istmice repetate. Este frecvent la nivelul L5-S1 şi e asociat cu spina bifida. Există şi fracturi acute istmice după traumatisme vertebrale.

TABLOUL CLINIC

Este produs prin compresiunea directă a elementelor nervoase şi vasculare de către structurile vertebrale luxate şi prin tensionarea structurilor capsulo-ligamentare de la nivelul listezisului. La nivelul listezisului rădăcina este afectată prin îngustarea foramenului uni- sau bilateral şi prin elongaţia pe vertebra subiacentă; la un listezis accentuat pediculul este coborât şi comprimă puternic rădăcina la intrarea în foramen. În cazul unei luxaţii lombare importante poate fi comprimată coada de cal.

Tabloul clinic în listezisul lombar este corelat cu gradul luxaţiei vertebrale şi poate cuprinde:

• *Durerea lombară* este cea mai frecventă. Nu este proporţională cu gradul listezisului.

• *Sciatica radiculară* depinde de sediul listezisului, poate fi uni- sau bilaterală.

• *Sindromul de coadă de cal de tip inferior* apare în luxaţii mari; este frecvent şi în forma degenerativă.

• *Tulburările de mers* sunt prezente la adolescenţii cu listezis de grad mare. Mersul este spastic, cu lordoză lombară fixă, uneori cu basculări laterale ale trunchiului.

• *Claudicaţia neurogenă intermitentă* este mai frecventă în forma degenerativă şi rar întâlnită în spondilolistezisul displazic şi istmic.

• *Deformarea locală lombo-sacrată* este vizibilă sau apare la palpare, poate apare la copii şi adolescenţii de obicei asimptomatici, dar cu sponilolistezis de grad moderat sau sever.

• *Poziţii vicioase,* ca *scolioza listezică* sau *hiperlodoza*, sunt frecvente în listezisul displazic.

EXPLORAREA PARACLINICĂ

Cuprinde radiografia spinală, computer tomografia spinală (CT), mielografia computerizată şi imagistica prin rezonanţă magnetică (IRM) [6, 7, 9].

Radiografia spinală evidenţiază spondiloliza şi listezisul, precizează gradul şi tipul luxaţiei. Radiografia spinală de profil arată alunecarea vertebrală şi evaluează luxaţia prin procedeul Meyerding. Diametrul antero-posterior al platoului vertebrei subiacente este împărţit în sferturi şi gradarea este în raport cu marginea posterioară a vertebrei luxate: gradul I – luxare până la 25%, gradul II – între 25–50 %, gradul III – între 50–75% şi gradul IV alunecare peste 75 %.

Radiografia oblică de 3/4 arată leziunea istmică, cu aspectul de „cap de cățel" după Lachapel.

Reconstrucţia CT spinală evidenţiază defectul spondilolitic; mielografia computerizată arată severitatea stenozei centrale vertebrale şi IRM precizează conflictul cu elementele nervoase.

TRATAMENTUL SPONDILOLISTEZISULUI LOMBAR

Depinde de tipul de listezis, de severitatea simptomelor, vârstă, gradul şi evoluţia alunecării şi urmăreşte realizarea unui segment spinal stabil care să permită mişcarea şi susţinerea sarcinilor normale. Obiectivul terapeutic principal este oprirea progresiei alunecării; în funcţie de situaţie se face: decompresiunea elementelor nervoase, reducerea luxaţiei şi stabilizarea vertebrală [6, 9]. Tratamentul este conservator sau chirurgical. Procedeele conservatoare sunt indicate în listezisul de grad mic şi cuprind repausul relativ sau absolut, în raport de simptome, indicaţia de lombostat, medicaţia antiinflamatorie, decontracturantă musculară şi antialgică; proceduri fizioterapice, masaj, rinetoterapie.

Tratamentul chirurgical este indicat în sindroamele neurologice acute, în spondilolistezisul progresiv sau de grad mare, cu aspect instabil, în cazul asocierii cu o hernie discală. Se face decompresiunea elementelor nervoase, reducerea luxaţiei şi stabilizarea vertebrală. În mod obişnuit decompresiunea structurilor nervoase este posterioară sau postero-laterală. Reducerea luxaţiei poate fi operatorie progresivă sau rapidă. Osteosinteza poate fi anterioară intersomatică, posterioară sau postero-laterală; uneori se combină procedeele: osteosinteză circumferenţială.

Scanned with OKEN Scanner

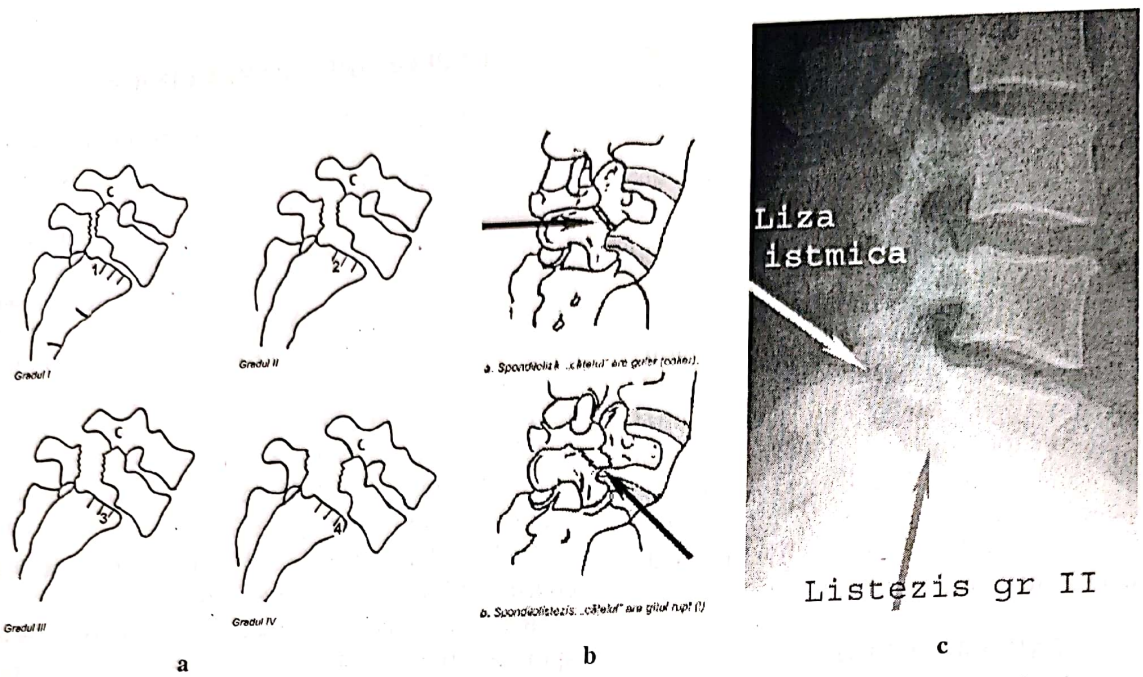

a b c

Figura 16.5. Spondilolistezis lombosacrat: a – gradare Meyerding; b – schema de leziune istmica; c – radiografie spinală de profil cu spondilolistezis L5–S1 gradul II.

STENOZA DE CANAL SPINAL

Stenoza spinală este o îngustare a canalului rahidian, rezultând reducerea suprafeței de secțiune a acestuia. Patogenia stenozei spinale constă în modificarea structurilor osteo-ligamentare ce constituie pereții canalului spinal, cu hipertrofia acestora înspre canal.

Aspectul patologic este constituit de stenoza spinală compresivă: se produce comprimarea structurilor nervoase (măduva spinării, rădăcini) şi/sau este afectată circulația sanguină medulară. Stenoza spinală afectează obişnuit regiunea cervicală sau/şi lombară. Stenoza spinală toracală este mai rară. Poate fi interesat un nivel vertebral sau mai multe; la nivel lombar, în funcție de segmentul anatomic de canal spinal afectat, există stenoza lombară centrală sau de ansamblu, stenoză de reces lateral şi stenoză foraminală [1, 5, 10].

CLASIFICARE

În raport de etiologie şi patogenie, stenoza spinală poate fi *primară* şi *secundară* (dobândită). Stenoza spinală primară, mai rară, este *congenitală* şi *displazică;* aceasta poate fi idiopatică sau cu etiologie cunoscută (acondroplazie). Stenoza spinală dobândită este:

a. degenerativă,

b. secundară altor boli osoase sistemice ca boala Paget, fluoroza,

c. sechelară care poate fi posttraumatică, postinfecțioasă, iatrogenă (postlaminectomie, post-osteosinteză) etc.

Poate exista o stenoză spinală simultană, primară şi secundară; frecvent coexistă stenoza degenerativă cervicală şi lombară.

STENOZA SPINALĂ CERVICALĂ

Frecvent este secundară degenerativă. Degenerarea osteo-ligamentară vertebrală cervicală produce spondiloza cervicală cu modificări ample şi variate; îngustarea canalului cervical se produce prin osteofitoza marginală posterioară şi hipertrofia ligamentară şi artrozică fațetară.

TABLOUL CLINIC

Apare prin compresiunea directă asupra elementelor nervoase şi vasculare şi datorită modificărilor artrozice. Clinica este progresivă şi corelată cu gradul de stenoză:

• *Dureri cervico-nucale*, cu iradiere spre umăr şi rahidiană inferioară, redoare cervicală;

Scanned with OKEN Scanner

• *Radiculopatie cervicală*, ca cervico-brahialgie, uni- sau bilaterală, cu deficite motorii brahiale;

• *Mielopatie cervicală* cu simptome sistematizate sau nu: tulburări de mers până la parapareză, tulburări de sensibilitate, sfincteriene, sindrom Brown-Sequard, sindrom medular central etc.;

• *Tulburări circulatorii* în teritoriul arterelor vertebrale cu tulburări de echilibru, derobare [1, 5].

EXPLORĂRILE PARACLINICE

Acestea sunt radiografia cervicală, computer tomografia cervicală (CT), imagistica prin rezonanță magnetică (IRM), studiul conducerii în nervii periferici și electromiografia.

• *Radiografia de coloană cervicală* arată modificările spondilotice, fără să precizeze gradul de stenoză spinală; radiografia cervicală oblică de 3/4 poate evidenția stenoza foraminală.

• *Computer tomografia spinală* demonstrează stenoza spinală și se pot măsura dimensiunile vertebrale; diametrul antero-posterior (DAP) normal al canalului spinal este de ≈ 15 mm, DAP ≤ 12 mm este asociat cu mielopatia cervicală [1].

• *Imagistica prin rezonanță magnetică* evidențiază modificările intrinseci medulare (demielinizare, edem medular, atrofie medulară, siringomielie etc.), de asemenea modificările radiculare și rapoartele cu structurile înconjurătoare și vascularizația mielo-radiculară.

DIAGNOSTICUL DIFERENȚIAL

Se face cu scleroza laterală amiotrofică, scleroza multiplă, hernia de disc cervicală, siringomielie etc. și se precizează prin explorările paraclinice.

TRATAMENTUL STENOZEI SPINALE CERVICALE

Poate fi conservator sau chirurgical.

Tratamentul nechirurgical se aplică în cazurile cu simptome de intensitate redusă și în absența unei compresiuni importante și constă în repaus, antialgice, antiinflamatorii, decontracturante musculare și proceduri balneofizioterapice.

Tratamentul chirurgical este indicat în mielopatia cervicală progresivă, în sindroamele radiculare hiperalgice, în situația ineficienței terapiei conservatoare etc. Decompresiunea mielo-radiculară se face pe cale anterioară, prin discectomie anterioară sau corporectomie sau pe cale posterioară, prin laminectomie sau lamino-plastie. Aceste tehnici sunt adesea însoțite de stabilizarea coloanei cervicale prin procedee de instrumentație spinală [1, 5].

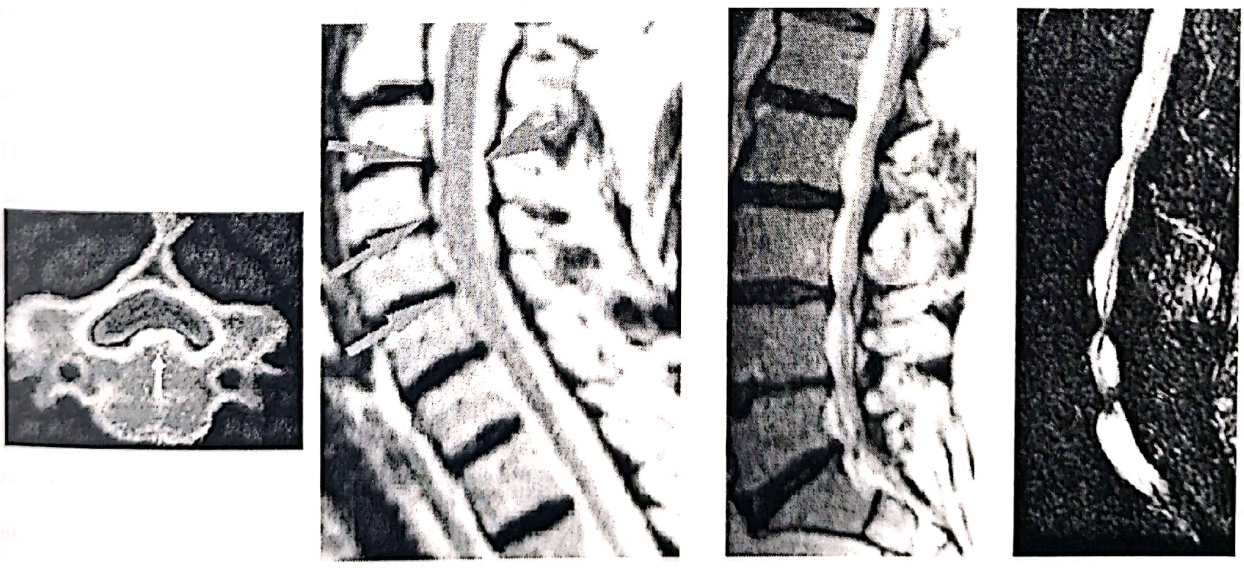

a b c d

Figura 16.6 a, b – Stenoză cervicală – secțiune axială CT și imagine IRM cu polidiscopatie cervicală; c, d – Stenoza lombară – imagini IRM de hernii de disc lombare multiple.

Scanned with OKEN Scanner

STENOZA SPINALĂ LOMBARĂ

Este considerată a doua cauză de compresiune radiculară lombo-sacrată după hernia de disc lombară. Degenerarea discului intervertebral, a articulațiilor interapofizare, a lamelor vertebrale și a ligamentelor poate produce o îngustare concentrică a canalului lombar numită stenoză lombară centrală sau de ansamblu. Hipertrofia fațetei articulare superioare produce stenoza de reces lateral, iar îngustarea canalului foraminal, prin modificările degenerative ale pereților săi, produce stenoza foraminală [5, 10].

TABLOUL CLINIC

Cuprinde lombalgii de intensitate variată; sciatică mono-sau pluriradiculară, uni- sau bilaterală; tulburări senzitive nesistematizate; tulburări motorii – pareze sau paralizii; sindrom de coadă de cal de tip inferior; claudicația neurogenă intermitentă.

Claudicația neurogenă intermitentă este o sumare de simptome declanșate la mers: dureri în membrele inferioare, parestezii, disestezii, tulburări motorii distale, care cedează după un interval variabil de repaus; este prezentă în proporție de 50–80% în stenoza lombară centrală.

EXPLORAREA PARACLINICĂ

Cuprinde radiografia lombară, computer tomografia lombară (CT), mielografia computerizată, imagistica prin rezonanță magnetică (IRM).

Radiografia lombară simplă orientează diagnosticul către o afecțiune degenerativă lombară dar nu evidențiază stenoza lombară centrală; poate evidenția stenoza foraminală.

Mielografia lombară *stabilește diagnosticul; aspectul este moniliform pe imaginea antero-posterioară și cu deformări anterioare ale protruziilor discale pe imaginea de profil.*

Computer tomografia lombară permite studiul diametrelor, formei și suprafeței canalului spinal; în stenoza lombară absolută suprafața de secțiune este mai mică de 150 mm^2.

Imagistica prin rezonanță magnetică precizează cauza compresiunii sacului dural și a rădăcinilor.

Tratamentul stenozei spinale lombare este conservator sau chirurgical.

Tratamentul conservator constă în repaus, antiinflamatorii și decontracturante musculare, antialgice, infiltrații lombare și proceduri balneofizioterapice; obișnuit este prima indicație, se face dacă simptomele sunt reduse și explorările arată un grad redus sau moderat de stenoză

Tratamentul chirurgical depinde de tipul stenozei și de numărul nivelurilor afectate. Constă în decompresiunea pe cale posterioară, prin diverse procedee: laminectomie, uni- sau bilaterală, decompresiune radiculară prin foraminotomie, laminoplastie etc. Uneori este nevoie de reintervenții pentru stabilizare prin instrumentație spinală [5, 10].

BIBLIOGRAFIE

1. Arseni C., Panoza Gh., Patologie vertebro-medulară cervicală, Ed. didactică și pedagogică, București, 1981.
2. Ciurea A.V., Exergian F., Coman T.C., Ciubotaru V., New techniques for the lumbar disc herniation. General consideration and review of the literature. Romanian Neurosurgery vol. XI, Nr 2, pp. 16–22.
3. Constantinovici A., Ciurea A. V., Ghid practic de neurochirurgie, Ed. Medicală București, 1998.
4. Exergian F., Traumatisme vertebro-medulare, Sanofi-Synthelabo, Bucuresti, 2004.
5. Greenberg M.S., Handbook of Neurosurgery, Thieme Medical Publishers, 2001.
6. Gunzburg R., Szpalski M., Spondylolysis, Spondylolisthesis, and Degenerative Spondylolisthesis, Lippincott Williams & Wilkins, 2005.
7. Harms J., Sturz H., Severe Spondylolisthesis. Steinkopff-Verlag Darmstadt, 2002.
8. Ianovici N., Neurochirurgie, Ed. Deimiurg Iași 1996.
9. Iencean St.M., Spondilolistezisul lombar, Ed. BIT Iași, 1996.
10. Iencean St.M., Degenerarea vertebrală lombară, Ed BIT. Iași, 1998.
11. Rusu M., Ianovici N., Hernia de disc lombară. Indicația operatorie. Rev. Med. Chir. Iași, 1983, 1, 123–135.
12. Rusu M., Explorarea clinică în neurochirurgie. Ed. Junimea Iași, 1980.
13. Rusu M., Hernia de disc.Studiu anatomo-clinic comparativ pe doua loturi de bolnavi la un interval de 25 de ani. Neurolgia, Psihiatria, Neurochirurgia 1983, 4, 293–305.
14. Schmidek HH., Sweet W.H., Operaive neurosurgical tehnicues. Ed. Saunders co, 1995.
15. Sindou M., Curs de Neurochirurgie, Ed. Gh. Asachi, Iași, 2001.
16. Seeger W., Microsurgery of the spinal cord and surrounding structures. Ed. Springer Verlag, 1982.
17. Whitesides TE Jr, Horton W.C. *et al.*, Spondylolytic spondylolisthesis: a study of pelvic and lumbosacral parameters of possible etiologic effect in two genetically and geographically distinct groups with high occurrence. Spine. 2005, 15, S12–21.

Scanned with OKEN Scanner

Capitolul 17
LEZIUNILE TRAUMATICE ALE NERVILOR PERIFERICI

ŞTEFAN IOAN FLORIAN, CLAUDIU POPA

Leziunile traumatice ale nervilor periferici constituie o parte importantă a leziunilor întâlnite în cadrul politraumatismelor şi pot avea manifestări variate. Deşi ele se încadrează în patologia neurochirurgicală, tratamentul lor face, de cele mai multe ori, obiectul unei strânse colaborări dintre medicul de la urgenţă, neurochirurg, neurolog, chirurg, ortoped, chirurg de chirurgie toracică, chirurg plastic, medic recuperator. În cadrul acestui capitol vor fi prezentate aspecte legate de anatomia sistemului nervos periferic, leziuni specifice ale nervilor periferici şi mecanismele de producere ale acestora, diagnosticul şi indicaţiile, insistându-se pe importanţa unui diagnostic precoce încă din unitatea de primire a urgenţelor, tipuri particulare de leziuni, cât şi câteva dintre procedeele chirurgicale folosite în tratamentul lor.

GENERALITĂŢI

INTRODUCERE

Sistemul nervos periferic (SNP) consistă din acele structuri anatomice care conţin fibrele nervoase sau axonii care conectează sistemul nervos central cu organele motorii, senzitive, somatice şi vegetative (incluzând nervii cranieni III–XII, nervii spinali, nervii extremităţilor şi plexurile cervical, brahial şi lombosacrat) [3]. SNP este unul dintre cele trei componente ale sistemului nervos (celelalte fiind creierul şi măduva spinării) şi, de aceea, orice leziune întâlnită la acest nivel intră sub incidenţa neurochirurgului. De cele mai multe ori, leziunea nervului periferic este însoţită de leziuni la nivelul osului, muşchiului, tendoanelor sau vaselor sanguine, astfel că sancţiunea terapeutică trebuie să rezulte dintr-o colaborare între neurochirurg, ortoped, chirurg plastic, chirurg de chirurgie toracică şi, nu în ultimul rând, neurolog [5].

Spre deosebire de creier şi de măduva spinării, nervul periferic are o mare capacitate de regenerare dacă sunt asigurate anumite condiţii, existând posibilitatea unei îmbunătăţiri semnificative a simptomatologiei. În acelaşi timp însă, rezultatele pot apărea evidente abia după câteva luni de zile, convalescenţa se poate prelungi, incidenţa complicaţiilor este semnificativă, toate acestea putând conduce spre recuperarea incompletă a funcţiilor pierdute ale nervului periferic [5].

ANATOMIE

Nervul periferic derivă în mod segmentar de la nivelul măduvei spinării, prin unirea rădăcinilor ventrale cu cele dorsale. Rădăcinile ventrale conţin fibre motorii cu originea în neuronii motori din coarnele anterioare, cele dorsale conducând fibrele senzitive de la ganglionii spinali la măduva spinării [8].

Componenta cel mai bine reprezentată, din punct de vedere cantitativ, a nervului periferic este ţesutul conjunctiv, care oferă o reţea de dezvoltare şi de susţinere pentru elementul conducător, axonul. Fibrele nervoase sunt suspendate într-o reţea delicată de fibre de colagen – *endoneurium*. Câteva fibre sunt înconjurate de un strat de celule mezoteliale cu membrană bazală – *perineurium* –

Scanned with OKEN Scanner

cu rol de barieră (aşa-numita barieră sânge-nerv) şi de menţinere a elasticităţii nervului, oferindu-i un grad de elongare în sens longitudinal. Nervul periferic în totalitate este înconjurat de un înveliş având aceeaşi natură conjunctivă – *epineurium*. Epineurium-ul interfascicular mai este denumit şi *mezoneurium* [1, 2, 4, 5, 9]. Sunt acceptate mai multe modele pentru a descrie structura unui trunchi nervos: modelul monofascicular, oligofascicular sau polifascicular [5, 8]. Structura neurală consistă din axon şi, uneori, din celule Schwann proprii fibrelor. Acestor celule Schwann li se atribuie, pe lângă rolul de formare al mielinei, cel de producere a unor factori trofici, deocamdată neindentificaţi, şi cel de promovare a regenerării neuronale [8].

Vascularizaţia nervului este asigurată de două reţele separate care se anastomozează la nivelul tecilor conjunctive: prima este reprezentată de ramuri cu punct de pornire la nivelul emergenţei nervului la nivelul măduvei spinării şi o a doua formată de ramuri segmentare derivate, de obicei, din ramurile arteriale satelite nervului [1, 5, 7]. Această reţea bogată cu structură longitudinală face ca nervul periferic să fie rezistent la injurii sau la manevrele de mobilizare din cursul intervenţiilor chirurgicale [5].

RĂSPUNSUL NERVULUI LA TRAUMATISM

În mod clasic, se descriu trei mari posibilităţi de lezare a nervului periferic, leziuni descrise de Seddon (1943): 1. *neurapraxia*: nervul îşi pierde funcţia de a conduce impulsul nervos, fără a se putea identifica macroscopic sau microscopic modificări ale integrităţii acestuia, leziunea fiind deci funcţională [2]; 2. *axonotmesis*: se constată întreruperea continuităţii nervoase fără ca ţesutul conjunctiv de susţinere să fie afectat, în acest caz, regenerarea în totalitate fiind posibilă [5]; 3. *neurotmesis*: diferite grade de leziune atât a nervului, cât şi a ţesutului conjunctiv, regenerarea fiind, în acest caz, improbabilă, şi reclamând, de cele mai multe ori, sancţiune chirurgicală [1].

CLASIFICAREA LEZIUNILOR TRAUMATICE ALE NERVILOR PERIFERICI

Sunderland [12] diferenţia aceste leziuni în cinci categorii, după gradul de gravitate:

Gradul I: pierderea conducerii nervoase (echivalentă neurapraxiei), reversibilă în 6–8 săptămâni [2, 5];

Gradul II: pierderea continuităţii nervoase, cu păstrarea integrităţii tecii (echivalentul axonotmesis-ului) [2, 5];

Gradul III: lezarea se produce la nivelul tecii nervoase, cu formarea de fibroză interfasciculară, *perineurium*-ul rămânând intact (regenerarea este vicioasă, cu recuperare incompletă) [2, 8];

Gradul IV: gradul de distrucţie este şi mai important, lăsând *epineurium*-ul intact (regenerarea în acest caz este anarhică, ducând la formarea de nevroame care, mai târziu, reclamă sancţiune chirurgicală) [2, 8];

Gradul V: apare o pierdere completă a continuităţii nervoase şi tecale, regenerarea spontană devenind imposibilă (echivalentul neurotmesis-ului); apare mai ales în leziuni cu dilacerări extinse şi în tracţiuni severe [5, 9].

Cei mai mulţi autori includ şi un al *VI-lea grad* în care este clasificată o leziune ce cuprinde toate cele cinci grade descrise anterior [1, 2, 4].

Clasificarea propusă de Sunderland descrie leziunile tractului nervos fără a ţine cont de reacţia ţesutului conjunctiv, care consistă, de obicei, în *fibroză*. De aceea, Millesi şi Kovac (1991) au propus o clasificare bazată pe localizarea *fibrozei* [7, 8]:

Tipul A: fibroza localizată la nivelul *epineurium*-ului epifascicular, subîmpărţită în tipurile IA sau IIA, după leziunile prevăzute de Sunderland;

Tipul B: fibroza cuprinde *epineurium*-ul interfascicular, de asemenea cu subgradele IB, IIB şi IIIB;

Tipul C: fibroza se dezvoltă la nivelul spaţiului endoneural, regenerarea este imposibilă datorită procesului de colagenizare; fibroza de tip C poate apărea doar într-o leziune de tip III Sunderland (IIIC).

REGENERAREA NERVOASĂ

Imediat postlezional, procesul normal de vindecare începe cu formarea la locul injuriei de exudat, se produce diapedeza leucocitelor, proliferarea de fibroblaşti şi, cu o oarecare întârziere, de celule Schwann. Raportul normal de fibroblaşti: celule Schwann este de 9:1, şi pare evident astfel că noile elemente trebuie să fie într-un raport similar.

Scanned with OKEN Scanner

Locul dintre cele două bonturi este aglomerat progresiv de un amestec de fibroblaşti şi celule Schwann, proces iniţiat şi condus, se pare, de către anumiţi factori de creştere neuronală, incomplet înţeleşi [8]. Cercetările actuale asupra regenerării nervoase merg în direcţia transplantării de celule stem recoltate din măduva osoasă la locul injuriei, acestea având, se pare, capacitatea de a se diferenţia în celule cu fenotip asemănător celulelor Schwann sau chiar în celule nervoase.

Apar trei procese patologice de bază [6]: a. *degenerescenţa walleriană*, reprezintă dezintegrarea axonului şi a mielinei distal de locul injuriei, regenerarea fiind posibilă datorită membranei bazale a celulei Schwann, care rămâne intactă; b. *degenerescenţa segmentară*, se produce distrucţia învelişului de mielină, fără injurie axonală; c. *degenerescenţa axonală distală*, se produce distrucţia axonului şi, în grade diferite, a corpului neuronal, posibilitatea regenerării depinzând direct de acesta din urmă.

Regenerarea nervoasă se face cu viteze diferite, în funcţie de distanţa dintre celula nervoasă şi locul leziunii, traseul refacerii nervoase şi de tipul de nerv implicat în injurie [1, 2]. Iniţial, regenerarea se face cu viteză mică, apoi, consecutiv pătrunderii axonului în teaca nervoasă, viteza poate creşte până la 1–1,5 mm/zi [1, 2]. În general, după amploarea leziunii, se poate estima aproximativ timpul necesar nervului pentru regenerare. Factorii nefavorabili sunt cicatricea consecutivă unui neurotmesis, dar şi un axonotmesis sever (leziuni produse de arme de foc) [1, 2]. Muşchiul reacţionează la denervare prin înlocuirea progresivă a ţesutului muscular cu ţesut fibros, proces care este maxim la aproximativ 18 luni [5].

Testul TINEL. Acest test se poate efectua după câteva săptămâni de la leziune şi încearcă evaluarea gradului de regenerare nervoasa. El constă din percuţia cutanată a traiectului aproximativ al nervului, în sens distal. În cazul regenerării pacientul descrie parestezii şi senzaţii de şoc electric în teritoriul de distribuţie al nervului (test Tinel pozitiv) [5].

MECANISME DE LEZARE ALE NERVILOR PERIFERICI

Nervii periferici pot fi lezaţi printr-o diversitate de moduri: secţionare, contuzie directă, incluzând şi cea prin arme de foc, elongare-tracţiune, compresie-ischemie, injurie prin curent electric, injecţii [1, 2, 5]. Vasta majoritate a leziunilor serioase se produc prin elongare şi prin contuzie [5].

Aproape 15% dintre leziunile cu *dilacerări extinse* ale membrelor păstrează intactă continuitatea nervoasă [5].

Leziunile prin *contuzie* se produc prin lovituri directe la nivelul umărului sau fesei, fracturi sau prin arme de foc [5].

Leziunile prin *elongare* sau *tracţiune* apar de obicei în urma unor mişcări extreme la nivelul articulaţiei umărului, cu sau fără dislocarea sau fractura umărului sau claviculei şi, ceea ce trebuie reţinut, este că leziunea nu este focală, ea cuprinzând nervul în lungime [5]. Pot apărea toate gradele de lezare ale nervilor. Cel mai des afectat este plexul brahial, dar se descriu şi elongări la nivelul nervului peronier, în avulsiile de diafiză proximală a fibulei sau de plex pelvin în fracturile de bazin sau hiperextensia coapsei. De asemenea, se citează elongaţiile apărute în traumatismele obstetricale, paralizia Erb sau paralizia Klumpke [5, 9] (tabelul 17.1).

Tabelul 17.1

Leziuni prin elongare sau tracţiune*

Nervul	Mecanism de producere
Plexul brahial	Accident rutier
Plex brahial-proximal/distal	Traumatisme obstetricale
Nervul axilar	Dislocări de umar
Nervul radial	Fracturi humerale
Nervul peronier comun	Fracturi de cap fibular

* După Belzberg şi Campbell (1996).

Scanned with OKEN Scanner

Leziunile prin *compresie* pot apărea în cursul anesteziei peridurale sau generale, somnului profund la persoanele dependente de droguri sau alcool (aşa-numita „*Saturday night palsy*", apare pareza de nerv radial) sau în fracturi, când nervul este comprimat între două fragmente osoase. De asemenea, sunt descrise şi leziuni produse de anevrisme [5].

Leziunile prin *ischemie* sunt produse, mai ales, în cadrul sindroamelor de compartiment când, consecutiv unor leziuni traumatice, apare mărirea în volum a unei întregi loje anatomice, cu apariţia semnelor neurologice de pareză la acest nivel (de exemplu paralizia Volkmann, care apare după reducerea unei fracturi la nivelul lojei anterioare a antebraţului) [5].

Leziunile prin *curent electric* apar la contactul cu un fir de înaltă tensiune şi ele par să fie extinse, cu posibilităţi restrânse de recuperare. Experienţa în cadrul acestor leziuni este limitată şi nu există un protocol terapeutic de urmat [5].

Leziunile prin *injectare* de medicamente apar cel mai adesea la nivelul fesei (cu lezarea nervului sciatic) sau la nivelul humerusului în porţiunea mijlocie (cu lezarea nervului radial) [5].

DIAGNOSTIC ŞI INDICAŢII

Diagnosticul este stabilit pe baza examenului clinic, evaluându-se, în principal, tulburările motorii şi de sensibilitate [8]. Simptomul descris clasic în leziunile nervilor periferici este *cauzalgia*, caracterizată ca o senzaţie spontană de arsura apărută în teritoriul de distribuţie al nervului, asociată cu o sensibilitate crescută la stimulii dureroşi [1, 2, 5]. Dacă este necesar, diagnosticul poate fi confirmat cu ajutorul studiilor electrofiziologice [8].

Stabilirea unui *diagnostic precoce* şi precis poate fi dificil, în condiţiile unor unităţi de primire a urgenţelor (UPU) supraaglomerate, cu personal cu mai puţină experienţă în patologia neurologică, de aceea este imperativ necesar ca, examinarea nervilor periferici să se facă la toţi pacienţii conştienţi, cu fracturi sau plăgi extinse ale membrelor şi la unii dintre cei cu stare de conştienţă abolită (de exemplu, absenţa leziunilor la nivelul nervilor median sau ulnar poate fi stabilită prin observarea sudoraţiei la nivelul degetelor arătător sau mic, sau încreţirea pielii la imersia în apă) [5]. În urgenţă pot fi executate două teste rapide pentru a detecta posibilele leziuni la nivelul nervilor periferici: *testul conului* şi *testul flexie-extensie al halucelui* [5]. *Testul conului* presupune executarea de către pacient a unui con cu degetele de la mână şi apoi extensia policelui. Executarea acestui test exclude cu o mare probabilitate o leziune severă la nivelul nervilor median, ulnar sau radial. *Testul flexie-extensie al halucelui* presupune executarea acestor mişcări şi indică lipsa unei leziuni severe la nivelul ramurilor tibial şi peronier ale nervului sciatic. De asemenea, există şi alte teste simple care pot fi executate în urgenţă: percepţia înţepăturii la nivelul feţei palmare a falangei distale a indicelui arată integritatea nervului median; aceeaşi senzaţie percepută la nivelul degetului mic atestă integritatea nervului ulnar în timp ce, posibilitatea extensiei falangei distale a policelui contra unei forţe exclude o leziune severă la nivelul nervului radial [5].

Neurochirurgul trebuie să stabilească dacă traumatismul a produs avulsia rădăcinilor nervoase la nivelul măduvei spinării pentru că, în acest caz, recuperarea spontană este imposibilă. Diagnosticul de certitudine include, pe lângă examenul clinic, mielografia urmată de CT-scan sau IRM (se constată prezenţa de pseudomeningocele) [9].

Chirurgia nervului periferic are ca *obiective principale* restabilirea continuităţii nervului [1] şi asigurarea condiţiilor optime pentru regenerare şi restabilirea funcţiilor nervoase [2, 9]. Odată stabilit diagnosticul, medicul este pus în situaţia de a stabili conduita terapeutică optimă. Chirurgul trebuie să răspundă în acest moment la câteva întrebări: *Dacă?, Când?, Unde?* să opereze şi *Ce procedeu chirurgical?* să aleagă.

Câţiva termeni sunt folosiţi în practica chirurgicală: *neurotizaţie,* se referă la creşterea axonului în interiorul ţesutului conjunctiv; *neurorafia* este unirea a două capete nervoase, de obicei prin sutură, pentru a facilita neurotizaţia; dacă cele două bonturi nu se unesc atunci este necesară *interpoziţia unei grefe nervoase*; termenul de *transfer nervos* este folosit pentru transferul unei grefe nervoase la capătul distal al unui nerv lezat care se presupune că nu se va mai putea reinerva [5, 9].

Leziunile imediate ale nervilor periferici. Majoritatea autorilor disting între leziuni produse de obiecte tăietoare-înţepătoare (cuţite, lame, ace,

Scanned with OKEN Scanner

fragmente de sticlă), acestea ducând la leziuni *sharp*, de cele produse de elice, radiatoare, drujbe, muşcături de animale, care determina leziuni *blunt* [1, 2, 5, 9].

În cazul unei *leziuni deschise* produse de un instrument ascuţit, diagnosticul este stabilit prin localizarea plăgilor şi examinare clinică şi, la pacienţii inconştienţi, prin explorare anatomică [8]. Se practică *neurorafie primară*. În cazul unor leziuni produse de obiecte boante, chirurgul trebuie să cântărească momentul optim al intervenţiei: *neurorafie primară* sau *primară întârziată*, împreună cu celelalte leziuni, realizând astfel o reconstrucţie globală (1), sau intervenţie de urgenţă pentru rezolvarea leziunilor asociate şi reintervenţie după 3–6 săptămâni pentru rezolvarea leziunilor nervoase (*two-stage intervention*) [2, 8]. Fiecare dintre cele două metode are avantaje şi dezavantaje (vezi tabelul 17.2) [9].

În cazul unor *leziuni închise*, mecanismul este de obicei de elongare-tracţiune sau compresie, injuria apărând consecutiv unor fracturi (de exemplu nervul radial în fractura de humerus sau nervul sciatic în fracturile pelvine), compresia plexului brahial între claviculă şi prima coastă. Intervenţia chirurgicală de urgenţă se practică în cazul apariţiei semnelor de compresiune acută sau dacă există un hematom extins în urma unei leziuni vasculare. Repararea nervului se face într-un timp operator secundar [8].

Sunt descrise *complicaţii imediate* ale leziunilor nervilor periferici, apărute la 12–48 de ore după traumatism, cu agravarea statusului neurologic. Decelarea unui hematom, sindrom de compartiment sau prezenţa unui pseudoanevrism reclamă intervenţie chirurgicală de urgenţă [9].

Leziunile întârziate ale nervilor periferici. În cazurile în care operaţia de urgenţă a indicat păstrarea continuităţii nervoase şi în leziunile cu obiecte boante în care există posibilitatea păstrării integrităţii nervului, pacientul urmează fizioterapie şi este urmărit clinic şi electrofiziologic. După trei luni cazul se reevaluează şi se decide daca, este indicată o *explorare* sau urmărire în continuare [8].

TIPURI PARTICULARE DE LEZIUNI ALE NERVILOR PERIFERICI

Există câteva leziuni ale nervilor periferici întâlnite mai des:

SINDROMUL DE TUNEL CARPIAN

Apare în urma compresiunii prelungite a nervului median, de către retinaculul flexorilor mâinii împotriva oaselor carpiene. Se descriu: dureri în articulaţia pumnului cu iradiere în police şi indice, atrofia grupului tenar, hipoestezie la nivelul degetelor I, II şi III şi pe faţa laterală a inelarului, semnul Tinel prezent în 50% din cazuri, viteza de conducere este diminuată iniţial. Agravarea simptomatologiei impune sancţiune chirurgicală cu secţionarea retinaculului flexorilor [1, 2].

STRIVIREA NERVULUI ULNAR LA COT

Survine la distanţă de câţiva ani după un traumatism la nivelul cotului, este favorizată de anumite poziţii profesionale şi se prezintă cu dureri şi parestezii pe faţa ulnară a mâinii, semnul Tinel pozitiv la nivelul epitrohleei, scăderea marcată a vitezei de conducere prin nervul ulnar [2].

Tabelul 17.2

Intervenţie de urgenţă *versus* intervenţie amânată

Timing	Avantaje	Dezavantaje
Reparare de urgenţă (plagă deschisă, anfractuoasă)	• permite reinervarea precoce • bonturile sunt uşor de găsit şi retractate minim • aliniere facilă • stimulare electrică pentru segregarea fasciculelor motorii şi senzitive	• nu sunt descrise leziunile nervoase proximale şi distale • nu se poate efectua stimulare intraoperatorie
Intervenţie amânată (leziune prin elongare)	• decelarea exactă a leziunilor • stimulare intraoperatorie • risc mai scăzut de complicaţii	• prezenta fibrozei, nevroamelor • defect mare de substanţă

După Belzberg şi Campbell (1991).

Scanned with OKEN Scanner

LEZIUNILE NERVULUI RADIAL

Apar, mai ales, la nivelul şanţului de torsiune humeral, în fracturi, consolidări vicioase şi intervenţii chirurgicale la acest nivel. Se manifestă prin atrofia muşchilor extensori ai antebraţului şi hiperestezie în teritoriul inervat. Dacă se intervine chirurgical până la 3–4 luni de la injurie, rezultatele sunt satisfăcătoare [2].

LEZIUNILE PLEXULUI BRAHIAL

Se pot produce prin plăgi la acest nivel sau prin elongarea membrului superior cu avulsie totală sau parţială a rădăcinilor (mai ales în accidentele de motocicletă) şi pot fi însoţite de leziuni ale vaselor mari de la baza gâtului, apexului pulmonar. De asemenea, mai pot apărea în luxaţiile anterioare ale capului humeral sau fracturi de claviculă. Sindromul Bernard-Horner poate fi des întâlnit, membrul superior apare balant, inert. Diagnosticul pozitiv se pune după efectuarea unei mielografii sau IRM. Sancţiunea chirurgicală este de obicei imediată, dar poate fi şi întârziată, mai ales în leziunile provocate de proiectile cu viteze mari [2].

PROCEDEE CHIRURGICALE

PREOPERATOR

Imobilizarea membrului lezat, trebuie evitată, pentru menţinerea lungimii tendoanelor, a mobilităţii articulare şi a tonusului muşchiului denervat [5].

EXPUNEREA NERVULUI

Majoritatea autorilor preferă incizii arcuate, care să urmărească şanţurile de flexiune [5]. În intervenţiile de urgenţă plaga existentă este lărgită, în timp ce, în cazul intervenţiilor întârziate se folosesc incizii la distanţă de nerv. Nervul este expus larg proximal şi distal de leziune, în ţesut indemn [8]. În leziunile Sunderland I nervul apare normal la inspecţie şi la palpare. Când este întâlnită o leziune Sunderland II inspecţia poate evidenţia existenţa unui nevrom – care nu este totuşi rezecat – dacă se constată o conducere a potenţialelor de acţiune combinate – CNAP – la acest nivel (proba exclude astfel degenerescenţa walleriană) [9].

NEUROLIZA

Poate fi externă şi internă. Neuroliza externă constă, în îndepărtarea ţesutului cicatriceal din jurul nervului pe toată lungimea sa şi este primul pas, în cadrul *leziunilor în continuitate* sau pentru bonturile proximal şi distal, în leziunile cu întreruperea continuităţii nervoase [5]. Studiile arată rezultate superioare celor obţinute prin sutură [5]. În neuroliza internă, fasciculele nervoase sunt disecate şi se încearcă îndepărtarea ţesutului cicatriceal interfascicular, fiind folosită în leziunile parţiale sau în cazul în care celelalte procedee nu au reuşit să amelioreze durerea [5]. Rezultatele postoperatorii sunt disputate: unii autori citează progresia deficitului neurologic în ciuda acurateţii tehnicii chirurgicale [5], în timp ce alţii fac o distincţie calitativă a fibrozei interfasciculare postoperatorii, urmare a unei tehnici microneurochirurgicale „curate" sau deficitare [13].

SUTURA CAP-LA-CAP (*END-TO-END*)

Este modul clasic de sutură în leziunile în care capetele nervului pot fi aproximate fără a fi în tensiune. Poate fi utilizată atunci când defectul nu depaşeşte 15% din distanţa dintre articulaţiile sub- şi supraiacentă. Tipul acesta de sutură este similar procedeului de anastomoză şi se efectuează cu fire din material sintetic [9]. După o prealabilă pregatire a bonturilor, obişnuit se folosesc fire de reperaj în plan orizontal prin *epineurium*-ul nervului, după care se efectuează sutura posterioară şi, în final, cea anterioară [1, 2]. Sutura se face până la apropierea capetelor (fig. 17.1).

Evitarea tensiunilor din nerv se face prin disecţia nervului spre proximal şi distal, disecţia ramurilor musculare ale nervului, transpoziţia submusculară a nervului, rezecţie osoasă, imobilizarea membrului în flexie [9].

SUTURA FASCICULARĂ

Acest procedeu este folosit pentru o cât mai bună regenerare nervoasă şi constă în sutura separată a unui număr variabil de fascicule, prin aproximarea lor sau prin utilizarea unor grefe (fig. 17.2). Avantajul metodei este posibilitatea suturii doar a fasciculelor lezate, fasciculele indemne ale aceluiaşi tract fiind lăsate pe loc. Dezavantajele procedurii sunt: timpul mai mare operator şi riscul de apariţie al fibrozei la nivelul *perineurium*-ului [9].

Scanned with OKEN Scanner

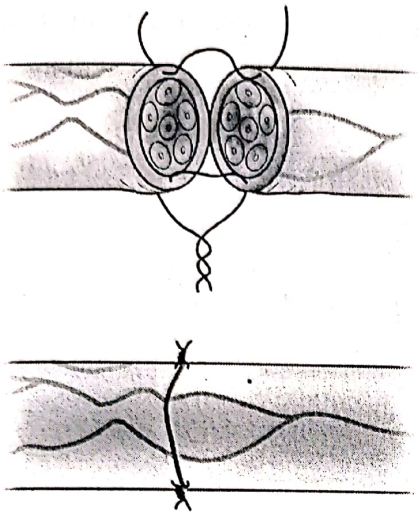

Figura 17.1. Etapele tehnicii de sutură *end-to-end.*

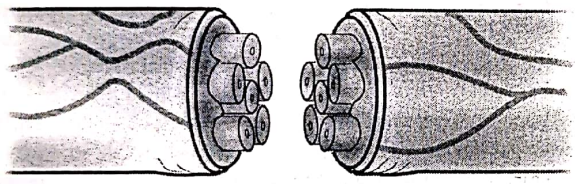

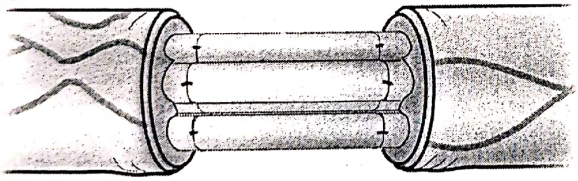

Figura 17.2. Etapele suturii fasciculare.

GREFA NERVOASĂ

Se foloseşte atunci când bonturile nu pot fi aproximate fără a se crea tensiune în nerv. Au fost propuse o varietate de materiale: tub din cauciuc, perete arterial, colagen, tub din tantal, allografe nervoase, însă cea mai bună soluţie pare să fie autografa. Grefa trebuie să fie cu 10–20% mai mare decât defectul nervos. Procedura se efectuează în două etape, la interval de una–două săptămâni: prima constă din secţiunea nervului donor pentru a produce degenerescenţa wallerianã a capătului distal, a doua recoltarea şi grefarea nervului (fig. 17.3).

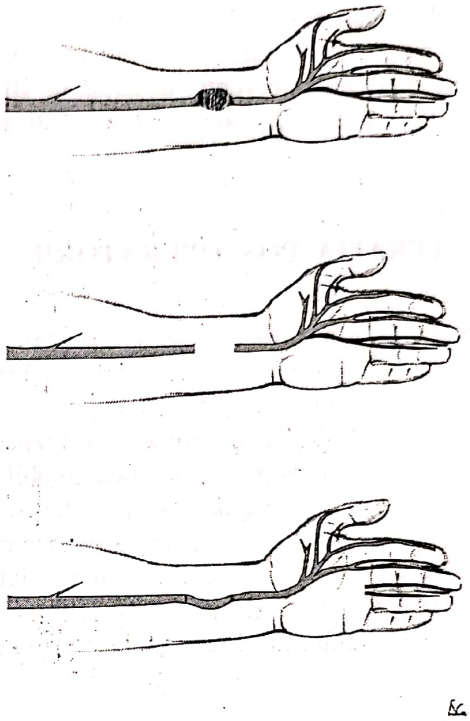

Figura 17.3. Grefă nervoasă din porţiunea distală a nervului median care inervează al treilea spaţiu interdigital, folosită pentru repararea unei leziuni a trunchiului principal, după rezecţia unui nevrom.

Nervii donori cei mai utilizaţi sunt: nervii cutanaţi medial şi lateral ai antebraţului, ramura senzitivă a nervului radial, ramura cutanată dorsală a nervului ulnar, nervul sural [9].

TRANSPOZIŢIA DE NERV

Este o metodă chirurgicală de mobilizare a unui nerv într-o altă poziţie decât cea anatomică, cu scopul de a-i oferi acestuia condiţii pentru regenerare [9]. Exemplul clasic este transpoziţia nervului ulnar anterior de epicondilul medial al humerusului, într-un tunel muscular [2] sau subcutanat [9].

TRANSFERUL NERVOS

Este un procedeu care se foloseşte atunci când nu pot fi utilizate sutura directă sau grefa nervoasă. Un nerv indemn este divizat şi capătul proximal este folosit pentru a înlocui capătul distal al

Scanned with OKEN Scanner

nervului lezat. Eficiența metodei face încă obiectul unor dezbateri [9]. Exemplul clasic de transfer nervos este repararea (neurotizația, termen echivalent doar după unii autori [9]) în avulsia rădăcinilor nervoase ale plexului brahial cu ajutorul nervilor indemni: rădăcinile anterioare ale plexului cervical (intervenție descrisă de Brunelli în 1980), nervul frenic, nervii intercostali, nervul accesor [5].

TERAPIA POSTOPERATORIE

Imediat postoperator se impune o imobilizare strictă a membrului afectat [8, 9]. După 8 zile mijloacele de contenție pot fi îndepărtate, locul coaptării considerându-se suficient de rezistent la tracțiune [8]. Alți autori recomandă imobilizarea în gips pentru 3–6 săptămâni [9]. Se impune începerea fizioterapiei și stimulare electrică a mușchilor cu ajutorul curenților exponențiali [8]. Evaluarea regenerării nervului se face cu ajutorul testului Tinel, iar a mușchiului cu electromiografie [9].

SINDROAME ALGICE ÎN LEZIUNILE NERVILOR PERIFERICI

Sindroamele algice apar într-o proporție variabilă în leziunile nervilor periferici și reprezintă o încercare terapeutică. Factorii favorabili apariției durerii sunt imobilizarea, lipsa mișcărilor, existența leziunilor asociate. *Durerea de denervare* este descrisă în faza acută, apare la nivelul mușchilor, diminuă după câteva săptămâni, odată cu instalarea fibrozei, dar poate fi întreținută de imobilizările intempestive. *Durerea de regenerare* se manifestă odată cu inițierea procesului de vindecare al nervului, are caracter de arsură, parestezii și durează câteva luni. Termenul de *cauzalgie* este rezervat durerilor de intensitate mare, cu caracter de arsură și prag de sensibilitate extrem de coborât, care răspund parțial sau total la blocaj simpatic sau simpatectomie. *Durerea nevritică* este cea mai frecventă sursă de discomfort asociat cu leziunile de nerv periferic, are același caracter de arsură, se însoțește de parestezii și este ameliorată de carbamazepină, amitriptilină. Tratamentul include stimulare electrică cu electrozi implantați sau sancțiune chirurgicală. *Nevroamele posttraumatice* beneficiază, în funcție de autor, de rezecție largă cu sau fără repararea ulterioară a defectului, sau de închiderea etanșă a capătului distal al fiecărui fascicul nervos și inserția nervului în masa musculară sau în țesutul moale [5].

BIBLIOGRAFIE

1. Constantinovici A., Ciurea A.V., Ghid practic de neurochirurgie. Ed Medicală, 1998.
2. Constantinovici A., Leziunile traumatice ale nervilor periferici. În Tratat de Patologie Chirurgicală, sub redacția N. Angelescu, Editura Medicală, 2003.
3. Fernandez E., Pallim R., La Matca F. *et al.*, Neurosurgery of The Peripheral Nervous System – Part I; Basic Anatomic Concepts. Surg Neurol 46: 47–8, 1996.
4. Greenberg M.S., Handbook of Neurosurgery, 5th Edition. Thieme, 2001.
5. Kline D.G., Hudson A.R., Acute Injuries of Peripheral Nerves – Capitolul 91 in Youmans JR: Neurological Surgery, Fourth Edition, 1996.
6. Lindsay K.W., Bone I., Callander R., Neurology and Neurosurgery Illustrated, Churchill Livingstone, 1991.
7. Millesi H., Kovac W., Morphologic classification of nerve stumps. Presented at the symposium Peripheral Nerve Surgery Today-Turning Point or Continuous Development. Vienna. Austria. Nov 23–26, 1991.
8. Millesi H., Surgical Management of Lesions of the Peripheral Nerves and Brachial Plexus, WB Saunders Company, 2000.
9. Rengachary S.S., Wilkins R.H., Neurosurgical Operative Atlas, AANS Publications Committee, Chicago, 1991.
10. Schmidek H.H., Operative Neurosurgical Techniques, Fourth Edition, WB Saunders Company, 2000.
11. Seddon H.J., Three types of nerve injury. Brain 66:237, 1943.
12. Sunderland S., A classification of peripheral nerve injuries producing loss of function. Brain, 1951.
13. Zapuhlîh G., Sindroamele de Tunel, Chișinău, 2004.

Scanned with OKEN Scanner

Capitolul 18
SUPURAȚIILE ENDOCRANIENE NEUROCHIRURGICALE

ION POEATĂ, ALEXANDRU VLAD CIUREA

Capitol dedicat colegului nostru George Buică, medic primar neurochirurg, şef secţie Neurochirurgie Cluj-Napoca

ASPECTE GENERALE

Supurațiile endocraniene neurochirurgicale (SEN) sunt colecții purulente intracraniene ce se pot dezvolta la nivelul următoarelor compartimente intracraniene: în parenchimul cerebral; 1. abcesul cerebral (AbC), spațiile situate de o parte şi de alta a durei mater; 2. empiemul subdural (ESD); 3. abcesul epidural (AbE). Atât spațiul subdural (între duramater şi arahnoidă) cât şi cel epidural (între duramater şi craniu) sunt în condiții normale virtuale.

Supurațiile endocraniene sunt procese expansive intracraniene cu evoluție în majoritatea cazurilor, fatală în absența tratamentului. Când efectul de masă al colecției şi al edemului perilezional depăşeşte spațiile de rezervă intracraniene, se produce o creştere a presiunii intracraniene, cu efecte în final deosebit de grave (scaderea până la oprire a fluxului sanguin intracranian, angajările cerebrale).

Tabloul clinic, incidența şi prognosticul acestor afecțiuni s-a schimbat în ultimii 15 ani. Pe de o parte antibioterapia modernă, neuroimagistica şi abordurile minim invazive, profilaxia prin depistarea şi tratamentul precoce al factorilor cauzali (sinuzita, otita medie, mastoidita, abcesele pulmonare, abdominale, dentare, traumatismele craniocerebrale deschise, în special plăgile craniocerebrale împuşcate sau înjunghiate) sau a celor favorizanți (malformații cardiace cianogene, malformații arteriovenoase pulmonare, valvulopatii) au dus la scăderea incidenței şi la ameliorarea prognosticului SEN. Pe de altă parte, apariția SIDA, într-un procent crescut în unele colectivități, numărul mare de pacienți imunosupresați, îmbunătățirea duratei supraviețuirii în bolile neoplazice şi în special în cancerele rinofaringiene determină creşterea incidentei şi a mortalității prin abcese cerebrale.

Pe o statistică efectuată în țară [50] se regăsesc, într-una dintre clinicile universitare, 344 cazuri de supurații endocraniene tratate în decurs de 48 de ani (1951–1999): 296 cazuri de abces cerebral (54% adiacente, 29% metastatice, 13% de origine necunoscută, 4% post-traumatice), 36 cazuri de empiem subdural şi 12 cazuri de abces epidural.

ABCESELE CEREBRALE

1500–2500 cazuri pe an în SUA, cu o incidență mai mare în țările în curs de dezvoltare. Raportul bărbați/femei este de 1,5–3:1 [18]. În zilele noastre mortalitatea a scăzut la 10%, sau chiar mai puțin în unele serii, față de mortalitatea generală în AbC de peste 60% în era pre-antibiotică, şi 40% în era pre-CT-scan. Factorii incriminați în reducerea mortalității țin de: 1. îmbunătățirea metodelor de izolare microbiană cu un tratament țintit încă de la început, 2. dezvoltarea neuroimagisticii CT şi IRM care permite diagnosticul şi localizarea rapidă, urmărirea evoluției sub terapie, detectarea precoce a recidivelor, 3. antibioticele noi, mult

Scanned with OKEN Scanner

mai eficiente, 4. îmbunătățirea tehnicilor neurochirurgicale atât cea deschisă cât şi cea stereotactică, 5. îmbunătățirea tehnicilor anestezice şi a neuroterapiei intensive [30].

ETIOPATOGENIE

Germenii patogeni ce constituie agenții etiologici ai supurațiilor endocraniene (bacterii, fungi, protozoare) pot pătrunde, la nivelul compartimentelor anatomice amintite (parenchim cerebral, spațiu subdural, spațiu epidural), pe cale locală sau generală (hematogenă).

Contaminarea locală poate fi: 1. directă, în cadrul unui traumatism craniocerebral sau al unei intervenții chirurgicale, 2. de vecinătate, în supurațiile endocraniene de origine sinusală, otică etc. sau 3. diseminare endocraniană dintr-un compartiment endocranian în altul (colecții purulente intracraniene secundare unei alte infecții endocraniene (meningita, tromboflebita cerebrală supurativă, abces cerebral secundar empiemului subdural – fig. 18.1 etc.). Colecțiile lichidiene purulente, inclusiv abcesele cerebrale şi empiemele subdurale sunt extrem de rare în asociere cu meningita bacteriană [35].

Barierele mecanice de protecție a creierului față de agenții infecțioşi sunt reprezentate dinăuntru în afară de: spațiul subarahnoidian împreună cu membranele care îl delimitează; pia mater la interior şi arahnoida la exterior; dura mater, craniu şi structurile epicraniene (scalpul pe convexitate şi mucoasele cavităților aerice sinusale şi otomastoidiene la bază). În contaminarea directă, germenii pătrund prin lezarea traumatică a acestor bariere. În contaminarea de vecinătate se produce inițial, o infecție craniană sau extracraniană (sinuzita, otomastoidita etc.), de la care germenii se propagă intracranian, fie prin intermediul unui focar de osteită, fie pe cale venoasă, în special prin venele emisare ce fac legătura între circulația venoasă endo- şi exocraniană. Venele extremității cefalice sunt lipsite de valve. În contaminarea endo-craniană intercompartimentală, germenii pătrund dintr-un compartiment în altul depăşind bariera dintre ele. Abcesul cerebral secundar meningitei este o eventualitate rară, pe de o parte, datorită eficienței barierei piale pe de altă parte datorită tropismului specific al unor germeni pentru compartimentul subarahnoidian şi nu pentru cel intraparenchimatos.

Între torentul sanguin şi compartimentele intracraniene se interpune bariera hematoencefalică față de parenchimul cerebral, bariera coroidiană față de spațiul intraventricular, spațiile perivasculare Vichow-Robin, între vasele mici ce penetrează parenchimul cerebral şi spațiul subarahnoidian. Spațiul Vichow-Robin este locul de acumulare a celulelor inflamatorii în creier şi reprezintă, în același timp, calea de ieşire a acestor celule într-o manieră asemănătoare cu sistemul limfatic din restul organismului (SNC nu are limfatice) [12].

Infectarea hematogenă se produce de la un rezervor de la distanță (infecții pulmonare, endocardita bacteriană, diverticuli colonici, infecții periodontale). Chiar şi după o investigație clinică foarte atentă, sursa de inoculare a SNC rămâne necunoscută în până la o treime din pacienți [30].

a b c d

Figura 18.1. a – Empiem subdural secundar unui hematom subdural; b – Control CT la 15 zile de la evacuarea empiemului; c – abces cerebral bilocular la 30 de zile de la evacuarea empiemului subdural; d – Control CT la 23 de zile de la evacuarea abcesului cerebral secundar empiemului subdural.

Scanned with OKEN Scanner

Abcesele de vecinătate. Bonnal şi colab. (1960) au denumit această grupă de abcese „propagate" sau „prin propagare" care includ: a. abcesele rinogene, b. abcesele otogene, c. abcesele secundare altor focare infecţioase de vecinătate. Abcesul odontogen este rar. În cele mai multe cazuri se asociază unei proceduri stomatologice în ultimele 4 săptămâni. Poate disemina şi hematogen [18].

Abcesele secundare unei otite medii (cele mai frecvente abcese cerebrale de vecinătate) sunt localizate de obicei în lobul temporal sau cerebel (fig. 18.3). Studiile iniţiale au raportat că 40% din abcesele cerebrale erau asociate cu otita medie, dar acest număr a scăzut. Totuşi, dacă tratamentul antibiotic este neglijat există un risc crescut de complicaţii intracraniene. Sinuzita paranazală continuă să fie o condiţie patologică importantă ce predispune la abces cerebral. Lobul frontal este localizarea predominantă a abcesului (fig. 18.2), deşi atunci când abcesul complică sinuzita sfenoidă sunt implicate, de regulă, lobul temporal şi şaua turcească [43].

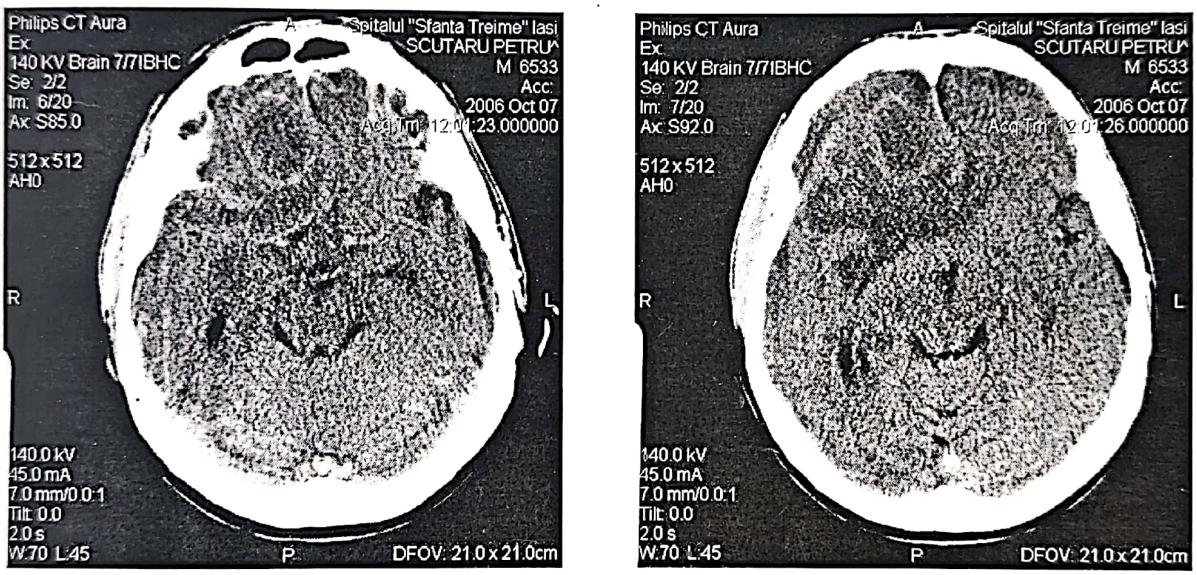

Figura 18.2. Abces frontal rinogen.

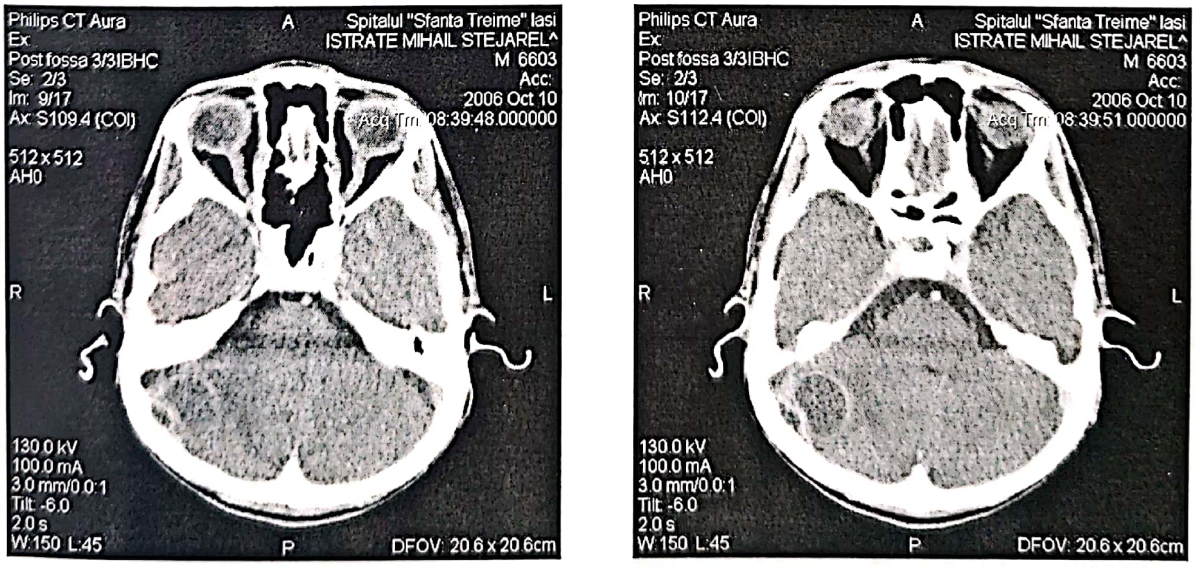

Figura 18.3. Abces cerebelos otogen.

Scanned with OKEN Scanner

Abcese metastatice (cu diseminare hematogenă – fig. 18.4 şi 18.5), sunt secundare unui focar infecţios situat la distanţă. Abcesele metastatice sunt adesea multiple (10–50% din cazuri) şi multiloculate, apar de regulă la joncţiunea corticomedulară, proporţional cu fluxul sanguin regional. Pot să apară şi în talamus, trunchi cerebral şi cerebel. Au o rată a mortalităţii mai mare decât abcesele de adiacenţă. Sursele cele mai obişnuite sunt afecţiunile pulmonare piogene, mai ales abcesul pulmonar, bronşiectazia, empiemul şi fibroza chistică. Abcesul cerebral poate apare pe cale hematogenă de la infecţiile cutanate, osteomielite, infecţii pelvice, colecistite şi alte infecţii intra-abdominale. Endocardita bacteriană este rar sursa unui abces cerebral (mai puţin de 5% din cazuri în cele mai multe serii), în ciuda unei bacteriemii continue.

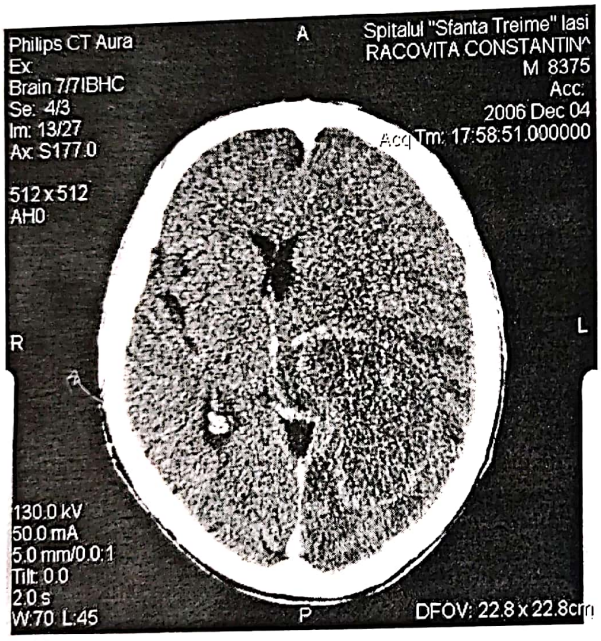

Figura 18.4. Abces cerebral de cauză pulmonară.

Există unii factori predispozanţi pentru apariţia abceselor cerebral hematogene [43]. Pacienţii cu malformaţii cardiace congenitale cu şunt dreapta-stânga, cu flux crescut sunt predispuşi la diseminare cerebrală a infecţiei de la diverse surse din organism (abcese cerebrale cianogene – fig. 18.5). De asemenea, pacienţii cu malformaţii arteriovenoase pulmonare, cei cu sindrom Osler-Weber-Rendu (incidenţa crescută a malformaţiilor arteriovenoase pulmonare în telangiectazia hemoragică ereditară) sunt predispuşi la formarea abceselor cerebrale. În ambele situaţii, o cantitate de sânge venos ajunge în circulaţia sistemică (deci inclusiv la creier), ocolind filtrul capilarelor pulmonare. În plus, hematocritul redus şi presiunea scăzută a oxigenului la copiii cu cardiopatie cianogenă congenitală, creează un mediu hipoxic, care predispune la proliferarea abcesului. Riscul estimat de AbC este de 4–7%, în special în tetralogia lui Fallot.

Aproximativ 50% dintre pacienţi cu fistulele pulmonare arterio-venoase prezintă sindromul Osler-Weber-Rendu (telangiectazia hemoragică congenitală) şi la aproximativ 5% dintre aceşti pacienţi va apărea un abces în decursul vieţii.

Un risc mai mare pentru dezvoltarea abceselor cerebrale îl au pacienţii cu boli cronice debilitante (diverse neoplazii), pacienţii cu tratament imunosupresor (imunosupresaţi) mai ales în cadrul transplantului de organe sau pacienţii cu SIDA (imunodeficienţi) – fig. 18.6.

Abcesele post-traumatice (fig. 18.7) sunt determinate de cele mai multe ori de infectarea directă a parenchimului cerebral. Pot fi acute, cronice şi AbC traumatice tardive.

Abcesele de origine necunoscută (în medie 20% din cazuri în diverse statistici). Abcesele de origine necunoscută sunt abcese a căror sursă infecţioasă nu poate fi decelată clinic sau cu mijloacele de investigaţie uzuale.

Distribuţia din punct de vedere etiopatogenic, în numeroase serii de AbC, s-a modificat în decursul timpului. În trecut exista o preponderenţă a abceselor adiacente, urmate de cele metastatice, post-traumatice şi de origine necunoscută.

PARTICULARITĂŢI ALE ABCESELOR CEREBRALE LA COPII

25% din cazurile de abces cerebral apar la copii, cele mai multe în grupul de vârstă 4–7 ani, de obicei la pacienţi cu un focar otic sau la pacienţi cu cardiopatie congenitală cianogenă [43]. Într-un studiu comparativ al abceselor cerebrale la copil, din perioada 1945–1980 şi respectiv 1981 şi 2000, s-au constatat următoarele: cardiopatiile congenitale au fost cel mai important factor predispozant în ambele perioade, în comparaţie cu prima perioadă, cele mai importante tendinte, includ scăderea numărului de abcese apărute la pacienţii cu infecţie de sinus şi otice (11% între 1981 şi 2000, comparativ cu 26% între

Scanned with OKEN Scanner

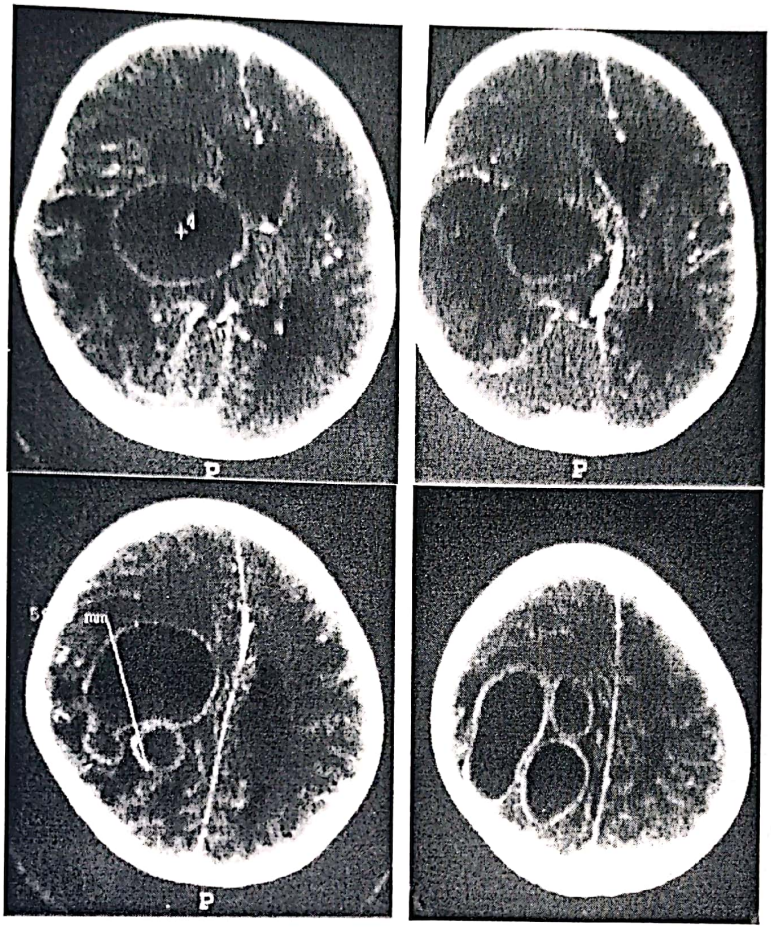

Figura 18.5. Abces cianogen.

Figura 18.6. Abces toxoplasmozic în SIDA.

Scanned with OKEN Scanner

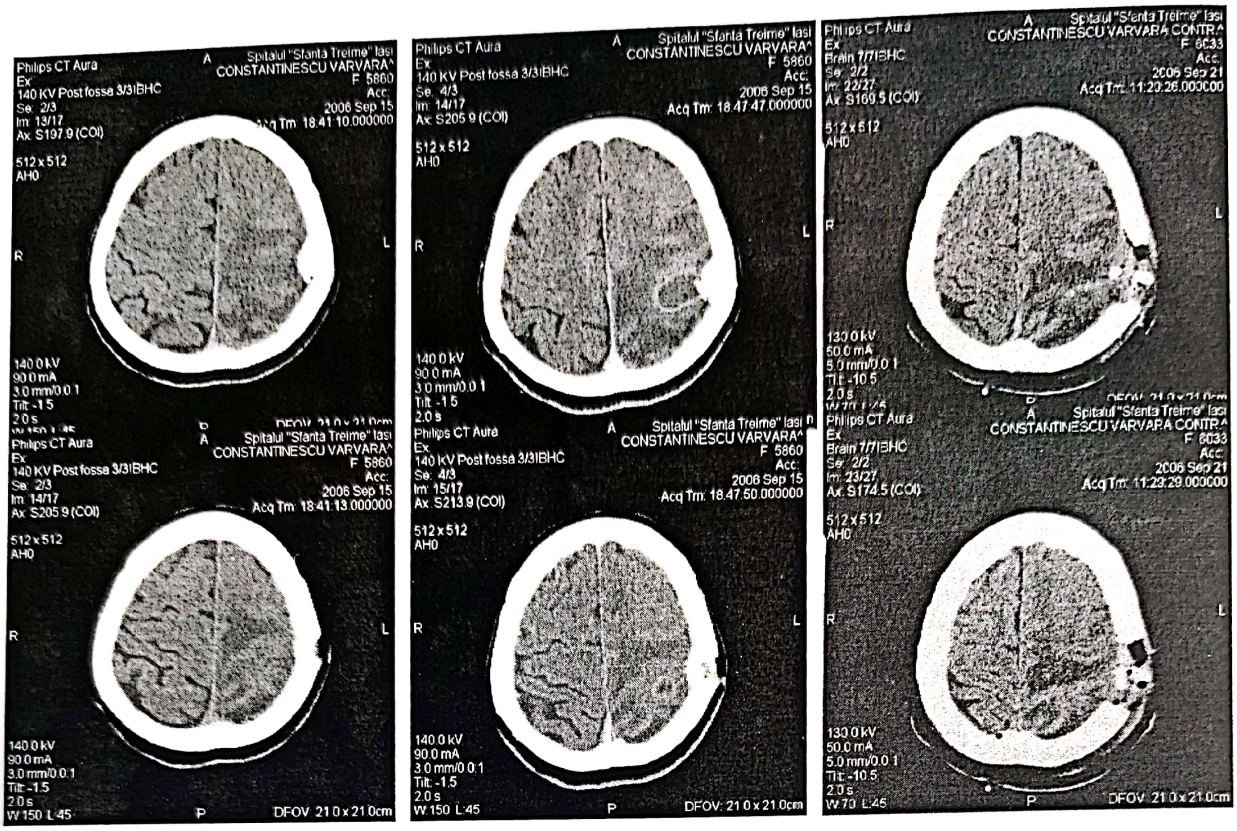

Figura 18.7. Abces post-traumatic după plagă craniocerebrală neglijată: dreapta – CT fără contrast, mijloc – CT cu contrast, stânga – CT postoperator.

1945 şi 1980), creşterea numărului copiilor trataţi numai cu antibiotice (22% comparativ cu 1%), o rată a mortalităţii relativ stabilă (24% *vs.* 27%) şi identificarea lui *Citrobacter* şi a fungilor ca şi cauze de abcese intracraniene, neobservate în prima perioadă 1945–1980. *Citrobacter* a fost descoperit numai în perioada neonatală. Fungii au fost microorganismele patogene predominante în cazurile imunodeprimate [17].

MICROBIOLOGIA

În funcţie de etiologia abcesului cerebral, germenii implicaţi în mod obişnuit sunt redaţi mai jos [43]:

1. Abces otogen (secundar otitei medii sau mastoiditei): Streptococci (anaerobi sau aerobi), *Bacteroides* şi *Prevotella* spp., *Enterobacteriaceae.*
2. Abces rinogen (secundar sinuzitei frontoetmoidale sau sfenoidale): Streptococci, *Bacteroides* spp., *Enterobacteriaceae*, *Staphylococcus aureus, Haemophilus* spp.
3. Abces cerebral de origine dentară: combinaţii de *Fusobacterium, Prevotella* şi *Bacteroides* spp., streptococci.
4. Abces posttraumatic sau postchirurgical: *S. aureus,* streptococci, *Enterobacteriaceae*, *Clostridium* spp.
5. Abces cerebral secundar unei infecţii pulmonare: *Fusobacterium, Actinomyces, Bacteroides* şi *Prevotella* spp., streptococci, *Nocardia* spp.
6. Abces cerebral secundar endocarditei bacteriene: *S. aureus,* streptococci.
7. Abces cianogen: streptococci, *Haemophilus* spp. *Mucorales*, *Candida* spp.
8. La pacieţi cu transplant de organe; *Aspergillus* spp., *Candida* spp., *Mucorales*, *Enterobacteriaceae*, *Nocardia* spp., *Toxoplasma gondii.*
9. La pacienţi cu SIDA: *Toxoplasma gondii, Nocardia* spp., *Mycobacterium* spp., *Listeria monocytogenes, Cryptococcus neoformans.*

Scanned with OKEN Scanner

Germeni ca *Toxoplasma gondii*, specii de *Nocardia, Aspergillus, Candida* sunt cei mai frecvenţi agenţi ai abcesului cerebral la pacienţii cu SIDA. La pacienţii cu transplanturi (atât măduva cât şi organe): infecţiile fungice sunt obişnuite, cele mai multe fiind datorate lui *Aspergillus fumigatus*, dintr-un focar primar pulmonar. Incidenţa abceselor cerebrale micotice a crescut. Speciile de *Candida* au ajuns să fie agentul etiologic prevalent; leziunile neuropatologice includ microabcese, macroabcese, granuloame necazeoase şi noduli gliali difuzi. Factorii de risc pentru infecţiile invazive cu *Candida* includ tratamentul cu agenţi imunosupresivi, corticosteroizi, terapia antimicrobiană cu spectru larg, copiii prematuri, pacienţii cu malignităţi, neutropenie, boala granulomatoasă cronică, diabet sau leziuni termice şi pacienţii care au cateter venos central. Sunt şi alte specii de fungi patogeni care trebuie luate în considerare în diagnosticul diferenţial al abcesului cerebral micotic [43].

La nou-născuţi: sunt obişnuite bacteriile Gram-negative, deoarece fracţiunea IgM nu traversează placenta [18].

Identificarea germenului (germenilor) patogen este uneori dificilă. Culturile din abcesele cerebrale sunt sterile în până la 25% din cazuri. Modificările temperaturii, contactul cu aerul, condiţiile de transport şi însămânţare pot provoca modificări în culturile microbiene. Antibioterapia premergătoare prelevării poate modifica flora microbiană a puroiului din AbC. Din punctul de vedere al rezultatului examenului bacteriologic, abcesele pot fi monomicrobiene, polimicrobiene, cu germeni neidentificaţi şi sterile.

MORFOPATOLOGIE

Sediul AbC este în strânsă dependenţă cu etiopatogenia. Abcesele adiacente sunt localizate lângă focarul infecţios, adică în lobul frontal pentru cele rinogene, în lobul temporal şi cerebel pentru cele otogene. Abcesele metastatice şi cele de origine nedeterminată, afectează mai ales lobii frontali sau parietali, deseori sunt profunde, paraventriculare, mai frecvent în emisferul stâng. Abcesele traumatice sunt localizate în zona de impact a traumatismului cranio-cerebral deschis.

Forma şi numărul AbC. Concepţia clasică consideră că există trei tipuri AbC: unice, multiloculare şi multiple.

AbC multiloculare – au contur neregulat, cu despărţituri multiple intracavitare şi tendinţa la recidivă, în cazul când nu sunt extirpate în totalitate. Ele apar cu prioritate în cadrul abceselor metastatice. Reprezintă circa 20% din cazurile cu abces cerebral. Excizia chirurgicală, pare să fie mai adecvată, faţă de evacuarea prin puncţie stereotaxică, în aceste cazuri. Chiar şi în cazul exciziei, riscul de recidivă este semnificativ mai mare decât în abcesul unilocular, ceea ce impune o urmărire atentă şi de lungă durată a cazurilor.

AbC multiple sunt perfect izolate şi la distanţă unele de altele. Pot exista în număr mare. De obicei sunt abcese metastatice. Se regăsesc cel mai adesea la pacienţi care prezintă următoarele condiţii predispozante: cardiopatie congenitală, abces pulmonar, empiem, bronşiectazii, endocardită bacteriană şi în stări patologice cu status imun compromis [30].

Constituirea AbC are loc în mai multe stadii [3, 30], demonstrate clinic, imagistic (fig. 18.8) şi pe studii experimentale. Pentru abcesul rezultat prin inoculare de streptococ hemolitic în creierul de cîine durata acestor stadii este redată mai jos. În condiţii clinice, durata stadiilor este foarte variabilă (poate fi mult prelungită) în funcţie de reactivitatea gazdei, virulenţa germenului, antibioterapie, corticoterapie etc.

- *Stadiul I* – encefalita presupurativă (zilele 1–3): este caracterizat printr-un infiltrat inflamator acut cu bacterii vizibile la coloraţia Gram şi cu edem important în jurul leziunii. Pe parcursul stadiului de cerebrită precoce, se observă o zonă de demarcaţie în jurul ariei iniţiale de inoculare, compusă din celule inflamatorii şi este acompaniată de o infiltraţie perivasculară compusă din neutrofile, plasmocite şi mononucleare.
- *Stadiul II* – encefalita supurativă sau stadiul de abces necolectat (zilele 4–9): centrul leziunii, mai bine delimitat, devine necrotic (focarele necrotice de mici dimensiuni se unesc într-o zonă centrală), macrofagele şi fibroblaştii încep să invadeze periferia (celulelor de inflamaţie acută li se adaugă macrofage şi fibroblaşti), o formaţiune reticulară înconjură centrul necrotic.
- *Stadiul III* – abcesul colectat sau abcesul confluent (zilele 11–13): apare ca o confluare de zone purulente, care formează o colecţie supurată, conturată de formarea unei capsule fibrotice compusă din colagen şi reticulină, înconjurată de un inel de glioză. Un număr crescut de fibroblaşti şi macrofage infiltrează periferia şi se depune colagenul matur care

Scanned with OKEN Scanner

formează capsula. Odată cu formarea capsulei incipiente, centrul necrotic începe să scadă în dimensiuni, cu formarea simultană a capsulei colagenice, care este mai puțin proeminentă pe fața ventriculară a leziunii; edemul cerebral începe să descrească.

Stadiul IV – abcesul încapsulat – formarea capsulei definitive (ziua 14 și după); capsula matură este formată din trei învelișuri: un înveliș extern, gliotic, unul intermediar colagenos și unul intern, granulos. Un abces cerebral matur este caracterizat prin cinci arii histologice distincte: un centru necrotic (purulent) înconjurat de o regiune periferică cu fibroblaști și celule inflamatorii care este înconjurat la rândul lui de capsula dură de colagen, un strat de neovascularizație și, în sfârșit, o regiune de glioză reactivă și edem cerebral. Pe măsură ce se continuă încapsularea, centrul necrotic continuă să scadă în dimensiuni până când în afara capsulei se dezvoltă o glioză importantă.

La animalele imunodeprimate, chiar dacă răspunsul inflamator și edemul au fost modeste și au rezultat într-un efect de masă mai redus inițial, uneori dimensiunile abcesului au devenit mai mari datorită răspunsului imun diminuat [3].

TABLOUL CLINIC

Simptomatologia reunește elemente ale sindromului neurologic focal (compresiv sau iritativ – crize epileptice), ale sindromului infecțios și ale sindromului de hipertensiune intracraniană prin efectul de masă al colecției și al edemului asociat (proces expansiv intracranian). Manifestarea clinică, în forma completă („triada Bergman"): sindrom infecțios, sindrom neurologic focal și sindrom de hipertensiune intracraniană este relativ rară în zilele noastre (sub 50% din cazuri).

Cele mai frecvente simptome sunt cefaleea (70–90%), redoarea de ceafă (25%), vărsăturile, modificarea stării vigile (70%) (neatenție, iritabilitate, bradipsihie, obnubilare, confuzie, comă), crize focalizate sau generalizate, febră (45–50%), deficite neurologice focale (60%), pareze, deficite senzitive, afazie, tulburări de coordonare, modificări vizuale. Simptomele pot evolua lent progresiv sau se pot instala brusc. Edemul papilar se întâlnește în circa 25% din cazuri.

Există unele caracteristici specifice unor anumite tipuri de abcese cerebrale: abcese rinogene, abcese otogene, abcese cianogene, abcese traumatice, abcese toxoplasmozice în SIDA, abcesul postmeningitic al nou-născutului. Tabloul clinic și evoluția sunt însă de obicei polimorfe, dependente de terenul gazdei, de virulența germenului cauzal, de antibioterapia utilizată anterior etc.

Debutul afecțiunii este extrem de variat. Majoritatea AbC debutează prin fenomene de hipertensiune intracraniană (cefalee și vărsături), de multe ori asociate cu sindrom meningian. Debutul cu febră se întâlnește în special la copii. Abcesele supratentoriale pot debuta uneori zgomotos, prin crize comițiale generalizate sau, mai ales prin crize focale (motorii, temporale, senzitivo-motorii) însoțite de deficit motor postcritic. Abcesele subtentoriale prezintă de obicei la debut, tulburări de echilibru și coordonare. Uneori, debutul este insidios, manifestându-se prin cefalee cu alterarea treptată a conștienței și deficit motor minim.

a b c

Figura 18.8. Pacient cu meningită bacteriană tratată. Imaginile CT au fost efectuate la o lună interval una față de cealaltă relevând în final un abces temporal încapsulat: a. encefalita presupurativă, b. încapsulare precoce, c. capsula definitivă.

Scanned with OKEN Scanner

Sindromul infecţios local este prezent la abcesele adiacente rinogene, constând din edem frontal şi la abcesele posttraumatice.

Sindromul infecţios general este reprezentat, în primul rând de hipertermie (de obicei moderată) şi semnele biologice caracteristice infecţiilor (hiperleucocitoza cu neurotrofilie, creşterea vitezei de sedimentare a eritrocitelor).

Sindromul de hipertensiune intracraniană (HIC) (cefalee, vărsături, modificări ale fundului de ochi). Se întâlneşte în forma să completă, mai ales în AbC la copii.

Sindromul neurologic de localizare poate fi estompat de fenomenele de HIC. În aceste condiţii, pentru stabilirea precoce a diagnosticului, acesta trebuie căutat cu multă atenţie. În ordinea frecvenţei se întâlnesc: *deficitul motor* de diferite grade, tulburări de vorbire (în afectarea emisferului dominant), epilepsie, hemianopsie, în AbC subtentoriale se constată sindrom arhi- şi neocerebelos, paralizii de nervi cranieni.

Sindromul meningian se manifestă clinic major în meningitele bacteriene de acompaniament [11]. În formele obişnuite redoarea de ceafă este prezentă în 25% din cazuri.

Tulburările psihice. Alterarea de diferite grade a stării de constienţă a bolnavilor cu AbC este remarcată de către toţi autorii. Pentru explicarea acestui fenomen au fost incriminaţi factori ca: sindromul de HIC; dezvoltarea frecventă a procesului expansiv intracranian în lobul frontal şi/sau temporal; edemul marcat care însoţeşte AbC, endotoxinemia bacteriană; elementul encefalitic infecţios etc. Predomină tulburările de conştienţă (somnolenţă, confuzie, obnubilare, în forme grave, comă). Tulburările de conştienţă influentează major prognosticul.

Forme evolutive

Evoluţia este de multe ori imprevizibilă, se pot prezenta ca urgenţă imediată, în cazuri de debut acut sau agravare bruscă, prin depăşirea spaţiilor de rezervă intracraniene şi decompensarea sindromului de hipertensiune intracraniană (stare comatoasă, tulburări neurovegetative, sindroame de angajare – herniere temporală sau a amigdalelor cerebeloase), sau prin ruptura abcesului. Ruptura în ventricul cu ventriculita consecutivă este fatală în 80% din cazuri.

Forma progresivă, pseudotumorală, evoluează fără nici un fenomen inflamator local sau general.

Clasic, se consideră că evoluţia AbC, în funcţie de stadiile anatomice, îmbracă trei modalităţi, şi anume:

- *evoluţia acută* – aspect evolutiv de encefalită supurativă;
- *evoluţia subacută* – aspect evolutiv de abces colectat;
- *evoluţie cronică* – aspect evolutiv de abces încapsulat.

Practic, putem considera că abcesele neîncapsulate evoluează acut şi subacut, iar abcesele încapsulate evoluează cronic. Desigur există şi posibilitatea, mai rară, ca encefalita supurativă să evolueze subacut sau chiar lent. Aceasta se explică prin scăderea virulenţei microbiene şi a intensităţii reacţiei parenchimului cerebral. Şi abcesele încapsulate pot evolua acut, în cazul când survine o complicaţie brutală (ruptură sau angajare).

Antibioticele şi corticoterapia au schimbat evoluţia AbC, aşa încât elementele esenţiale – virulenţa microbiană şi reacţia parenchimului cerebral – au trecut pe al doilea plan.

ATITUDINEA DIAGNOSTICĂ ŞI TERAPEUTICĂ

Supuraţiile intracraniene sunt urgenţe care necesită spitalizare imediată pentru tratament. Presiunea intracraniană poate creşte brusc prin creşterea volumului colecţiei purulente sau a edemului perilezional şi poate cauza moartea. Cazurile grave necesită terapie intensivă.

Abordarea iniţială a pacientului suspectat de abces cerebral este multidisciplinară şi trebuie să includă un neurochirurg, un neuroradiolog şi un specialist în boli infecţioase.

Diagnosticul urmăreşte, pe de o parte, identificarea leziunii şi a topografiei ei (neuroimagistica actuală CT sau IRM) şi pe de altă parte, stabilirea agentului etiologic pentru o antibioterapie ţintită, a sursei de infecţie pentru eradicarea acesteia.

CT-ul a făcut practic inutile metode de diagnostic ca angiografia, ventriculografia, pneumoencefalografia şi scintigrafia cerebrală [43].

Scanned with OKEN Scanner

Investigațiile specifice de elecție sunt reprezentate la ora actuală de CT şi/sau IRM.

CT-ul este superior în ce priveşte examinarea sinusurilor paranazale, a mastoidelor şi urechii medii. Imaginea CT caracteristică a unui abces cerebral este cea a unui centru hipodens, cu un inel periferic uniform după injectarea de substanță de contrast (fig. 18.9); acest inel este înconjurat de o regiune variabilă hipodensă de edem cerebral [43].

Pe imaginile CT se pot stabili: sediul, numărul şi chiar forma leziunii, stadiul de dezvoltare a AbC, efectul de masă: deplasarea sistemului ventricular, aspectul cisternelor bazale şi a şanțurilor cerebrale, leziunile asociate. În plus, se poate face reperajul leziunii pentru puncție, poate fi urmărită evoluția leziunilor sub tratament prin repetarea periodică a investigației.

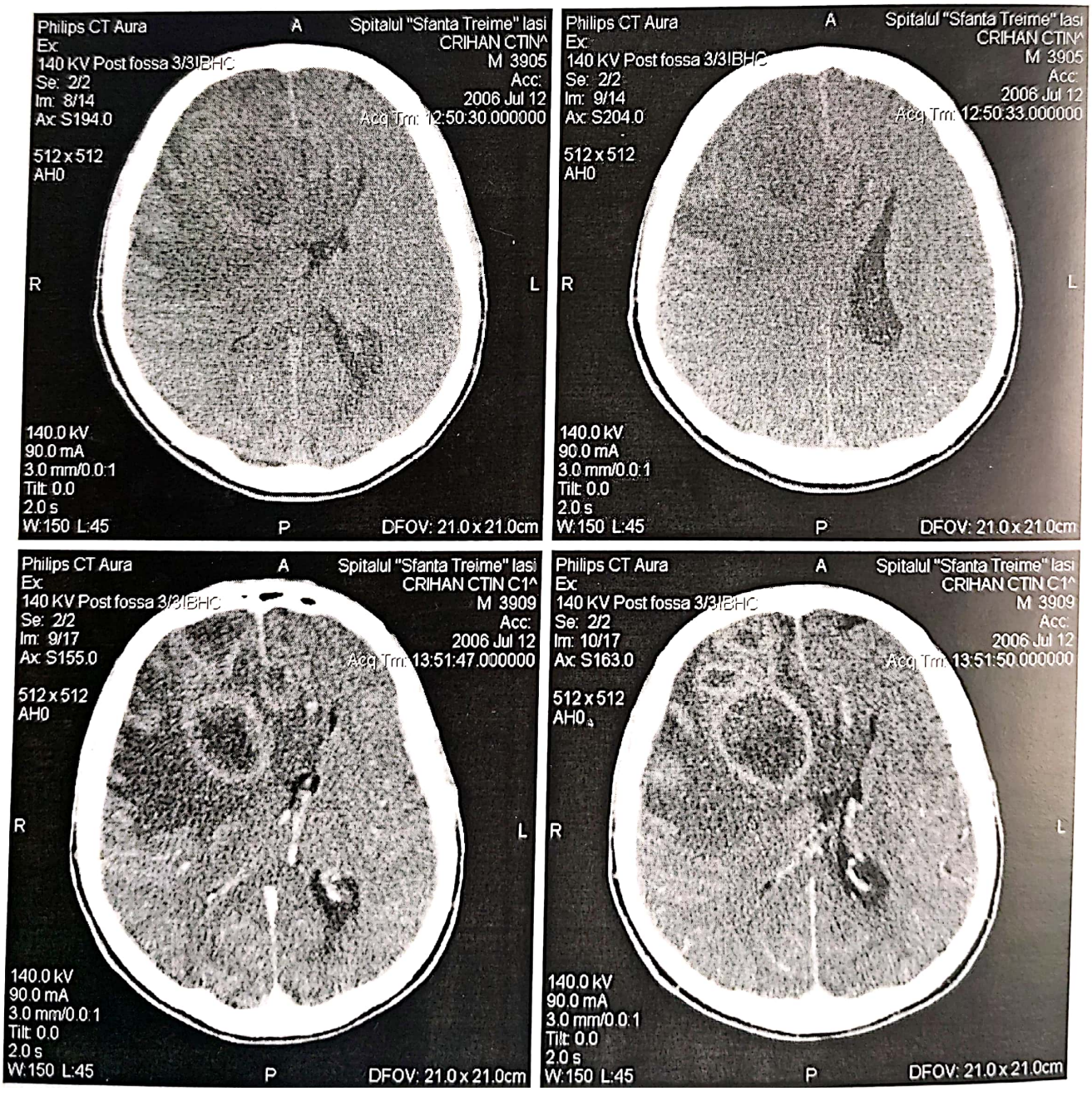

Scanned with OKEN Scanner

IRM este metoda de elecţie pentru investigarea pacientului suspectat de abces cerebral. IRM este mult mai sensibil decât CT-ul şi, prin urmare, oferă unele avantaje semnificative în detectarea cerebritei precoce, a edemului cerebral, cu un contrast mai bun între zona de edem şi parenchimul înconjurător, diseminarea difuză a inflamaţiei în ventriculi şi spaţiul subarahnoidian şi detectarea mai precoce a leziunilor satelite. Pe imaginile în T1, capsula abcesului are adesea un inel discret care este isointens până la uşor hiperintens. Substanţa de contrast oferă avantajul suplimentar de diferenţiere clară între abcesul central, captarea sporită în inelul înconjurător (capsula abcesului) şi edemul cerebral perilezional. Pe imaginile în T2 zona de edem ce înconjoară abcesul are una de intensitate crescută a semnalului (hipersemnal în T2); capsula apare acum ca un înveliş bine definit, hipointens la marginea abcesului. Este important de remarcat că tratamentul cu cortico-steroizi poate scade captarea atât la CT cât şi la IRM [43].

Imagistica prin RM cu substanţă de contrast este mai sensibilă pentru zonele de ruptură ale barierei hemato-encefalice şi cele cu inflamaţie meningiană decat CT cu substanţă de contrast. Imaginile FLAIR sunt imagini T2 foarte accentuate şi permit detectarea îmbunătăţită a sângelui şi exudatelor în spaţiile subarahnoidiene şi în sistemul ventricular [29]. Proporţia de rezultate fals-negative la CT este redusă (mai puţin de 1%). Totuşi, edemul asociat cu stadiul de cerebrită precoce şi imaginile iniţiale de captare inelară sunt descoperite mai uşor prin IMR cu contrast decât prin tomografie computerizată cu contrast. Diferenţierea abcesului cerebral de o tumoră primară sau metastatică doar imagisitic (atât CT cât şi IRM) poate fi dificilă. Captarea de către peretele abcesului este de obicei mai îngustă (< 5 mm) şi mai regulată decât captarea inelară a celor mai multe tumori.

Conform unui studiu recent, diferenţierea abceselor, de tumorile cerebrale necrotice sau chistice, poate fi posibilă prin IRM de difuzie. Cu această tehnică conţinutul abceselor este intens, în timp ce conţinutul tumorilor chistice este hipointens. Spectroscopia RM: aminoacizii şi acetatul sau lactatul sunt diagnostice pentru abces [18].

SPECT cu thalium-201 este foarte utilă în diferenţierea dintre limfom şi toxoplasmoză la pacienţii cu SIDA. Limfomul captează thallium în vreme ce toxoplasmoza nu.

IRM s-a dovedit util în localizarea abceselor parenchimatoase în scopul aspirării stereotactice cu sau fără cadru. Dispariţia marginii hipointense pe imaginile T2W1 este mai bine corelată cu vindecarea abcesului, decât modificările în captarea inelară, care poate persista după completarea tratamentului pentru o perioadă îndelungată (luni). Deşi majoritatea leziunilor dispar după un tratament prelungit, o arie mică de captare poate persista în ciuda tratamentului adecvat. Leziunea dispare de obicei în următoarele trei până la patru luni. După vindecarea abcesului mai pot persista o zona de glioză şi calcificări ocazionale.

IMAGISTICA ÎN INFECŢIILE INTRACRANIENE ÎN CADRUL SIDA

Leziunile intracraniene înlocuitoare de spaţiu formează până la jumătate din complicaţiile neurologice observate la pacienţii cu SIDA. Toxoplasmoza, cauzată de parazitul intracelular Toxoplasma gondii este cea mai frecventă cauză de leziune înlocuitoare de spaţiu la aceşti pacienţi. Necesitatea unei biopsii este recomandată la o examinare efectuată la 10–14 zile de la iniţierea tratamentului. Este necesar să se documenteze o evoluţie bună pentru toate leziunile. Dacă unele persistă sau cresc în dimensiuni se suspectează o infecţie diferită, concomitentă sau o tumoră. În cazurile cu leziune solitară suspectate de limfom, demonstrarea captării markerului în SPECT cu thalliu-201 poate anula necesitatea tratamentului antitoxoplasmozic. Trebuie reamintit că, tumorile mici sau limfoamele strict subependimale pot rămâne nedescoperite în explorarea SPECT cu thalliu.

Pe CT encefalita toxoplasmozică apare ca zone multiple de iso- şi hipodensitate în ganglionii bazali şi lângă joncţiunea substanţei albe cu cea cenuşie. Dimensiunile leziunilor variază de la mai puţin de 1 cm până la peste 3 cm şi sunt ocazional hemoragice. Captarea inelară sau nodulară este tipică. Imagini cu captare tardivă de contrast pot evidenţia captarea în centrul leziunii inelare. Semnul „ţintei asimetrice" (captare inelară în jurul unei captări nodulare excentrice) este un semn relativ specific (90%) al toxoplasmozei, dar este prezent în mai puţin de 30% din cazuri. IRM poate

Scanned with OKEN Scanner

detecta leziuni în cazuri în care CT-ul este negativ. Leziunile prezintă o intensitate variabilă a semnalului T2W1. Ele pot fi hiperintense şi nu pot fi diferenţiate de edemul adiacent, sau iso- sau hipointense, înconjurate de edem. Leziunile sunt iso- sau hipointense faţă de parenchimul cerebral în T1, iar captarea inelară şi nodulară se observă după administrarea substanţei de contrast [30].

Puncţia lombară este în principiu contraindicată, datorită riscului angajării cerebrale şi pe de altă parte, cazurile la care se poate izola germenul din LCR sunt rare. Hemocultura este uneori pozitivă în unele colecţii cu diseminare hematogenă. Obţinerea culturilor din puroi reprezintă metoda de elecţie pentru identificarea germenului (totuşi în circa 25% din cazuri culturile sunt sterile). Leucograma, viteza de sedimentare a hematiilor, hemocultura, radiografia pulmonară (infecţiile pulmonare sunt adesea la originea abceselor cerebrale) pot aduce date utile pentru diagnostic.

Investigaţiile de laborator pot indica un sindrom inflamator, iar CT sau IRM craniocerebral arată prezenţa abcesului, stadiul evolutiv şi localizarea exactă, prezenţa sinuzitei sau a mastoiditei. După investigaţia imagistică pot persista probleme de diagnostic diferenţial cu: tumora cerebrală primară (gliom de grad mare), metastaza, granulom (tuberculom), infarct, hematoame pe cale de rezorbţie, necroza de iradiere, anevrism trombozat sau malformaţie arteriovenoasă, limfoame din SIDA, parazitoze (exemplu, chist hidatic). De asemenea, în primele faze ale AbC se impune diagnosticul diferenţial cu tromboflebita corticală şi meningita bacteriană.

OBIECTIVE ŞI STRATEGII TERAPEUTICE, INDICAŢII

Obiectivele tratamentului în AbC includ: tratamentul chirurgical, antibioterapia, tratamentul edemului cerebral, tratamentul anticonvulsivant, tratamentul focarului primar de infecţie, tratamentul general, la pacienţi cu stare generală afectată sau dezechilibre sistemice, tratamentul neurotrofic şi recuperator la pacienţi cu deficite neurologice sau neuropsihice.

Alegerea tipului de intervenţie chirurgicală şi a antibioterapiei, scăderea presiunii intracraniane prin tratamentul edemului perilezional (dexametazonă, furosemid, manitol), măsurile de terapie intensivă trebuie adaptate fiecărui caz în parte.

Există la ora actuală trei strategii terapeutice principale în abordarea unui abces cerebral:

1. antibioterapie fără intervenţie chirurgicală, recomandată în unele situaţii particulare;
2. evacuarea prin puncţie a puroiului şi antibioterapie: metoda minim invazivă, puncţia poate fi repetată cu uşurinţă în funcţie de evoluţie;
3. excizia chirurgicală şi antibioterapie: reduce riscul recidivei şi scurtează durata tratamentului antibiotic.

Instilarea antibioticelor sau instilaţia-drenaj cu soluţie de antibiotice (postpuncţional sau postcraniotomie) direct în cavitatea abcesului: nu s-a dovedit extrem de eficace, deşi poate fi folosită ca ultimă măsură în abcesele cu *Aspergillus* [18].

Drenajul AbC este controversat, din cauza riscului de infectare a ţesutului cerebral, meningelor şi planurilor de suprafaţă indemne.

În majoritatea cazurilor, dacă CT sau IRM cu substanţă de contrast confirmă diagnosticul de abces cerebral şi se găsesc una sau mai multe leziuni cu captare inelară de contrast, pacientul trebuie operat de urgenţă. Intervenţia chirurgicală poate avea numai scop diagnostic (diagnostic neuropatologic din biopsie, identificarea germenului în puroi sau în produsul de biopsie în encefalita presupurativă) sau scop diagnostic şi curativ.

Există situaţii în care un tratament strict nechirurgical poate fi cea mai bună abordare [29]. Pacienţii cu abcese metastatice mici, multiple în care agentul patogen a putut fi identificat dintr-o sursă externă SNC-ului sunt candidaţii ideali pentru această abordare. De asemenea, tratamentul nechirurgical poate fi indicat în următoarele situaţii: abcese localizate în zone critice (trunchi cerebral, arii elocvente), abcese asociate cu ependimita sau meningita, un candidat cu contraindicaţii pentru chirurgie (cu anestezie locală, se poate face biopsie stereotactică la aproape orice pacient cu teste de coagulare normale).

Tratamentul medical exclusiv are şanse de succes dacă:

1. a fost început înainte de încapsularea completă (stadiul de cerebrită precoce), chiar dacă multe din aceste leziuni îşi continuă evoluţia şi devin încapsulate;
2. leziuni cu diametru mai mic de 2,5 cm: din datele statistice diametrul leziunilor tratate eficient numai cu antibiotice a fost de 0,8–2,5 cm (medie de 1,7). Cele la care tratamentul numai medicamentos a eşuat erau de 2–6 cm (4,2 în medie);

Scanned with OKEN Scanner

3. durata simptomelor sub două săptămâni (este corelată cu stadiul de cerebrită);
4. pacientul arată o îmbunătățire evidentă a stării clinice în prima săptămână.

Când se optează pentru un tratament exclusiv medicamentos este imperios necesară urmărirea cazurilor atât clinic cât şi imagistic. Indicii că, tratamentul nechirurgical nu dă rezultate sunt deteriorarea stării clinice, menținerea dimensiunilor abcesului sau creşterea dimensiunilor acestuia. Dacă tratamentul este eficient, CT ar trebui să pună în evidență o scădere a nivelului captării inelare, edemului, efectului de masă, dimensiunilor leziunii.

Rezolvarea radiologică este mai lentă decât îmbunătățirea stării clinice, astfel încât menținerea unor anormalități reziduale imagistice nu trebuie să conducă la concluzia că tratamentul a fost lipsit de succes. În general, aproximativ 50% din pacienți vor prezenta o scădere în dimensiuni a abcesului la două luni de la tratament. Hiperdensitatea captării inelare de contrast se va atenua după 5 până la 10 săptămâni la aproximativ jumătate din pacienți, cu toate că se poate menține pentru 6 luni sau chiar mai mult şi, din nou, nu semnifică neapărat o recurență [30].

Toate leziunile mai mari de 2,5 cm în diametru trebuie excizate sau aspirate stereotactic, iar produsele trimise spre laboratoarele de microbiologie şi anatomopatologie. Pentru abcesele în stadiul de cerebrită precoce sau pentru cele cu diametrul mai mic de 2,5 cm, cea mai mare leziune trebuie aspirată pentru stabilirea diagnosticului şi identificarea microorganismului. În cazurile cu abcese multiple, pentru alegerea leziunii care trebuie țintită inițial se iau în considerație: poziția cea mai accesibilă, leziunea cea mai mare sau cea care cauzează cele mai multe simptome. Odată ce diagnosticul de abces este confirmat se abordează orice leziune mai mare de 2,5 cm în diametru, leziuni cauzatoare de efect de masă semnificativ şi leziunile în creştere.

În plus, tratamentul chirurgical are indicație dacă există [18]:

1. apropierea de ventricul ce indică posibilitatea ruperii intraventriculare care se asociază cu un prognostic sumbru;
2. abcesele fungice: rezistența relativă la antibiotice;
3. dificultate în diagnostic (mai ales la adulți);
4. după două săptămâni de antibioterapie, dimensiunea abcesului s-a mărit sau în 4 săptămâni de antibioterapie nu s-a obținut remisiunea;
5. nu se poate face urmărirea CT la fiecare 1–2 săptămâni.

Puncția şi tratamentul medicamentos sunt indicate în abcesele multiple, abcesele mici (sub 2 cm), abcesele însoțite de meningită, abcesele profunde, la pacienții cu implante intracerebrale (şunturi din hidrocefalie, electrozi cronici de stimulare în boala Parkinson), pacienți debilitați cu risc crescut pentru o intervenție chirurgicală ablativă.

Aspirarea pe ac constituie principala metodă de tratament chirurgical după unii autori [18].

Tratamentul chirurgical

Puncționarea abcesului se face de principiu prin gaura de trepan şi diverse tehnici de reperaj: stereotaxic, reperaj imagistic intraoperator (fluoroscopic, CT, IRM, ecografic) sau reperaj prin neuronavigație. În lipsa acestor mijloace de reperaj puncționarea se face dupa craniotomie şi inspectarea suprafeței cerebrale. Ecografia intraoperatorie poate fi folosită. Puncția permite evacuarea puroiului şi sau biopsia leziunii. Biopsia puncțională din capsula sau din focarul presupus de encefalită presupurativă poate confirma diagnosticul. Ambele zone au un oarecare risc hemoragic. Extragerea puroiului prin puncție oferă produsul pentru izolarea germenului (germenilor – în circa 30% din cazuri flora este polimicrobiană) şi antibiograma. Însămânțările se fac inclusiv pe medii de cultură pentru anaerobi şi medii pentru fungi. Cu toate acestea, în 20% din cazuri, puroiul este steril. Evacuarea puroiului are efect decompresiv, totusi în abcesele multiloculare, cele septate sau cu puroi grunjos, dens, prin puncție se poate efectua doar o evacuare parțială. Antibioticele, administrate pe cale generală, pot avea o penetrabilitate limitată în puroiul abcesului. Conform rezultatelor publicate în literatură, abcesele mai mici de 2–3 centimetri se pot vindeca doar prin tratament conservator, fără evacuarea puroiului. Durata antibioterapiei şi riscul recidivei sunt mai mari cu acest protocol care evită însă riscurile puncției (în special pe cel hemoragic şi de diseminare a infecției pe traiectul canulei). Puncția (stereotaxică) permite evacuarea abceselor din zone profunde (nuclei bazali, trunchi cerebral) cu un risc minim al căii de abord. Pot fi

Scanned with OKEN Scanner

necesare aspirații multiple sau aspirații repetate pentru evacuarea eficientă a puroiului.

Traiectoria canulei trebuie planificată astfel încât:

1. să nu cauzeze diseminare în zonele sterile ale creierului, mai ales să evite traversarea ventriculilor, lungimea traiectoriei prin creier să fie minimă;
2. să evite traversarea structurilor vitale neurale sau vasculare;
3. să evite traversarea unor zone craniene sau epicraniene infectate (os infectat, sinusuri paranazale, răni ale scalpului).

Abcesul trebuie aspirat încet și cu blândețe, deoarece o aspirație rapidă și energică riscă să producă un hematom [30]. Aspirația pe parcursul stadiului de cerebrită poate avea un risc inacceptabil de hemoragie, îndeosebi la copil [37].

Tratamentul neuroendoscopic al abceselor cerebrale prezintă avantajul controlului vizual al gradului de eliminare a puroiului ca și alternativa la aspirarea stereotactică, care e în continuare metoda terapeutică de referință pentru această patologie. Folosirea sistemelor cu ghidare stereotactică cu sau fără cadru poate fi recomandată probabil pentru leziuni profunde, complexe [25].

Este preferabil tratamentul chirurgical deschis (craniectomie) cu ablația formațiunii în:

1. Abcesele multiloculare.
2. Abcesele traumatice (permit debridarea materialului străin).
3. Abcesele care conțin gaz (produs de anumite tipuri de bacterii).
4. Abcese asociate cu empiem subdural sau/și abces extradural.
5. Efect de masă important observat la CT.
6. Presiune intracraniană crescută persistentă sau progresivă.
7. Stare neurologică precară (pacienții răspund numai la durere, sau nici măcar atât) sau stare neurologică ce se agravează.

Evacuarea abcesului prin operație largă (la vedere) constă într-o craniotomie cu ablația extracapsulară a formațiunii sau cu evacuarea puroiului și lăsarea pe loc parțială sau totală a capsulei.

Craniotomia permite ablația extracapsulară, asigură o decompresiune rapidă și în cazuri grave, îndepărtarea voletului osos poate ajuta la decompresiunea trunchiului cerebral în primele zile cruciale postoperatorii [30].

Complicațiile posibile sunt cele comune ablației unui proces expansiv intracranian intraparenchimatos (hematom intracerebral: 0,4–1,6% din cazuri, edem cerebral: destul de frecvent, crize comițiale) și specifice. Complicațiile specifice sunt legate de diseminarea infecției. Neurochirurgul trebuie să aleagă o cale de mijloc între avanajele rezecției extracapsulare și riscurile rupturii intraoperatorii a abcesului. Ruptura abcesului în ventricul este urmată de un procent crescut de ventriculite cu o mortalitate de până la 80%. Ruptura masivă în spațiul subarahnoidian sau contaminarea parenchimului învecinat cresc riscul meningitei sau al recidivelor. Pe de altă parte, față de o ruptură intraventriculară a abcesului sau o contaminare intensă prin ruptura masivă intraoperatorie este preferabilă aspirația conținutului abcesului, urmată de ablația capsulei, sau abordurile mixte intra- și extracapsulare controlate, rezecția capsulară parțială, rezecția subtotală. Suprafața cerebrală expusă din jurul abcesului trebuie ferită de contaminare prin protejare cu fâșii și aspirarea rapidă a oricărei extravazări de puroi apărute în cursul operației. Fongusul cerebral este o complicație rară. Meningoencefalita postoperatorie poate fi urmată de hidrocefalie destul de frecvent.

Antibioterapia

În mod ideal, dacă pacientul nu se află într-o stare critică, toxică, este indicat să se aștepte instituirea tratamentului antibiotic până când se recoltează material biologic pentru culturi. Totuși, foarte puține studii au adus dovezi în sprijinul ideii că o singură doză de antibiotice, imediat înainte de intervenția operatorie, ar afecta negativ creșterea culturilor intraoperatorii [30].

Odată obținut materialul pentru studiul microbiologic și histopatologic trebuie început un tratament antimicrobian. Până la obținerea antibiogramei se administrează empiric antibiotice cu spectru larg sau potrivit prezumției etiologice. Fiecare poartă de intrare sau grupele specifice de imunodeficienți/imunodeprimați prezintă o predilecție pentru anumite tipuri de microbi. Dacă se identifică o sursă primară în afara SNC, care a condus cu mare probabilitate la formarea abcesului cerebral, se poate iniția tatamentul antimicrobian, bazat pe studii microbiologice din cealaltă sursă (de exemplu, hemoculturi pozitive la un pacient cu endocardită infecțioasă).

Scanned with OKEN Scanner

După obținerea antibiogramei se practică antibioterapie țintită. Unele abcese sunt cu floră plurimicrobiană (în special cele de origine sinuzitică). În ultimul timp a crescut incidența abceselor micotice (în special la imunodeprimati).

Daca etiologia abcesului cerebral este cunoscută pot fi presupusi germenii care ar putea fi implicați și se poate stabili antibioterapia empirică (terapia inițială înainte de rezultatul antibiogramei) ținând cont de următoarele date [43]:

1. Abces otogen (secundar otitei medii sau mastoiditei): streptococi (anaerobi sau aerobi), *Bacteroides* spp., *Prevotella* spp., *Enterobacteriaceae*

   Metronidazol + o cefalosporină de generația a treia *.

2. Abces rinogen (secundar sinuzitei frontoetmoidale sau sfenoidale): Streptococi, *Bacteroides* spp., *Enterobacteriaceae*, *Staphylococcus aureus, Haemophilus* spp

   Metronidazol + o cefalosporină de generația a treia *,†.

3. Abces cerebral de origine dentară: combinații de *Fusobacterium, Prevotella* și *Bacteroides* spp., streptococi

   Penicilină + metronidazol.

4. Abces post-traumatic sau post-chirurgical: *S. aureus,* streptococci, *Enterobacteriaceae*, *Clostridium* spp.

   Vancomycină + o cefalosporină de generația a treia ‡.

5. Abces cerebral secundar unei infecții pulmonare: *Fusobacterium, Actinomyces, Bacteroides* și *Prevotella* spp., streptococci, *Nocardia* spp.

   Penicillină + metronidazol + o sulfonamidă§.

6. Abces cerebral secudndar endocarditei bacteriene: *S. aureus,* streptococi

   Vancomycină + gentamicină sau nafcilină + ampicilină + gentamicină.

7. Abces cianogen: Streptococci, *Haemophilus* spp. *Mucorales*, *Candida* spp:

   Cefalosporină de generația a treia.

8. La pacienți cu transplant de organe; *Aspergillus* spp., *Candida* spp., Mucorales, *Enterobacteriaceae*, *Nocardia* spp., *Toxoplasma gondii*
9. La pacienți cu SIDA: *Toxoplasma gondii, Nocardia* spp., *Mycobacterium* spp., *Listeria monocytogenes, Cryptococcus neofor mans*

   Pyrimethamină asociată cu sulfadiazină (indicate în tratamentul abcesului toxoplasmozic în context imagistic și serologic sugestiv).

10. Abces cerebral de origine necunoscută:

    Vancomycină + metronidazol + o cefalosporină de generația a treia.

* Cefotaximă, ceftriaxonă sau cefepimă.
† Se adaugă vancomicină când se suspectează o infecție cauzată de *Staphylococcus aureus* meticilin-rezistent.
‡ Se folosește ceftazidina ca cefalosporinș de generația a treia dacă se suspectează *Pseudomonas aeruginosa.*
§ Se include Trimethoprim-sulfamethoxazol dacă se suspectează specii de *Nocardia.*

Scanned with OKEN Scanner

În ultimii ani utilizarea metronidazolului în tratamentul AbC a înlocuit în general cloramfenicolul datorită următoarelor avantaje: este bactericid şi nu bacteriostatic împotriva *B. Fragilis,* atinge concentraţii excelente în puroiul din AbC, în timp ce cloramfenicolul ar putea fi degradat prin dezacetilare în puroi, pătrunderea în puroiul din abces nu este afectată de tratamentul concomitent cu steroizi [37].

Durata tratamentului antibiotic

Antibioticele intravenoase se continuă pentru 6–8 săptămâni (cel mai adesea 6), pot fi oprite chiar dacă imaginile anormale persistă pe CT (neovascularizaţia rămâne). *Atenţie*: îmbunătăţirea imagistică poate întârzia după cea clinică. 5–20% dintre abcese se remit în 6 săptămâni de la întreruperea tratamentului. Durata tratamentului poate fi redusă dacă abcesul şi capsula au fost excizate complet chirurgical. Antibioticele orale pot fi folosite pe parcursul tratamentului intravenos. Unele centre prescriu două săptămâni de tratament intravenos urmat de până la 4 săptămâni de terapie orală.

Tratamentul edemului cerebral

Tratamentul edemului perilezional (dexametazona, furosemid, manitol) trebuie iniţiat la pacienţii cu edem semnificativ şi un efect de masă asociat, care determină o presiune intracraniană crescută sau prezintă riscul de herniere transtentorială.

Steroizii pot diminua formarea de colagen şi răspunsul glial şi prin urmare scad gradul de încapsulare al abcesului cerebral, pot modifica imaginea CT de inel hipercaptant, pot reduce penetrabilitatea antibioticelor în abces. Sunt rezervaţi pentru pacienţii cu dovezi clinice şi imagistice de deterioare datorată efectului de masă important [18].

Tratamentul specific trebuie să includă anticonvulsivantele în majoritatea cazurilor pentru o perioadă recomandată de unu–doi ani. În fazele iniţiale ale tratamentului trebuie luată în considerare folosirea fenitoinului pentru prevenirea crizelor convulsive.

Tratamentul focarului infecţios primar

Odată diagnosticul de AbC stabilit, acesta trebuie completat cu cel al sursei infecţioase primare (adiacente, metastazate, traumatice). Desigur sunt situaţii când sursa infecţioasă primară nu poate fi decelată, mai ales ca urmare a tratamentului cu antibiotice aplicat de la primele semne de boală.

Tratatamentul general

Tratamentul general cuprinde totalitatea măsurilor de echilibrare hidroelectrolitică şi acido-bazică, la nevoie de menţinere a funcţiilor sistemice în parametri normali în secţia de terapie intensivă.

PROGNOSTIC

Abcesele cerebrale rămân afecţiuni de o gravitate majoră, chiar în condiţiile moderne de antibioterapie şi a posibilităţii de evacuare miniminvazive practic din orice zonă a creierului: mortalitate de 10% pentru adulti şi 25% pentru copii, sechelaritate neuropsihică importantă, epilepsie reziduală, risc de recidivă.

Factorii de prognostic nefavorabil citaţi în abcesele cerebrale sunt: un scor Glasgow mic, imunodeficienţă, prezenţa unei patologii suprapuse: carcinom nazofaringian, boli hematologice, condiţii care contraindică intervenţia chirurgicală, abcesul cu localizare profundă, abcesele multiple, vârstă sub trei ani [46].

În plus, un prognostic nefavorabil este asociat unei funcţii neurologice deficitare, rupturii intraventriculare; o mortalitate de 100% este asociată abceselor fungice la purtătorii de transplante [18].

Sechelele neurologice sunt frecvente şi includ: hemipareză, crize comiţiale şi deficite cognitive. Se estimează ca 30–50% dintre pacienţi vor suferi de epilepsie după abcese cerebrale. Perioada de latenţă poate fi chiar şi de 5 ani [30].

Prognosticul vital şi funcţional al AbC constituie o problemă greu de apreciat de către neurochirurgi, deoarece depinde de factori foarte numeroşi; vârsta pacientului, forma, numărul şi sediul AbC, etiologia şi virulenţa microbiană, aplicarea corectă a antibioterapiei, starea generală şi neurologică a pacientului, diagnosticarea corectă şi la timp, aplicarea metodei terapeutice eficiente etc.

EMPIEMELE SUBDURALE

Empiemul subdural (ESD) este o colecţie purulentă situată în spaţiul subdural. Se comportă de obicei ca un proces expansiv intracranian cu

Scanned with OKEN Scanner

dezvoltare rapidă. ESD este considerat cea mai importantă urgenţă operatorie dintre colecţiile purulente intracraniene.

În era pre-CT mortalitatea era mai mare de 50% dar, începând din anii '70 majoritatea seriilor au raportat valori în jurul lui 30%. În ultimele două decade mortalitatea generală a fost între 10% şi 20%.

În trecut ESD a fost denumit printr-o varietate de termeni: abces cortical, pahimeningita purulentă, pahimeningita internă, abces intradural, meningita circumscrisă, abces subdural, empiem subarahnoidian, meningita flegmonoasă, abces intra-pia-arachnoidian.

A fost descris de Sir Richard Bright în 1836. Reprezintă 13% până la 23% din toate infecţiile supurative intracraniene. Sexul masculin este preponderent afectat ca şi în cazul abcesului cerebral. În cazul ESD bărbaţii sunt afectaţi de patru ori mai frecvent decât femeile. ESD prezintă o predilecţie pentru vârstele tinere, ceea ce se explică prin incidenţa mare a afecţiunilor acute otice şi sinusale în această perioadă de viaţă [21].

Barierele anatomice în calea extensiei infecţiei în spaţiul subdural sunt reprezentate de coasa creierului, cortul cerebelului, meningele de la baza creierului, foramen magnum, locuri unde dura şi arahnoida sunt unite prin nervi şi vase penetrante. Aceste structuri împart spaţiul subdural în câteva compartimente largi, în spaţiul cărora o infecţie subdurală poate disemina până la graniţele spaţiului.

ESD poate fi complicat cu abces cerebral (observat în 20–25% din cazuri în studiile imagistice), tromboza venoasă cu risc de infarct venos, sau cerebrita localizată.

PATOGENEZA

După modul de pătrundere a infecţiei în spaţiul subdural ESD se clasifică în următoarele grupe: 1. prin contaminare directă traumatică sau operatorie, 2. propagare directă dintr-un focar septic adiacent, 3. tromboflebita septică retrogradă, 4. diseminarea hematogenă şi 5. sechelă a unei leptomeningite purulente.

În mai mult de jumătate din cazuri sursa infecţiilor este în sinusurile paranazale, sinusurile frontale şi etmoidale fiind implicate în 50%, respectiv 80% din cazuri. Urechea medie şi mastoida sunt sursă a infecţiei în 10% până la 20%. Infecţia ajunge în spaţiul subdural prin intermediul venelor diploice, venelor emisare, adesea asociată cu tromboflebita. Sistemele venoase comunicante intra- şi extracraniene fiind lipsite de valve, infecţiile care îşi au originea în sinusuri, faţă şi scalp se pot răspândi fără oprelişti în manieră retrogradă spre spaţiile durale.

Infecţia se mai poate propaga prin extensie de la craniu (osteita) adesea cu un abces epidural concomitent. Otita medie cronică era cauza principală de ESD în era preantibiotică, dar în zilele noastre a fost depăşită de boala sinusului paranazal, în special sinusul frontal. În mastoidită, infecţia poate intra în spaţiul subdural prin erodarea subţirelui tegmen timpani. Alte surse de infecţie pot fi infecţiile dentare, faringita.

În aproximativ 5% din cazuri infecţia este metastatică, în abcesele pulmonare, bronhopatii supurate cronice, empieme pleurale, furunculoza, septicemii. Empiemul subdural poate fi, de asemenea, secundar unui traumatism, procedurilor chirurgicale sau infecţiei unui hematom subdural preexistent. Meningita a fost implicată ca sursă a infecţiei în 7% din cazurile de ESD, deşi este considerată a fi o cauză mult mai importantă la copiii mici (71% din ESD la copii sub 5 ani). În meningita bacteriană şi empiemul subdural, prezente concomitent la adulţi, nu e întotdeauna clar care dintre ele a apărut prima. În 5% din cazurile de ESD cauza este necunoscută.

Infecţia poate implica una sau ambele emisfere şi poate fi localizată la baza creierului, pe convexitate sau în lungul coasei. Fosa posterioară este implicată rar.

Majoritatea cazurilor de ESD apar pe convexităţi (70% până la 80%). În 10–20% apar în regiunea parafalcină şi 2–10% se dezvoltă subtentorial. Până la 15% din pacienţi au colecţii bilateral. Sinuzita paranazală conduce, de obicei, la ESD frontal, în timp ce otita şi/sau mastoidita determină empieme temporale sau de fosă posterioară.

Etiologia ESD este dominată de streptococi (streptococii aerobi: 30–40% din cazuri, streptococii microaerofili şi anaerobi în 15–25%). Speciile de stafilococi sunt următoarele microorganisme ca frecvenţă, responsabile pentru 15–25% din cazuri.

ESD secundar sinuzitei paranazale este cauzat frecvent de streptococi, stafilococii şi anaerobii nonstreptococici fiind ceva mai rari. În unele

Scanned with OKEN Scanner

estimări, anaerobii sunt cauza a peste 50% din ESD de origine sinuzitică. Profilul patogenic al sursei otogenice este similar, deşi stafilococii tind să fie implicaţi mai frecvent.

ESD în urma intervenţiilor chirurgicale, a traumatismelor sau a infecţiilor faciale se datorează, în general, microorganismelor stafilococice, în particular *S. aureus*.

ESD asociat cu meningita are ca agent patogen, de obicei, *Haemophilus influenzae*, *Streptococcus pneumoniae* sau *Escherichia coli* şi e mai frecventă la nou-născuţi şi copiii mici. ESD secundar diseminării hematogene de la focare la distanţă poate fi cauzat de aproape orice microorganism, bacteriile gram-negative fiind citate cel mai frecvent.

CLINICA

Empiemul subdural trebuie suspectat la orice pacient cu semne meningiene şi un deficit neurologic focal, mai ales atunci când deficitul indică o disfunctie extinsă a unei emisfere. Sinuzita urmată de semne meningiene sugerează, de asemenea, diagnosticul, deoarece meningita bacteriană *per se* este arareori datorată unei sinuzite.

Sinuzita sau otita sunt vizibile pe radiografia de craniu sau pe tomografii computerizate în mai bine de două treimi dintre pacienţi.

Triada clasică: sinuzită, febră şi deficit neurologic este puternic sugestivă pentru ESD. Între 60% şi 90% dintre pacienţi vor prezenta semne şi simptome asociate sinuzitei şi otitei în antecedente, cum ar fi febra, starea e rău generalizată, dureri faciale/cefalee, rinoree purulentă, descărcări faringiene, tuse, alitoză, otalgii, acufene.

În ESD adiacente, de obicei, debutul este acut, existenţa sau reacutizarea focarului infecţios (otic, sinusal, dentar, orbitar etc.), însoţită de cefalee, vărsături, sindrom meningean şi hipertermie. În ESD metastatice, debutul este tot atât de brusc, manifestat prin crize jacksoniene motorii, deficit motor, cefalee, vărsături, somnolenţă, tulburări de vorbire. Hipertermia poate fi prezentă şi în aceste cazuri. Perioada de latenţă este mult mai greu de pus în evidenţă la ESD metastatice. În general, după debutul ei, simptomatologia rămâne staţionară. Până la instalarea perioadei de stare, trece un timp destul de scurt, în majoritatea cazurilor de 5 zile, până la două săptămâni.

Rare cazuri pot avea evoluţie supraacută (debut fulminant) sau cronică (simptomele se pot dezvolta într-o perioadă de câteva săptămâni). Tratamentul antibiotic precursiv poate minimiza siptomele sistemice şi poate masca sinuzita sau otita. În această situaţie tabloul clinic este asemănător celui din abcesul cerebral. Rar, cazurile de empiem subdural cronic, posibil sterilizat de un tratament antibiotic administrat pentru un alt diagnostic, sunt descoperite cu ocazia craniectomiei efectuate pentru suspiciunea de meningiom. În infecţiile metastatice în spaţiul subdural, în particular în cazul unui alcoolic cu un hematom subdural infectat, pacientul este văzut târziu în evoluţie, iar decesul devine un eveniment frecvent [5].

Extensia infecţiei în spaţiul subdural produce febră, cefalee focală (care eventual devine generalizată), vărsături şi semne de iritaţie meningeană. Starea mentală este alterată la 50% dintre pacienţi – precoce – în evoluţia infecţiei. În primele 24–48 de ore apar semnele neurologice de focar, care progresează rapid, până la disfuncţia unei emisfere cerebrale în întregime, cu hemipareză, deficit hemisenzorial şi hemianopie. Crizele convulsive, de obicei focale, apar în 50% din cazuri. Afazia este prezentă când este implicat emisferul dominant. În lipsa oricărui tratament semnele neurologice se agravează progresiv. Apar semnele de hipertensiune intracraniană care conduc spre herniere şi deces. Evoluţia este suficient de rapidă încât edemul papilar apare la mai puţin de jumătate din pacienţi.

La copiii cu o vârstă mai mică de 5 ani empiemul subdural intracranian se produce aproape fără excepţie ca urmare a unei meningite. Micororganismul cauzator este cel care a determinat meningita.

ESD poate fi cauza altor procese patologice cerebrale. În 20% până la 35% din cazuri, ESD determină tromboflebite corticale. Tromboflebita conduce la infarct parenchimatos, ce poate fi urmat la rândul său de un abces cerebral (în 24% din cazurile de ESD).

Investigaţii paraclinice

Puncţia lombară nu este recomandată la pacienţii suspecţi de ESD, datorită riscului de herniere transtentorială la pacienţii cu un efect de masă semnificativ. În plus, o cultură pozitivă de

Scanned with OKEN Scanner

lichid cefalo-rahidian rezultat din puncţie se obţine în doar 8% din cazuri, iar coloraţia Gram are o rată de succes şi mai mică (6%). Alte rezultate LCS, cum ar fi o pleiocitoză moderată sau o creştere a proteinelor sunt prezente de obicei, însă sunt nespecifice. Nivelul glucozei este în mod frecvent la valori normale. În vreme ce puncţia lombară este periculoasă şi în general fără un aport diagnostic, puncţionarea directă a efuziunii/ empiemului subdural la nou-născuţi poate fi efectuată în siguranţă şi este diagnostică.

Un rol deosebit în diagnostic îl are CT (fig. 18.10) şi IRM. Pot fi diagnosticate şi ESD de mici dimensiuni, formele rare situate la nivelul bazei, în fosa craniană posterioară sau interemisferic, formele multiple sau asociate cu AbC [22].

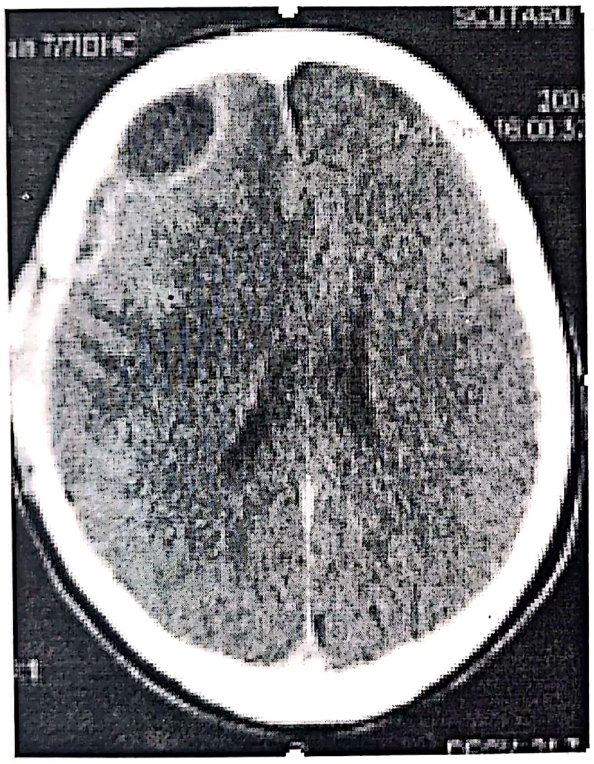

Figura 18.10. Empiem subdural.

Înainte de apariţia tomografiei computerizate existau puţine metode radiologice care să ajute la diagnosticarea ESD. Radiografiile de craniu puteau pune în evidenţă semne de osteomielită sau sinuzită, dar uneori erau normale. Aspectul angiografic al ESD este de zona avasculară, situate pe convexitatea emisferului cerebral, cu deplasarea axului median al creierului. Aceste imagini, constant observate pe incidenţa antero-posterioară se apropie de cele obţinute în hematoamele subdurale acute, adică au forma de semilună.

CT a facilitat nu numai localizarea precisă a empiemului dar şi estimarea stării parenchimului subiacent. În multe cazuri CT a pus în evidenţă sursa de infecţie primară.

Caracteristicile CT ale ESD sunt bine definite. Empiemele sunt extraaxiale, crescentrice, colecţii de lichid hipodens cu o intensificare semnificativă a contrastului pe marginea mediană. Se observă în general anormalităţi difuze în faza acută a ESD, în timp ce infarctul şi abcesul apar de obicei la una–două săptămâni de la debutul simptomelor. Densitatea ESD este adesea similară cu aceea a LCS-ului. Efectul de masă este aproape întotdeauna prezent ca şi edemul substanţei albe subiacente. Conturul leziunii variază în functie de localizare şi de vârstă leziunii. ESD sunt iniţial crescentrice dar, odată cu trecerea timpului, pot dezvolta un contur multilobular.

Există şi rapoarte în literatură despre rezultate CT fals-negative (în scanarea prea precoce, obturarea printr-un artefact de mişcare, lipsa contrastului intravenos, erori de interpretare, nerealizarea imaginilor coronare).

IRM cu contrast este investigaţia diagnostică de preferat şi poate detecta un empiem care rămâne nedescoperit de către tomografia computerizată cu substanţa de contrast. IRM-ul oferă o vizualizare excelentă a anatomiei suprafeţei creierului datorită absenţei artefactelor osoase, precum şi posibilităţii de a realiza imagini multiplanare. Secţiunile coronare şi sagitale sunt foarte utile în identificarea colecţiilor din jurul bazei craniului şi pe suprafaţa convexităţii, regiuni dificil de investigat cu CT datorită artefactelor osoase. IRM are o specificitate mai bună în a diferentia între ESD şi un abces epidural. De asemenea, oferă o diferenţiere mai bună între empiem, efuzia sterilă şi hematoame cronice. Câteva caracteristici deosebesc ESD de hematomul subdural. Gradul de intensificare a marginii leziunii e mult mai mare la empiem decât la hematom. Hematoamele subdurale sunt, în general heterogene, reflectând diversele stadii de degradare a hemoglobinei în interiorul sau, pe când empiemele sunt mai omogene. Intensificarea cortexului adiacent este mai importantă în empiem decât în hemoragie. La nou-născuţi ecografia craniană este utilă pentru descoperirea empiemelor subdurale şi poate fi de ajutor în deosebirea lor de efuziile subdurale sterile în cazurile de meningită.

Scanned with OKEN Scanner

Diagnostic diferențial

Principalele afecțiuni cu care se face diagnosticul diferențial sunt meningoencefalitele purulente sau cu lichid clar, AbC cu tromboflebită corticală sau/şi a sinusurilor durale, procesele intracraniene înlocuitoare de spațiu.

TRATAMENT

În ESD se descrie o triadă terapeutică de bază: evacuarea chirurgicală promptă, eradicarea sursei infecțioase primare şi administrarea de antibiotice intravenos.

Tratamentul nechirurgical a fost raportat, dar ar trebui luat în considerare doar când afectarea neurologică este minimă, empiemul are extensie şi efect de masă minim şi există un răspuns favorabil la antibiotice de la început.

Drenajul chirurgical este indicat în majoritatea cazurilor şi constituie o importantă urgență operatorie. Lichidul empiemului trebuie trimis pentru cultură, incluzând cultura în condiții de anaerobioză. Evacuarea puroiului prin gaura de trepan: precoce în decursul bolii, puroiul tinde să fie mai fluid şi poate fi mai uşor de evacuat prin gaura de trepan, mai târziu se dezvoltă loculații care impun craniotomia. Abordarea directă a colecției purulente constă în evacuarea ei în totalitate şi îndepărtarea falselor membrane de pe suprafața encefalului şi a durei. Starea critică a pacientului cu ESD localizat poate fi un argument în favoarea drenajului prin gaura de trepan. Uneori este necesară reintervenția; 20% din cazuri vor necesita – în final – craniotomie.

Există controverse asupra tratamentului chirurgical optim. Studiile inițiale au arătat o evoluție mai bună cu practicarea craniotomiilor pentru debridaj şi drenaj. Studiile mai recente arată o diferență mai mică.

Craniotomia este utilă, în special în cazurile cu localizare parafalcină sau de fosă posterioară, pe lângă empiemele multiloculate cu orice localizare. S-a raportat pe de altă parte că irigarea intensivă prin multiple găuri de trepan este un tratament suficient mai puțin în cazul localizării parafalcine.

Aspirația cu ac prin fontanele ar putea oferi un drenaj adecvat la nou-născuți. Utilitatea chirurgiei endoscopice în tratamentul ECS nu a fost bine definită încă şi există un număr redus de cazuri.

Antibioterapia intravenoasă, inițial empirică până la rezultatul antibiogramei, combină o cefalosporină de generația a treia (cefotaxima sau ceftazidima) cu metronidazol. Vancomicina se poate adăuga dacă există o suspiciune fondată de implicare a *S. aureus* meticilin rezistent. Deşi nu există date definitive asupra duratei tratamentului, 4 săptămâni de tratament intravenos este de obicei adecvat [5]. Tripla terapie antibiotică în doză mare cu penicilină intravenos, cloramfenicol şi metronidazol timp de două săptămâni este de asemenea utilizată de unii autori.

Tratamentul de susținere a funcțiilor vitale se efectuează în serviciul de terapie intensivă, aceste cazuri necesitând monitorizarea funcțiilor vitale, tratament anticonvulsivant, antitermic şi antiedematos cu reechilibrare hidroelectrolitică, metabolică şi acidobazică corespunzătoare.

Asanarea focarului supurativ primar (otomastoidita sau sinuzita) trebuie efectuată cât mai rapid dacă se poate concomitent sau imediat succesiv abordului chirurgical al ESD, evitând o nouă însămânțare septică intra- sau extracerebrală.

EVOLUȚIE. COMPLICAȚII. PROGNOSTIC

Evoluția este influențată semnificativ statistic de factori ce includ: 1. timpul scurs de la primul semn neurologic şi până la prima examinare neurologică, 2. gradul de conştiență atât la prezentare cât şi în momentul diagnosticului, 3. dimensiunea colecției subdurale.

Ca şi celelalte supurații intracraniene, ESD netratate nu evoluează spre vindecare spontană. Modalitățile evolutive (acute, subacute şi cronice) depind de virulența florei microbiene, reactivitatea organismului, tratamentul cu antibiotice efectuat, asocierea cu alte supurații intracraniene.

Deseori, această afecțiune capătă aspect acut sau supra-acut, ducând rapid la instalarea stării de comă, cu prognostic sumbru. Decesele se datorează complicațiilor fie de tipul meningoencefalitei purulente, sau hipertensiunii intracraniene, fie altor focare supurative intracerebrale. Se citează cazuri cu evoluție supraacută cu stare toxico-septică şi deces în câteva ore. În formele subacute şi cronice, evoluția afecțiunii este mult mai lentă, de obicei asemănătoare unui proces intracranian înlocuitor de spațiu.

Oricând în evoluția ESD pot surveni complicații grave, ca meningoencefalita purulentă

Scanned with OKEN Scanner

şi sindromul de angajare. Tot o complicaţie a ESD trebuie considerate AbC, care se formează după un interval de timp de la tratamentul ESD, prin diseminarea infecţiei în parenchimul cerebral. Apariţia simultană a ESD şi AbC rezultă, fie prin dezvoltarea independentă a supuraţiei în două zone intracraniene distincte, fie prin fisurarea AbC în spaţiul subdural.

Întârzierea tratamentului creşte foarte mult riscul sechelelor neurologice permanente. Mortalitatea generală variază de la 14 la 18% în seriile publicate. Dacă pacientul este alert la internare, mortalitatea este de 4–8%, dar dacă acelaşi pacient este comatos la internare aceasta creşte la 75%. Prognosticul este mai grav pentru pacienţii în vârstă sau când infecţia este agresivă de la debut.

ABCESELE EPIDURALE

Abcesul epidural (extradural) (AbE) este o colecţie purulentă localizată între tabla internă a calvariei şi dura-mater. Un astfel de abces este aproape totdeauna foarte bine delimitat şi este acompaniat de osteomielită [4].

Reprezintă 2–5% dintre supuraţiile intracraniene. Nathoo şi colaboratorii au raportat 82 de cazuri de AbE din 4 623 de pacienţi cu supuraţii intracraniene pe o perioadă de 15 ani. AbE şi ESD coexistă în 15–20% din cazuri. AbE apare rar la copiii sub 5 ani. Există o predilecţie pentru populaţia masculină.

PATOGENEZA

S-au descris următoarele focare infecţioase primare: sinuzita paranazală (mai ales maxilară şi frontoetmoidală), mastoidita, otita cronică, osteomielita calvariană, abcesul subgaleal (tumora lui Pott), flebita sinusului sagital, infecţia orbitară, intervenţiile chirurgicale, traumatisme, complicaţie a monitorizării fetale, cancerul capului şi gâtului, tracturi sinusale dermice congenitale şi cariile dentare. Rar se întâmplă ca AbE să fie o infecţie primară. AbE postoperatorii nu sunt frecvente şi apar la pacienţii care prezintă anormalităţi structurale ale creierului cu colecţii lichidiene epidurale persistente. Abcesele postoperatorii au fost asociate, de asemenea, cu vindecarea deficitară a plăgii în unele cazuri de administrare a chemoterapiei intracavitar. Prezenţa unui corp străin sau a unui fragment de os infectat sunt cauza frecventă a AbE posttraumatic.

Căile de intrare a infecţiei în spaţiul epidural sunt similare cu cele descrise pentru ESD. Extinderea AbE este limitată de ataşamentele durale la liniile de sutură şi de sinusul sagital, chiar dacă s-a observat că traversează linia mediană frontală. Semnele şi simptomele AbE sunt în general rezultatul exclusiv al efectului de masă, spre deosebire de ESD unde se combină un efect de masă cu lezarea parenchimului subiacent. Când cele două identităţi patologice coexistă semnele şi simptomele la prezentare sunt de obicei rezultatul ESD. Empiemul subdural, abcesul cerebral, meningita şi ocluzia sinusurilor venoase cerebrale sunt complicaţii ale abcesului epidural.

Abcesul epidural apare cel mai frecvent adiacent lobilor frontali. În aproape toate cazurile osul din preajmă este afectat de osteomielită, iar venele comunicante între scalp şi meninge sunt trombotice. Empiemul subdural este prezent la 81% din autopsiile cazurilor cu abces epidural, 38% din cazuri prezentând de asemenea meningită, iar 17% abces cerebral. Rar, infecţia venelor comunicante poate produce necroza venoasă şi hemoragie epidurală în loc de abces [4].

CLINICA

Semnele şi simptomele pot fi prezente de câteva săptămâni sau chiar de luni de zile şi pot include febră, cefalee, greţuri şi vărsături, edem periorbital, redoare de ceafă, letargie, papiledem sau alte semne de hipertensiune intracraniană. Foarte puţini pacienţi se prezintă cu deficit neurologic focal. Ocazional prezentarea este precipitată, cu crize comiţiale, obnubilare şi hemipareză.

DIAGNOSTIC

CT-ul a fost în mod tradiţional investigaţia imagistică de elecţie, deşi poate detecta atât abcesul cât şi leziunile de osteomielită la osul adiacent. Totuşi IRM poate detecta leziuni mici care sunt mascate pe CT de artefactele osoase. De aceea, la pacienţii suspectaţi cu complicaţii cerebrale, urmare a unei sinuzite frontale care prezintă o imagine normală la tomografia

Scanned with OKEN Scanner

computerizată cu substanță de contrast, trebuie explorați cu IRM cu contrast. Abcesele epidurale apar ca procese lentiforme (biconvexe) în contrast cu forma crescentică (de semilună) a empiemului subdural. Marginea durală a abcesului epidural captează de obicei intens în studiile imagistice [30].

TRATAMENT

Drenajul chirurgical, eradicarea sursei primare şi terapia antibiotică intravenoasă sunt elementele esențiale ale tratamentului abcesului epidural. Craniotomia, în afara faptului că oferă o cale de acces largă, oferă o ocazie foarte bună de inspecție a osului şi eventual excizia lui. Dacă există dovezi radiologice sau o suspiciune clinică puternică pentru ESD există posibilitatea deschiderii durei. Chiar dacă există un risc teoretic de însămânțare a spațiului subdural, aceasta se întâmplă foarte rar în condițiile evacuării şi antibioterapiei adecvate. Pentru a preveni o infecție recurentă patul abcesului trebuie irigat abundent şi tot materialul străin, inclusiv ceara de os şi agenții hemostatici, îndepărtați.

Motive frecvente de eşuare a tratamentului sunt retenția de corp străin, sinuzita persistentă sau insuccesul în eliminarea comunicării între spațiul epidural şi sinusuri.

Tratamentul chirurgical concomitent al sinuzitei, otitei sau osteomielitei poate fi de asemenea necesar. Dacă sunt prezente leziuni osteolitice osul trebuie rezecat cu cranioplastie după 12 luni. Terapia antibiotică trebuie țintită împotriva streptococilor aerobi şi anaerobi, *S. aureus* şi microorganismelor Gram-negative aerobe şi anaerobe. Tratamentul antibiotic pentru AbE este în principiu acelaşi ca la ESD şi trebuie ghidat după antibiogramă.

Calitatea IRM de a fi o investigație imagistică non-invazivă a oferit posibilitatea ca, într-un număr redus de cazuri, să se administreze un tratament numai cu antibiotice, folosind investigarea imagistică repetată pentru a confirma remiterea abcesului. Dacă intervenția chirurgicală este temporizată, IRM trebuie repetat frecvent pentru a confirma reducerea în volum a abcesului şi pentru a confirma lipsa de extindere a abcesului în spațiul subdural [4].

BIBLIOGRAFIE

1. Arseni C., Ciurea A.V., Endocranian surgical suppurativ disease. Medical Publishing House, 1983, Bucharest.
2. Arseni C., Ciurea A.V., Ciurea A.M., Subarachnoid empyemas. Consideration în connection with 55 cases. Zbl. Neurochirurgie, 1984, 45:28–39.
3. Bleck T.P., Greenlee J.E., Approach to Patient with Central Nervous System Infecțion în Mandell, Douglas, and Bennett's Principles and Practice of Infecțious Diseases, 2000, Churchill Livingstone.
4. Bleck T.P., Greenlee J.E., Epidural Abscess în Mandell, Douglas, and Bennett's Principles and Practice of Infecțious Diseases, 2000, Churchill Livingstone.
5. Bleck T.P., Greenlee J.E., Subdural Empyema în Mandell, Douglas, and Bennett's Principles and Practice of Infecțious Diseases, 2000, Churchill Livingstone.
6. Bloom W.H., Tuazon C.U., Successful treatment of multipl brain abscesses with antibiotics alone. Rev. Infect. Dis., 1985, 7:189–199.
7. Bonnal J., Descuns P., Duplay J., Les abces encephaliques a l'ere des antibiotiques. Etude statistique de 547 observations. 1960, Ed.Masson et Cie, Paris.
8. Britt R.H., Enzman D.R., Clinical stages of human brain abscesses on serial CTscans after contrast infusion: Computed tomographic, neuro-pathological, and clinical correlation., J.Neurosurg. 1983, 59: 972–989.
9. Buica G., Supurațiile sistemului nervos central, Teza de doctorat, Universitatea de Medicina şi Farmacie Iulius Hatieganu 2000, Cluj Napoca.
10. Ciurea, A.V., Giant brain abscess; total surgical excision (case presentation). Rom. Neurosurg., new serie. 1992, I: 65–68.
11. Ersahin Y., Mutluer S., Guzelbag E., Brain abscess în infants and children. Childs Nervous System, 1994, 10:185 – 9.
12. Esiri M.M., Gay D., Immunological and neuropathological significance of the Virchow-Robin space. J. Neurol. Sci., 1990, 100:3–8.
13. Ewald C., Kuhn S., *et al.*, Pyogenic infecțions of the central nervous system secondary to dental affections--a report of six cases. Neurosurg. Rev., 2006, 29(2):163–6.
14. Gallitelli M., Guastamacchia E., Resta F., Guanti G., Sabba C., Pulmonary arteriovenous malformations, hereditary hemorrhagic telangiectasia, and brain abscess. Respiration 2006, 73:553–557.
15. Garfield J.S., Mangement of supratentorial intracranial obscess: a review of 200 cases. Brit. Med. J., 1969, 2: 7–11.
16. George B., Roux F., Pillon M., Thwel C., George C., Relevance of antibiotics în the treatment of brain abscesses. Acta neurochir. (Wien), 1979, 47: 285–291.
17. Goodkin H. P., Harper M. B., *et al.*, Intracerebral abscess în children: historical trends at Children's Hospital Boston. Pediatrics, 2004, 113(6): 1765–70.
18. Greenberg M.S., Handbook of Neurosurgery, 2001, Thieme.
19. Hander D., Villemure J.G., Leblanc R., Thalamic abscess: a stereotactically treatable lesion. Appl. Neurophisiol., 1987, 50: 168–171.
20. Harrison, Principiile medicinei interne, editie internationala, 2001, Teora.

Scanned with OKEN Scanner

Capitolul 19
TRATAMENTUL CHIRURGICAL AL EPILEPSIEI

IRINA OGREZEANU

INTRODUCERE

Sub denumirea de epilepsie sunt reunite afecțiuni de etiologii diferite, caracterizate prin crize epileptice spontane, recurente, datorate descărcărilor excesive ale neuronilor, asociate cu variate manifestări clinice şi paraclinice. Crizele epileptice au ca tratament principal medicamentele anticonvulsivante. Epilepsia este cea mai frecventă boală neurologică, cu o incidență de 40–70 de cazuri la 100 000 de locuitori şi o prevalență de 4–8 cazuri noi la 100 000 de locuitori. La cca 15–20% din pacienți, crizele epileptice nu pot fi însă controlate de aceste droguri, entitate denumită *„rezistență la terapia medicamentoasă"* [16, 49]. Chirurgia epilepsiei este un domeniu de înaltă performanță al neurochirurgiei, care tratează cazurile de epilepsie ce au crize rezistente (refractare), urmărind vindecarea acestora, prin îndepărtarea leziunii şi/sau a zonei epileptogene generatoare a crizelor habituale ale pacientului sau prin disconexiunea, leziunea sau stimularea formațiunilor anatomice implicate în generarea şi propagarea crizelor.

ISTORIC

Debutul chirurgiei epilepsiei moderne poate fi situat în secolul XIX. Entuziasmul pentru acest domeniu a cunoscut mai multe etape, determinate de evoluția tehnicilor de investigare preoperatorie, în special imagistice şi electrofiziologice (tabelul 19.1).

Tabelul 19.1

Personalități, concepte, tehnici chirurgicale utilizate în epilepsie

Personalități marcante în domeniul chirurgiei epilepsiei	Concepte introduse	Tehnici chirurgicale utilizate
ŞCOALA ENGLEZĂ Victor Horsley (1857–1916)	tumoră cerebrală epileptogenă	rezecția tumorală împreună cu aria corticală epileptogenă [69]
ŞCOALA GERMANĂ Feodor Krause (1857–1937) Otfried Förster (1873–1941)	prima hartă a cortexului motor uman	rezecția leziunilor epileptogene din aria motorie şi senzitivă [13, 21, 3]
ŞCOALA CANADIANĂ Wilder Graves Penfield (1891–1976)	prima hartă funcțională a cortexului (în colaborare cu Förster)	tehnica electrofiziologică a stimulării corticale [38] rezecția temporală [39]
ŞCOALA FRANCEZĂ Jean Talairach (1911–2007) Jean Bancaud (1921–1993)	„zonă epileptogenă" relevarea rolului amigdalei şi al hipocampului în producerea epilepsiei lansarea principiilor chirurgiei stereotaxice	stereoelectroencefalografia [1, 27]
ŞCOALA ELVEȚIANĂ M. G. Yasargil (1925)	principiile microchirurgiei testul Wada supraselectiv	tehnica angiografiei percutane tehnica amigdalohipocampectomiei selective prin abord transylvian [66, 71, 20]

Scanned with OKEN Scanner

Etapa modernă a chirurgiei epilepsiei a fost marcată de conferința asupra chirurgiei epilepsiei care a avut loc în 1986 la Palm Desert în SUA (prima ediție) și apoi în 1992 (a doua ediție), întâlniri ce au stabilit protocoalele standard de diagnostic și tratament în epilepsie. Viitorul chirurgiei epilepsiei se bazează pe definirea zonei epileptogene prin coînregistrarea neuroimagistică, anatomică și funcțională, rezecțiile fiind controlate prin IRM intraoperator.

ETIOPATOGENIE ȘI TABLOU CLINIC

Noțiunea de „*focar epileptic*", definită ca zona corticală generatoare a crizei epileptice, a fost înlocuită în epileptologia modernă prin modelul nucleului cu șase zone [9] (fig. 19.1).

Leziunea epileptogenă este definită ca leziunea structurală ce este legată cauzal de apariția crizelor epileptice, cuprinzând în interiorul său sau având adiacentă zona pacemaker evidențiată în majoritatea cazurilor de investigațiile neuroimagistice (IRM cerebrală).

Zona pacemaker este definită ca regiunea corticală în care își au originea crizele epileptice, fiind evidențiată prin neuroimagistica funcțională (SPECT, PET) și prin EEG cu electrozi de profunzime.

Zona iritativă este definită ca regiunea corticală generatoare a descărcărilor epileptiforme interictale, fiind evidențiată prin EEG cu electrozi de scalp sau electrozi intracranieni.

Zona ictală simptomatogenă este definită ca regiunea corticală ce generează simptomele inițiale ale crizei epileptice, având valoare de lateralizare și localizare a zonei pacemaker, deși reprezintă de obicei iradierea descărcării epileptice de la zona *pacemaker*. Localizarea sa este sugerată de aspectul clinic al crizelor.

Zona deficitului funcțional este definită ca regiunea corticală ce funcționează anormal în perioada interictală, producând deficite neurologice și psihice. Ea este evidențiată de examinarea neurologică, psihologică, testul Wada, investigațiile imagistice funcționale cerebrale (PET, SPECT) [5].

Zona epileptogenă este definită ca regiunea corticală ce generează crizele epileptice și a cărei îndepărtare sau disconexiune completă este necesară și suficientă pentru vindecarea lor. Nu există tehnici specifice pentru definirea exactă a acestei zone, ea este un concept teoretic, rezecția completă a acesteia este cheia succesului în chirurgia epilepsiei.

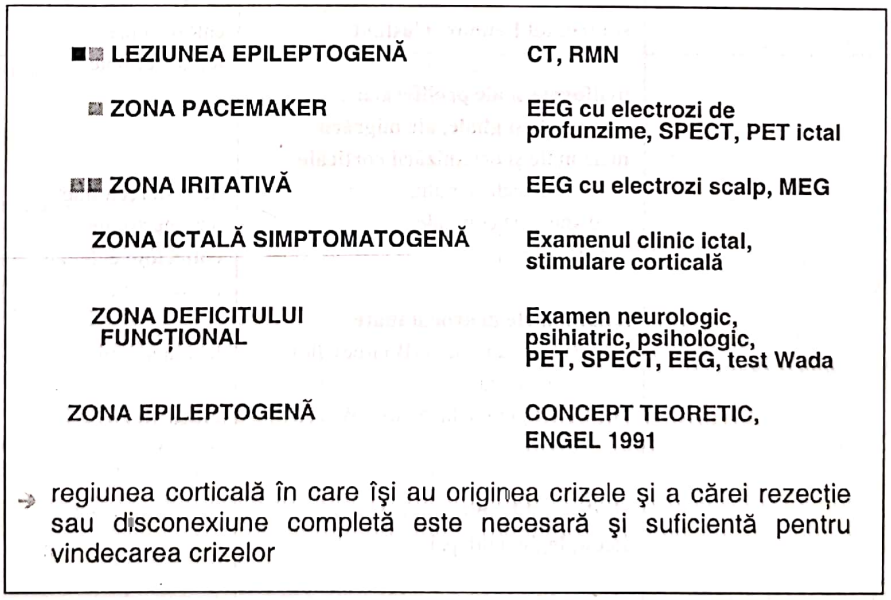

Figura 19.1. Modelul nucleului cu șase zone:
CT – computer tomografie; IRM – imagistica prin rezonanță magnetică; MEG – magnetoencefalografie; EEG – electroencefalografie; PET – tomografia computerizată cu emisie de pozitroni; SPAECT – tomografia computerizată cu emisie de foton unic.

Scanned with OKEN Scanner

Prezența unei leziuni la un pacient epileptic nu înseamnă că această leziune este neapărat epileptogenă. Excizia leziunii epileptogene nu este urmată întotdeauna de dispariția crizelor. De obicei, zona epileptogenă are dimensiuni mai mari decât zona *pacemaker*, ce este inclusă în interiorul său și dimensiuni mai mici decât zona iritativă. Excizia zonei pacemaker nu este suficientă pentru dispariția crizelor. Excizia zonei iritative garantează un bun rezultat postoperator.

Sindroamele epileptice cu indicație chirurgicală fac parte în principal din categoriile epilepsiilor și sindroamelor epileptice localizate sau generalizate simptomatice sau criptogenetice (tabelele 19.2, 19.3).

Tabelul 19.2

Clasificarea internațională a epilepsiilor și sindroamelor epileptice

Tipul de epilepsie sau sindrom epileptic cu indicație chirurgicală Clasificarea internațională a epilepsiilor și sindroamelor epileptice (ILAE 1989)	**Aspectul clinic al crizelor**	**Tipul de intervenție chirurgicală indicată**
Sindroame epileptice focale simptomatice	**epilepsia parțială continuă**	hemisferectomie transecțiuni subpiale multiple
Epilepsii și sindroame epileptice focale (locale, parțiale) simptomatice sau criptogenetice în funcție de localizarea anatomică a zonei epileptogene	**epilepsie temporală** epilepsia temporală mezială epilepsia temporală neocorticală laterală **epilepsii extratemporale** epilepsia frontală laterală epilepsia frontală mezială epilepsia parietală epilepsia occipitală	rezecții temporale rezecții extratemporale
Epilepsii și sindroame epileptice generalizate criptogenice sau simptomatice	**sindromul West** **sindromul Lennox- Gastaut** **malformații ale proliferării neuronale și gliale, ale migrării neuronale și organizării corticale** hemimegalencefalia displaziile corticale heterotopiile **sindroamele neurocutanate** scleroza tuberoasă (Bourneville) angiomatoza encefalotrigeminală (Sturge Weber) **sindromul hemiconvulsii-hemiplegie- epilepsie**	lezionectomie topectomie lobectomie hemisferectomie calosotomie lezionectomie hemisferectomie lezionectomie cortectomie calosotomia lezionectomie lobectomie hemisferectomie calosotomie hemisferectomie calosotomie
Epilepsii și sindroame epileptice nedeterminate (generalizate sau negeneralizate, cu crize atât focale cât și generalizate)	**afazia epileptică dobândită (Landau Kleffner)**	transsecțiuni subpiale multiple

Scanned with OKEN Scanner

Tabelul 19.3

Principalele leziuni epileptogene

Leziune cerebrală epileptogenă	**Aspectul clinic al crizelor**	**Tipul de intrevenție chirurgicală indicată**
Tumori cerebrale **astrocitoame de grad mic** **astrocitoame anaplazice** **oligodendroglioame** **gangliogliomame** **oligoastrocitoame** **tumori disembrioplazice neuroepiteliale**	epilepsii focale simptomatice	lezionectomie lezionectomie şi rezecţia cortexului adiacent fără electrocorticografie lezionectomie şi cortectomie ghidată electrocorticografic lezionectomie urmată de cortectomie ghidată electrocorticografic
Scleroza mezială hipocampală	epilepsia temporală mezială	amigdalohipocampectomia selectivă lobectomia temporală antero-mezială rezecţia temporală ghidată electrocorticografic
Malformaţiile vasculare cerebrale cavernoame malformaţii arterio-venoase	epilepsii focale simptomatice	lezionectomie şi rezecţia cortexului adiacent conţinând hemosiderină lezionectomie şi cortectomie ghidată electrocorticografic rezecţie embolizare radiochirurgie
Encefalomalacia post-traumatică	epilepsii focale simptomatice	lezionectomie şi cortectomie ghidată electrocorticografic rezecţii lobare, multilobare hemisferectomia calosotomia
Leziunile infecţioase	epilepsii focale simptomatice epilepsia parţială continuă	lezionectomie şi cortectomie ghidată electrocorticografic rezecţii lobare, multilobare hemisferectomia transsecţiuni subpiale multiple
Malformaţiile corticale malformaţii focale (polimicrogirie, pahigirie, schizencefalie, microdisgenezii) malformaţii difuze (cortex dublu, polimicrogiria perisilviană) hemimegalencefalie scleroza tuberoasă hamartoamele hipotalamice	epilepsii focale simptomatice epilepsii focale şi/sau generalizate simptomatice epilepsia gelastică	cortectomie ghidată electrocorticografic sau volumică sterotaxică, prin fuziunea imaginilor IRM cu cele obţinute prin imagistica funcţională (PET, SPECT) şi magnetoencefalografie (MEG) calosotomie hemisferectomie rezecţia tuberului epileptogen ghidată electrocorticografic lezionectomie stereotaxică lezionectomie radiochirurgie stereotaxică lezionectomie

Scanned with OKEN Scanner

INDICAȚII CHIRURGICALE ÎN EPILEPSIE

Criteriul de bază în selecția pacienților ce ar putea beneficia de chirurgia epilepsiei îl reprezintă stabilirea rezistenței crizelor acestora la terapia anticonvulsivantă. Rezistența crizelor la terapia anticonvulsivantă se definește prin următoarele caracteristici:

- frecvența de cel puțin una–două crize pe lună;
- debutul crizelor cu cel puțin doi ani înainte;
- absența răspunsului la polimedicație corectă (două–trei anticonvulsivante de primă linie, în doze ce nu produc efecte secundare intolerabile) [48, 4].

Principiile moderne de selecție a candidaților pentru chirurgia epilepsiei urmăresc însă, pe lângă definirea corectă a rezistenței crizelor și definirea gradului în care crizele afectează viața pacientului, precum și stabilirea caracterului progresiv al epilepsiei. Depistarea precoce a acelor cazuri ce prezintă sindroame epileptice –ce pot beneficia și au indicație de tratament chirurgical – este esențială [16, 58, 10] (tabelul 19.1).

Limitele de vârstă între care se aplică tratamentul chirurgical pentru epilepsie sunt afirmate, în general, între 1–60 ani. Chirurgia epilepsiei este indicată precoce la copii, deoarece aceștia prezintă o extraordinară plasticitate cerebrală, iar crizele frecvente și dozele înalte de medicație anticonvulsivantă au un efect dezastruos asupra dezvoltării cerebrale.

Contraindicațiile generale absolute ale chirurgiei epilepsiei se referă la epilepsiile primare idiopatice și afecțiunile sistemice ce contraindică o intervenție chirurgicală.

Contraindicație *relativă* pentru chirurgia epilepsiei prezintă pacienții având crize epileptice asociate cu:

- bolile neurodegenerative și neurologice evolutive (excepție encefalita Rasmussen);
- boli metabolice;
- IQ sub 70 (cu excepția calosotomiei);
- psihoze cronice independente de epilepsie.

Crizele nocturne rare sau crizele parțiale simple, cazurile în care frecvența crizelor este mai mică de o criză/an, pacienții necooperanți la tratament prezintă, de asemenea, contraindicație relativă. Chirurgia în ariile funcționale nu este o contraindicație absolută.

Datorită rezultatelor pozitive obținute prin tratamentul chirurgical în epilepsie, tendința de a indica intervenția chirurgicală, ca o ultimă alternativă terapeutică posibilă, se schimbă în momentul actual, în aceea de a o privi ca tratament de elecție al cazurilor corect selectate, efectuat la momentul optim [10].

INVESTIGAȚII PREOPERATORII ALE PACIENTULUI CANDIDAT PENTRU CHIRURGIA EPILEPSIEI

Protocolul de investigare preoperatorie a pacienților candidați pentru chirurgia epilepsiei, constă într-un ansamblu de investigații neinvazive și dacă este necesar invazive, care au ca scop:

- diagnosticarea corectă a tipului de sindrom epileptic;
- localizarea zonei epileptogene;
- corelarea zonei epileptogene cu o posibilă leziune epileptogenă;
- definirea statusului medical, neuropsihologic și social al pacientului.

Faza neinvazivă a investigațiilor preoperatorii cuprinde:

- examinarea clinică generală;
- examinarea clinică neurologică (semiologia ictală și interictală);
- examinarea clinică psihologică (lateralizarea vorbirii, localizarea deficitului funcțional, integritatea memoriei, IQ);
- examinarea clinică psihiatrică (complicațiile psihice ale unei epilepsii de lungă durată, morbiditatea postoperatorie posibilă);
- examinarea clinică oftalmologică (câmpul vizual).

La examinarea clinică se adaugă următoarele investigații paraclinice:

- electroencefalografia (monitorizare intensivă video-EEG prelungită, pentru înregistrarea debutului crizelor habituale) (fig. 19.2c);
- imagistica anatomică cerebrală pentru evidențierea tipului, localizării și extensiei unei leziuni epileptogene (CT, spectroscopie IRM cerebrală) (fig. 19.2a, 19.2b);
- imagistica funcțională cerebrală pentru evidențierea unui deficit funcțional (PET, SPECT) sau pentru *mapping*-ul funcțional cortical (IRM funcțional) (fig. 19.2d);

Scanned with OKEN Scanner

– magnetoencefalografia (MEG) pentru evidenţierea modificărilor subtile ale activităţii electromagnetice cerebrale şi *mapping*-ul funcţional neinvaziv [41].

Dacă prima fază, oferă rezultate concordante în ceea ce priveşte localizarea unei leziuni epileptogene sau a unei zone epileptogene se poate trece la rezecţia acesteia. Dacă în urma primei faze, zona epileptogenă nu poate fi localizată, sau par să existe zone multiple, devine necesară faza invazivă, ce presupune înregistrări electroencefalografice cu electrozi intracranieni, *mapping*-ul funcţional invaziv, angiografia şi testul Wada pentru localizarea vorbirii şi a memoriei [42, 56, 57].

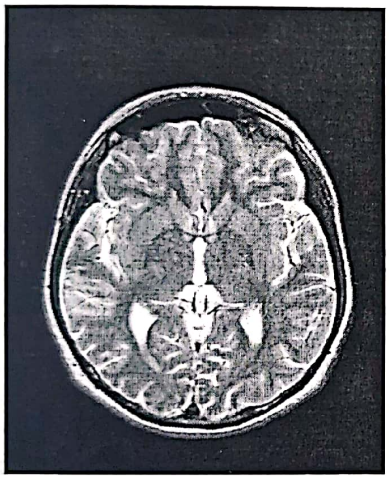

a

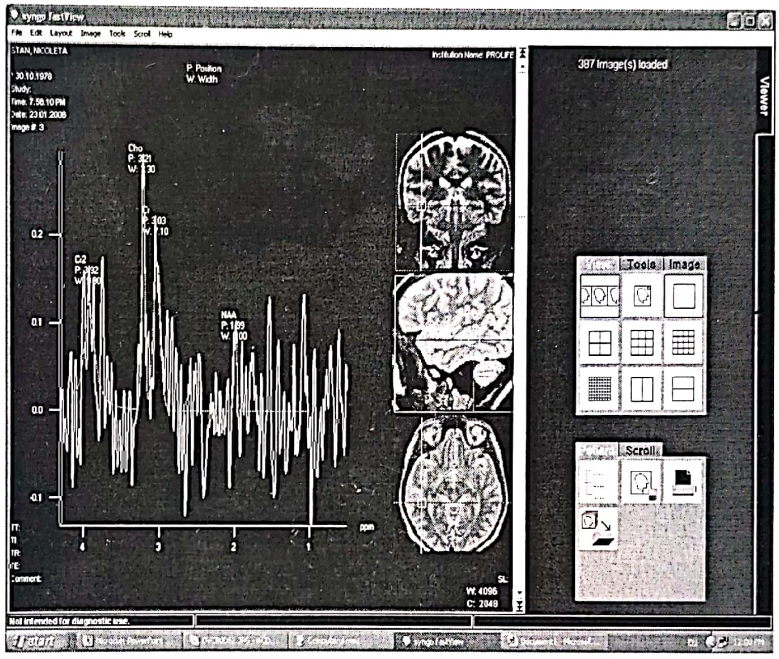

b

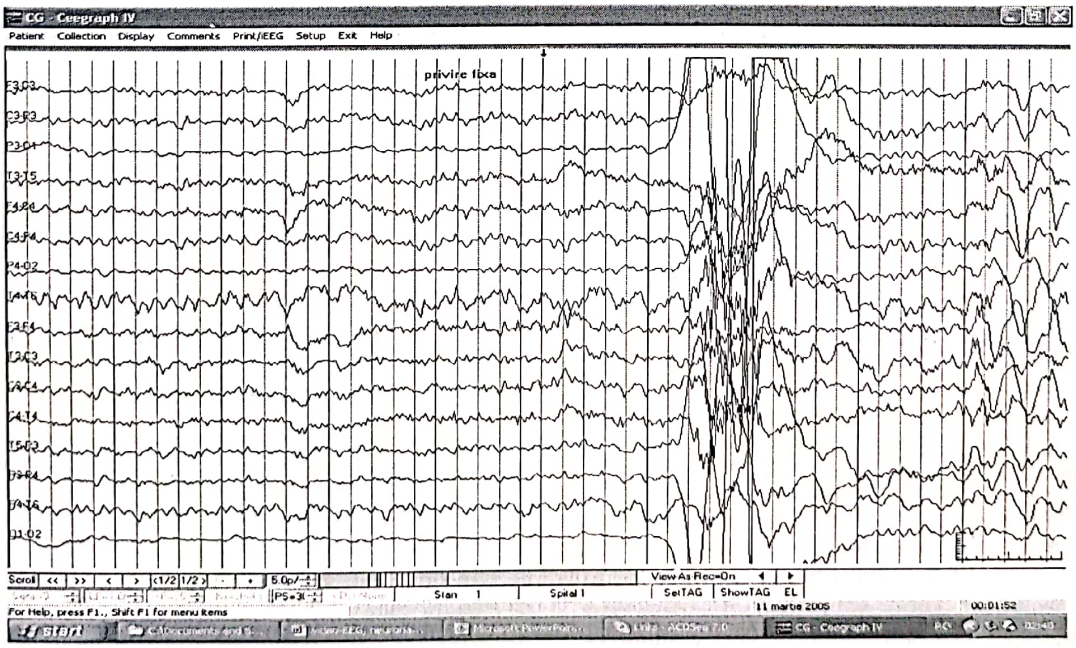

c

Scanned with OKEN Scanner

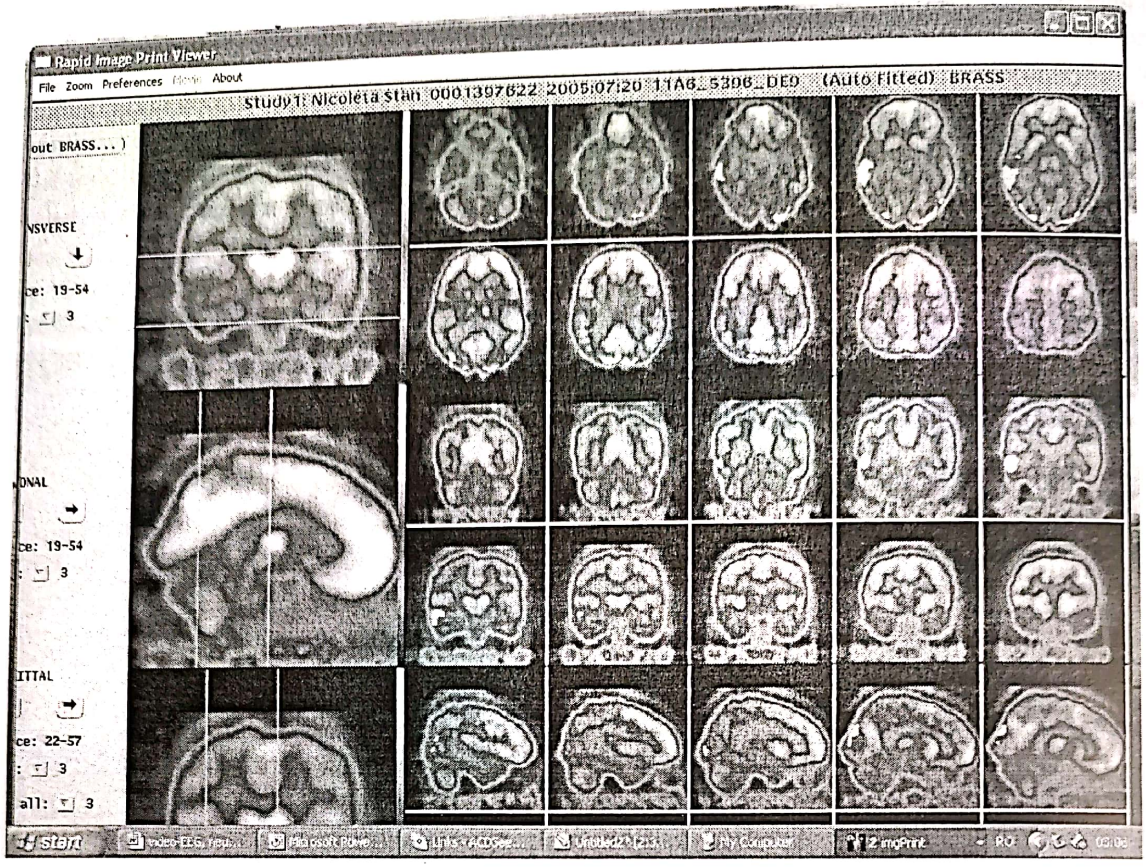

d

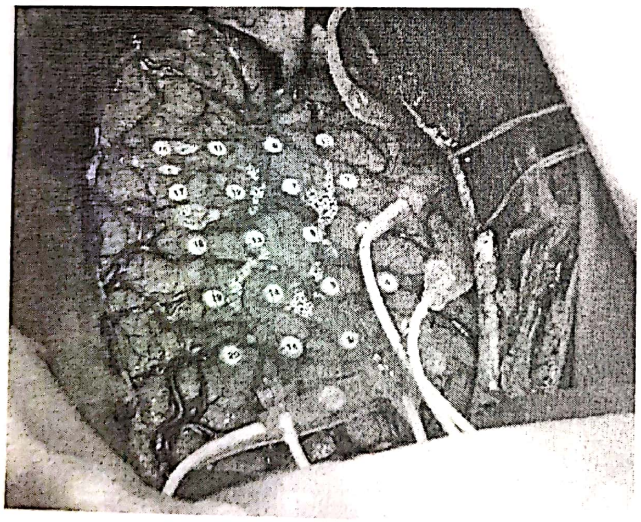

e

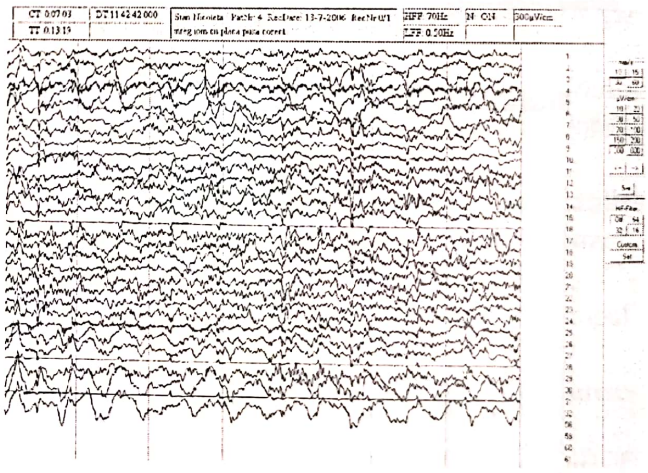

f

Figura 19.2. Tumoră disembrioplazică temporală dreaptă. Epilepsie simptomatică cu crize parţiale simple, complexe şi secundar generalizate rezistente la tratament anticonvulsivant: a. RM cerebrală – zonă hipersemnal T2 şi FLAIR cu localizare temporală dreaptă (T2), cu structură minim neomogenă, fără priză de contrast, b. Spectroscopie IRM – creşterea nivelului colinei la nivelul leziunii, c. Monitorizare video-EEG cu electrozi montaţi pe scalp – debut al crizelor temporal dreapta, d. PET – Hipometabolism la nivelul girului temporal mediu şi superior drept ce poate reprezenta un focar epileptic (interictal); hipermetabolism frontal şi parietal bilateral, e. Electrocorticografie intraoparatorie cu o placă 4×5 electrozi plasată la 3–8 cm posterior de polul temporal (T1, T2, suprasilvian) şi trei benzi 4×1 electrozi temporo-bazal şi în regiunea centrală (I), ulterior în regiunea temporală posterioară (II), f. Electrocorticografie intraoparatorie prerezecţie: vârfuri iradiate suprasilvian în placă (cortexul lateral T2, 4–7 cm posterior de pol) şi banda bazală medie; activitate lentă în banda bazală anterioară.

Scanned with OKEN Scanner

INTERVENȚII CHIRURGICALE SPECIFICE CHIRURGIEI EPILEPSIEI

În chirurgia epilepsiei se descriu două categorii de intervenții chirurgicale: intervențiile de rezecție a zonei epileptogene (intervenții curative) și intervențiile funcționale, de disconexiune a structurilor anatomice cu rol în propagarea crizelor sau stimulare a structurilor anatomice, cu rol inhibitor asupra generării crizelor (intervenții paleative).

În categoria intervențiilor de rezecție sunt încadrate:

– lezionectomia;
– cortectomia;
– rezecția lobară (temporală și extratemporală);
– rezecția individualizată (ghidată electrocorticografic);
– rezecțiile multilobare;
– hemisferectomia.

În urma acestor intervenții, pacientul are șanse mari de a nu mai prezenta crize.

În categoria intervențiilor de disconexiune sunt încadrate calosotomia și transsecțiunile subpiale multiple. Stimularea se referă la implantarea de stimulatori la nivelul structurilor cerebrale. Atât disconexiunile cât și stimularea sunt intervenții paleative, în urma cărora se obține frecvent ameliorarea crizelor și rar dispariția lor. La acestea, se adaugă intervențiile chirurgicale de implantare a electrozilor intracranieni în scopul localizării zonei epileptogene.

INTERVENȚIILE DE REZECȚIE

Lezionectomia

Lezionectomia este definită ca rezecția leziunii structurale, considerând că zona epileptogenă este inclusă în aceasta. Tehnica chirurgicală urmează principiile microneurochirurgiei.

Cortectomia (topectomia)

Cortectomia (topectomia) se definește ca rezecția regiunii corticale ce reprezintă zona epileptogenă. Cortectomia se realizează prin aspirarea subpială a substanței cenușii a unui gir, până la adâncirea șanțului intergiral, lăsând intactă substanța albă subiacentă. Incizia piei mater se face pe bordul șanțului intergiral, aspirația se poate face cu aspiratorul cu ultrasunete (CUSA). Aspirarea subpială se face cu atenție pentru a păstra vasele din interiorul șanțului intergiral [7, 59]. Rezecția se oprește la minimum 2 cm de punctul în care s-a obținut un răspuns funcțional prin stimulare corticală [34, 50, 40].

Rezecțiile temporale

Rezecțiile temporale sunt cele mai frecvente operații din chirurgia epilepsiei, intervenții indicate în epilepsia temporală. Sub această denumire sunt cunoscute intervențiile chirurgicale prin care este rezecată zona epileptogenă situată la nivelul cortexului lateral temporal și/sau structurilor meziale temporale (amigdală, hipocamp). În funcție de structurile anatomice rezecate, tehnicile chirurgicale principale folosite în epilepsia temporală sunt: lobectomia temporală (corticoamigdalohipocampectomie), amigdalohipocampectomia selectivă și rezecția neocorticală (cortectomie laterală).

Lobectomia temporală standard

Prezintă indicație pentru lobectomia (rezecție) temporală standard pacienții ce prezintă epilepsie temporală cu:

- absența atrofiei hipocampale (IRM);
- leziune structurală temporală corticală laterală (IRM);
- debut ictal temporal cortical lateral (EEG).

Lobectomia temporală standard se practică de preferință în emisfer nedominant. În cele mai multe cazuri, lobectomia temporală standard nu necesită investigații invazive preoperatorii și nici electrocorticografie intraoperatorie. Este necesar testul Wada pentru lateralizarea vorbirii.

Extensia rezecției este limitată de necesitatea păstrării ariilor vorbirii și a radiațiilor optice. De aceea, limita posterioară a rezecției cortexului lateral este de 5–6 cm în emisfer nedominant și 4–4,5 cm în emisfer dominant, în girii temporal mediu și inferior și 2 cm în girul temporal superior. Rezecția hipocampului cuprinde capul si corpul hipocampului până la 3–3,5 cm posterior.

Varianta tehnică „Falconer-Crandall" sau lobectomia temporală standard „*en bloc*", se definește ca rezecția într-o singura piesă anatomică a cortexului lateral și structurilor temporale meziale, ce se realizează în trei timpi operatori: incizia cortexului temporal lateral, expunerea și disecția corpului hipocampului, disecția girului parahipocampal [7, 12, 14].

Scanned with OKEN Scanner

Lobectomia (rezecția) temporală anteromezială

Prezintă indicație pentru rezecție temporală anteromezială, pacienții ce prezintă epilepsie meziobazală (scleroză mezială hipocampală) evidențiată prin concordanța următoarelor criterii:

- debut ictal lateralizat la unul dintre emisfere (EEG);
- atrofie hipocampală ipsilaterală (IRM);
- disfuncție a memoriei concordantă cu debutul ictal (test Wada);
- evidența că hemisferul contralateral poate suporta memoria (test Wada).

Prezintă contraindicație pentru rezecția anteromezială temporală, pacienții la care se suspicionează că originea crizelor este în afara structurile meziale temporale.

Dintre variantele tehnice, cea mai des folosită este tehnica „Spencer", ce se definește ca rezecția temporală în doi timpi: rezecția minimă a cortexului lateral (3,5 cm din girii temporal mediu și inferior), urmată de rezecția *„en bloc"* a structurilor meziale, incluzând hipocampul și girul parahipocampal (de la 1,5 cm până la 5 cm posterior). Rezecția poate fi completă incluzând și girul temporal superior [55, 22].

Avantajele rezecției temporale anteromeziale, față de lobectomia temporală standard constau în faptul că, reduce riscul defectelor de câmp vizual, al tulburărilor cognitive postoperatorii și al defectelor de memorie vizuală în lobul temporal nedominant.

Amigdalohipocampectomia selectivă

Amigdalohipocampectomia selectivă, ca și lobectomia temporală anteromezială, este indicată pentru epilepsia temporală meziobazală. În scop paleativ, amigdalohipocampectomia selectivă se indică și la pacienții la care zona epileptogenă este extinsă dincolo de structurile meziale temporale, dar acestea reprezintă componenta principală a circuitului epileptogen. Localizarea strictă a zonei epileptogene în structurile meziale temporale se realizeaza prin investigații semi-invazive sau mai frecvent invazive (electrozi de profunzime implantați stereotaxic). Prin această tehnică chirurgicală, cortexul lateral este păstrat, diminuând riscul deficitelor postoperatorii.

Amigdalohipocampectomia selectivă se definește ca rezecția complexului amigdalohipocampal. Deși există variate tehnici chirurgicale [17, 36], se folosesc două tipuri de abord principale:

- abordul transcortical transventricular prin girul temporal mediu (Niemeyer);
- abordul transsylvian prin șantul circular (Yaşargil).

Abordul transsylvian are avantajul de a realiza o mai completă disconexiune a fibrelor frontale, cu o disecție minimă a cortexului. Abordul transcortical are avantajul unui timp operator mai scurt și evitării manipulării excesive vasculare [30, 65, 71].

Amigdalohipocampectomia selectivă volumetrică stereotaxică deschisă (Kratimenos) are ca prim timp operator localizarea stereotaxică a complexului amigdalohipocampal [43].

Lobectomia temporală individualizată

Lobectomia temporală individualizată este indicată în epilepsia temporală cu următoarele caracteristici:

- debut ictal la nivelul lobului temporal în emisfer dominant (EEG);
- determinată de o leziune corticală laterală (IRM);
- activitatea epileptiformă în cortexul lateral este limitată (EEG) [32, 53].

Lobectomia temporală individualizată are la bază principiul conform căruia, atât organizarea anatomică, fiziologică, cât și epilepsia temporală au o mare variabilitate individuală, ceea ce face necesară localizarea ariilor funcționale și a zonei epileptogene – individual – în scopul unei ghidări optime a rezecției chirurgicale. Utilizarea electrocorticografiei intraoperatorii ușurează evaluarea prechirurgicală, care are ca scop, în aceste cazuri, numai lateralizarea ariilor epileptogene și funcționale, urmând ca extensia lor reală să fie determinată intraoperator. Investigațiile preoperatorii necesare sunt neinvazive, cu excepția testului Wada.

Lobectomia temporală individualizată se definește ca, rezecția temporală ghidată electrocorticografic și/sau prin controlul imagistic al extensiei rezecției structurilor meziale (IRM intraoperator). Se realizează atât sub anestezie locală, cât și sub anestezie generală. Problema utilității electrocorticografiei este încă amplu dezbătută, în ceea ce privește acuratețea cu care descărcările interictale definesc zona epileptogenă și superioritatea rezultatelor obținute prin rezecții ghidate electrocorticografic, față de cele standard [53].

Scanned with OKEN Scanner

Rezecția temporală neocorticală selectivă

Rezecția temporală neocorticală selectivă este indicată atunci când există evidența debutului ictal strict în cortexul temporal lateral. Localizarea zonei epileptogene necesită investigații invazive preoperator (implantare de electrozi intracranieni). Această situație este întâlnită frecvent în displaziile corticale. Rezecția temporală neocorticală standard se definește ca rezecția tuturor celor trei giri temporali [11, 35].

Rezecțiile extratemporale

Spre deosebire de epilepsia temporală, în epilepsiile extratemporale, angiografia cerebrală este importantă pentru evidențierea *patternului* vascular, sulcal și giral. Este esențială localizarea ariilor elocvente, pre- sau intraoperator, atât neinvaziv (IRM funcțional, MEG, PET) cât și invaziv. Rezecțiile extratemporale sunt în principal rezecții individualizate, ghidate electrocorticografic, dar în mai mică măsură se folosesc și rezecțiile standard. Rezecțiile standard extratemporale se referă în principal la: rezecția frontală, frontală paramediană, frontopolară, frontală corticală laterală, de arie motorie suplimentară, centrală, parietală, occipitală.

Tehnica specifică rezecțiilor extratemporale este cortectomia (topectomia), realizată prin tehnica disecției subpiale (Horsley, Penfield) [35, 45, 44, 34].

Rezecțiile multilobare

Rezecțiile multilobare sunt indicate în leziuni corticale extinse (malformațiile corticale largi, hamartoame, encefalomalacie postraumatică), dar și în cazuri criptogenetice cu zone epileptogene ce cuprind mai mult decât un lob. Rezecțiile multilobare (bi- sau trilobare) sunt considerate hemisferectomii subtotale și sunt definite ca rezecția mai multor lobi cerebrali în combinații variate (fronto-temporale, fronto-parietale și temporo-occipitale).

Definirea zonei epileptogene necesită de obicei implantarea de electrozi intracranieni [28].

Hemisferectomia

Hemisferectomia este indicată la pacienții cu epilepsii „catastrofice", la care un întreg emisfer cerebral este compromis funcțional, dar acționează ca un gigant focar epileptic. Acești pacienți prezintă retard mental, hemipareză contralaterală, alterarea discriminării tactile contralateral și hemianopsie. Hemisferectomia se definește ca rezecția sau deconectarea unui hemisfer cerebral, astfel încât acesta devine fiziologic nefuncțional.

Tehnicile chirurgicale folosite pentru hemisferectomie au evoluat de la emisferectomia anatomică ce presupune rezecția unui hemisfer cerebral [37, 62] la hemidecorticare (rezecția cortexului) [68] și ulterior la hemisferectomia funcțională sau hemisferotomie, sub forma unor tehnici variate ce presupun în principal: rezecție temporală, crearea unei ferestre corticale de regulă în regiunea centrală și deconectarea întregului hemisfer prin calosotomie și secționarea celorlalte comisuri din interiorul ventriculului [44, 8, 63, 6, 52]. Cea mai nouă tehnică, deaferentarea hemisferică (tehnica Schramm) realizează deaferentarea tuturor fibrelor corticale ale unui hemisfer de conexiunile lor cu ganglionii bazali și hemisferul contralateral prin: lobectomie temporală anteromezială prin abord transcortical transventricular sau transsylvian, incizie transcorticală frontoparietală la nivelul liniei de proiecție a ventriculului lateral, calosotomie anterioară, rezecție frontală și calosotomie posterioară [52, 63].

INTERVENȚIILE PALEATIVE

Calosotomia

Calosotomia este indicată la pacienții la care zona epileptogenă nu poate fi delimitată sau există zone epileptogene multiple, astfel încât tehnicile de rezecție nu se pot aplica. Acești pacienți au crize secundar generalizate sau episoade multiple de status convulsiv, calosotomia urmărind întreruperea generalizării și sincronizării bilaterale a descărcărilor epileptice. Calosotomia anterioară se definește ca deconectarea a 2/3 anterioare a corpului calos (până la nivelul spleniumului). Calosotomia posterioară se definește ca deconectarea segmentului posterior al corpului calos incluzând spleniumul.

Calosotomia se realizează prin rezecția subpială, extraventriculară a corpului calos, între cele două artere pericaloase [25, 47].

Transsecțiunile subpiale multiple

Transsecțiunile subpiale multiple se indică pentru suplimentarea, în ariile corticale funcționale, a rezecțiilor efectuate în ariile corticale

Scanned with OKEN Scanner

nefuncționale, precum și ca tehnică unică în cazurile în care leziunea/zona epileptogenă este situată în cortexul motor și senzitiv primar, în ariile vorbirii și cortexul vizual. Tehnica transsecțiunilor subpiale multiple are la bază principiul anatomic conform căruia, cortexul cerebral are o organizare columnară verticală, ce permite secționarea fibrelor orizontale intracorticale, ce propagă descărcarea epileptică, păstrând fibrele lungi funcționale. Transsecțiunea fibrelor orizontale se realizează la distanța de cel puțin 5 mm măsurați în axul lung al unui gir, deoarece volumul cortical minim, ce creează o descărcare paroxistică, are un diametru de mai puțin de 5 mm [26, 18].

Biostimularea

Biostimularea este indicată la pacienții cu crize frecvente, rezistente, care nu au indicație pentru nici o altă tehnică chirurgicală. Structurile anatomice stimulate în scopul ameliorării crizelor epileptice sunt: cerebelul, talamusul, structurile meziale temporale și nervul vag.

Stimularea cerebeloasă pare să amelioreze metabolismului cerebral. Nu este folosită pe scară largă și nu se bucură de o deosebită simpatie din partea specialiștilor [61].

Structurile cerebrale profunde ce pot fi stimulate sunt: talamusul, amigdala și hipocampul. Mecanismele specifice prin care acționează stimularea cerebrală profundă sunt incomplet cunoscute. Se pare că stimularea cerebrală profundă modulează activitatea patologică a rețelelor neuronale. Ca aplicabilitate în tratamentul epilepsiei cea mai eficientă dintre tehnicile de stimulare a structurilor profunde pare stimularea complexului amigdalo-hipocampic [60].

Dintre toate metodele de stimulare, cea mai utilizată este stimularea vagală. Pentru stimularea vagală este folosit un dispozitiv alcătuit dintr-un generator de stimul electric și electrozi de platină în silicon, uniți prin cabluri și comandați printr-un sistem de programare computerizată (*Neurocybernetic Prosthesis, Cyberonics, Houston, Texas*). Stimulatorul NCP se implantează la nivelul vagului stâng [19, 46].

Implantarea electrozilor intracranieni (electrocorticografia)

Cu toate că investigațiile imagistice anatomice și funcționale au devenit extrem de rafinate, există un număr important de pacienți la care investigațiile neinvazive nu pot localiza zona epileptogenă, făcând necesară implantarea de electrozi intracranieni și înregistrarea activității electrice cerebrale direct la nivelul cortexului, tehnică denumită electrocorticografie extraoperatorie. Cei mai folosiți electrozi în acest moment sunt benzile și plăcile subdurale, introduse prin craniotomie sau trepanare [70]. Acești electrozi pot fi folosiți și pentru stimulare în scopul *mapping*-ului funcțional extraoperator. O alternativă frecvent folosită pentru explorarea structurilor meziale temporale, amigdala și hipocampul, sunt electrozii introduși prin puncționarea *foramen ovalae* [67]. De asemenea, aproape toate regiunile cerebrale pot fi investigate prin introducerea de electrozi de profunzime, fie prin stereotaxie clasică, fie prin neuronavigație [57, 67, 2, 33, 54].

Electrocorticografia intraoperatorie este indicată pentru ghidarea rezecției zonei epileptogene. Deși, utilitatea sa este de multe ori contestată, electrocorticografia contribuie la un bun prognostic postoperator al crizelor și este curent folosită chiar de unii autori care-i contestă utilitatea [29]. Pentru electrocorticografia intraoperatorie a fost proiectat un dispozitiv special (Montréal), dar pot fi folosite și ansamblurile de electrozi subdurali (fig. 19.2e, 19.2f).

COMPLICAȚIILE ȘI REZULTATELE ÎN CHIRURGIA EPILEPSIEI

Rezultatele postoperatorii în chirurgia epilepsiei se apreciază în funcție de următoarele criterii:

- evoluția frecvenței și intensității crizelor;
- apariția postoperatorie a unor noi deficite neurologice;
- evoluția statusului neuropsihologic.

În cel mai recent studiu global, asupra rezultatelor postoperatorii, în chirurgia lobului temporal pentru epilepsie, s-a raportat vindecarea crizelor la 67% din pacienți prin rezecție temporală anteromezială. 79% din pacienți nu au mai prezentat crize la un an postoperator, după amigdalohipocampectomia selectivă, conform grupului de la Zürich [11]. Rezecțiile extratemporale duc la dispariția crizelor la 45% din pacienți și ameliorarea lor la 35% din pacienți [59]. În ceea ce privește evoluția crizelor epileptice

Scanned with OKEN Scanner

după hemisferectomie, în 70–85% din cazuri se obține absența crizelor, în 10–20% din cazuri reducerea frecvenței crizelor cu cel puțin 80% [62]. Rezultatele globale după calosotomie au indicat dispariția crizelor la 5,5% din pacienți și ameliorarea semnificativă a acestora la 73,5% [47]. Ca tehnică unică, transsecțiunile subpiale multiple sunt urmate de ameliorarea crizelor în 75 % din cazuri și la 20–25 % de dispariția completă a acestora [31, 18]. Efectul stimulării vagale devine maxim la cca 14–18 luni. La 1–3 ani după implantare se înregistrează scăderea cu mai mult de 50 % a frecvenței crizelor la 50% din pacienții adulți și ameliorarea frecvenței crizelor la cca 80% din pacienți [23].

Scopul chirurgiei epilepsiei este vindecarea crizelor fără a crea noi deficite neurologice. Tehnicile sofisticate de imagistică și electrofiziologie pre- și intraoperatorie au fost dezvoltate tocmai pentru a evita crearea de noi deficite la pacienții epileptici care în ansamblu sunt pacienți cu o șansă de viață bună. Cu toate aceste precauții, chirurgia epilepsiei prezintă totuși **complicații**. În chirurgia lobului temporal pot apărea: disfazia, parezele de nerv trohlear și oculomotor, cvadrantanopsia superioară, hemipareza, complicații ce apar la cca 6% din pacienți rămânând permanente la jumătate dintre acești pacienți [49].

Tehnicile chirurgicale actuale, ce utilizează predominant disconexiunea și mai puțin rezecția în hemisferectomie, au redus mortalitatea la aproape zero, iar crizele focale ce complică evoluția postoperatorie sunt de regulă tranzitorii [64].

Complicațiile hemisferectomiei sunt hemoragia postoperatorie precoce, hemosideroza, meningita aseptică și hidrocefalia acută.

Crizele postoperatorii precoce sunt mai frecvente în rezecțiile extratemporale, decât în hemisferectomie, apărând la un sfert dintre pacienți [24].

Complicația majoră a calosotomiei este sindromul de disconexiune hemisferică acută [47].

Transsecțiunile subpiale multiple sunt urmate frecvent de deficite neurologice, de cele mai multe ori tranzitorii, corespunzătoare ariilor corticale transsecționate [31, 18]. În stimularea vagală, pacienții pot prezenta tranzitor senzația de vibrație, voce răgușită, tuse, durere locală, parestezii [50].

CONCLUZII

Pacienții epileptici au un handicap psihosocial major, trăind permanent cu teama apariției unei noi crize, având o speranță mai redusă de viață față de populația generală, șanse mai mici de a avea copii, de a fi angajați sau de a urma programele instituțiilor de învățământ [16, 58]. Chirurgia epilepsiei devine astfel o alternativă terapeutică eficientă în cazurile corect selectate și investigate. Este dependentă însă de existența unor centre specializate în care să lucreze echipe complexe, cu experiență în acest domeniu. Nivelul științific și tehnic ridicat al metodelor de investigație, cât și tratamentul (chirurgical și medical), fac din epilepsie o afecțiune cu costuri ridicate. Cu toate acestea, chirurgia epilepsiei este perfect justificată, atât din punct de vedere medical, cât și științific și economic [15, 41].

BIBLIOGRAFIE

1. Bancaud J., Chauvel P., Commentary:acute and chronic intracranial recording and stimulation with depth electrodes. În: Engel J Jr, ed. Surgical treatment of the epilepsies, New York: Raven Press, 1987:289–296.
2. Blott D.R., Roper S.N., Friedman W.A., Invasive monitoring of limbic epilepsy using stereotactic depth and subdural strip electrodes: surgical technique, Surg Neurol, 1997 Jul;48(1): 74–9.
3. Buchfelder M., Stefan H., Neurosurgical treatment of epilepsy, Neurology, Psychiatry and Brain Research 1999; 7:131–136.
4. Bourgeois B.F., General concepts of medical intractability. În: Lüders HO, ed. Epilepsy surgery, 2nd ed New York: Raven Press, 2001: 63–68.
5. Carreno M., Luders H.O., General principles of presurgical evaluation., În: Luders HO, Comair YG:Epilepsy surgery 2nd ed, Lippincott Williams & Wilkins, 2001: 185–199.
6. Comair Y.G., Functional hemispherectomy. În: Technique în Neurosurgery, Raven Press, Ltd., New York, 1995, 1(1):52–57.
7. Crandall P.H., Cortical resections. În:Engel JJr: Surgical treatment of the epilepsies, Raven Press, New York, 1987:377–403.
8. Delalande O., Fohlen M., Jalin C., Pinard J.M., From hemispherectomy to hemispherotomy. În: Luders HO, Comair YG, eds: Epilepsy surgery 2nd ed, Lippincott Williams&Wilkins, Philadelphia, 2001:741–746.
9. Ebner A., Luders H., Basic concepts and electrophysiological approach in localization-related epilepsy In: Pawlik G, Stefan. În: Focus localization-multimethodological assessment of localization-related epilepsy Germany, 1998: 94–134.

Scanned with OKEN Scanner

48. Rogozea R., Definitia epilepsiei. În: Epilepsia de: R Rogozea, Bucuresti: ed. Rotech, 2004: 7–11.
49. Rossi G.F., Colicchio G., Temporal lobectomy for surgical management of epilepsy. În: Gildenberg P.L., Tasker R.R., eds: Textbook of stereotactic and functional neurosurgery, Mc Graw-Hill, New York, 1998:1883–1888.
50. Rutecki P., Anatomical, physiological and theoretical basis for the antiepileptic effect of vagus nerve stimulation.Epilepsia 1990, 31(Suppl 2):S1–S6.
51. Schramm J., Behrens E., Entzian W., Hemispherical deafferentation: an alternative to functional hemispherectomy. Neurosurg 1995 Mar; 36(3):509–516.
52. Shimizu H., Maehara T., Modification of peri-insular hemispherotomy and surgical results Neurosurg 2000 Aug; 47(2):367–372.
53. Stefan H., Pauli E., Ebenhard F. şi colab., Tailoring von Resektionen bei pharmacoresistenten Temporallapene-pilepsien, Nervenarzt 1996;67:306–310.
54. Spencer S.S., Spencer D.D., Williamson P.D., Mattson R.H., Combined depth and subdural electrode investigation in uncontrolled epilepsy. Neurology, 1990;40: 74–79.
55. Spencer D.D., Anteromedial temporal lobectomy:directing the surgical approach to the pathologic substrate. În: Engel J Jr, ed: Surgical treatment of the epilepsies, New York. Raven Press, 1987:129–137.
56. Stefan H., Operative Behandlung. În: Epilepsien. Diagnose und Behandlung, Chapman Hall GmbH, 1995:276–304.
57. Stefan H., Buchfelder M., Presurgical Evaluation for Epilepsy Surgery. Neurology Psychiatry and Brain Research (1999) 7:109–112.
58. Taylor D.C., Epilepsy as a chronic sickness. Remediating its impact. În: Engel J Jr, ed. Surgical treatment of the epilepsies, NewYork: RavenPress, 1993:11–22.
59. Umemura A., Baltuch G.H., Topectomy: uses and indications. În:Youmans JR: Neurological surgery. A comprehensive reference guide to the diagnosis and management of neurosurgical problems.WB Sounders Company, 2001: 2629–2634.
60. Vonck K., Boon P., Achten E., De Reuck J., Caemaert J., Long-term amygdalohippocampal stimulation for refractory temporal lobe epilepsy. Ann Neurol. 2002 Nov;52(5):556–65.
61. Velasco F., Carrillo-Ruiz J.D., Brito F., Davis R., şi colab., Double-blind, randomized controlled pilot study of bilateral cerebellar stimulation for treatment of intractable motor seizures. Epilepsia 2005 Jul; 46(7):1071–81.
62. Villemure J.G., Hemispherectomy for surgical management of epilepsy. În: Gildenberg P.L., Tasker R.R., eds: Textbook of stereotactic and functional neurosurgery, Mc Graw-Hill, New York, 1998: 1913–1924.
63. Villemure J.G., Mascott C., Peri-insular hemispherotomy: surgical principles and anatomy. Neurosurg 1995 Nov;37(5):975–980.
64. Vinning E., Freeman J., Pillas D., Uematsu şi colab., Why you remove half a brain? The outcome of 58 children after hemispherectomy- the John Hopkins Experience: 1968–1996.Pediatrics 1997;100 (2):163–171.
65. Wieser G., Selective amygdalo-hippocampectomy for temporal epilepsy. Epilepsia, 1988;29(Suppl2):100–113.
66. Wieser H.G., Müller S., Sciess R. şi colab., The anterior and posterior selective temporal amobarbital tests: angiographic, clinical, electroencephalographic, PET, SPECT findings and memory performance. Brain Cogn 1997; 33:71–97.
67. Wieser H.G., Elger C.E., Stodieck S.R.G., The "foramen ovalae electrode": a new recording method for the preoperative evaluation of patients suffering from mesio-basal temporal lobe epilepsy".Electroenceph Clin. Neurophysiol, 1985;61:314–322.
68. Winston K., Welch K., Adler J., Erba G., Cerebral hemicorticectomy for epilepsy. J Neurosurg 1992;77: 889–895.
69. Wolf P., The history of surgical treatment of epilepsy in Europe. În: Lüders H, ed. Epilepsy surgery New York: Raven Press, 1992: 9–17.
70. Wyler A.R., Subdural strip electrodes in surgery of epilepsy. În: Luders HO, ed: Epilepsy surgery Raven Press, Ltd New York, 1992: 395–398.
71. Yasargil M.G., Teddy P.J., Roth P., Selective amygdalo-hippocampectomy: operative anatomy and surgical technique. Adv Tech Stand Neurosurg 1985;12:93–123.

Scanned with OKEN Scanner

Capitolul 20
TRATAMENTUL NEUROCHIRURGICAL AL TULBURĂRILOR DE TONUS ŞI MIŞCARE

GABRIEL IACOB, ALEXANDRU VLAD CIUREA

BOALA PARKINSON

DEFINIŢIE

Boala Parkinson [8, 15, 24] este o afecţiune neurologică progresivă, frecventă (afectează în medie 1% din populaţia în vârstă de peste 50 ani), invalidantă, cu etiopatogenie necunoscută, a cărei substrat constă în scăderea dopaminei, cu dezinhibiţia nucleului subtalamic şi creşterea activităţii *pallid*-ului medial; se exprimă clinic prin: tremor de repaus (4–7 cicli/sec), rigiditate, bradikinezie, dificultate în iniţierea mişcărilor (akinezie), instabilitate posturală, micrografie, facies parkinsonian, tulburări de mers.

CONSIDERAŢII FIZIOPATOLOGICE

Sub acţiunea factorilor toxici, farmacologici, metabolici, infecţioşi, genetici, imuni se produce degenerescenţa căilor dopaminergice nigrostriate cu dezinhibiţia putamenului şi a nucleului subtalamic, inhibiţia segmentului lateral al *globus pallidus*, creşterea activităţii *pallid*-ului medial şi inhibarea talamusului medial prin intermediul proiecţiilor glutamatergice excitatorii. Dacă încetinirea ratei de evoluţie a bolii este incertă, pentru ameliorarea simptomelor principale ale bolii s-au obţinut progrese semnificative uzitând atât tratamentul medical, cât şi cel chirurgical.

ALTERNATIVELE TERAPEUTICE CHIRURGICALE ACTUALE VERIFICATE ÎN TIMP

Acestea sunt:

– *neurostimularea nucleului subtalamic, a globus pallidus* [1, 3–5, 8, 14–19, 21, 22, 24, 25, 27–30].

Neurostimularea nucleului subtalamic şi/sau a *globus pallidus* este metoda de primă alegere, reversibilă, adaptabilă fiecărui bolnav, uzitată pentru tremor, rigiditate, akinezie, dar şi pentru a rezolva complicaţiile motorii induse de levodopa.

Indicaţiile metodei [8, 18]: îndeosebi tineri, stabili emoţional, cu boală Parkinson, având răspuns terapeutic la levodopa, invalidaţi de perioade *„on-off”*, cu mişcări involuntare anormale şi akinezie, generate de tratamentul cu levodopa, înainte ca boala să afecteze viaţa personală, activitatea profesională, relaţiile sociale.

Contraindicaţiile metodei: demenţă, psihoză, halucinaţii, imunodepresie, insuficienţe severe organice: cardiacă, pulmonară, renală, hepatică; neoplasme, hipertensiune arterială severă, angina pectorală instabilă.

Singurul echipament uzitat şi aprobat pentru neurostimulare este echipamentul „Activa” (Medtronic) ce constă în: electrozi de stimulare cerebrală profundă, cabluri de extensie, neurogenerator programabil, telecomenzi pentru bolnav şi pentru medic. Această metodă presupune o munca de echipă în care sunt implicaţi: neuroradiolog – pentru a defini ţintele, neurochirurg – competent în mişcări involuntare, neurolog – specialist în mişcări involuntare, neuropsihiatru, neurofiziolog.

Scanned with OKEN Scanner

Stimularea cronică a nucleului subtalamic asigură [8, 15, 26]: o ameliorare egală cu „cel mai bun status", simptomele sensibile la dopaterapie sunt ameliorate continuu, cu circa 60% în medie, pentru tremor ameliorarea este cea mai mare între 63–100% – atingând performanțe egale stimulării cronice a nucleului ventral intermediar talamic, rigiditatea între 50–76%, akinezia între 43–69%, distoniile sunt diminuate, sincron cu stimularea în *off*, dar și în *on*, stabilitatea posturală, echilibrul, se ameliorează semnificativ în primul an, 52–70%, calitatea vieții, cu diminuarea dozei drogurilor în medie cu 70%.

Timpii operației sunt (fig. 20.1):

– fixarea cadrului stereotactic pe capul bolnavului, dispus peste linia orbito-meatală cu 11,5–18 grade,

– achiziția imaginilor CT și IRM cerebral, fuzionarea imaginilor pe softul dedicat, precizarea țintei, a punctului de intrare, a traiectoriei,

– determinarea țintei fiziologice folosind 5 microelectrozi sub anestezie locală pentru înregistrări și stimulare, precizând „ferestra terapeutică": beneficiul motor optim obținut cu parametrii electrici la valori sub cele ce induc efecte adverse (diskinezii induse de stimulare, contracții tonice, deviația monoculară a globilor oculari, parestezii controlaterale, manifestări vegetative, afective, greață, anxietate, senzații vizuale, hipofonie),

– dispunerea macroelectrodului cvadripolar Medtronic, verificarea intraoperatorie a poziționării lui corecte, fixarea lui de craniu,

– dispunerea conexiunilor și a neuro-generatorului programabil,

Alternative la stimularea cerebrală profundă [7–9, 15] sunt:

– *infuzia directă a drogurilor* în parenchimul cerebral,

– *terapia genică* pentru a permite agenților neurotrofici să crească transmisia dopaminei sau în modularea activității țintelor cerebrale disfuncționale,

– *stimularea corticală* – metodă în studiu.

Tehnici stereotactice lezionale folosind:

- *radiofrecvența* [8, 15, 24]: inițial se precizează neuroradiologic ținta aleasă, apoi se identifică prin stimulare ținta fiziologică, leziunea se realizează prin radiofrecvență. Leziunea efectuată este sferică sau eliptică, cu margini nete, poate fi vizualizată mult timp după efectuarea gestului chirurgical;
- *radiochirurgia stereotactică* [8, 15, 24, 32] uzitând: *Gamma Unit*, radioterapie multi-fascicule generate de acceleratorul linear, fascicule de particule grele: protoni sau nuclee de heliu produse de syncro-cyclotron; doza folosită este de 120–140 Gy, cu un colimator de 4 mm.

Transplantele [2, 8–11, 13, 15, 20, 23] constituie alternative terapeutice chirurgicale, al căror scop este acela de a restabili funcția prin implantarea de neuroni sănătoși; rezultatele sunt contestate sau încă insuficient testate, folosind:

- țesut medulosuprarenalian – alternativă abandonată;
- țesut mezencefalic fetal – alternativă uzitată curent pe câteva sute de bolnavi, în multe centre în lume;
- celule pigmentare, epiteliale, retiniene – ce produc și eliberează dopamina, metodă în studiu, uzitată până în prezent doar într-un trial la 6 persoane;
- celule progenitor neurale;
- celule de glomus jugular, apte a elibera dopamina.

Pentru ameliorarea șanselor de reușită a transplantului [6, 8, 12, 15, 23, 31] se recomandă administrarea după reperaj stereotactic a:

- GDNF (*glial derived neurotrophic factor*);
- factorul de creștere 1 similar insulinei, respectiv factorul de creștere fibroblastic;
- reducerea stresului oxidativ, inhibiția caspazelor;
- folosirea terapiei genice: celule modificate genetic *in vitro* și apoi transplantate în gazdă; respectiv gena terapeutică este introdusă direct în celulele gazda *in situ* folosind vectori virali;
- utilizarea celulelor polimerice încapsulate pentru eliberarea de dopamină și factori neurotrofici;
- utilizarea agenților neurotrofici sau a neurotransmițătorilor în creier cu ajutorul celulelor încapsulate;
- alegerea viitoarei ținte pentru transplant în *substantia nigra pars* compactă.

Scanned with OKEN Scanner

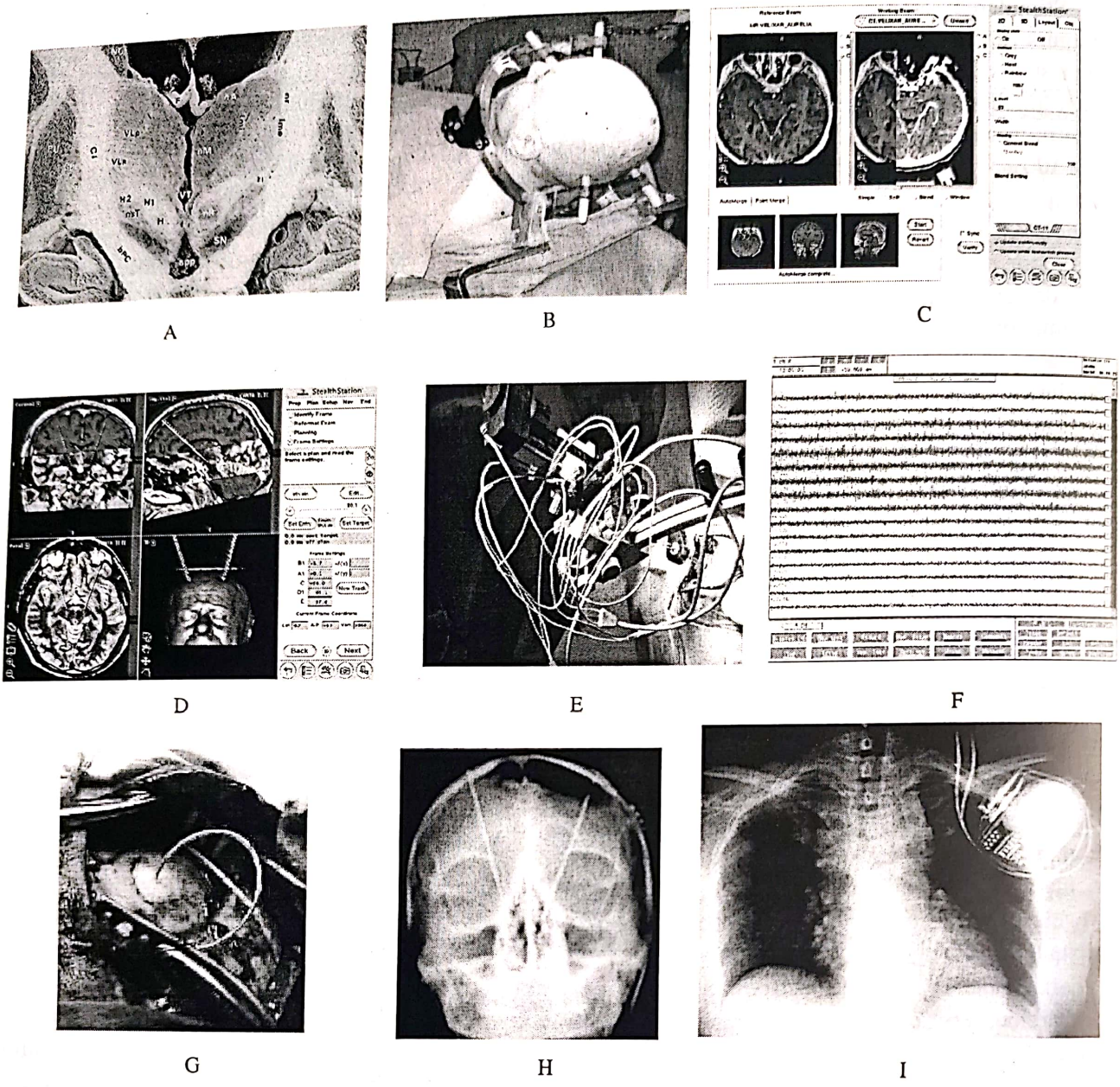

Figura 20.1. Stimularea cerebrală profundă a nucleului subtalamic [8]:
A – secţiune cerebrală pe piesa anatomică în plan coronar – săgeata indică nucleul subtalamic, B – dispunerea bolnavului în cadrul stereotactic Leibinger, C – suprapunerea imaginilor RM şi CT cerebral cu cadru stereotactic folosind „automerge" a *Stealth Station Medtronic*, D – determinarea ţintei calculate pe baza datelor neuroradiologice, a punctului de intrare, cât şi a traiectoriei, E – aşezarea pe cadrul stereotactic a *microdrive*-ului, a micro-electrozilor pentru înregistrare şi stimulare, F – definirea ţintei fiziologice folosind softul *Leadpoint Medtronic*, G – dispunerea macroelectrodului cvadripolar Medtronic şi fixarea lui, H–I – Rx de control demonstrând poziţionarea macroelectrozilor, a extensilor cablurilor, precum şi a neurogeneratorului.

BIBLIOGRAFIE

1. Arle J.E., Alterman R.L., Surgical options in Parkinson's disease, Med. Clin North Am. 1999, 83, 483–498.
2. Backlund E.O., Granberg P.O., Hamberger B. *et al.*, Transplantation of adrenal medullary tissue to striatum in parkinsonism: first clinical trials, J. Neurosurg. 1985, 62, 169–173.
3. Benabid A.L., Pollak P., Hoffmann D., *et al.*, Chronic stimulation for Parkinson's disease and other movement disorders, in Gildenberg P.L., Tasker R.R., (eds): Textbook of Stereotactic and Functional Neurosurgery, New York, McGraw Hill, 1997, 1199–1212.
4. Benabid A.L., Benazzouz A, Hoffmann D. *et al.*, Long term electrical inhibition of deep brain targets in movement disorders, Mov. Disord. 1998, 13, 119–125.
5. Bejjani B.P., Dormont D., Pidoux B., *et al.*, Bilateral subthalamic stimulation for Parkinson's disease by using

Scanned with OKEN Scanner

three dimensional stereotactic magnetic resonance imaging and electrophysiological guidance, J. Neurosurg. 2000, 92, 615–625.
6. Bensadoun J.C., Widmer H.R., Zurn A.D., Aebischer P., Polymer-encapsulated cells as a tool for drug delivery and neural transplantation in parkinson's disease, in Krauss J.K., Jankovic J., Grossman R.G. - Surgery for Parkinson's Disease and Movement Disorders, Lippincott Williams & Wilkins, Philadelphia, 2001, ch. 20, 245–251.
7. Canavero S., Paolotti R., Bonicalzi V., Castellano G., Greco-Crasto S., Rizzo L., Davini O., Zenga F., Ragazzi P., Extradural motor cortex stimulation for advanced Parkinson disease. Report of two cases, J. Neurosurg, 2002, 97, 1208–1211.
8. Ciurea A.V., Iacob G., Tehnici neurochirurgicale, vol. 1, Cartea Universitară, 2006, 227–306.
9. During M.J., Kaplitt M.G., Stern M.B., Eidelberg D., Subthalamic GAD gene transfer in Parkinson disease patients who are candidates for deep brain stimulation, Hum. Gene Ther 2001, 12, 1589–1591.
10. Fink J.S., Neural Transplantation with cell sources other than human fetal tissue, in Krauss J.K., Jankovic J., Grossman R.G. – Surgery for Parkinson's Disease and Movement Disorders, Lippincott Williams & Wilkins, Philadelphia, 2001, ch. 17, 217–224.
11. Freed C.R., Clarkson E.D., Leehey M., Zawada M., Thompson L.L., Breeze R.E., Clinical experience with fetal neural transplantation in Parkinson's disease, in Krauss J.K., Jankovic J., Grossman R.G. - Surgery for Parkinson's Disease and Movement Disorders, Lippincott Williams & Wilkins, Philadelphia, 2001, ch. 16, 210–216.
12. Gill S.S., Patel N.K., Hotton G.R., O'Sullivan K., McCarter R., Bunnage M., Brooks D.J., Svendsen C.N., Heywood P., Direct brain infusion of glial cell line-derived neurotrophic factor in Parkinson disease, Nat. Med. 2003, 9, 589–595.
13. Hauser R.A., Freeman T.B., Snow B.J. *et al.*, Long-term evaluation of bilateral fetal nigral transplantation in Parkinson disease. Arch Neurol. 1999, 56, 179–187.
14. Hutchison W.D., Allan R., Oitz H., Levy R., Dostroivsky J.O., Lang A.E., Lozano A.M., Neurophysiological identification of the subthalamic nucleus in surgery for Parkinson's disease, Ann Neurol 1998, 44, 622–628.
15. Iacob G., Constantinescu A.I., Tratamentul chirurgical in boala Parkinson, „Medicina Modernă", 2001, vol 8, III, 5, 259–265.
16. Iansek R., Rosenfeld J.V., Huxham F.E., Deep brain stimulation of the subthalamic nucleus in Parkinson's disease, Med J. Aust. 2002, 177, 142–146.
17. Krack P., Batir A., Van Blercom N., Chabardes S., Fraix V., Ardouin C, Koudsie A., Limousin P.D., Benazzouz A., LeBas J.F., Benabid A.L., Pollak P., Five year follow-up bilateral stimulation of the subthalamic nucleus in advanced Parkinson's disease, N. Engl. J. Med 2003, 349, 1925–1934.
18. Lang A.E., Widner H., Deep Brain Stimulation for Parkinson's Disease: Patient Selection and Evaluation, Movement Disorders, 2002, vol. 17, Suppl. 3, S94–S101.
19. Limousin P., Krack P., Pollak P., Benazzouz A., Ardouin C., Hoffmann D., Benabid A.L., Electrical stimulation of the subthalamic nucleus in advanced Parkinson's disease. N. Engl.J.Med. 1998, 339, 1105–1111.
20. Lindvall O., Rationales and strategies of fetal neural transplantation in Parkinson's disease, in Krauss J.K., Jankovic J., Grossman R.G. - Surgery for Parkinson's Disease and Movement Disorders, Lippincott Williams & Wilkins, Philadelphia, 2001, ch. 15, 195–209.
21. Lozano A.M., Hamani C., The Future of Deep Brain Stimulation, J. Clin Neurophysiol 2004, 21, 68–69.
22. Moro E., Scerrati M., Romito L.M., Roselli R., Tonali P., Albanese A., Chronic subthalamic nucleus stimulation reduces medication requirements in Parkinson's disease. Neurology 1999, 53, 85–90.
23. Nguyen J.P., Neurotransplantation for Parkinson's Disease, 1st International Congress of the Emirates Neuroscience Society, Dubai, 2004
24. Obeso J.A., Guridi J., Oroz-Rodriguez M.C., Alvarez L., Macias R., Role of Surgery in the Management of Parkinson's Disease, in Krauss J.K., Jankovic J., Grossman R.G., Surgery for Parkinson's Disease and Movement Disorders, Lippincott Williams & Wilkins, Philadelphia, 2001, ch. 8, 135–143.
25. Patel N.K., Heywood P., O'Sullivan K., Love S., Gill S.S., MRI-directed subthalamic nucleus surgery for Parkinson's disease, Stereotact Funct Neurosurg. 2002, 78, 132–145.
26. Pollak P., Fraix V., Krack P., Moro E., Mendes A., Chabardes S., Koudsie A., Benabid A.L., Treatment Results: Parkinson's Disease, Movement Disorders, 2002, vol. 17, Suppl. 2, S75–S83.
27. Pollak P., Krack P., Fraix V., Mendes A., Moro E., Chabardes S., Benabid A.L., Intraoperative Micro and Macrostimulation of the Subthalamic Nucleus in Parkinson's Disease, Movement Disorders, 2002, vol.17, suppl. 3, S155–S161.
28. Sturm V., Deep Brain Stimulation for Parkinson's Disease and Dystonia, 1st International Congress of the Emirates Neuroscience Society, Dubai, 2004.
29. Volkmann J., Allert N., Voges J., Weiss P.H., Freund H.J., Sturm V., Safety and efficacy of pallidal or subthalamic nucleus stimulation in advanced PD, Neurology 2001, 56, 548–551.
30. Volkmann J., Deep Brain Stimulation for the treatment of Parkinson's Disease, J. Clin Neurophysiol 2004, 21, 6–17.
31. Worlwide Education and Awareness for Movement Disorders – Experimental Therapies in Parkinson's Disease, 2005
32. Young R.F., Functional disease of the brain: treatment by gamma knife radiosurgery, in DeSalles A.A.F. ed. – Minimally invasive therapy of the brain, New York, Thieme 1997, 225–234.

TREMORUL ESENȚIAL

DEFINIȚIE

Tremorul esențial [3, 4, 7, 9, 12] este o mișcare involuntară, relativ frecventă (afectează 415 cazuri la 100 000 adulți peste 40 ani), afectează preferențial membrele superioare distal, mai rar capul și membrele inferioare, caracterizată printr-un tremor cu frecvență joasă: 4–8 Hz, accentuat de mișcări volitive, dispare frecvent în repaus.

Scanned with OKEN Scanner

Etiologia tremorului esenţial nu se cunoaşte, deşi există cazuri în care s-a identificat o formă familială a bolii – transmisă autozomal dominant, cu penetranţă înaltă, dar cu expresie clinică variabilă.

Indicaţiile de tratament chirurgical stereotactic în tremorul esenţial, invalidant se adresează cazurilor la care tratamentul medical cu β-blocante şi anxiolitice este ineficace sau nu poate fi tolerat.

TEHNICILE CHIRURGICALE

Neurostimulare cerebrală profundă [1–3, 5, 8, 9, 11–13]

Ţintele uzitate sunt:

- nucleul subtalamic (metoda are avantajul că necesită voltaje reduse, fără a dezvolta toleranta la tratament),
- nucleii talamici: *ventralis intermedius* – Vim şi *ventralis oralis posterior* – Vop. (neurostimularea produce blocarea transmisiei activităţii neuronale, iar prin desincronizare şi depolarizare se produce inactivarea zonei unde este dispus electrodul, respectiv activare antidromică sau ortodromică a celulelor sau fibrelor din cerebel, trunchi).

Rezultatele stimulării cerebrale profunde în tratamentul tremorului esenţial: abolirea tremorului în 79% din cazuri, cu o recurenţă a tremorului în 5% din cazuri, dar cu complicaţii mult reduse.

Efectuarea stimulării talamice, bilateral, induce o ameliorare a tremorului postural şi kinetic la 75%.

TEHNICI CHIRURGICALE STEREOTACTICE LEZIONALE [3, 6, 10, 14, 15]

Ţintele folosite sunt: *nucleus ventralis intermedius* – Vim, *nucleus ventralis oralis posterior* – Vop, precum şi zona incertă.

Rezultatele postoperatorii imediate [3, 10, 12]:

– ameliorarea tremorului între 71,4%–93,7% din cazuri, menţinut pe perioade lungi (10 ani sau peste),

– diminuarea dizabilităţilor de desenat, scris, funcţionale.

BIBLIOGRAFIE

1. Alesch F., Pinter M.M., Helscher R.J. *et al.*, Stimulation of the ventral intermediate thalamic nucleus in tremor dominated Parkinson's disease and essential tremor, Acta Neurochir. (Wien) 1995, 136, 75–81.
2. Blond S., Caparros-Lefebvre D., Parker F. *et al.*, Control of tremor and involuntary movement disorders by chronic stereotactic stimulation of the ventral intermediate thalamic nucleus, J. Neurosurg. 1992, 77, 62–68.
3. Ciurea A.V., Iacob G., Tehnici neurochirurgicale, vol. 1, Cartea Universitară, 2006, 257–260.
4. Deuschl G., Bergman H., Pathophysiology of Nonparkinsonian Tremors, Movement Disorders 2002, vol. 17, suppl. 3, S41–S48.
5. Hubble J.P., Busenbark K.L., Wilkinson S. *et al.*, Deep brain stimulation for essential tremor, Neurology 1996, 46, 1150–1153.
6. Jankovic J., Cardoso F., Grossmann R.G., Outcome after stereotactic thalamotomy for parkinson, essential and other types of tremor, Neurosurgery 1995, 37, 680–687.
7. Koller W.C., Busenbark K.L., Essential tremor, in Watts R.L., Koller W.C., eds. Movement disorders, New York: McGraw-Hill 1997, 365–386.
8. Koller W., Pahwa R., Busenbark K., High frequency unilateral thalamic stimulation in the treatment of essential and parkinsonian tremor, Ann Neurol. 1997, 42, 292–299.
9. Limousin P., Speelman J.D., Gielen F., Janssene M., Multicentre European study of thalamic stimulation in parkinsonian and essential tremor, J. Neurol Neurosurg Psychiatry, 1999, 66, 289–296.
10. Mohadjer M., Goerke H., Milios E. *et al.*, Long term results of stereotaxy in the treatment of essential tremor, Stereotact Funct. Neurosurg. 1990, 54–55, 125–129.
11. Ondo W., Jankovic J., Schwartz K. *et al.*, Unilateral thalamic deep brain stimulation for refractory essential tremor and Parkinson's disease tremor, Neurology 1998, 51, 1063–1069.
12. Pahwa R., Koller W.C., Thalamic Stimulation for Treatment of Essential Tremor, in Krauss J.K., Jankovic J., Grossman R.G., Lippincott Williams & Wilkins, Philadelphia 2001, ch. 24, 278–281.
13. Vitek J.L., Stereotaxic surgery and deep brain stimulation for Parkinson's disease and movement disorders, in Watts R.L., Koller W.C., eds. - Movement disorders: neurologic priciples and practice, New York, McGraw-Hill, 1997, 237–255.
14. Walter K.A., Lee J.Il., Lenz F.A., Thalamotomy for treatment of essential tremor, in Krauss J.K., Jankovic J., Grossman R.G. - Surgery for Parkinson's Diseases and Movement Disorders, Lippincott Williams & Wilkins, Philadelphia 2001, ch. 23, 271–277.
15. Zirh A.T., Reich S.G., Dougherty P.M., Stereotactic thalamotomy in the treatment of essential tremor of the upper extremity: re-assessment including a blinded measure of outcome. J. Neurol. Neurosurg. Psychiatry 1999, 66, 772–775.

TREMORUL SECUNDAR SCLEROZEI MULTIPLE

În cursul evoluţiei sclerozei multiple se întâlnesc distonii paroxistice, mioclonii, sindroame parkinsoniene, dar şi trei tipuri de tremor [1, 3, 5, 9–11, 13]:

Scanned with OKEN Scanner

Tremor de acţiune, tremor complex (moderat ca intensitate în 32% din cazuri, respectiv în 6% din cazuri, tremorul este invalidant, sever, generând dizabilitate funcţională importantă), combină componenta posturală şi componenta intenţională; interesează cel mai des membrele superioare – partea proximală, dar şi capul, gâtul, membrele pelvine. Tremorul de acţiune apare tipic în leziunile pedunculilor cerebeloşi, ale nucleilor cerebeloşi laterali şi ale vermisului; teoretic în orice leziune a căilor eferente cerebeloase, îndeosebi ale tractului cerebelo-talamic.

Tremor postural sever, sinonime: tremor cerebelos postural sever, tremor rubral, tremor al pedunculilor cerebeloşi superiori, tremor peduncular; se remarcă îndeosebi când antebraţele sunt flectate, cu braţele în abducţie; afectează rotaţia şi abducţia-adducţia umărului, dar şi mişcările de flexie extensie la nivelul cotului; este un tremor cu amplitudine mare, oscilaţii relativ lente: 2,5–4 Hz. Alteori, tremorul postural interesează îndeosebi partea distală a extremităţilor superioare, mişcările de flexie-extensie ale mâinii şi degetelor, este rapid, are frecvenţă între 2,5–10 Hz, fiind remarcat când bolnavul ţine extremităţile superioare extinse, este mai puţin sever.

Tremor intenţional, sinonime: tremor intenţional cerebelos, tremor cerebelos kinetic, tremor ataxic, tremor hiperkinetic, se constată cu ocazia manevrei indice–nas, în momentul aproprierii degetului de ţintă.

INDICAŢIILE DE TRATAMENT CHIRURGICAL STEREOTACTIC [5, 9, 11, 15]

Întrucât unele forme de tremor se rezolvă spontan, indicaţiile de tratament chirurgical se pun după un an, respectiv 6 luni de la ultimul episod acut:

– când tremorul este simptomul predominent, frecvent unilateral, cu amplitudine mare, cu repercursiuni funcţionale majore – împiedicând bolnavul să scrie, să mănânce etc.

– tremor frecvent bilateral, asociat cu tremor axial, la care cea mai discretă tentativă de mobilizare a membrelor superioare generează oscilaţii ample (> 30 cm) ale întregului corp, împiedicând bolnavul să apuce un obiect.

CONTRAINDICAŢIILE GESTURILOR CHIRURGICALE STEREOTACTICE [5, 11]

– Prezenţa plăcilor mari în talamus,
– Sindromul cerebelos sever.

Tehnicile chirurgicale folosite sunt:

- **neurostimularea cronică** [4, 5, 7–9, 11, 15]: nucleul ventral intermediar talamic şi nucleul subtalamic; risc operator redus chiar în cazul stimulării bilaterale, adaptarea parametrilor de stimulare la statusul clinic al bolnavului – în contextul unei boli în evoluţie, stimulatorul poate fi oprit noaptea fără a genera tremor *„rebound"*.
- **tehnici stereotactice lezionale** [2, 5, 6, 9–12, 14]: talamotomii interesând *nucleus ventro-oralis posterior* sau *nucleus ventralis intermedius* (rezultate satisfăcătoare iniţiale în 65–96% din cazuri, pe termen lung 50–70% din cazuri)

BIBLIOGRAFIE

1. Alusi S.H., Glickman S., Aziz T.Z. *et al.*, Tremor in multiple sclerosis, J. Neurol. Neurosurg. Psychiatry 1999, 66, 131–134.
2. Barnett G.H., Kinkel R.P., Bashin C. *et al.*, Stereotactic thalamotomy for intractable tremor in multiple sclerosis, Neurology 1992, 42 (suppl. 3), 327.
3. Bauer H.J., Problems of symptomatic therapy in multiple sclerosis, Neurology 1978, 28, 8–20.
4. Benabid A.L., Pollak P., Gao D. *et al.*, Chronic electrical stimulation of the ventralis intermedius nucleus of the thalamus as a treatment of movement disorders, J. Neurosurg 1996, 84, 203–214.
5. Ciurea A.V., Iacob G., Tehnici neurochirurgicale, vol. 1, Cartea Universitară, 2006, 261–262.
6. Critchley G.R., Richardson P.L., Vim thalamotomy for the relief of the intention tremor of multiple sclerosis, Br. J. Neurosurg. 1998, 12, 559–562.
7. Geny C., Nguyen J.P., Cesaro P., *et al.*, Thalamic stimulation for severe action tremor after lesion of the superior cerebellar peduncle, J. Neurol. Neurosurg. Psychiatry 1995, 59, 641–642.
8. Geny C., Nguyen J.P., Pollin B. *et al.*, Improvement of severe postural cerebellar tremor in multiple sclerosis by chronic thalamic stimulation, Mov. Disord 1996, 11, 489–494.
9. Haddow L.J., Mumford C., Whittle I.R., Stereotactic treatment of tremor due to multiple sclerosis, Neurosurg Q. 1997, 7, 23–24.
10. Hooper J., Whittle I.R., Long-term outcome after thalamotomy for movement disorders in multiple sclerosis, Lancet 1998, 352, 1984
11. Nguyen J.P., Feve A., Leguerinel C., Pollin B., Cesaro P., Keravel Y., Surgical treatment of tremor secondary to multiple sclerosis, in Krauss J.K., Jankovic J., Grossman

Scanned with OKEN Scanner

R.G.- Surgery for Parkinson's Diseases and Movement Disorders, Lippincott Williams & Wilkins, Philadelphia 2001, ch. 25, 282–287.
12. Speelman J.D., Van Manen J., Stereotactic thalamotomy for the relief of intention tremor in multiple sclerosis, J. Neurol. Neurosurg Psychiatry 1984, 47, 596–599.
13. Tranchant C., Bhatia P., Marsden C.D., Movement disorders in multiple slerosis, Mov. Disord. 1995, 4, 418–423.
14. Whittle I.R., Haddow L.J., CT guided thalamotomy for movement disorders in multiple sclerosis: problems and paradoxes, Acta Neurochir (Wien) 1995, 64, 13–16.
15. Whittle I.R., Hooper J., Pentland B., Thalamic deep-brain stimulation for movement disorders due to multiple sclerosis, Lancet 1998, 351, 109–110.

TREMORUL POSTTRAUMATIC

DEFINIȚIE

Tremorul posttraumatic [1, 4, 5, 8, 11, 13, 16] este o entitate clinică ce constă în mișcări involuntare, persistente, generate cel mai frecvent de traumatisme cranio-cerebrale grave prin decelerație – frecvent accidente de circulație, urmate de stare de comă prelungită, cu leziuni axonale difuze cu topografii diverse: subcortical – talamus, corpul calos, *substantia nigra*, probabil nucleul roșu, mezencefal, nucleul dințat ipsilateral, dar și căile dentato-talamice. Tremorul posttraumatic, „*a mid-brain syndrome following head injury*" [12] apare tardiv – în medie patru săptămâni și un an, în funcție de vârstă și de amploarea suferinței cerebrale secundare, predominent sau exclusiv în partea superioară a extremităților, de obicei la subiecți de sex masculin, uni- sau bilateral.

TIPURI DE TREMOR [4, 11]

– *Tremor tranzitor*, cu frecvență mare, mimează tremorul esențial și cel fiziologic, nu induce dizabilități adiționale.

– *Tremor persistent, postural,* îndeosebi când membrul nu este sprijinit; mimează tremorul cerebelos de repaos.

– *Tremor persistent*, cu frecvență joasă, cunoscut și sub denumirea de *tremor kinetic,* cu frecvența între 2,5–4 Hz, poate interfera cu orice mișcare, amplitudinea crește la atingerea țintei. Accentuarea treptată a mișcărilor poate fi expresia amplificării tremorului în circuite reverberante generate de afectarea căii talamice. Mișcările oscilatorii ritmice pot fi uneori întrerupte de mișcări neregulate cu „aspect mioclonic" sau chiar „hemibalic". Tremorul poate apare și în repaus, îndeosebi când membrul nu este susținut, mimând un „tremor cerebelos de repaos", fiind cunoscut și ca „tremor rubral", „tremor Holmes", „mioritmii".

– *tremor de însoțire* a extremității cefalice, *tremor de însoțire* al trunchiului superior, constatat la 1/2 din bolnavi.

ALTERNATIVE DE TRATAMENT CHIRURGICAL ÎN TREMORUL POSTTRAUMATIC, LA TINERI, CU TREMOR INVALIDANT

- **Stimularea cerebrală profundă** [2, 4, 11, 18, 19], talamică cronică – ameliorează tremorul, dar nu și bradikinezia, efectele sunt inconstante.
- **Tehnici stereotactice lezionale** [1, 3, 4, 6, 7, 9–11, 14, 15, 17]: țintind zona incerta și talamusul bazal ventro-lateral, ameliorează tremorul în 88% din cazuri pe termen lung, pot genera efecte secundare: dizartrie, ataxia trunchiului, deficite motorii controlateral.

BIBLIOGRAFIE

1. Andrew J., Fowler C.J., Harrison M.J.G., Tremor after head injury and its treatment by stereotaxic surgery, J. Neurol. Neurosurg. Psychiatry 1982, 45, 815–819.
2. Broggi G., Brock S., Franzini A. *et al.*, A case of posttraumatic tremor treated by chronic stimulation of the thalamus, Mov. Disord 1993, 8, 206–208.
3. Bullard D.E., Nashold B.S. Jr,- Stereotaxic thalamotomy for treatment of posttraumatic movement disorders, J. Neurosurg 1984, 61, 316–321.
4. Ciurea A.V., Iacob G., Tehnici neurochirurgicale, vol. 1, Cartea Universitară, 2006, 263–264.
5. Curran T.G., Lang A.E., Trauma and tremor, in Findley L.J., Koller W.C. eds. - Handbook of tremor disorders, New York, Marcel Dekker 1995, 411–428.
6. Fox J.L., Kurtzke J. F., Trauma - induced intention tremor relieved by stereotaxic thalamotomy, Arch Neurol. 1966, 15, 247–251.
7. Krauss J.K., Mohadjer M, Nobbe F. *et al.*, The treatment of posttraumatic tremor by stereotactic surgery, J. Neurosurg 1994, 80, 810–819.
8. Krauss J.K., Wakhloo A.K., Nobbe F. *et al.*, MR pathological correlations of severe posttraumatic tremor, Neurol Res. 1995, 17, 409–416.
9. Krauss J.K., Traenkle R., Kopp K.H., Posttraumatic movement disorders in survivors of severe head injury, Neurology 1996, 47, 1488–1492.

Scanned with OKEN Scanner

10. Krauss J.K., Traenkle R., Kopp K.H., Movement disorders secondary to moderate and mild head injury, Mov. Disord 1997, 12, 428–431.
11. Krauss J.K., Nobbe F.A., Mundinger F., Surgical Treatment of Posttraumatic Tremor, in Krauss J.K., Jankovic J., Grossman R.G.- Surgery for Parkinson's Diseases and Movement Disorders, Lippincott Williams & Wilkins, Philadelphia 2001, ch. 26, 288–295.
12. Kremer M., Russell W.R., Smyth G.E., A mid-brain syndrome following head injury, J. Neurol. Neurosurg. Psychiatry 1947, 10, 49–60.
13. Jankovic J., Post-traumatic movement disorders: central and peripheral mechanisms, Neurology 1994, 44, 2006–2014.
14. Marks P.V., Stereotactic surgery for post-traumatic cerebellar syndrome: an analysis of seven cases, Stereotact. Funct. Neurosurg. 1993, 60, 157–167.
15. Niizuma H., Kwak R., Ohyama H. *et al.*, Stereotactic thalamotomy for postapoplectic and posttraumatic involuntar movements, Appl. Neurophysiol. 1982, 45, 295–298.
16. Obeso J.A., Narbona J., Post-traumatic tremor and myoclonic jerking, J. Neurol Neurosurg Psychiatry 1983, 46, 788.
17. Ohye C., Hirai T., Miyazaki M., *et al.*, VIM thalamotomy for the treatment of various kinds of tremor. Appl. Neurophysiol. 1982, 45, 275–280.
18. Standhart H., Pinter M.M., Volc D. *et al.*, Chronic electrical stimulation of the nucleus ventralis intermedius of the thalamus for the treatment of tremor, Mov. Disord. 1998, 13 (suppl. 3), 141.
19. Vesper J., Funk T., Kean B.C. *et al.*, Thalamic deep brain stimulation: present state of the art, Neurosurg. Quart 2000, 10, 252–260.

DISTONII

DEFINIȚIE

Distoniile [1, 4, 5] sunt contracții involuntare și repetitive ale mușchilor, confirmate EMG, precipitate sau cel puțin exacerbate voluntar, ce generează mișcări spasmodice, de răsucire sau posturi anormale. În funcție de teritoriul anatomic afectat, distoniile sunt:

- *generalizate*;
- *hemidistonie*;
- *segmentară*;
- *focală*, de exemplu: distonia cervicală sau torticolisul, blefarospasmul, crampa scriitorului etc.; acest tip de distonie apare în decadele 4–6 și rămâne focală, spre deosebire de distoniile copiilor ce apar tipic în membre, evoluează progresiv, devenind generalizate;
- *tardive*, severe, generează extensia gâtului și a trunchiului, apar după droguri blocante dopaminergice;
- *paroxistice*, apar în contextul mișcărilor sau în repaus, sunt predominent distonice și pot constitui expresia activității critice în nucleii bazali;
- *distonia Segawa*: răspunde la înlocuirea L-dopa, apare prin perturbări enzimatice ce împietează producția de dopamină endogenă (deficit de *guanosine triphosphate cyclohydrolase*).

ETIOPATOGENIA DISTONIILOR [4, 5, 16, 20]

– Primare, pot fi: genetice, primare – idiopatice.

– Secundare: hipoxie, hemoragii focale, parte componentă în fenotipul diverselor encefalopatii: paralizia cerebrală distonică, boala Wilson, boala Hallervorden-Spatz (leziuni de nuclei bazali, trunchi cerebral, îndeosebi la tineri, leziuni ale nervilor periferici), ce pot genera ocazional distonii segmentare, dureroase, fără a se cunoaște mecanismele fiziopatologice specifice fiecărui tip de distonie.

Distoniile apar probabil prin creșterea activității segmentului intern al *globus pallidus*, în timp ce pallidotomia reduce hiperactivitatea corticală.

ALTERNATIVELE TERAPEUTICE CHIRURGICALE ÎN DISTONII

Acestea sunt:

Tehnici chirurgicale stereotactice lezionale [2, 5, 11, 14, 16, 17, 23, 24]; țintele uzitate sunt: *globus pallidus internus*, VIM, respectiv nucleul *ventralis oralis*. Este de remarcat că în distonii secundare prognosticul este mai bun decât în cele primare.

Stimularea cerebrală profundă [3–6, 9, 12, 18–22, 24, 25] s-a impus din anul 1990 la bolnavii cu distonie severă, primară, secundară, generalizată sau segmentară, inclusiv la bolnavii cu distonie cervicală ce nu au beneficiat de injecțiile cu toxină botulinică. Metoda are efecte adverse reduse, permite ameliorarea simptomelor prin dispunerea flexibilă a electrozilor în urma stimulării și a răspunsului la stimulare, se poate efectua și bilateral fără dezavantajele leziunilor bilaterale.

Administrarea de baclofen intratecal [1, 5, 7, 8, 10, 15] este sporadic benefică în distonii idiopatice și secundare. Se face inițial un test *screnning* cu injectare în bolus, într-un cateter

Scanned with OKEN Scanner

introdus prin puncţie lombară în spaţiul subarahnoidian şi dirijat în sens cranial, până la C_7-T_2, cu doze de 50–200 µg, urmărind efectul la 12 ore. Dacă testul *screnning* este util, se folosesc pompe programabile – cele mai uzitate şi utile pentru ajustarea dozelor folosite – şi pompe nonprogramabile. Dozele zilnice de baclofen pentru distonie variază între 200–1000 µg, mai mari decât cele folosite în spasticitate. Cu toate că, efectele în timp ale baclofenului în distonie diminuează cu 15%, administrarea de bolusuri periodice de 200–300 µg la 6 ore, cu doze reduse de infuzie între bolusuri, este utilă.

BIBLIOGRAFIE

1. Albright A.L., Intrathecal Baclofen for treatment of dystonia, in Krauss J.K., Jankovic J., Grossman R.G., Surgery for Parkinson's Diseases and Movement Disorders, Lippincott Williams & Wilkins, Philadelphia 2001, ch. 29, 316–322.
2. Andrew J., Fowler C.J., Harrison M.J., Stereotaxic thalamotomy in 55 cases of dystonia, Brain 1983, 106, 981–1000.
3. Benabid A.L., Pollack P, Limousin P. *et al.*, Chronic stimulation of the ventrolateral thalamic nucleus in dystonia, Focus Dystonia 1994, 26.
4. Brin M.F., Germano I., Danisi F., Weisz D., Olanow C.W., Deep brain stimulation in the treatment of dystonia, in Krauss J.K., Jankovic J., Grossman R.G. – Surgery for Parkinson's Diseases and Movement Disorders, Lippincott Williams & Wilkins, Philadelphia 2001, ch. 28, 307–315.
5. Ciurea A.V., Iacob G., Tehnici neurochirurgicale, vol. 1, Cartea Universitară, 2006, 265–268.
6. Coubes P., Cif L., Fertit H.E. *et al.*, Electrical stimulation of the globus pallidus internus in patients with primary generalized dystonia: long-term results, J. Neurosurg 2004, 101, 189–194.
7. Dalvi A., Fahn S., Ford B., Intrathecal baclofen in the treatment of dystonic storm, Mov. Disord. 1998, 13, 611–612.
8. Dressler D., Oeljeschlager R.O., Ruther E., Severe tardive dystonia: treatment with continuous intrathecal baclofen administration, Mov. Disord 1997, 12, 585–587.
9. Krauss J.K., Yianni J., Loher T.J., Aziz T.Z. - Deep brain stimulation for dystonia, J. Clin Neurophysiol 2004, 21, 18–30.
10. Kroin J.S., Ali A., York M. *et al.*, The distribution of medication along the spinal canal after chronic intrathecal administration, Neurosurgery 1993, 33, 226–230.
11. Kumar R., Lozano A.M., Hutchison W.D. *et al.*, Pallidal procedures for the treatment of refractory dystonia, Mov. Disord 1997, 12, 865–870.
12. Kumar R., Dagher A., Hutchison W.D., Lang A.E., Lozano A.M., Globus pallidus deep brain stimulation for generalized dystonia: clinical and PET investigation, Neurology 1999, 53, 871–874.
13. Kumar R., Methods for Programming and Patient Management with Deep Brain Stimulation of the Globus Pallidus for the Treatment of Advanced Parkinson's Disease and Dystonia, Mov. Disord 2002, vol 17, suppl. 3, S198–S207.
14. Lin J.J., Lin G.Y., Shih S.Z. *et al.*, Benefit of bilateral pallidotomy in the treatment of generalized dystonia, J. Neurosurg 1999, 90, 974–976.
15. Narayan R.K., Loubser P.G., Jankovic J. *et al.*, Intrathecal baclofen for intractable axial dystonia, Neurology 1991, 41, 1141–1142.
16. Ondo G.W., Desaloms M., Krauss J.K., Jankovic J., Grossman R.C., Pallidotomy and thalamotomy for dystonia, in Krauss J.K., Jankovic J., Grossman R.G. - Surgery for Parkinson's Diseases and Movement Disorders, Lippincott Williams & Wilkins, Philadelphia 2001, ch. 27, 299–306
17. Tasker R.R., Surgical treatment of the dystonias, in Gildenberg P., Tasker R.R.,eds. - Textbook of stereotactic and functional neurosurgery, New York: McGraw-Hill 1996, 1015–1032.
18. Trottenberg T., Paul G., Meissner W., Maier-Hauff K., Taschner C., Kupsch A., Pallidal and thalamic neurostimulation in severe tardive dystonia, J. Neuro. Neurosurg. Psychiatry 2001, 70, 557–559.
19. Tronnier V.M., Fogel W., Pallidal stimulation for generalized dystonia, Report of three cases, J. Neurosurg. 2000, 92, 453–456.
20. Vayssiere N., Gaag N., Cif. L. *et al.*, Deep brain stimulation for dystonia confirming a somatotopic organization in the globus pallidus internus, J. Neurosurg 2004, 101, 181–188.
21. Vercueil L, Pollak P., Fraix V., Caputo E., Moro E., Benazzouz A., Xie J., Koudsie A., Benabid A.L., Deep brain stimulation in the treatment of severe dystonia, J. Neurol. 2001, 248, 695–700.
22. Vercueil L., Krack P., Pollak P., Results of Deep Brain Stimulation for Dystonia: A Critical Reappraisal, Mov. Disord. 2002, vol 17, Suppl. 3, S89–S93.
23. Vitek J.L., Zhang J., Evatt M. *et al.*, Gpi pallidotomy for dystonia: clinical outcome and neuronal activity. Adv. Neurol 1998, 78, 211–219.
24. Vitek J.L., Evatt M., Zhang J. *et al.*, Pallidotomy and deep brain stimulation as a treatment for dystonia, Neurology 1999 (Suppl. 2), A294.
25. Volkmann J., Benecke R., Deep Brain Stimulation for Dystonia: Patient Selection and Evaluation, Mov. Disord. 2002, vol 17, Suppl. 3, S112–S115.

DISTONIA CERVICALĂ

DEFINIŢIE

Distonia cervicală este o sechelă post-encefalitică, cea mai frecventă formă de distonie focală [2, 4, 6, 10, şi se caracterizează prin:

– mişcări involuntare, cu caracter tonic, ce se repetă stereotip, sacadat, subintrant, numai în timpul stării de veghe,

Scanned with OKEN Scanner

– tremor, inconstant, al muşchilor cervicali: sternocleidomastoidian, trapez, uneori şi pielosul gâtului, inducând posturi anormale ale capului, care se menţin un timp variabil (secunde, minute),
– cervicalgii,
– contractură paravertebrală lombară (semnul V. Dimitri) – semn cu valoare prognostică, ce indică posibilitatea de apariţie şi a altor manifestări extrapiramidale,
– crize oculogire,
– pareza convergenţei globilor oculari,
– alte semne extrapiramidale.

ALTERNATIVELE CHIRURGICALE UZITATE ÎN DISTONIA CERVICALĂ

Miotomii şi miectomii [1, 2, 4, 5, 7]

– *În laterocolis*: secţionarea muşchiului sternocleidomastoidian de partea opusă direcţiei de rotire a bărbiei, asociată denervării selective a ramurilor periferice ale nervului spinal acccesoriu pentru sternocleidomastoidian.

– *În retrocolis*: rezecţii parţiale bilaterale ale părţii superioare a trapezului, spleniusului, *semispinalis capitis*, *semispinalis cervicis*.

– *În cazul ridicării/anteversiei umărului sau înclinării umărului ipsilateral* se recomandă miotomii/miectomii ale părţii superioare a muşchiului trapez.

Rizotomia anterioară intradurală şi secţionarea nervului spinal accesoriu [2–4, 8]

– Tehnica standard include *secţionarea bilaterală a rădăcinilor anterioare C_1–C_3, precum şi a rădăcinilor caudale ale nervilor spinali* – această tehnică are în prezent indicaţii limitate.

Rizotomia anterioară unilaterală combinată cu secţionarea nervului spinal, accesoriu controlateral, în cazul unui bolnav cu distonie cervicală rotaţională [2, 4, 10, 11].

Decompresiunea microvasculară a nervului spinal accesoriu [2, 4, 9, 10].

Ramisectomie posterioară şi denervare periferică selectivă (secţionarea extradurală a primelor radicele ale rădăcinilor posterioare ale nervilor cervicali) [1, 11].

Stimularea medulară cronică (dispunerea de electrozi cvadripolari, longitudinal, în spaţiul epidural la C_2-C_4) [2, 10].

Tehnici chirurgicale stereotactice funcţionale talamice şi palidale [12, 13].

Aborduri combinate [10].

BIBLIOGRAFIE

1. Bertrand C.M., Selective peripheral denervation for spasmodic torticollis: surgical technique, results and observations in 260 cases, Surg. Neurol 1993, 40, 96-103.
2. Bertrand C.M., Surgical management of spasmodic torticollis and adult-onset dystonia, in Schmidek H.H., Sweet W.H. eds. - Operative neurosurgical techniques, 3rd ed., Philadelphia: W.B. Saunders, 1995, 1649–1659.
3. Chen X.K., Ji S.K., Zhu H. *et al.*, Operative treatment of bilateral retrocollis, Acta Neurochir (Wien) 1991, 113, 180–183.
4. Ciurea A.V., Iacob G., Tehnici neurochirurgicale, vol. 1, Cartea Universitară, 2006, 269–283.
5. Davis D.H., Ahlskog J.E., Litchy W.J. *et al.*, Selective peripheral denervation for torticollis: preliminary results, Mayo Clin Proc 1991, 66, 365–371.
6. Dauer W.T., Burke R.E., Greene P. *et al.*, Current concepts on the clinical features, aetiology and management of idiopathic cervical dystonia, Brain 1998, 121, 547–560.
7. Ford B., Louis E.D., Greene P. *et al.*, Outcome of selective ramisectomy for botulinum toxin resistant torticollis, J. Neurol Neurosurg Psychiatry 1998, 65, 472–478.
8. Friedman A.H., Nashold B.S. Jr., Sharp R. *et al.*, Treatment of spasmodic torticollis with intradural selective rhizotomies, J. Neurosurg 1993, 78, 46–53.
9. Jho H.D., Jannetta P.J., Microvascular decompression for spasmodic torticollis, Acta Neurochir. 1995, 134, 21–26.
10. Krauss J.K., Grossman R.C., Jankovic J., Treatment options for surgery of cervical Dystonia, in Krauss J.K., Jankovic J., Grossman R.G. – Surgery for Parkinson's Diseases and Movement Disorders, Lippincott Williams & Wilkins, Philadelphia 2001, ch. 30, 323–329, 332.
11. Sorensen B.F., Hamby W.B., Spasmodic torticollis: results in 71 surgically treated patients, Neurology 1966, 16, 867–878.
12. Vitek J.L., Lenz F.A., Pallidal surgery: a new option for surgical treatment of dystonia, in Krauss J.K., Grossman R.G., Jankovic J., Pallidal surgery for the treatment of Parkinson's disease and movement disorders, Philadelphia: Lippincott-Raven 1998, 121–133.
13. Vitek J.L., Zhang J., Evatt M. *et al.*, Gpi pallidotomy for dystonia: clinical outcome and neuronal activity, Adv. Neurol 1998, 78, 211–219.

Scanned with OKEN Scanner

HEMISPASMUL FACIAL

DEFINIȚIE

Hemispasmul facial [2, 5, 8, 9, 11] desemnează contracții incontrolabile, intermitente, spasmodice ale mușchilor faciali dintr-o jumătate a feței; rar hemispasmul facial apare bilateral [10]. Hemispasmul facial are o prevalență estimată la 7 cazuri din 100 000 bărbați, respectiv de 14 cazuri la 100 000 femei, apărând mai des la adulți de vârstă medie și la bătrâni, deși s-au citat cazuri și la copii [6, 8].

Clinic [2, 8, 11] se constată în hemispasmul facial contracții, dar și atrofii ale mușchilor faciali, ce apar tipic într-o progresiune rostro-caudală, interesând partea superioară a feței, apoi partea inferioară; evoluția inversă a contracțiilor mușchilor faciali a fost remarcată la 10% din bolnavi.

Tratamentul chirurgical al hemispasmului facial constă în decompresiunea microvasculară a nervului facial, în prezent singurul tratament viabil, cu rezultate de durată [2, 4, 8, 11].

Bolnavul este explorat IRM cerebral pentru a decela cauzele potențiale ce pot induce hemispasmul facial: tumori, anevrisme, malformații arterio-venoase, artere dolicoectatice [1–5, 7, 9]. Explorarea CT cranio-cerebrală [2] precizează extensia posterioară a celulelor mastoidiene, malformațiile bazei craniului (de exemplu, malformația Chiari 1) etc.

Tehnica constă în poziționarea bolnavu-lui în decubit lateral, respectiv „*park bench*", efectuarea unei craniotomii la joncțiunea sinus transvers, sinus sigmoid [2, 8, 9].

Sub microscop operator se deschide arahnoida, expunând inițial nervii cranieni IX–XI, apoi rotind masa operatorie spre chirurg cu 15–20^0 se diminuează retracția cerebelului, facilitând vizualizarea nervului facial și vestibulo-cohlear.

În cazurile tipice de hemispasm facial, nervul facial poate fi găsit în următoarele trei situații: aspect normal, în contact cu vasul ofensator, atrofic la nivel de „*root entry zone*".

Cauzele ce pot genera hemispasm facial sunt:

– structuri vasculare: AICA, PICA, complexul vertebro-bazilar;

– compresiune adițională indusă de cerebel (*floculus*) și/sau de plexul coroid voluminos;

– arahnoidită.

În cazurile atipice de hemispasm facial, în care progresiunea spasmelor interesează inițial partea inferioară a feței, apoi cea superioară; sediul compresiunii este rostral și posterior față de nerv la *root entry zone*; putând fi determinat de o venă – ce poate fi coagulată și secționată sau de artera cerebeloasă antero-inferioară a cărei ramură perforantă către trunchi trebuie cruțată, evitând riscul de anacuzie, ce impune atenționarea bolnavului preoperator (fig. 20.2).

Rezultatele decompresiunii microvasculare în tratamentul hemispasmului facial, oferă după Barker și Jannetta – 1995 [1], pe 703 bolnavi operați:

– la peste 90% din cazuri – oprirea hemispasmului facial tipic imediat post-operator, respectiv 70% din cazuri – oprirea hemispasmului facial atipic imediat postoperator;

– la un an postoperator: 86% evoluție favorabilă, în 5% din cazuri ameliorare semnificativă;

– după 10 ani postoperator: 79% din bolnavi rezultate excelente, 5% ameliorări parțiale;

– la 11 bolnavi reintervenția efectuată până într-o lună a generat rezultate excelente la 10 bolnavi;

– rezultatele postoperatorii sunt mai slabe în cazul în care hemispasmul facial este generat de compresiunea vaselor mici (artere și vene).

Complicațiile metodei sunt în general rare [2, 5, 8, 9]:

– infarct de trunchi 0,3%, paralizii faciale: 3,2% – tranzitorii, 1,8% medii-permanente, 2,4% severe – – permanente;
– anacuzie în 1,9%;
– fistulă LCS în 2,4%;
– deces.

BIBLIOGRAFIE

1. Barker F.G., Jannetta P.J., Bissonette D.J. *et al.*, Microvascular decompression for hemifacial spasm, J. Neurosurg 1995, 82, 201–210.
2. Ciurea A.V., Iacob G., Tehnici neurochirurgicale, vol. 1, Cartea Universitară, 2006, 284–287.
3. Glocker F.X., Krauss J.K., Deuschl G. *et al.*, Hemifacial spasm due to posterior fossa tumors: the impact of tumor location on electrophysiological findings, Clin Neurol Neurosurg 1998, 100, 104–111.

Scanned with OKEN Scanner

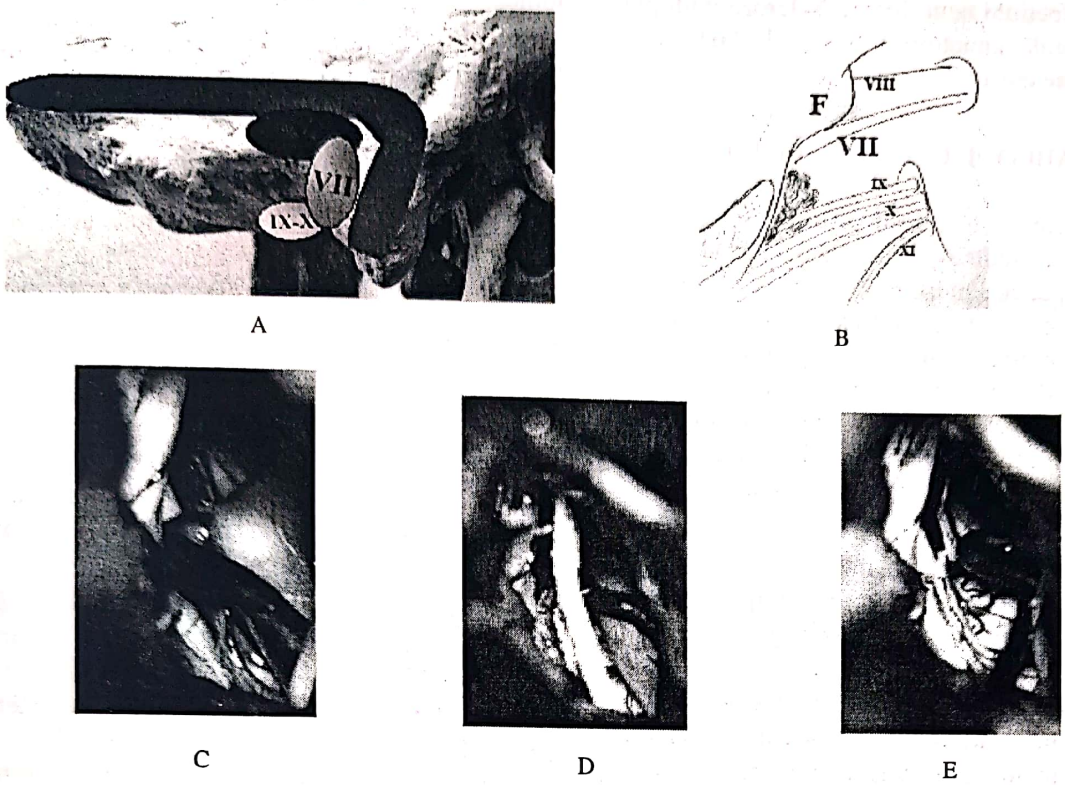

Figura 20.2. Schiţe şi fotografii operatorii în decompresiunea microvasculară pentru tratamentul hemispasmului facial – modificat după [2, 9]:
A – efectuarea unui volet retromastoid, retrosigmoidian, infero-lateral faţă de cerebel impune reperajul confluenţei sinusurilor la unirea liniei orizontale ce uneşte inionul cu canalul auditiv extern cu linia verticală ce trece de marginea posterioară a mastoidei; B – schiţă indicând rapoartele ce le contractă nervul facial în unghiul ponto-cerebelos; C–E – aspecte intraoperatorii vizualizând bucla compresivă a arterei cerebeloase postero-inferioare.

4. Huang C.I., Chen I.H., Lee L.S., Microvascular decompression for hemifacial spasm: analyses of operative findings and results in 310 patients, Neurosurg. 1992, 30, 53–56.
5. Jannetta P.J., Abbasy M., Maroon J.C. *et al.*, Etiology and definitive microsurgical treatment of hemifacial spasm, J. Neurosurg 1977, 47, 321–328.
6. Levy E.I., Resnick D.K., Jannetta P.J. *et al.*, Pediatric hemifacial spasm: the efficacy of microvascular decompression, Pediatr. Neurosurg. 1998, 27, 238–241.
7. Maroon J.C., Lunsford L.D., Deeb Z.L., Hemifacial spasm due to aneurysmal compression of the facial nerve, Arch Neurol 1978, 35, 545–546.
8. Resnick D.K., Jannetta P.J., Microvascular Decompression for Treatment of Hemifacial Spasm, in Krauss J.K., Jankovic J., Grossman R.G., Surgery for Parkinson's Diseases and Movement Disorders, Lippincott Williams & Wilkins, Philadelphia 2001, ch. 34, 374–381.
9. Sindou M., Cranial Nerve Vascular-Compression Syndromes due to Neuro-Vascular Conflict (s), 1st International Congress of the Emirates Neuroscience Society, 6–9th December 2004, Dubai, UAE.
10. Tan E.K., Jankovic J., Bilateral hemifacial spasm: a report of 5 cases and a literature review, Mov. Disord. 1999, 14, 345–349.
11. Wang A., Jankovic J., Hemifacial spasm: clinical correlates and treatments. Muscle Nerve 1998, 21, 1740–1747.

SPASTICITATEA

DEFINIŢIE

Spasticitatea [2, 10, 12] este o stare patologică, sechelară, caracterizată prin creşterea tonusului muscular, secundară unei leziuni cerebrale şi/sau spinale implicate în controlul mişcării voluntare, în care unele grupe musculare sunt continuu contractate.

ETIOPATOGENIA SPASTICITĂŢII [2]

Spasticitatea poate fi generată de traumatisme cranio-cerebrale şi spinale severe, tumori cerebrale şi spinale, infecţii, accidente vasculare,

Scanned with OKEN Scanner

precum şi afecţiuni neurologice: scleroza multiplă, scleroza laterală amiotrofică, adreno-leukodistrofie, fenilketonurie etc.

TABLOUL CLINIC [2, 10–12]

Spasticitatea se manifestă prin: variate grade de hipertonie cu redoare musculară, de la forme medii la spasme musculare severe, dureroase, incontrolabile, clonus, reflexe osteotendinoase exagerate, redoare articulară, diformităţi ale membrelor, de exemplu: tendinţa de încrucişare involuntară a membrelor pelvine cu postură „de foarfece", disconfort, durere, ce interferă cu mişcările active, împiedicând recuperarea, tulburări trofice.

TRATAMENTUL NEUROCHIRURGICAL ÎN SPASTICITATE [1, 2, 8, 10–12]

Este indicat cazurilor cu forme severe, rezistente la tratamentul medical şi fizical, urmărind ameliorarea, uneori reapariţia funcţiei motorii voluntare prin suprimarea spasticităţii excesive, corectarea posturilor anormale, analgezie, ameliorând confortul bolnavilor. Opţiunile terapeutice sunt:

Neurostimulare (stimularea spinală, stimularea cerebeloasă, stimularea cerebrală) [2, 7, 10]. Electrozii de stimulare se implantează percutan cu un ac Tuohy, sub control radiologic fluoroscopic sau chirurgical pe calea unui abord interlamar în spaţiul extradural spinal, posterior de cordoanele posterioare, la nivelul coloanei spinale toracolombare. Electrozii sunt conectaţi la un generator înserat în grăsimea subcutanată abdominală în primul caz, respectiv subclavicular pentru stimularea cervicală.

Administrare intratecală de baclofen [2, 3, 7, 8–12], pe cateter de Silastic, conectat la o pompă programabilă, implantată subcutan, în al cărui rezervor se administrează drogul în medie la trei luni, iar durata de funcţionare a pompei este dată de durata de funcţionare a bateriei, care s-a extins în prezent la circa 7 ani (fig. 20.3).

Administrarea intratecală de baclofen a fost introdusă de Penn şi Kroin în 1984. Este o metodă reversibilă, eficacitatea metodei este dată de concentraţiile în cornul medular dorsal al situsurilor de legatură ale acidului gamma aminobutiric B (20–800 μg/zi intratecal).

Baclofenul este un $GABA_b$ agonist; agent stabil, solubil în apă, trece bariera hematoencefalică, reduce spasticitatea cât şi durerea, fără a inhiba mişcările normale. Metoda se foloseste la: bolnavi tetraplegici sau paraplegici, cu spasticitate severă, difuză, invalidantă, îndeosebi de cauză spinală; rezistenţi la tratamentul oral; scopul tratamentului fiind ameliorarea calităţii vieţii prin reducerea spasmelor, diminuarea durerii, ameliorarea mişcărilor voluntare, diminuarea şi prevenirea tulburărilor trofice, ameliorarea somnului; bolnavi cu spasticitate severă, invalidantă, de cauza cerebrală şi/sau spinală, înainte de efectuarea tehnicilor lezionale (metoda având avantajul reversibilităţii); bolnavi cu distonii ale membrelor pelvine.

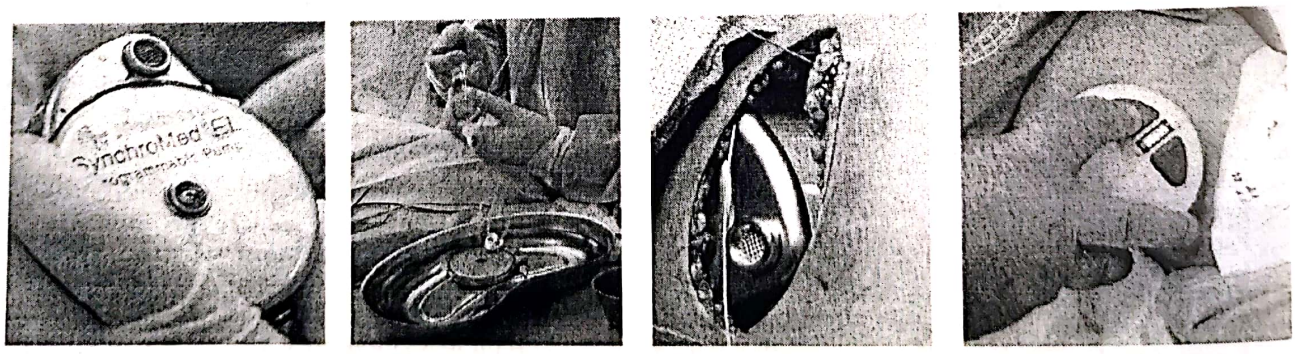

A B C D

Figura 20.3. Administrarea intratecală de Baclofen cu pompă programabilă SynchroMed (Medtronic) – modificat după [2, 8]: A, B – pompa programabilă şi încărcarea ei cu Baclofen; C – dispunerea pompei într-un buzunar din partea inferioară a abdomenului; D – programarea pompei.

Scanned with OKEN Scanner

Tehnici lezionale neurochirurgicale [8, 12]

Sunt alternative terapeutice chirurgicale uzitate după eşecul metodelor conservatorii sau prin toxina botulinică, înainte de apariţia complicaţiilor ireversibile, a diformităţilor articulare, ce trebuie adaptate fiecarui bolnav cu spasticitate severă a membrelor, localizată la una sau câteva grupe musculare, inervate de unul sau de puţini nervi periferici şi care pot fi: paraplegici, hemiplegici, tetraplegici. Tehnicile lezionale urmăresc a reduce, folosind o metodă cât mai selectivă, hipertonia excesivă fără supresia tonusului muscular util, fără a afecta rezidual funcţiile motorii şi senzoriale – având indicaţii limitate, cu dezavantajele: nu pot fi repetate, pot mări deficitele neurologice, pot genera şi/sau creşte durerea neuropată, sunt periculoase – dacă sunt uzitate de chirurgi neexperimentaţi.

Neurotomia periferică, selectivă, microchirurgicală [1, 2, 8, 10, 12] este indicată când spasticitatea este localizată la un muşchi sau la grupe musculare inervate de unul sau mai mulţi nervi periferici accesibili. De exemplu:

- *neurotomiile ramurilor plexului brahial* utile în tratamentul umărului spastic, ce afectează prin spasticitatea excesivă îndeosebi muşchiul *pectoralis major* şi *teres major*, diminuând abducţia activă şi pasivă, rotaţia externă a umărului,
- *neurotomia selectivă fasciculară a musculocutanului* pentru flexia spastică a cotului,
- *neurotomii selective ale medianului (şi ulnarului)* pentru hiperflexia spastică a mâinii şi a degetelor,
- în „mâna spastica",
- *neurotomia tibialului în regiunea poplitee* pentru „piciorul spastic",
- *neurotomia obturatorului* în canalul subpubian pentru postura spastică a coapsei în flexie-adducţie,
- *neurotomie selectivă a ramurilor nervului fibular profund la extensorul halucelui pentru* hiperextensia spastică a halucelui.

Rizotomia posterioară [2, 4, 5, 10, 12] este tehnica chirurgicală utilă în cazul hiperspasticităţii membrului(membrelor), având ca scop diminuarea hiperexcitabilităţii medulare.

Se efectuează o laminotomie osteoplastică limitată T_{11}-L_1, se identifică rădăcinile posterioare şi anterioare L_1, L_2 şi L_3, folosind potenţiale evocate, prin stimularea electrică intraduralã la intrarea lor în tecile durale (electrodul este bipolar, parametrii de stimulare sunt: frecvenţa 50 Hz, durata o secundă, amploarea pulsului fiecărui stimul 1 ms, intensitatea stimulului este de până la 10 mA); similar se identifică rădăcinile dorsale L_4, L_5, S_1; precum şi rădăcinile S_2–S_3 prin monitorizarea presiunii vezicale, iar prin rectomanometrie şi înregistrări EMG se determină rădăcinile S_3–S_4. În final, se secţionează parţial rădăcinile dorsale în funcţie de răspunsurile musculare.

Rizotomia percutană prin radiofrecvenţă [6], utilizată iniţial pentru obţinerea analgeziei, a fost folosită şi în tratamentul hiperreflexiei neurogenice a detrusorului şi în spasticitatea membrelor, cu efecte temporare, îndeosebi la bolnavi în condiţie precară, când tulburările spastice interesează puţine grupe musculare ce corespund unui număr redus de rădăcini spinale.

Mielotomia longitudinală [2, 10] se uzitează la bolnavii cu paraplegii spastice cu spasme în flexie, când nu există funcţii motorii reziduale şi nici funcţii vezicale şi sexuale. Metoda se poate efectua clasic sau prin termocoagulare cu radiofrecvenţă, de la T_{11}–S_2.

Dorsal root entry zone (DREZ) [10–12] este tehnica neurochirurgicală introdusă în 1972, de Sindou, pentru durerea intratabilă şi care a fost folosită la bolnavii cu hiperspasticitate localizată, sever invalidaţi, cu scopul de a intercepta selectiv micile fibre nociceptive, cât şi fibrele miotatice dispuse lateral şi respectiv central, cruţând fibrele lemniscale care sunt regrupate medial; precum şi pentru a accentua mecanismele inhibitorii ale tractului Lissauer şi din cornul dorsal.

Tehnica DREZ se indică bolnavilor paraplegici cu spasme în flexie, bolnavilor hemiplegici cu hiperspasticitate ireductibilă şi/sau dureroasă în membrul superior, bolnavilor cu vezica neurogenă cu contracţii ale detrusorului neinhibate.

În concluzie, *alternativele terapeutice neurochirurgicale în spasticitate* sunt:

A. La adult [2, 10–12]:

- *la bolnavii paraplegici cu hiperspasticitate îndeosebi în flexie, imobilizaţi la pat*, se recomandă drezotomie microchirurgicală, baclofen intratecal, mielotomie.
- *la bolnavii paraplegici cu hiperspasticitate ce pot fi mobilizaţi*:

Scanned with OKEN Scanner

– *cu spasticitate difuză*: Baclofen intratecal, drezotomie microchi-rurgicală;
– *cu spasticitate focală*: neurotomii.

• *la bolnavii hemiplegici cu hiperspasticitate*:
– *la membrul superior*:
– *spasticitate difuză ce predomină proximal*: drezotomie microchirurgicală;
– *spasticitate difuză ce predomină distal*: drezotomie microchirurgicală asociată neurotomiei de median/ulnar pentru flexorii mâinii;
– *spasticitate focală*: neurotomii (pentru umăr – ramurile plexului brahial, pentru cot – nervul musculocutan, pentru mână şi antebraţ – nervii median şi ulnar).
– *la membrul pelvin*:
– neurotomii ale nervului tibial (postură în *equin* – tricepsul sural, postură în *varus* – tibialul posterior, flexia degetelor – flexorul degetelor).

B. La copii [1–3, 5, 8, 12`, întrucât „ferastra terapeutică" între efectul insuficient al alternativelor terapeutice (administrarea de Baclofen intratecal, rizotomiile posterioare lombo-sacrate) şi efectul excesiv este mică, scopul tratamentului este a opri, preveni diformităţile progresive şi ireversibile ortopedice. De aceea, atitudinea la copii cu spasticitate este diferită:

– la copii între 3–7 ani, ce pot merge şi pot coopera cu fizioterapeutul, se recomandă rizotomii posterioare funcţionale + tenotomii;

– la copii dependenţi pentru mobilizare de cârje, cadre, pot beneficia de rizotomii posterioare funcţionale, după eşecul tratamentului conservator;

– la copii ce nu pot merge, scăderea hipertonicităţii în musculatura pelvină prin rizotomie funcţională posterioară, permite alinierea membrelor pelvine în ortostatism;

– la copii cu diminuarea forţei cvadricepsului se poate efectua rizotomie sectorială posterioară, neuro-tomia obturatorului cu tenotomia adductorilor sau rizotomie funcţională posterioară;

– copiilor ce nu pot menţine postura, afectaţi prin deficienţe severe, realizarea unei rizotomii posterioare va permite menţinerea poziţiei şezânde, crescând stabilitatea;

– copiilor în întregime dependenţi, fără abilităţi locomotorii, ameliorarea confortului şi facilitarea îngrijirii se poate obţine prin: rizotomii posterioare şi baclofen intratecal;

– în caz de spasticitate asimetrică, se recomandă pentru membrul inferior neurotomii periferice selective, îndeosebi pentru obturator şi tibial; iar pentru membrul superior drezotomie microchirurgicală sau neurotomii selective.

Tehnici chirurgicale ortopedice [10] constituie ultima resursă terapeutică, urmărind reabilitarea funcţionalităţii articulaţiilor când diformităţile sunt ireversibile. Se folosesc dezinserţii musculare, miotomii, tenotomii, alungire de tendoane, evitând transferul muşchilor spastici, dar şi osteotomii, tehnici chirurgicale articulare.

BIBLIOGRAFIE

1. Abbott R., Indications for surgery to treat children with spasticity due to cerebral palsy, in Sindou M., Abbott R., Keravel Y. eds. – Neurosurgery for spasticity: a multidisciplinary approach, Berlin, Springer 1991, 215–217.
2. Ciurea A.V., Iacob G., Tehnici neurochirurgicale, vol. 1, Cartea Universitară, 2006, 296–306.
3. Coffey R.J., Cahill D., Steers W. *et al.*, Intrathecal baclofen for intractable spasticity of spinal origin: results of a long-term multicenter study, J. Neurosurg. 1993, 78, 226–232.
4. Fraioli B., Guidetti B., Posterior partial rootlet section in the treatment of spasticity, J. Neurosurg. 1977, 46, 618–626.
5. Frerebeau P., Sectorial posterior rhizotomy for the treatment of spasticity in children with cerebral palsy, in Sindou M., Abbott R., Keravel Y., eds. Neurosurgery for spasticity: a multidisciplinary approach, Berlin Springer 1991, 145–147.
6. Herz D.A., Parsons K.C., Learl L., Percutaneous radiofrequency foraminal rhizotomies, Spine 1983, 8, 729–732.
7. Lozanov V., Medtronic Products for Spasticity, Medtronic, 2005
8. Msaddi A.K., Surgical Management of Spasticity in Children, 1st International Congress of the Emirates Neuroscience Society, 6-9th December 2004, Dubai, UAE
9. Penn R.D., Catheter implant systems for intrathecal drug delivery, (letter), J. Neurosurg 1996, 84, 713.
10. Sindou M.P., Mertens P., Ablative Surgery for Treatment of Spasticity, in Krauss J.K., Jankovic J., Grossman R.G. – Surgery for Parkinson's Diseases and Movement Disorders, Lippincott Williams & Wilkins, Philadelphia 2001, ch. 41, 421–436.
11. Sindou M.P., Microsurgical DREZotomy (MDT) for Pain, Spasticity and Hyperactive Bladder, A 20 Year Experience, Acta Neurochir. (Wien) 1995, 137. 1–5.
12. Sindou M., Surgical Management of Spasticity in Adult, 1st International Congress of the Emirates Neuroscience Society, 6–9th December 2004, Dubai, UAE.

Scanned with OKEN Scanner

Capitolul 21
TRATAMENTUL NEUROCHIRURGICAL ÎN DUREREA CRONICĂ

GABRIEL IACOB, ALEXANDRU VLAD CIUREA

Obținerea analgeziei (lipsa durerii) în durerea cronică – dureri ce persistă după 1–3 luni de la evoluția acută a bolii, se poate realiza prin *tehnici de neuromodulare*, cât și prin *tehnici lezionale*.

NEUROMODULAREA

Neuromodularea reunește ansamblul tehnicilor reversibile, ce pot fi testate, uzitate în scopul obținerii analgeziei, prin modificarea proporțiilor căilor facilitatoare și inhibitoare într-o rețea neurală, ca răspuns la *input*-urile fiziologice. Neuromodularea se obține administrând droguri neuraxial, precum și folosind stimularea electrică, modificând astfel conductibilitatea stimulilor transmiși cerebral sau spinal [3, 5, 12].

ADMINISTRAREA DROGURILOR NEUROAXIAL

Căile de administrare a unui analgezic în organism sunt: orală, intravenoasă, subcutană, intramusculară, rectală, sublinguală, dar și *neuraxial*: *epidural*, *intratecal* (cu efecte analgezice, acționând pe receptorii opioizi spinali și supraspinali cu minimă influențare a activității motorii, senzoriale, a reflexelor simpatice), respectiv *ventricular* [5–7, 10, 12].

Scopul administrării de droguri intratecal este „menținerea durerii sub control" (durerea se poate mări prin evoluția bolii, noi dureri pot impune tratamente adjuvante) și nu „vindecarea durerii". Metoda s-a impus prin incidența semnificativ scăzută a efectelor sistemice folosind doze reduse, administrate continuu, lent în spațiul subarahnoidian. Narcoticele difuzează puțin la alte nivele spinale – fiind lipofile, blochează receptorii, inhibă eliberarea neurotransmițătorilor și întrerup căile de transmitere a informației nociceptive. Succesul metodei este dat de:

– realizarea unei selecții riguroase a bolnavilor,

– definirea mecanismului fiziopatologic al durerii cronice (exces de nocicepție, neuropată, mixtă),

– administrarea intratecală de morfină, după un test prealabil care să genereze analgezie suficientă și durabilă, scăderea sau chiar oprirea consumului de analgezice complementare pe cale sistemică, ameliorarea performanței funcționale a bolnavului: activitate zilnică, calitatea vieții, evitarea degradării fiziologice și psihologice a bolnavului.

Indicațiile de administrarea unui drog epidural și intratecal spinal sunt:

– bolnavi cu dureri, unice sau multiple, constante în cursul evoluției bolii sau ale căror caractere se modifică în timp, localizate în: pelvis, abdomen, partea inferioară a toracelui sau în arii axiale,

– în durerea somatică (nociceptivă): cancer, osteoporoză,

– în durerea neuropată: eșecurile tratamentului chirurgical lombar, arahnoidita, sindromul complex regional – sinonim termenului vechi de distrofie reflexă simpatică, neuropatii dureroase, sindroame dureroase intratabile sau după eșecul stimulării spinale (dacă durerea neuropată este localizată într-un membru, este constantă, este de preferat dispunerea inițială a unui stimulator spinal unei administrări cronice a drogului spinal),

– în situații mixte: dureri somatice/neuropate.

Contraindicații absolute: infecții sistemice și locale (abces epidural), anemie aplastică, coagulopatii ce nu pot fi corectate, hipertensiune

Scanned with OKEN Scanner

intracraniană, compresiune medulară, alergie la agentul analgezic, speranță de viață sub o lună.

Contraindicații relative: efecte secundare (retenție urinară, prurit, greață, vărsături, depresie respiratorie, reacții alergice, edeme crurale, impotență, amenoree, constipație, transpirații).

Agenții folosiți pentru îndepărtarea durerii în terapie unică sau în combinații sunt:

– opioizi: morfina, hidromorfone, fentanyl, sufentanil, meperidine;

– anestezice locale: bupivacaine, tetracaina, lidocaina;

– agenți analgezici adiționali: clonidina, tizanidina, agoniști α_2-adrenergici, D-Ala-D-Leu-enkephalin, octreoctide, somatostatin, ketamine, neostigmine, ziconotide (SNX-111), superoxide dismutase, tramadol.

În funcție de speranța de viață, stabilitatea nivelului durerii, prezența tulburărilor hematologice sau a infecțiilor acute, abilitatea de a furniza un sistem adecvat, costul medicației și al sistemului de eliberare se folosesc:

– *catetere intraspinale de uz pe durată scurtă* (zile): sunt utile bolnavilor în faza preterminală, care din diverse motive, nu pot tolera opioizii oral sau parenteral, permițând administrarea lor în bolus sau continuă ; se folosește un kit standard ce conține un cateter, confecționat din Silastic, ce se montează percutan, în spațiul subarahnoidian, introdus pe un ac Tuohy 16 la L_2–L_3 sau L_3–L_4, la un unghi de 45^0, paramedian, direcționându-l cranial, sub control fluoroscopic, apoi este fixat de piele, conectat la o pompă externă printr-un filtru;

– *catetere intraspinale de durată, externalizate printr-un tunel subcutan* sunt utilizate la bolnavii neoplazici cu dureri intratabile, având o speranță scurtă de viață, (2–3 luni) ce nu pot părăsi patul; aceste catetere se montează similar, dar trebuie fixate de aponevroză pentru a preveni migrarea lor, apoi sunt conectate printr-un adaptor Luer, la o pompă de perfuzie externă printr-un sistem de filtru;

– *catetere implantate, conectate la sistemele de injecție/perfuzie* se folosesc la bolnavii cu speranța de viață de peste trei luni sau mai mult ; cateterul spinal se conectează la un rezervor dispus subcutan pentru administrarea drogului în bolus sau continuu;

– *sisteme implantate cu pompă manuală* folosesc catetere intraspinale conectate la o pompă implantată, activată de bolnav, ceea ce permite acestuia să o declanșeze după un ritm propriu, neexcluzând riscul de supradozare;

– *sisteme implantate cu pompe cu flux constant* permit administrarea drogurilor opioide sau a altor medicații intratecal sau epidural la o rata fixă, folosind o presiune constantă de freon în rezervoarele pompei ; în funcție de volumul pompei și fluxul stabilit, pompele necesită o umplere la câteva săptămâni, care se face percutan ; rezervoarele pompei au între 50–50 ml, fluxul este calibrat și reglat la valori între 1–6 ml/zi;

– *sisteme implantate cu pompă programabilă* (fig. 21.1)

Pompa programabilă – de exemplu „*SynchroMed Programmable Pump*" – Medtronic Inc., conține un rezervor de 18 ml, se umple percutan, eliberează medicația din rezervor într-un cateter intratecal printr-un filtru antibacterian de 0,22 μm, cu o rată de perfuzie ce variază între 0,1–1,5 ml/zi; continuu, într-un singur bolus sau în bolusuri multiple.

În funcție de tipul de durere: nociceptivă, neuropată, mixtă, în administrarea de droguri neuraxial rezultatele demonstrează: abolirea durerii în 39% din cazuri în durerile neuropate - respectiv numai 11% din bolnavi au o diminuare a durerii de peste 50%; în schimb în durerea nociceptivă diminuarea durerii se consemnează în 60–65% din cazuri.

ADMINISTRAREA DE MORFINĂ INTRAVENTRICULAR

Administrarea de morfină intraventricular constituie o opțiune terapeutică ce poate dura timp îndelungat (40 luni), fiind indicată în dureri în partea superioară a corpului (cap, gât, partea superioară a toracelui), dureri neoplazice difuze [12, 13]. Folosind o gaură de trepan precoronar, se implantează un cateter intraventricular în: cornul temporal al ventriculului lateral, cisterna magna, cornul frontal al ventriculului lateral (cel mai des), ventriculul III; se conectează la un rezervor – de exemplu, rezervorul Ommaya. Se pot administra diferiți opioizi: morfină, buprenorfină, pentazocină odată, de două ori pe zi sau implantând pompe: cu rată fixă sau programabile, atașate rezervorului Ommaya.

Scanned with OKEN Scanner



A B C D E F

Figura 21.1. Pompe programabile: A – *„Medtronic Synchromed"*, B –SynchroMed EL, C –SynchroMed II, D – şi E – programatoarele EZ, respectiv 8832 pentru bolnav, F – programatorul Nvision pentru medici – modificat după prospect Medtronic.

TEHNICI NEUROCHIRURGICALE DE NEUROSTIMULARE

Neurostimularea – metodă nedistructivă în controlul durerii, cu riscuri reduse, preferată tehnicilor lezionale, uzitată iniţial experimental, se bazează pe [1, 3, 5, 12, 19]:

- efectul de depolarizare facilitator sau de inhibiţie asupra sistemului nervos la trecerea curentului electric, atât local, cât şi la distanţă;
- teoria porţii de control – Melzack şi Wall 1965: stimulii dureroşi periferici ce declanşează durerea acută şi cronică, responsabili pentru durerea neuropată, mediaţi prin fibrele fine A, δ şi C, pot fi inhibaţi prin stimularea în cordonul medular dorsal a fibrelor groase aferente, nenociceptive;
- prin blocarea conductibilităţii antidromice în cornul dorsal medular;
- blocarea conductibilităţii prin modificarea frecvenţei în locul pătrunderii fibrelor largi mielinice în cornul dorsal medular;
- existenţa proceselor neurosecretorii cu eliberare de substanţe morfinomimetice endogene.

Neurostimularea se aplică:

Transcutan (TENS = *transcutaneous electrical nerve stimulation*) [5, 12], electrozii sunt dispuşi pe piele în zonele dureroase sau pe nervii corespunzători teritoriului dureros, de-a lungul direcţiei principale a nervului la cel puţin 1 cm. Se cunosc trei tipuri de stimulare TENS: tipul *convenţional*: foloseşte stimularea continuă cu frecvenţă înaltă şi intensitate redusă, *modul puls*: stimulare cu unde de intensitate redusă şi frecvenţă redusă şi *acu-TENS* (*acupuncture-like* TENS): stimulare cu unde de joasa frecvenţă şi intensitate înaltă.

Stimularea nervilor periferici după expunerea lor chirurgicală [5, 9, 12, 34–36]

Indicaţiile metodei:

- în unele cazuri de neuropatie posttraumatică (nevrom) şi prin entrapment, cu sau fără componentă simpatică, interesând membrul superior şi inferior: nervul ulnar, median, radial, safen, tibialul posterior, nervul peronier comun;
- bolnavi cu leziuni nervoase periferice, la care tratamentul conservator şi chirurgical este ineficient, cu EMG sau potenţiale evocate somato-senzoriale ce confirmă modificări nervoase definitive;

Scanned with OKEN Scanner

- bolnavii cu răspuns pozitiv la blocaje nervoase selective, repetate pe teritoriul unui nerv identificabil;
- în cazul în care testul de stimulare nervoasă percutană, proximal de leziune generează reducerea durerii cu 50%;
- motivare clară a bolnavului, explicându-i acestuia că stimularea nervoasă periferică poate reduce durerea, dar nu poate vindeca suferința; aplicând stimularea proximal de locul leziunii pe nervul afectat; precum și circumferențial în jurul trunchiului plexului brahial afectat;
- sindromul dureros complex regional tip II, cu manifestare cauzalgică;
- nevralgia occipitală (dureri paroxistice în teritoriul nervilor occipitali mare și mic);
- indicații controversate: nevrite postherpetice cu algii intratabile, arsuri ale extremităților.

Sub anestezie locală cu sedare intravenoasă sau anestezie generală se expune nervul implicat în durere, disecându-l de țesuturile înconjurătoare pe cel puțin 4 cm, se dispune un electrod „placă" din platină longitudinal de-a lungul nervului, de obicei proximal de locul traumei, (astfel încât cei patru electrozi – discuri rămân în vecinătatea nervului), se evită contactul direct cu nervul prin interpunerea unei fascii, electrodul este apoi ancorat și conectat cu cabluri trecute transcutan la distanță de un stimulator extern.

Stimularea se începe intraoperator, caz în care se folosește anestezie locală, iar după 3–7 zile de testare bolnavul este reevaluat, luându-se decizia îndepărtării electrodului din cauza ineficienței lui sau în caz de succes, urmează implantarea generatorului intern.

Stimularea spinală: metodă utilă, reversibilă, eficientă îndeosebi când parestezиile se suprapun pe ariile dureroase *„paint over"*. Neurostimularea spinală se poate realiza cu electrozi dispuși epidural percutan, respectiv electrozi placă dispuși prin laminotomie [1, 4, 5, 11, 12, 15, 16, 25, 26, 28, 31]. Neurostimularea spinală este indicată în:

- durere neuropată: după avulsii radiculare, fibroza tecii radiculare, arahnoidita spinală, în distrofia simpatică reflexă, durerile din membrul fantomă, în leziuni spinale medulare cu dureri circumscrise;
- dureri mixte cu lombo-cruralgii cronice după repetate gesturi chirurgicale;
- în dureri ischemice secundare ocluziei arteriale sau vazospasmului (angină pectorală, arteriopatii obliterante) la bolnavi stabili psihic, după eșecul analgezicelor, terapiei fizice, gesturilor chirurgicale, implicând participarea activă la tratament a bolnavului, solicitând acestuia să aprecieze după stimulare, dispariția durerii concomitent cu apariția parestezиilor pe același teritoriu.

Stimularea cerebrală: talamic, periapeductal/ periventricular, cortex motor [2, 5, 12, 14, 17, 18, 20, 24, 29, 30]

Reunește tehnici chirurgicale utile bolnavilor cronici cu dureri nociceptive și neuropate severe, invalidante, vechi de cel puțin 6 luni, intense (cu scor de cel puțin 6 din maximum 10 pe scara analogică vizuală), evaluați într-un centru multidisciplinar pentru terapia durerii, cu etiologie precisă, la care toate modalitățile terapeutice (conservatoare sau lezionale) au eșuat, fără tulburări psihice sau interese psiho-sociale și care consimt că metoda terapeutică nu este curativă, durerea putând reapare, ameliorarea constând în reducerea durerii cu 50%. Entitățile clinice dureroase ce pot beneficia de stimulare intracerebrală sunt:

- *dureri neuropate*: anestezia dureroasă, dureri trigeminale iatrogene, *stroke*, sindroame talamice, avulsie de plex brahial, nevralgie postherpetică, disestezii după cordotomie, traumatisme vertebro-medulare, neuropatii periferice,
- *dureri nociceptive* (osteoartrite, dureri neoplazice).

Stimularea talamică este ineficace pe formele de durere nociceptive, în aceste cazuri stimularea periventriculară este optimă. Cele mai bune rezultate s-au obținut pe dureri neoplazice, dureri postoperatorii lombo-sacrate, avulsii de plex brahial, în neuropatii periferice. În cazurile în care manifestările dureroase sunt mixte se recomandă a se efectua atât stimulare talamică, cât și periventriculară.

Stimularea talamică, periapeductal/ periventriculară impune folosirea reperajului stereotactic, țintele anatomice sunt:

- *nucleus ventralis posterior lateralis* pentru algii în mână, trunchi, picior: 10–12 mm lateral de linia mediană, 9 mm posterior,

Scanned with OKEN Scanner

respectiv la 2–5 mm superior de 1/2 liniei CA-CP (linia ce uneşte comisura anterioară de cea posterioară);

- *nucleus ventralis posterior medialis* este ţinta aleasă pentru algiile faciale; acesta este dispus la 8–10 mm lateral de linia mediană şi la 8–10 mm posterior de 1/2 liniei bicomisurale CA-CP;
- *substanţa gri periventricular*: 2–5 mm anterior de comisura posterioară, respectiv 2–3 mm lateral de peretele lateral al ventriculului III; stimularea intraoperatorie a ţintei (frecvenţa curentului 25–50 Hz) generează o senzaţie de încălzire sau răceală; dacă stimularea periventriculară se realizează cu intensitate crescută se pot evoca senzaţii de arsură difuze, anxietate;
- *substanţa gri periapeductală*: 2–3 mm lateral de linia mediană, lateral de apeduct (1–2 mm), la 1–2 mm posterior de comisura posterioară şi la 2–3 mm sub linia bicomisurală ; stimularea ventrală periapeductală generează senzaţii similare stimulării periventriculare; în schimb stimularea dorsală periapeductală generează senzaţii neplăcute de teamă, anxietate, agitaţie, urmată de oscilopsii şi pierderea privirii în sus.

După alegerea ţintei anatomice, sub anestezie locală, se realizează o incizie lineară sau curbă de 2,5 cm lateral de linia mediană, precoronar, se perforează craniul cu o freză de 14 mm, se deschide dura, se introduce în ţintă electrodul în funcţie de coordonatele alese. Determinarea ţintei fiziologice obţinută prin macro- sau microstimulare este definitorie în alegerea ţintei definitive, urmărind maximum de eficacitate, cu minimum de efecte negative. Parametrii curentului folosit sunt: 130 Hz, intensitate 0,2–2 mA, 3–18 V; apariţia de parestezii în timpul stimulării intraoperatorii justifică dispunerea corectă a electrodului.

Sunt de remarcat variaţii importante ale ţintei fiziologice la bolnavi cu distrucţii neuronale severe, leziuni majore de deaferentare.

Stimularea cortexului motor este o metodă recent introdusă în durerile prin deaferentare centrale, încă în studiu (Tsubokawa – 1991) [32, 33], care îşi propune refacerea controlului inhibitor al durerii [5, 12, 21–23]:

- acţionând direct pe neuronii nociceptivi hiperactivi de la nivel cortical şi talamic, activand orto- sau antidromic fibrele mari, ce fac conexiuni între cortexul motor şi senzitiv;
- controlând *input*-urile senzoriale nenociceptive la nivel talamic şi medular;
- prin implicarea situsurilor endorfinice din trunchiul cerebral;
- prin reducea componentei emoţionale a durerii cronice activând cortexul cinguli anterior şi partea anterioară a insulei, structuri implicate în integrarea cognitivă şi afectivă a stimulilor dureroşi.

Metoda se recomandă bolnavilor fără deficite motorii sau cu deficite medii (peste 3 pe scara OMS), cu dureri neuropate cronice, faciale (durere neuropată trigeminală) şi de cauză centrală, prin deaferentare, generate de: *stroke*, leziuni traumatice, chirurgicale (de exemplu, leziunea de plex brahial cu avulsia rădăcinilor cervicale, durerea membrului fantomă, sindromul complexului dureros regional tip II).

Rezultatele la bolnavii cu dureri centrale variază între 40–70%, fără a exista o corelaţie certă între locul ales pentru stimulare şi prognostic, iar în nevralgia trigeminală, chiar cu anestezie dureroasă, rezultatele favorabile sunt între 70–75%, probabil din cauza reprezentării corticale a feţei pe o arie largă.

Electrozii folosiţi în tehnicile de neurostimulare trebuie să îndeplinească următoarele calităţi: inerţi chimic, rezistenţi în timp, cu forme adecvate structurii de implantare, de dimensiuni reduse, biocompatibili faţă de ţesuturile unde ramân implantaţi [1, 5, 7, 12, 15, 36]. Cei mai uzitaţi sunt electrozii din metale nobile: argint, platină, platină + iridium (se evită astfel coroziunea prin electroliză); protejaţi ca şi circuitele cu materiale biocompatibile: răşini epoxidice, polimeri de silicon, teflon. Electrozii sunt:

- *tip cateter, cunoscuţi şi ca electrozi percutani*, se pot folosi pentru stimulări test sau în implantări permanente, de uz curent, sunt cvadripolari sau octopolari;
- *tip placă*, de uz spinal şi cerebral, au avantajul că se poziţionează sub control vizual, se livrează în diferite configuraţii ce permit stimulări selective uni- sau bilaterale, cu efecte aditive sau nu pe linia mediană; parestezиile produse prin stimulare se suprapun pe aria dureroasă. Electrozii se

Scanned with OKEN Scanner

dispun astfel încât topografia parestezilor trebuie să se coreleze cu poziția acestora. De exemplu, spinal dispunerea catodului (electrodul activ, negativ) la C_5–C_6 declanșează parestezii în membrul superior, în timp ce topografia la T_{11}–T_{12} este optimă pentru membrul inferior;

- *cvadripolari* cu diametru de 1,27 mm, lungimea electrodului fiind de 28–40 cm, în funcție de model, pentru stimularea talamică, periapeductal/periventriculara.

Electrozii se pot atașa unui neurogenerator de impulsuri complet implantabil sau unui neurogenerator de impulsuri externe.

Sistemul generator de impulsuri, complet implantabil, conține o baterie cu litiu, este activat și controlat prin telemetrie prin tegumentul intact, putând fi pornit sau oprit cu telecomanda pe care o poartă bolnavul. Stimularea se face progresiv pe paliere de 0,1 V, cu frecvențe de până la 130 Hz. Viața bateriei, în medie de 2–4 ani, depinde de parametrii de stimulare și folosirea zilnică, respectiv 9 ani cu neurostimulatorul reîncărcabil „Restore" (Medtronic) (fig. 21.2).

BIBLIOGRAFIE

1. Barolat G., North R., Spinal Cord Stimulation, Equipment and Implantation Techniques, Burchiel K.J. – Surgical Management of Pain, Thieme, 2002, ch. 41, 535–548.
2. Bendok B.R., Levy M.R., Onibukon A., Deep Brain Stimulation for the Treatment of Intractable Pain, in Batjer H.H., Loftus Ch.M. - Textbook of Neurological Surgery, Lippincott Williams & Wilkins, 2003, 258, vol. 3, 2673–2681.

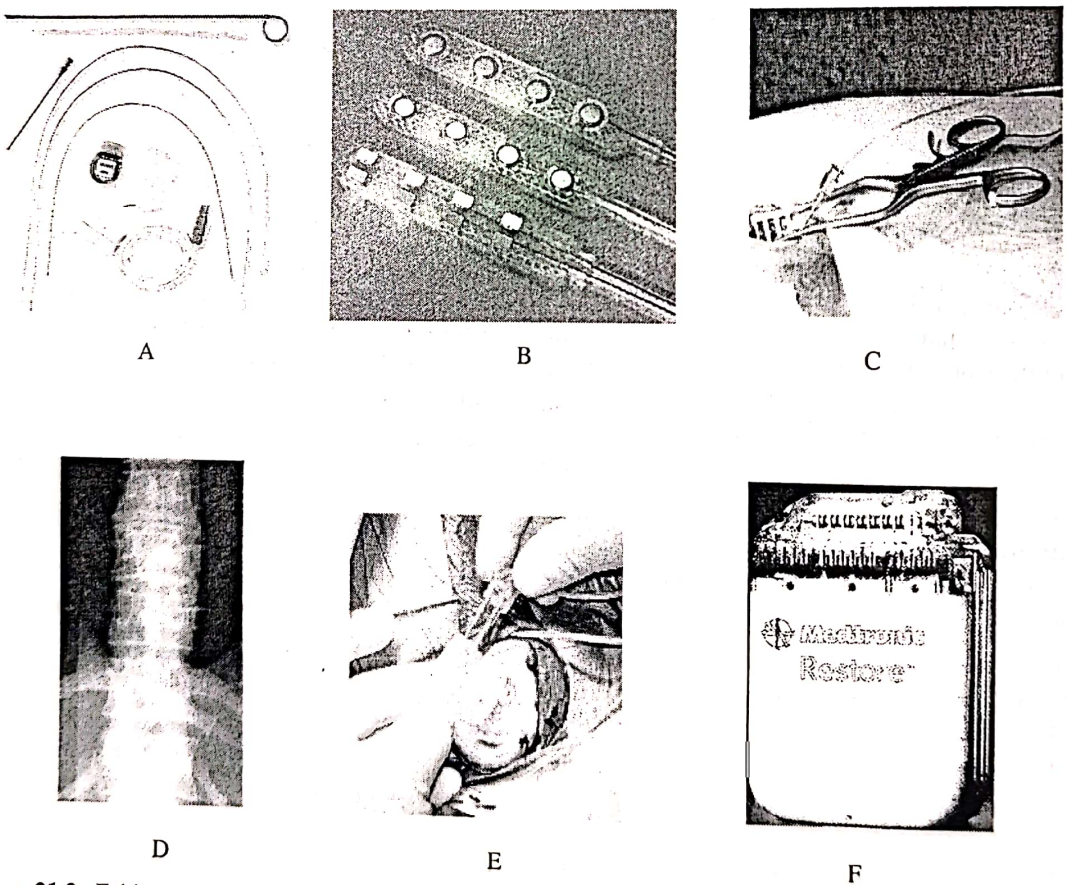

Figura 21.2. Echipamente folosite în stimulare medulară: A – kit de implantare a electrozilor de stimulare percutani, B – electrozi placă implantabili prin laminotomie, C – implantarea lor, D – controlul radiologic al poziției electro-zilor, E – sistemul generator de impulsuri complet implantabil *Medtronic Itrel 3 Pulse Generator*, F – neurostimulator reîncărcabil „Restore" produs de Medtronic, uzitat în modularea durerii cronice, având baterie reîncărcabilă cu durată de 9 ani, permițând medicului setarea adecvată a parametrilor stimulării – modificat după prospect Medtronic.

Scanned with OKEN Scanner

3. Bonica J.J., Anatomic and physiologic basis of nociception and pain, in Bonica J.J., ed. The management of Pain, Philadelphia; Lea & Febiger, 1990, 28–95.
4. Burchiel K.J., Anderson V.C., Brown F.D. *et al.*, Prospective, multicenter study of spinal cord stimulation for relief of chronic back and extremity pain, Spine 1996, 21, 2786–2794.
5. Ciurea A.V., Iacob G., Tehnici neurochirurgicale, vol. 1, Cartea Universitară, 2006, 104–123.
6. Follett K.A., Intrathecal Opioids: Technique and Outcomes, in Burchiel K.J., Surgical Management of Pain, Thieme, 2002, ch. 48, 614–624.
7. Follett K.A., Pain Syndromes and Chronic Pain, in Batjer H.H., Loftus C.M., Textbook of Neurological Surgery, Lippincott Williams & Wilkins, 2003, vol. IV, ch. XI, 2935–3085.
8. Gybels J., Erdine S., Maeyaert *et al.*, Neuromodulation of pain, Eur. J. Pain 1998, 2, 203–209.
9. Hassenbusch S.J., Stanton-Hicks M., Shoppa D., Long term results of peripheral nerve stimulation for reflex sympathetic dystrophy, J. Neurosurg 1996, 84, 415–423.
10. Henderson J.M., Intrathecal Opioids: Mechanisms of Action, in Burchiel K.J., Surgical Management of Pain, Thieme, 2002, ch. 45, 577–589.
11. Hosobuchi Y., Adams J.E., Linchitz R., Pain relief by electrical stimulation of the central gray matter in humans and its reversal by naloxone, Science 1977, 197, 183–186
12. Iacob G., Ciurea A.V., Curs de tehnici neurochirurgicale în tratamentul durerii cronice, Ed. Universitara "Carol Davila", 2003, cap.3, 53-65, 73–79.
13. Karavelis A., Foroglou G., Selviaridis P., Fountzilas G., Intraventricular administration of morphine for control of intractable cancer pain in 90 patients, Neurosurgery, 1996, 39, 57–62.
14. Katayama Y., Tsubokawa T., Yamamoto T., Chronic motor cortex stimulation for central deafferentation pain: experience with bulbar pain secondary to Wallenberg syndrome. Stereotact Funct Neurosurg (Tokyo) 1995, 34, 42–48.
15. Kumar K., Toth C., Nath R.K., Laing, Epidural spinal cord stimulation for treatment of chronic pain: some predictors of successs. A 15-year experience. Surg. Neurol 1998, 50, 110–121.
16. Linderoth B., Meyerson B.A., Spinal Cord Stimulation: Mechanisms of Action, in Burchiel K.J., Surgical Management of Pain, Thieme, 2002, ch. 39, 505–526.
17. Mazars G.L., Merienne L., Cioloca C., Treatment of certain types of pain by implantable thalamic stimulators, Neurochirurgie, 1974, 29, 117–124.
18. Meyerson B.A., Lindblom U., Lindblom B., *et al.*, Motor cortex stimulation as treatment of trigeminal neuropathic pain, Acta Neurochir. 1993, 58 (suppl), 150–153.
19. Melzack R., Wall P.D., Pain mechanisms: a new theory, Science 1965, 150, 971–979.
20. Nandi D., Aziz T.Z., Deep Brain Stimulation in the Management of Neuropathic Pain and Multiple Sclerosis Tremor, Journal of Clinical Neurophysiology, 2004, vol.21, 1, 31–33.
21. Nguyen J.P., Experiences of precentral cortex stimulation, in 12th World Society for Stereotactic and Functional Neurosurgery, Lyon, 1997
22. Nguyen J.P., Motor Cortex Stimulation, 1st International Congress of Emirates Neuroscience Society, 6 dec. 2004
23. Richardson D.E., Akil H., Pain reduction by electrical brain stimulation in man, Part 2: Chronic self-administration in the periventricular gray matter, J. Neurosurg. 1977, 47, 184–194.
24. Rinaldi P., Young R., Albe-Fessard D., *et al.*, Spontaneous neuronal hyperactivity in the medial and intralaminar thalamic nuclei of patients with deafferentation pain, J. Neurosurg. 1991, 74, 415–421
25. Sanchez-Ledesma M.J., Garcia-March G., Diaz-Cascajo P., Gomez-Moreta J., Broseta J., Spinal cord stimulation in deafferentation pain, Stereotact. Funct. Neurosurg. 1989, 53, 40–55.
26. Shealy C.N., Mortimer J.T., Reswick J.B., Electrical inhibition of pain by stimulation of the dorsal columns: preliminary clinical report. Anesth. Analg. 1967, 46, 489–491.
27. Slavin K.V., Hsu F.P.K., Fessler R.G., Intrathecal Opioids: Intrathecal Drug- Delivery Systems, in Burchiel K.J. - Surgical Management of Pain, Thieme, 2002, ch. 47, 603–613.
28. Spiegelmann R., Friedman W.A., Spinal cord stimulation: a contemporary series, Neurosurgery 1991, 28, 65–71.
29. Tasker R.R., Vilela Filho O., Deep brain stimulation for the control of intractable pain, in Youmans J.R., ed. Neurological Surgery, Philadelphia: WB Saunders, 1996, 3512–3527.
30. Tasker R.R., Deep brain stimulation is preferable to thalamotomy for tremor suppression, Surg. Neurol 1998, 49, 145–154.
31. Turner J.A., Loeser J.D.,Bell K.G., Spinal cord stimulation for chronic lowback pain: a systematic literature synthesis, Neurosurgery 1995, 37, 1088–1096.
32. Tsubokawa T., Katayama Y., Yamamoto T., *et al.*, Chronic motor cortex stimulation in patients with thalamic pain, J. Neurosurg. 1993, 78, 393–401.
33. Tsubokawa T., Motor cortex stimulation for deafferentation pain relief in various clinical syndromes and its possible mechanism involved in pain processing, in Besson J.M., Guibaut G., Olleat H., eds. - Forebrain Areas Involved in Pain Processing, Paris: John Libbey Eurotext, 1995, 261–276.
34. Waisbrod H., Panhes C., Hansen D. *et al.*, Direct nerve stimulation for painful peripheral neuropathies, J. Bone Joint Surg. 1985, 67, 470–472.
35. Weiner R.L., Reed K.L., Peripheral neurostimulation for control of intractable occipital neuralgia, Neuromodulation, 1999, 2, 217–221.
36. Weiner R.L., Peripheral Nerve Stimulation, in Burchiel K.J., Surgical Management of Pain, Thieme, 2002, ch. 38, 498–504.

TEHNICILE NEUROCHIRURGICALE LEZIONALE (convenționale, percutane prin radiofrecvență, endoscopice)

Reunesc ansamblul gesturilor chirurgicale de obținere a analgeziei prin întreruperea căilor durerii, la bolnavii cronici [3, 8, 9, 19, 20, 24, 30].

Indicațiile tehnicilor neurochirurgicale lezionale sunt în prezent mult restrânse într-o minoritate de cazuri:

Scanned with OKEN Scanner

– dureri severe, persistente, somatice şi viscerale, bine localizate, care dispar după blocaje locale anestezice;

– în caz de eşec al tratamentului conservator individualizat fiecărui bolnav: medicamentos (analgezice, antidepresive, frecvent anticonvulsivante), de reabilitare, prin neuromodulare;

– la bolnavi stabili psihic, pregătiţi psihologic asupra beneficiului şi eventualelor complicaţii;

– la neoplazici, cu speranţa de viaţă de peste 6 luni.

Dezavantajele tehnicilor lezionale:

– nu durează infinit (nervul secţionat poate regenera, unele fibre nervoase pot rămâne nesecţionate, se poate constitui reorganizarea centrală);

– pot produce complicaţii ireversibile;

– pot genera durere (disestezii);

– există alternative terapeutice la tehnicile lezionale (stimularea cerebrală profundă, stimularea spinală, opioide intraspinal).

NEURECTOMIA PERIFERICĂ

Este prima metodă lezională folosită în terapia durerii; desemnează rezecţia unei porţiuni sau în întregime a unuia sau mai multor nervi cranieni sau nervi periferici [6, 8, 19, 20].

Indicaţii :

– limitate în unele dureri ale peretelui toracic, secundare invaziei neoplazice.

Contraindicaţiile neurectomiei periferice:

– nevralgia postherpetică, întrucât sediul leziunii este proximal de rădăcina dorsală a nervului spinal şi măduvă;

– dureri ale peretelui toracic, cicatrici abdominale dureroase;

– nevralgia de femuro-cutanat (meralgia parestezică): este de preferat tratamentul conservator medicamentos, efectuarea unei decompresiuni a nervului şi nu o neurectomie ce poate genera dureri prin denervare.

Dezavantajele metodei:

– pe termen lung, dacă extremităţile nervului nu sunt secţionate pe distanţă mare, din cauza regenerării nervoase, reapar durerile, în aria iniţial denervată, şi sensibilitatea;

– apariţia de noi dureri: durerea neuropată secundar denervării, dar şi durere prin nevromul traumatic indus de gestul chirurgical.

REZECŢIA NEVROMULUI DURER0S SECUNDAR UNEI TRAUME A NERVULUI PERIFERIC

Este o tehnică lezională de obţinere a analgeziei ce presupune rezecţia nevromului, restabilirea continuităţii nervoase într-o zonă lipsită de presiune, necicatricială, cu vascularizaţie păstrată [5, 6, 8, 10, 19, 20, 24, 33]. Metoda este uzitată îndeosebi la politraumatizaţi, în cazul nevroamelor superficiale, dureroase, aderente de cicatricea tegumentară, expuse la tensiune şi presiune. După un examen clinic şi EMG alternativele chirurgicale sunt:

– în *nevroame senzitive distale* se excizează nervul, se implantează proximal în os sau în muşchi, cu reducerea durerii la 40% din bolnavi, cu mai mult de 50% ; de exemplu, nervul cutan antebrahial lateral se implantează în muşchiul brahioradial, ramul cutanat palmar al nervului median în muşchiul pătrat pronator, nervii digitali plantari în muşchii intrinseci ai piciorului, nervii peronieri superficial şi profund în compartimentul muscular antero-lateral;

– în *nevroamele nervilor senzitivi* ce inervează articulaţii, rezecţia nevromului sau a nervului proximal de articulaţie este suficientă;

– în *nevromul în continuitate* – identificat ca o zonă edematiată fuziform, cu consistenţă crescută, se eliberează nervul din aderenţele locale circumferenţial, se face exoneuroliza fără a compromite epinervul şi pediculii vasculari ai nervului; dacă funcţia nervului poate fi sacrificată, nervul este secţionat şi implantat în ţesutul muscular sau osos învecinat, vascularizat; dacă funcţia nervului distal este importantă (nervi micşti cu nevroame proximale), neuroliza poate fi urmată de transpoziţia nervului, unde acesta poate fi mai bine protejat de trauma mecanică; similar, evitarea aderenţelor perineurale noi, potenţiale surse de dureri persistente, se face învelind nervul cu: grăsime, fascie, pedicul muscular liber, grefă de vână safenă, ADCON – gel polimer carbohidrat.

DECOMPRESIUNE ÎN NEUROPATII PRIN COMPRESIUNE – *ENTRAPMENT* (entitate clinică ce reuneşte: dureri, parestezii, pierderea funcţiei în teritoriul de distribuţie a unui nerv periferic, secundar compresiunii apărute într-un compartiment fibro-osos) [2, 6, 8, 19, 20, 24, 28].

Scanned with OKEN Scanner

În neuropatii prin compresiune – *entrapment*, tehnica neurochirurgicală pentru a restitui funcția nervului și îndepărtarea durerilor este exoneuroliza, efectuată chirurgical clasic, cât și endoscopic.

Exemple: secționarea ligamentului transvers al carpului permite eliberarea nervului median în sindromul tunelului carpian, îndepărtarea aderențelor fibroase ale mușchilor hipotenari ce pot comprima ramul motor cubital, cu deschiderea canalului Guyon, în sindromul nervului cubital.

RIZOTOMIA DORSALĂ– GANGLIONECTOMIA

Reunește tehnicile de expunere, secționare a rădăcinii dorsale, cât și a ganglionului spinal în scopul obținerii analgeziei [8, 19, 20, 24, 25, 31, 32, 34, 35].

Secționarea (rizotomia) rădăcinii dorsale efectuată: *intradural chirurgical, intradural percutan prin termocoagulare, cât și extradural* asociată rezecției ganglionului spinal la nivelul foramenului neural sunt tehnici în prezent de interes istoric, cu toate progresele efectuate prin reducerea extensiei deaferentării, pentru că:

– pentru a obține anestezie în teritoriul unui dermatom este necesară secționarea a trei rădăcini dorsale,

– există fibre senzitive și în rădăcinile ventrale,

– se cunosc: variații individuale, anastomoze intratecale între rădăcinile nervoase dorsale, între componența simpatică și aria de rizotomie, posibile aferențe nociceptive ascendente în lanțul ganglionar simpatic ce scurtcircuitează rădăcina dorsală și segmentele medulare, de aceea rizotomia extradurală impune secționarea și a *ramus communicans* alb,

– nu există o suprapunere între dermatoame, sclerotoame și miotoame,

– după rizotomia dorsală și ganglionectomie, excitabilitatea celulelor din cornul dorsal medular crește (se dezvoltă hipersensibilitate la substanța P, scade numărul de receptori opioizi, apar „*spikuri*" anormale în celule, secundar gliozei din cornul dorsal medular).

TEHNICI LEZIONALE ÎN SISTEMUL VEGETATIV

În absența unui consens fiziopatologic, contribuția simpatică la durerile cronice neuropate se definește prin două entități ce reunesc o varietate de dureri, instalate după traume, cu topografie regională, predominant distal, depășesc în magnitudine și durată orice stimul dureros curent, se însoțesc uneori de interesare motorie importantă, au evoluție variabilă în timp [7, 8, 14, 17–19, 20, 22, 37]:

– *sindromul complex regional tip 1* (termen vechi: distrofia reflexă simpatică),

– *sindromul complex regional tip 2* (termen vechi: cauzalgie) cu traumă nervoasă cunoscută.

După eșecul tratamentului conservator, al blocajelor simpatice selective pe ganglionii simpatici apropiați sau prin infiltrarea regională a agenților simpatolitici în segmentul corpului interesat, se fac intervenții chirurgicale simpatolitice bolnavilor evaluați psihic.

Simpatectomiile se pot face:

– *chimic*: se injectează o soluție de 7% fenol, alcool 50 sau 98%, sub control radiologic, adaugând o mică cantitate de substanță de contrast. Metoda oferă analgezie pentru 3–6 luni, având indicații în dureri ale extremității inferioare, pentru viscerele abdominale. Agentul neurolitic se introduce în spațiul paravertebral la nivel L_1-L_3, Simpatectomia stelată este foarte rară, din cauza complicațiilor frecvente prin lezarea țesuturilor din jur și apariția sindromului Horner,

– *prin radiofrecvență*, metodă introdusă în 1979 de Wilkinson ; tehnica se face sub anestezie locală, neuroleptanalgezie, sub control radiologic, efectuând electrostimulare, bolnavul fiind dispus în decubit ventral ; electrodul de radiofrecvență se introduce pentru durerile în membrul superior la 6–8 cm de linia mediană, la nivel T_2-T_3, respectiv T_3-T_4 ; leziunea se efectuează aplicând la vârful electrodului o temperatură de 90^0 pentru 180 secunde, leziunea se repetă la 1–1,5 cm rostral și caudal față de poziția inițială ; metoda este utilă în 93% din cazuri, la un an rezultatele favorabile sunt în 69% din cazuri ; în 16% din cazuri localizarea anatomică variabilă a ganglionului T_2 poate genera rezultate nesatisfăcătoare cu episoade de aritmii cardiace,

– *chirurgical*, la orice nivel al lanțului simpatic, sub anestezie generală.

În cazul durerilor în extremitatea superioară, se poate efectua rezecția ganglionului toracic superior și a ganglionilor cervicali inferiori prin abord interscapular, lateral transaxilar, anterior supraclavicular.

Scanned with OKEN Scanner

Lanțul ganglionar simpatic toracic inferior T_9-T_{12} și nervii splahnici pot fi abordați folosind un abord extrapleural postero-lateral, cu rezecția părții mediale a coastei a 11-a.

Rezecția bilaterală a acestor structuri neurale poate asigura analgezie de durată în durerea intratabilă a bolnavilor cu carcinom pancreatic ce interesează ductele biliar și pancreatic.

În cazul algiilor lombare menținute simpatic, se face simpatectomie lombară, rezecând ganglionii L_2-L_3, în caz de eșec, și L_4, L_5, secționand bilateral fibrele simpatice din cauza încrucișării lor frecvente.

În segmentul sacrat se folosește neurectomia presacrată pentru dureri pelvine.

– *endoscopic*: toracic și lombar, folosind echipament specific

Rezultatele simpatectomiilor: indiferent de tehnica efectuată, clasic sau endoscopic, succesele se înregistrează în 65–100% imediat postoperator – respectând intervalul de timp sub un an între traumatism și gestul chirurgical, iar pe termen lung în 70–85% din cazuri.

Complicațiile simpatectomiilor:

– sindrom Horner – sub 2%; se evită prin rezecția doar a 1/2–1/3 inferioare din ganglionul stelat, evitarea termocoagulării,

– pneumotorax postoperator în urma gesturilor toracoscopice, prin reinflație inadecvată a plamânului colabat,

– nevralgie postsimpatectomie, frecvent tranzitorie, în dermatomul proximal denervării simpatice în 37% din cazuri în simpatectomiile toracice chirurgicale și în 44% din cazuri în simpatectomiile lombare, fiind rar întâlnită în simpatectomiile endoscopice.

– nevralgie intercostală, indusă de manipularea, cauterizarea, lezarea nervilor intercostali,

– disfuncții sexuale la bărbați (impotență) în urma lezării ganglionului L_1 unilateral,

– ileus, îndeosebi în simpatectomiile lombare bilaterale,

– eșecul simpatectomiilor în 1/4 din cazuri: diagnostic incorect, rezecție inadecvată, reinervare, inervare controlaterală – mai ales în segmentul lombar (28% din cazuri).

Eșecul simpatectomiilor impune stimulare medulară.

CORDOTOMIA CLASICĂ ȘI PERCUTANĂ (TRACTOTOMIA SPINOTALAMICĂ)

Este tehnica chirurgicală, utilă în cazuri selecționate, prin care se realizează blocajul căilor algomediatoare la nivel medular, secționând tractul spinotalamic la nivel medular, controlateral durerii [8, 16, 18, 19–21, 24].

Indicațiile metodei:

– bolnavi neoplazici, cu speranța de viață de peste 2 luni, cu dureri îndeosebi unilaterale (dacă durerile sunt bilaterale sau când leziunea este mai mediană crește riscul de a induce complicații: disestezii, deficite neurologice persistente, insuficiență respiratorie),

– dureri neuropate lancinante, generate de impulsuri ectopice, de exemplu în leziuni ce interesează conul medular și *cauda equina*,

– în caz de allodinie, hiperpatie, hiperestezie.

Tehnic cordotomia se face:

– „deschis" – gest chirurgical convențional prin abord anterior cervical sau pe cale posterioară (laminectomie sau hemilaminectomie)

– percutan, sinonim cordotomia sau tractotomia spino-talamică „închisă", este o metodă eficientă, simplă, se face cu anestezie locală, nu necesită incizie tegumentară, permite realizarea unei hărți funcționale înainte de a realiza leziunea.

În funcție de sistematizarea somatotopică a fibrelor în tractul spinotalamic, cordotomia poate fi:

- *globală* – toate fibrele tractului sunt interesate,
- *selectivă* – pentru un anumit contingent de fibre, implicând cele ce corespund metamerelor implicate în durere conform legii lui Kahler (contingentul de fibre sacrate este dispus mai lateral, apoi spre medial contingentele de fibre lombar, toracal, cervical),
- *diferențiată* – se interceptează numai fibrele mediatoare ale durerii, crutând fibrele pentru sensibilitatea termică.

Eficacitatea cordotomiei presupune analgezie completă, totală (fără insule de sensibilitate algică) și durabilă, în teritoriul dorit (teritoriul analgezic ca și cel de termoanestezie va avea un nivel corespunzător somatotopic inciziei medulare), în absența tulburărilor secundare motorii, senzitive, cardio-respiratorii, sfincteriene sau sexuale. În general după o cordotomie corect executată analgezia apare în 90% din cazuri imediat.

Rezultatele metodei: Pe serii mari de bolnavi, Lorenz, Sindou, rezultatele favorabile variază între 70,9%–96% din cazuri.

Scanned with OKEN Scanner

Recurența metodei: la 6 luni după cordotomie reapar durerile la 25% din bolnavi, iar la 12 luni, la 60% din bolnavi.

DORSAL ROOT ENTRY ZONE LESIONS (DREZ)

DREZ definește tehnica lezională medulară utilă în durerea neoplazica, cât și în durerea asociată cu spasticitate, reducând *input*-ul nociceptiv în porțiunea laterală a cornului dorsal (unde predomină fibrele C) pe mai multe segmente, interesând tractul Lissauer, laminele I–V Rexed (celule, axonii deutoneuronilor, interneuroni, axonii protoneuronilor aferenți înainte de a realiza sinapsa cu deutoneuronii în SNC). Leziunea DREZ cruță sensibilitatea tactilă, proprioceptivă, precum și teoretic parțial sensibilitatea dureroasă. [4, 8, 13, 19, 20, 24, 29, 36]

Indicațiile metodei :

– dureri localizate la bolnavi neoplazici,

– dureri cronice, neuropate prin deaferentare:

- leziuni de plex brahial, îndeosebi în avulsii (dureri cu caracter de arsură, apar de regulă în primele trei zile la 50% din bolnavi, prezente cel puțin 4 luni),
- în avulsia plexului lombo-sacrat,
- în durerile din membrul fantomă,
- durerile paroxistice sau allodinii în bontul de amputație,
- în nevralgia postherpetică (eficacitate îndeosebi pe componentele paroxistice ale durerii, pe allodinii, identificarea rădăcinii sau rădăcinilor corespunzătoare leziunilor herpetice este dificilă – atrofia și coloratia cenușie a rădăcinilor poate fi utilă),
- dureri paroxistice și/sau asociate cu allodinie, hiperalgezie în leziuni ale nervilor periferici,
- în dureri nociceptive radiculo-metamerice, asociate cu traumatisme vertebro-medulare, sub nivelul leziunii, durerea nu este influențată; de asemenea, în leziuni traumatice medulare sub T_{10}, în conul medular, coada de cal, mai ales când durerea este în membre și nu în perineu.

– în stări de hiperspasticitate asociate cu durere: paralizia membrului superior cu spasticitate predominant proximală, precum și la paraplegici ce nu pot sta în cărut (întrerupând componentele aferente ale reflexelor miotatice monosinaptice și polisinaptice nociceptive, căile somato-senzoriale din cornul dorsal sunt private de *input*-urile excitatorii).

Tehnica

DREZ-otomiile se pot efectua microchirurgical, prin radiofrecvență, laser, ultrasunete.

DREZ-otomia microchirurgicală constă în:

– incizie longitudinală a sulcusului dorso-lateral, la intrarea radicelelor radiculare în sulcus – coagulări microbipolare efectuate în sulcus, spre apexul cornului dorsal, dealungul segmentelor medulare afectate, efectuând leziuni la 2–3 mm profunzime, sub un unghi de 35^0 medial și ventral,

– monitorizarea intraoperatorie a potențialelor evocate somestezice, înregistrarea potențialelor radiculare presinaptice și a potențialelor post-sinaptice ale cornului dorsal.

Rezultatele:

– în durerile prin avulsie, allodinie rezultatele postoperatorii sunt bune în 87% din cazuri,

– în nevralgia postherpetică rezultatele post-operatorii sunt bune în 53%,

– de asemenea, se obțin rezultate bune post-operator și în durerile bolnavilor cu nevrom de amputație, membru fantomă.

Metoda este utilă și pe termen lung: după trei ani doar 20% din bolnavi necesită analgezice.

Complicații postoperatorii:

– deficit motor ipsilateral crural în 5% din cazuri, hematoame, infecții, fistulă LCS, instabilitate,

– pe serii recente, se constată: deficite motorii și de sensibilitate medii, rar disestezii, tulburări sfincteriene și sexuale la 10% din bolnavi (dacă intervențiile vizează conul medular), fistulă LCS, meningită.

MIELOTOMIA COMISURALĂ (COMISUROTOMIA ANTERIOARĂ)

Este tehnica chirurgicală prin care se induce anestezie termică și dureroasă bilaterală pe dermatoamele corespunzătoare (similar efectelor siringomieliei în stadiile incipiente), întrerupând îndeosebi stimulii nociceptivi viscerali. Aceasta tehnica se bazează pe faptul că, totalitatea fibrelor deutoneuronului sensibilității termice și dureroase, cu originea în cornul posterior al măduvei se încrucișează la nivelul comisurii anterioare cu 2 până la 4 nivele mai cranial de originea lor [8, 15, 19–20, 21, 24, 26].

Scanned with OKEN Scanner

Indicații:

– bolnavil cu dureri neoplazice secundare unui neoplasm abdomino-pelvin, la care pentru controlul durerii narcoticele sunt, fie insuficiente sau efectele lor adverse sunt inacceptabile, iar cordotomiile bilaterale antero-laterale necesare pentru controlul durerilor, pot leza căile descendente pentru controlul respirației automate, pot induce tulburări sfincteriene, sexuale, vazomotorii,

– în cruralgii bilaterale.

Tehnic mielotomiile se pot face:

– *chirurgical clasic*: sub anestezie locală, se realizează laminectomie pe trei segmente (definirea nivelelor segmentare corespunzătoare originii durerii este esențială!); se identifică rădăcinile sub stimulare mecanică, se face o mielotomie mediană secționând fibrele comisurii anterioare, fără a leza artera medulară anterioară,

– *mediană punctată*,

– *ultrasonic*,

– *percutan, stereotacxic, cervical.*

Rezultate:

Pe serii mari s-au obținut în 85% din cazuri rezultate bune, în schimb pe termen lung analgezia a fost sub 50% din cazuri.

TRACTOTOMIA SPINOTALAMICĂ MEZENCEFALICĂ

Urmăreşte secționarea axonilor deutoneuronilor pentru durere şi temperatură, din tractul spinotalamic, la nivel mezencefalic uni- sau bilateral [1, 8, 12, 19–21, 24].

Indicațiile mezencefalotomiei:

– dureri neoplazice cu componentă mixtă: nociceptivă şi neuropată, după eşecul narcoticelor, al implantării pompei de morfină; dureri unilaterale, secundare unei neoplazii dispuse superior de dermatomul C_5: cap, gât, umăr,

– durerea cronică, chiar în dureri faciale prin denervare,

– durerea centrală indusă de leziuni cerebrale sau în trunchi, frecvent după *stroke*.

Tehnica operatorie:

După precizarea cauzei durerii, se practică anestezie locală, gestul chirurgical se face stereotactic clasic sau *frameless*. Pentru determinarea țintei (ținta este la 14 mm posterior de mijlocul liniei bicomisurale, 5 mm sub CA-CP, respectiv 5 mm lateral de linia mediană) şi a punctului de intrare optim, se uzitează explorarea cu rezonanță magnetică, cât şi stimularea electrofiziologică la 2 şi la 100 Hz. Dispunerea electrodului în țintă generează o senzație de durere în fața controlaterală şi în corp la 0,2 V.

Leziunea se face prin radiofrecvență, inițial o leziune temporară, apoi una permanentă timp de 30 secunde la 80^0C, retrăgând electrodul cu 3 mm, o a treia leziune se va face mai medial afectând tractul reticulotalamic şi substanța cenuşie periapeductală.

Postoperator se urmăresc: monitorizarea stării de conştiență, statusul neurologic, îndeosebi prezența diplopiei, tensiunea arterială, administrând intermitent narcotice.

Complicații:

– hemoragii, accidente vasculare,

– diplopie: expresie a lezării colicului superior, a fasciculului longitudinal medial, precum şi a nucleilor nervilor cranieni III şi IV,

– pierderea auzului,

– disestezii posttractotomie – se corelează cu pierderea potențialelor evocate senzoriale,

– somnolență prin lezarea sistemului reticulat activator ascendent,

– anestezie dureroasă,

– infecții,

– fistulă LCS.

TALAMOTOMIA MEDIALĂ

Desemnează tehnica chirurgicală, efectuata clasic stereotactic sau cu Gamma-*knife*, cu valoare limitată, utilă îndeosebi în durerea nociceptivă, față de cea neuropată [8, 11, 19, 20, 24, 38].

Indicații:

– la bolnavii neoplazici, cu dureri intratabile, la care tratamentul medicamentos are efecte adverse,

– dureri neuropate de cauză centrală şi periferică, rezistente la tratamente cu antidepresive şi antiepileptice, îndeosebi în: „atacuri dureroase", allodinie tactilă, dureri cu caracter de înțepătură, de şoc electric.

Tehnica:

În prezent țintele sunt: nucleul centro-median, nucleul central lateral, nucleul dorso-medial, pulvinarul. Se folosesc la identificarea țintelor atât reperajul stereotatic, cât şi metodele electrofiziologice, având în vedere evitarea difuzării leziunii spre nucleul ventro-caudal. Determinarea fiziologică a țintei se face prin: analiza activității spontane, analiza răspunsurilor evocate prin

Scanned with OKEN Scanner

stimularea nucleilor talamici adiacenți, analiza răspunsurilor evocate prin stimularea nucleilor intralaminari.

Pentru talamotomia în nucleul centro-median coordonatele țintei sunt: 5 mm anterior de CP, 4 mm deasupra liniei bicomisurale, 8–10 mm lateral de linia mediană.

Rezultate:

– efectuată bilateral rezultatele sunt mai bune în 56% din cazuri pentru dureri nociceptive generate de tumori maligne, în dureri prin deaferentare,

– reapariția durerilor se constată la 25% din bolnavii fără cancer, cu dureri cronice.

Complicații:

– disestezii, uneori mai severe decât durerile originale, prin extensia leziunii în talamusul lateral,

– deficite somato-senzoriale,

– deficite tranzitorii motorii,

– deficite oculomotorii,

– deficite cognitive,

– confuzie,

– stare de somnolență.

HIPOTALAMOTOMIA

Este tehnică chirurgicală lezională, efectuata stereotactic prin radiofrecventa, utilă bolnavilor neoplazici; îndeosebi la bolnavii cu durere asociată cu agresivitate, neliniște [8, 9, 19, 20–23].

Tința este în hipotalamusul postero-medial sau triunghiul ergotropic Sano (delimitat de corpul mamilar, comisura posterioară, mijlocul liniei comisurale), la 2–5 mm lateral de peretele ventricular sau 5–6 mm de la linia mediană, în interiorul triunghiului.

Rezultate:

– efecte pozitive în 70% din cazuri din bolnavii neoplazici.

Complicații:

– reversibile în 10% din cazuri, fără deficite senzoriale sau tulburări endocrine severe (nu este nevoie de tratament de substituție postoperator).

HIPOFIZECTOMIA

Metodă lezională de interes istoric, cu indicații limitate în obținerea analgeziei, la bolnavi neoplazici cu metastaze osoase, cu speranță de viață redusă [8, 9, 19, 23].

CINGULOTOMIA

Este tehnica neurochirurgicală al cărei scop este [8, 9, 19, 20, 27, 29]:

– abolirea sau reducerea componentelor afective ale durerii: teamă, anxietate, depresie, prin realizarea unei leziuni cortico-subcorticale în *gyrus cinguli anterior*, interesând *fasciculus cingulum*,

– crește toleranța bolnavului la componentele subiective și emoționale ale durerii cronice (îndeosebi la bolnavi cu tulburari afective), alterând semnificativ reacția emoțională a bolnavului față de propria durere, fără a afecta nocicepția stimulilor dureroși somatici.

Indicațiile metodei:

– bolnavi cu dureri severe, persistente, invalidante, la care factorul emoțional este dominant, refractare la tratamentele convenționale: analgezice narcotice și nonnarcotice, droguri psihotrope, blocaje nervoase, gesturi chirurgicale convenționale, cu precizarea ineficacității chirurgiei limbice pe durerea acută somatică nociceptivă,

– în dureri „intratabile", la bolnavii neoplazici cu metastaze diseminate: viscerale, osoase, cu speranța de viață de sub un an (metoda are eficacitate limitată în timp), mai ales în cazul bolnavilor care afirmă durere, dar și anxietate, agitație sau depresie spontan sau induse de droguri, care sunt rezistenți la alte tratamente pentru durere, inclusiv administrarea de morfină intratecal sau intraventricular,

– în dureri cronice, nemaligne – manifestările dureroase fiind în legătură cu factori emoționali: arahnoidita lombară, cauzalgie, pancreatită, durere talamică, postherpetică, avulsii de plex brahial, lombalgii, în crize dureroase algice din tabesul tardiv (fără a mai fi nevoie de narcotice, cu ameliorare semnificativă în familie și societate pe o perioadă postoperatorie de 6 ani), dureri spinale asociate cu parapareză sau paraplegie, sindromul de membru fantomă,

– în dureri cronice, la care nu se obiectivează o suferință organică: cefalee, dureri toracice, dureri faciale atipice, piciorul „care arde", coccidinie.

Contraindicațiile metodei:

– bolnavi psihici: personalități isterice sau sociopatice,

– bolnavi cu tulburări cognitive,

– vârsta înaintată,

Scanned with OKEN Scanner

– tare organice, îndeosebi la bolnavi cu tulburări de coagulare, hipertensiune arterială oscilantă, rezistentă la tratament.

Tehnica

După evaluarea preoperatorie într-un centru multidisciplinar al durerii, se determină ţinta stereotactic după reperaj prin rezonanţa magnetică; leziunea se face cu electrodul de radiofrecvenţă.

Rezultate:

– 57% siderarea durerii la trei luni postoperator, la bolnavii neoplazici; pe termen lung, la bolnavi cu dureri cronice, eficacitatea metodei este limitată,

– 25–40% necesită repetarea cingulotomiei după 3–6 luni de la prima intervenţie, efectuând leziuni la un cm anterior sau posterior de prima leziune, evitând aria premotorie ce poate genera deficite motorii.

Complicaţii:

– cefalee, greaţă, vărsături, febră,
– tranzitor: vertij, deficite cognitive, de atenţie,
– rar deficit definitiv în copierea unui desen,
– disfuncţii sfincteriene (retenţie sau incontinenţă),
– crize de epilepsie focale 5–10%,
– rar tulburări de vedere,
– tulburări de percepţie a căldurii şi frigului,
– rar hemoragie intracerebrală 0,36%,
– mortalitate 0,09%.

TEHNICILE LEZIONALE CORTICALE, în scopul obţinerii analgeziei, sunt de interes istoric [8, 19, 20].

BIBLIOGRAFIE

1. Amano K., Kawamura H., Tanikawa T., Stereotactic mesencephalotomy for pain relief. Stereotactic Funct. Neurosurg. 1991, 59, 16–19.
2. Avci E., Fossett D., Suprascapular Nerve Entrapment, in Fossett D.T., Caputy A.J., Operative Neurosurgical Anatomy, Thieme, 2002, ch. 36, 172–173.
3. Arseni C, Oprescu I., Durerea, Editura Didactică şi Pedagogică, Bucureşti, 1982.
4. Bullitt E., Friedman A.H., DREZ lesions in the treatment of pain following spinal cord injury, in Nashold B.S. Jr., Pearlstein R.D. ed. – The DREZ operation, Park Ridge, IL, AANS, 1996, 125–135.
5. Burchiel K.J., Johans T.J.,Ochoa J., The surgical treatment of painful traumatic neuromas, J.Neurosurg. 1993, 78, 714–719.
6. Burchiel K.J., Israel Z.H., Surgical Treatment of Painful Peripheral Nerve Injuries, in Burchiel K.J., Surgical Management of Pain, Thieme, 2002, ch. 52, 654–665.
7. Campbell J.N., Raja S.N., Selig D.K. *et al.*, Diagnosis and management of sympathetically maintained pain, in Fields H.L., Liebeskind J.C. eds - Progress in Pain Research and Management, Seattle, IASP Press 1994, 85–100.
8. Ciurea A.V., Iacob G., Tehnici neurochirurgicale, vol. 1, Cartea Universitară, 2006, 124–164.
9. Coffey R.Y., Neurosurgical management of intractable pain, in Youmans J.R. ed. Neurological Surgery, 4th ed. Philadelphia: WB Saunders, 1996.
10. Dellon A.L., Mackinnon S.E., Treatment of the painful neuroma by neuroma resection and muscle implantation, Plast.Reconstr. Surg. 1986, 77, 427–436.
11. Dougherty P.M., Lee J.Il Lee, Dimitriou T., Lenz F.A., Medial Thalamotomy, in Burchiel K.J. - Surgical Management of Pain, Thieme, 2002, ch. 62, 795–802.
12. Gildenberg P.l., Mesencephalotomy, in Burchiel K.J. - Surgical Management of Pain, Thieme, 2002, ch. 61, 786–793.
13. Gorecki J.P., Dorsal Root Entry Zone and Brainstem Ablative Procedures, in Batjer H.H., Loftus C.M. - Textbook of Neurological Surgery, Lippincott Williams & Wilkins, 2003, vol.4, 302, 3056–3059.
14. Hardy R.W., Bay J.W., Surgery of the sympathetic nervous system, in Schmidek H.H., Sweet W.H., eds. - Operative Neurosurgical Techniques: Indications, Methods and Results 3rd ed., vol. 2, 1995, 1637–1646.
15. Hitchcock E., Stereotactic myelotomy, Proc. R.Soc. Med., 1974, 64, 771–772.
16. Hodge C.J., Christensen M., Anterolateral Cordotomy, in Burchiel K.J. - Surgical Management of Pain, Thieme, 2002, ch. 58, 732–742.
17. Iacob G., Cauzalgia (distrofia simpatetică reflexă), "Durerea acută si cronică", vol.9, nr.1, 2001, 46–50.
18. Iacob G., Durerile generate de cordotomie, "Durerea acută şi cronică", vol.10, 2001.
19. Iacob G., Iacob S., Iana G., Sindroame dureroase în neurochirurgie, în Curs de Neurochirurgie, Editura Universitară "Carol Davila" Bucuresti 2002, cap. 18, 309–329.
20. Iacob G., Ciurea A.V., Curs de tehnici neurochirurgicale în tratamentul durerii cronice, Ed. Universitara "Carol Davila", 2003, cap.4, 81.
21. Kanpolat Y., Percutaneous Stereotactic Pain Procedures, in Burchiel K.J., Surgical Management of Pain, Thieme, 2002, ch. 59, 745–761.
22. Kim K.D., De Salles A.A.F., Johnson J.P., Ahn S.S., Sympathectomy: Open and Thoracoscopic, in Burchiel K.J. - Surgical Management of Pain, Thieme, 2002, ch. 55, 688–689.
23. Jasmin L., Ohara P.T., Barbaro N.M., Pain of Central Origin, in Batjer H.H., Loftus C.M. - Textbook of Neurological Surgery, Lippincott Williams & Wilkins, 2003, vol. IV, ch.297, 3011–3012.
24. Loeser J.D., Introduction: ablative neurosurgical operations, in Bonica J.J., ed. The Management of Pain. Philadelphia: Lea and Febiger, 1990, 2040–2066.
25. Nash T.P., Percutaneous radiofrequency lesioning of dorsal root ganglia for intractable pain, Pain 1986, 24, 67–73.
26. Nauta H.J.W., Westlund K. N., Willis W.D., Midline Myelotomy, in Burchiel K.J. - Surgical Management of Pain, Thieme, 2002, ch. 57, 714–731.

Scanned with OKEN Scanner

27. Pillay P.K., Hassenbusch S.J., Bilateral MRI-guided stereotactic cingulotomy for intractable pain, Stereotact. Funct. Neurosurg. 1992, 59, 33–38.
28. Senz E., Ammerman M., Grant M., Fossett D., Carpal Tunnel Release, in Fossett D.T., Caputy A.J. - Operative Neurosurgical Anatomy, Thieme, 2002, ch. 31, 159–160.
29. Sindou M.P., Dorsal Root Entry Zone Lesions, in Burchiel K.J., Surgical Management of Pain, Thieme, 2002, ch. 56, 701–713.
30. Steel T.R., Burchiel K.J., Ablative Neurosurgical Techniques in the Treatment of Chronic Pain: Overview, in Burchiel K.J. - Surgical Management of Pain, Thieme, 2002, ch. 50, 633–646.
31. Strait T.A., Hunter S.E., Intraspinal extradural sensory rhizotomy in patients with failure of lumbar disc surgery, J. Neurosurg. 1981, 54, 193–196
32. Stolker R.J., Vernest A.C., Groen G.J., The treatment of chronic thoracic segmental pain by radiofrequency percutaneous partial rhizotomy, J. Neurosurg. 1994, 80, 986–992.
33. Sunderland S., Nerve Injuries and Their Repair: A Critical Appraisal, New Yprk: Churchill Livingstone 1991.
34. Taha J.M., Dorsal Root Ganglionectomy and Dorsal Rhizotomy, in Burchiel K.J. - Surgical Management of Pain, Thieme, 2002, ch. 54, 677–687.
35. Taub A., Robinson F., Taub E., Dorsal root ganglionectomy for intractable monoradicular sciatica, in Schmidek H.H., Sweet W.H., eds. - Operative Neurosurgical Techniques: Indications, Methods and Results, 3rd ed., vol.2, Philadelphia: W.B. Saunders, 1995, 1585–1593.
36. Thomas D.G.T., Kitchen N.D., Long term follow-up of dorsal root entry zone lesions in brachial plexus avulsion, J.Neurol. Neurosurg.Psychiatry 1994, 57, 737–738.
37. Wilkinson H.A., Surgery for hyperhidrosis and sympathetically mediated pain syndromes, in Schmidek H.H., Sweet W.H., eds. - Operative Neurosurgical Techniques: Indications, Methods and Results, 3rd ed., vol. 2, 1995, 1573–1583.
38. Young R.F., Jacques D.B., Radiosurgery for Pain, in Batjer H.H., Loftus C.M. - Textbook of Neurological Surgery, Lippincott Williams & Wilkins, 2003, vol. IV, ch.304, 3079–3082.

NEVRALGIA TRIGEMINALĂ

Are o incidenţă anuală de 4 cazuri la 100 000 persoane, mai frecvent după 50 ani, predomină la femei, mai ales în dreapta, foarte rar bilateral. Nevralgia trigeminală poate exista concomitent cu spasmul facial ipsilateral, cu nevragia glosofaringiană; poate fi esenţială sau secundară [8–10, 14, 15].

Anamneza, *examenul clinic*, cât şi *investigaţiile paraclinice preoperatorii* sunt obligatorii:

– examinare otologică, audiometria, potenţialele evocate auditive de trunchi cerebral,

– studiile neuroimagistice, îndeosebi explorarea prin IRM, pe secţiuni de rutină, după administrarea substanţei de contrast, folosind secţiuni sagitale oblice, urmăresc a demonstra compresiunea neurovasculară în 86–96% din cazuri sau în 5% din cazuri alte cauze: tumori (schwannom, epidermoidă, meningiom), chiste, anomalii osoase, scleroza multiplă.

În absenţa unei opţiuni terapeutice rigide, pentru asigurarea calităţii vietii, informând corect bolnavul, prima opţiune terapeutica în nevralgia de trigemen o constituie decompresiunea microvasculară, ce oferă analgezie, evitând sechelele leziunilor distructive în sistemul trigeminal: disestezii, anestezia dureroasă, anestezia corneii, keratita neuroparalitică, atrofia muşchilor masticatori.

DECOMPRESIUNEA MICROVASCULARĂ JANNETTA

Decompresiunea microvasculară Jannetta este tehnica chirurgicală al cărui scop este îndepărtarea factorului compresiv din „*entry zone*" (sinonim zona *Obersteiner-Redlich*): zonă conică, dispusă la 3 mm în afara punţii, loc de tranziţie între mielina centrală – menţinută de oligodendrocite şi cea periferică – menţinută de celule Schwann, unde se produc scurt circuite eşapatice în axonii rădăcinii senzitive trigeminale, mobilizând şi fixând vasul ofensator (ansă arterială, venoasă, dolicoectazie vertebro-bazilară) într-o nouă poziţie, evitând demielinizarea şi disfuncţia hiperactivă a nervului [1, 4, 8, 9, 10, 14–16, 19, 21, 23, 33, 36].

Avantajele decompresiunii microvasculare trigeminale:

- oferă analgezie de calitate pe termen lung;
- nervul trigemen nu este lezat, metoda nu generează deficite senzitive, disestezii faciale;
- este un tratament etiologic – tratează cauza primară a nevralgiei trigeminale, identificând posibile microtumori, malformaţii vasculare;
- simptomatologia bolnavului se corelează cu tipul de compresiune identificat la operaţie.

Sub anestezie generală, se face o craniotomie laterală retromastoidă înaltă, se identifică nervul trigemen şi artera cerebeloasă superioară – trunchiul principal care în 75% din cazuri descrie

Scanned with OKEN Scanner

anse deasupra nervului, emergența sa fiind acolo unde nervul intră în trunchi, precum și ramurile rostrale, caudale. În 10% din cazuri este implicată artera cerebeloasă antero-inferioară, în 8% o venă cu origine în punte ce drenează în *cavum* Meckel sau lângă el, în 4% din cazuri alte vase (artera bazilară). Uneori (30% din cazuri) sunt multiple vase arteriale și venoase – dispuse în general ventro-lateral față de rădăcina trigeminală senzitivă, ele realizează drenajul venos al trunchiului.

Topografia durerii trigeminale este frecvent determinantă asupra strategiei chirurgicale preoperatorii, cu toate acestea inspecția nervului în toate direcțiile și identificarea tuturor vaselor adiacente nervului cu potențial compresiv este obligatorie:

- dureri în teritoriul oftalmic (V_1) sau oftalmic (V_1) și maxilar (V_2) sunt frecvent generate de compresiunea nervului caudo-laterală;
- durerile în teritoriul mandibular (V_3) sau mandibular (V_3) și maxilar (V_2) sunt generate de artera cerebeloasă superioară, ce comprimă nervul la *entry zone*, în direcție antero-cefalică (cele mai frecvente cazuri);
- dureri izolate în teritoriul maxilar (V_2) sunt asociate cu compresiunea medială sau laterală a nervului, de cauză venoasă.

Identificarea tulburărilor de sensibilitate, în special în jurul șanțului nazo-labial, de tip hipo- sau hiperestezie, a reflexului cornean sunt utile în depistarea nevralgiei trigeminale secundare. Rezultatele metodei după Janetta pe 1204 cazuri:

– excelente inițial – analgezie în 82% din cazuri;

– după un an și prima operație – analgezie în 75%, după a doua operație – analgezie în 80%;

– după 10 ani – analgezie în 64% după prima operație, 70% după a doua operație;

– speranța de viață este în medie de 32 ani, de la debutul bolii.

STIMULAREA TRIGEMINALĂ

În tratamentul nevralgiei trigeminale obținerea analgeziei se poate realiza prin neurostimulare la diferite nivele în sistemul nervos central și periferic [6, 9, 14, 15, 24, 32].

Indicațiile metodei în funcție de ținta aleasă de stimulare:

– *ramuri periferice ale nervului trigemen*: dureri neuropate posttraumatice persistente, dar și după neurotomii, rezecții ale nevroamelor, neuroliză;

– *ganglionul Gasser*: algii faciale atipice, în dureri neuropate după intervenții în vecinătatea sinusului maxilar, dureri posttraumatice, în disestezii (nu anestezie dureroasă indusă iatrogen), după alte intervenții chirurgicale trigeminale;

– *talamus (nucleul ventral postero-medial)*: dureri faciale refractare, inclusiv anestezie dureroasă, dureri trigeminale postherpetice;

– *cortexul motor*: dureri intratabile, dureri neuropate (anestezia dureroasă, posttraumatice, postherpetice).

Cu toate că tehnica este diferită în funcție de ținta aleasă pentru stimulare, rezultatele bune și foarte bune la debut diminuă progresiv în timp.

BLOCAJUL RAMURILOR TRIGEMINALE PERIFERICE

Metodă simplă, accesibilă, urmărește obținerea analgeziei prin injectarea unei substanțe neurolitice în nervul trigemen sau în ramurile sale. În prezent alcoolul – citat de Sicard 1918 este folosit numai pentru blocajul ramurilor trigeminale periferice, având valoare predictivă în determinarea utilității unei neurectomii [9, 15, 25, 27].

– *în teritoriul oftalmic* pentru nervii: *supraorbitar* – deasupra pleoapei, la emergența nervului din foramen, în dreptul pupilei când ochiul privește înainte, *supratrohlear* – la un lat de deget medial, la emergența sa din pleoapă sau spre extensia sa medială, *infratrohlear* și *etmoidal anterior* – folosind un ac 27 *gauge* la 1 cm deasupra cantului intern, direcționat posterior și ușor medial – între mușchiul drept medial și peretele medial al orbitei;

– *în teritoriul maxilar* pentru trunchiul principal al nervului – în fosa pterigopalatină, folosind un abord lateral, la 1/2 distanței între zigomă și apofiza coronoidă a mandibulei, acul este introdus și direcționat medial spre procesul pterigoid lateral și ulterior spre fosa pterigoidă, precum și pentru *nervul infraorbitar* – sub marginea orbitară inferioară, pe linia pupilară, dirijind acul lateral și cranial;

– *în teritoriul nervului mandibular* pentru *trunchiul principal* – în fosa pterigopalatină, acul fiind dirijat posterior, precum și pentru nervii *mentali* – dirijând acul introdus pe linia mediopupilară în direcție anterioară și caudală, respectiv pentru nervul *auriculotemporal* – de-a lungul traiectului sau ascendent spre partea

Scanned with OKEN Scanner

posterioară a zygomei, însoţit de artera temporală superficială, dispusă anterior.

Dezavantajele metodei:

– analgezia este temporară, similar anestezia, paresteziile, în teritoriul afectat secundar injectării alcoolului;

– diminuarea temporară a forţei muşchilor masticatori, rădăcina motorie fiind în vecinătatea ramului mandibular.

RIZOTOMIA RETROGASSERIANĂ PERCUTANĂ CU GLICEROL

Metodă de obţinere a analgeziei în teritoriul trigeminal prin administrare de glicerol în cisterna trigeminală, poate fi adoptată ca o alternativă la decompresiunea microvasculară, cu o rată înaltă de succes iniţială [3, 9, 14, 15, 37].

Metoda nu implică cooperarea bolnavului şi nici echipamente speciale, se bazează pe efectul neurolitic al glicerolului ce distruge axonii şi mielina atât prin administrare topică, cât şi prin injecţii intraneurale, eficacitate verificată prin creşterea latenţelor şi scăderea amplitudinii potenţialelor evocate trigeminale, având acţiune îndeosebi pe axonii deja afectaţi.

Avantajele metodei:

- nu necesită testarea sensibilităţii intraoperator;
- precizarea ţintei se face prin cisternografie intraoperatorie;
- se pot obţine nivele crescute de analgezie, minimizând riscul apariţiei hipoesteziilor severe şi a durerilor prin deaferentare;
- este mai bine tolerată.

Indicaţiile metodei:

- la bolnavi în vârstă (> 75 ani), ce nu pot tolera o decompresiune microvasculară, cu manifestări algice predominent în teritoriul oftalmic;
- bolnavilor cu nevralgie trigeminală esenţială dovedită neuroimagistic, refractări sau intoleranţi la tratamentul medicamentos;
- bolnavilor cu nevralgie trigeminală secundară unei tumori de fosă cerebrală posterioară inoperabilă, la cei cu scleroza multiplă.

Tehnica

Bolnavul este dispus în decubit dorsal, pe o masă operatorie controlată electric, capul bolnavului este fixat în cadrul Mayfield. După aseptizarea feţei, sub ecran radiologic vârful acului de 23 *gauge* introdus conform metodei Härtel este dirijat la 1 cm posterior de clinoida posterioară. Penetrarea acului prin foramen ovale se verifică prin îndepărtarea mandrenului acului şi exteriorizarea de LCS, prin administrarea de substanţă de contrast în cisterna trigeminală şi efectuarea de radiografii. Menţinând acul în cisterna trigeminală, bolnavul este dispus într-o poziţie semişezândă, cu gâtul uşor flectat se injectează iohexol steril în cisterna trigeminală şi glicerol anhidru 99,9%, amestecat cu pudră de tantal, sterilizată la etilen oxid. Datorită diferenţelor de densitate, mixtura cu glicerol se dispune peste substanţa de contrast, exercitându-şi efectul neurolitic pe fibrele superioare. Volumul de glicerol injectat depinde de simptomatologia bolnavului, fiind în medie 0,21 ml. După introducerea glicerolului, acul este retras, bolnavul este menţinut în poziţie semişezândă timp de 2 ore, prevenind migrarea glicerolului în fosa cerebrala posterioară.

Rezultate:

- la 90% din 800 bolnavi, analgezia se instalează în primele 24–48 ore,
- recidivele apar la 50% din cazuri după 3 ani, la 70% din cazuri la 4 ani şi jumătate, la 90% din cazuri după 6 ani, impunând repetarea procedurii

Complicaţii:

- hipertensiune tranzitorie 20%;
- bradicardie tranzitorie sau hipotensiune 15%;
- cefalee postoperatorie la 5–15% din bolnavi;
- greaţă, vărsături 8%;
- anestezie corneană 1–4%;
- hipoestezie la 50% din bolnavi, din care severă la 6% din bolnavi; gradul de hipoestezie se amplifică la repetarea metodei;
- disestezii faciale în 10–15% din cazuri;
- erupţie herpetică postoperatorie periorală, îndeosebi la cei cu disestezii secundare deaferentării faciale;
- anestezie dureroasă la 1,8% din bolnavi.

NEURECTOMIA TRIGEMINALĂ

Tehnică lezională simplă, destinată ramurilor periferice ale nervului trigemen în scopul obţinerii analgeziei, prin eliminarea aferenţelor nociceptive,

Scanned with OKEN Scanner

dar şi prin modificările degenerative temporare ale ganglionului trigeminal [9, 14, 15, 25, 26, 29, 38].

Avantajele metodei:

- se poate efectua cu anestezie locală sau generală;
- are morbiditate redusă – este utilă la persoane în vârstă, debile, ce nu pot tolera alte metode;
- nu induce anestezie corneană – în cazul algiilor în teritoriul oftalmic;
- în sindroame dureroase neuropate trigeminale, după eşecul tratamentului medicamentos, la cazuri selecţionate, după gesturi chirurgicale dentare, în sinusurile paranazale, dar şi după traumatisme cranio-faciale la care apar dureri pe un singur teritoriu trigeminal.

Dezavantajele metodei:

- anestezie pe teritoriul dureros;
- reapariţia durerilor şi a sensibilităţii dacă nervul regenerează.

Tehnic

Folosind anestezie locală sau generală se expun de exemplu nervii supraorbitar, infraorbitar, alveolar inferior. Nervii se prind cu o pensă hemostatică şi apoi se face avulsia lor.

Rezultatele neurectomiilor:

– anestezia în teritoriul dorit nu conferă întotdeauna şi analgezie; uneori se pot constata dureri reziduale de intensitate redusă faţă de cele constatate preoperator, la peste 50% din cazuri, 79% din cazuri;

– analgezia este limitată în timp: 2–3 ani, maximum 5 ani;

– analgezia este discret mai durabilă în teritoriul nervului lingual, probabil legată de regenerarea mai lentă a nervului.

GANGLIOLIZA TRIGEMINALĂ PERCUTANĂ, PRIN TERMOCOAGULARE CU RADIOFRECVENŢĂ

Defineşte tehnica ce permite obţinerea unei hipoalgezii intense, folosind termocoagulare cu radiofrecvenţă, în teritoriul trigeminal afectat prin interceptarea la nivelul ganglionului Gasser a fibrelor trigeminale puţin mielinizate care mediază durerea: A – delta şi C, prezervând fibrele A – alfa şi beta – ce mediază sensibilitatea tactilă [9, 11, 13–15, 34, 35].

Sub neuroleptanalgezie, se introduc prin foramen ovale, ace speciale, de preferat cu vârful curb, controlându-se selectiv teritoriul trigeminal interesat prin electrostimulare şi control radiologic, apoi leziunea se face prin termocoagulare, folosind un generator de radiofrecvenţă.

Avantajele metodei:

- conferă analgezie, evitând anestezia pe teritoriul pentru care se efectuează;
- evită apariţia anesteziei dureroase
- se poate repeta;
- scade riscul de lezare a fibrelor subţiri mielinizate ce inervează corneea.

Indicaţiile metodei:

- bolnavil cu nevralgie trigeminală esenţială, dar şi secundară; precum şi în algii faciale asociate cu scleroză multiplă – Sweet, 1998;
- la bolnavi peste 75 ani;
- la bolnavi cu riscuri anestezice;
- la bolnavii care refuză gestul microchirurgical din fosa cerebrală posterioară;
- în migrena în ciorchine.

Tehnica:

– preoperator se administrează atropină 0,4 mg intramuscular, cu 30 minute preoperator, pentru a reduce secreţiile orale şi a preveni bradicardia. Se montează o linie venoasă pentru administrarea anestezicelor, fără a se face antibioterapie profilactică; se monitorizează tensiunea arterială, frecvenţa cardiacă, saturaţia de oxigen;

– bolnavul este dispus în decubit dorsal (poziţie supină), cu capul în extensie, un rulou este aşezat sub torace;

– aparatul radiologic este poziţionat pentru realizarea unei expuneri submentale, sub zigoma, rotat lateral 15–18^0;

– se administrează o doză anestezică de Propofol sau Brevital-methohexital, sub ventilaţie spontană;

– se poziţionează electrodul de masă pe scalp, la linia de inserţie a părului; se antiseptizează tegumentul la punctul de intrare al canulei;

– se introduce canula de 100 mm lungime, 20 *gauge* cu mandrenul ei, după tehnica Hartel, la intersecţia celor două planuri: un plan coronar dispus la 3 cm anterior de meatul auditiv extern şi un plan sagital ce trece la 2,5 cm lateral de comisura bucală, lângă partea medială a pupilei, paralel cu aparatul radiologic, fiind ghidat de un deget al operatorului care se introduce în cavitatea bucală pentru a evita direcţionarea greşită a acestuia spre mucoasa bucală. Canula se poate introduce *free-hand*, sub ghidaj stereotactic sau computer tomografic;

Scanned with OKEN Scanner

– când acul ajunge la joncțiunea clivus-os pietros (poziție confirmată de incidența laterală radiologică, canula găsindu-se la 5–10 mm sub planșeul selar, de-a lungul clivusului), la o profunzime de 6–8 cm, se constată o scurtă contracție a mușchiului maseter ce indică contactul cu ramul senzitiv mandibular și cu fibrele motorii;

– se îndepărtează mandrenul, moment în care se constată exteriorizarea de LCS prin puncționarea durei din cavum Meckel – atunci când operația se face pentru prima dată;

– bolnavul este trezit, se începe electrostimularea, introducând pe canulă electrodul curb, a cărui porțiune neizolată cu teflon este la vârf de 5 mm, el putând fi rotat cu 360^0. Stimularea se face cu curent rectangular de 0,2–0,3 V, 50 Hz, 0,1 msec, în mod curent sau cu valori mai mari în caz de reintervenție; ceea ce declanșează parestezii în teritoriul trigeminal interesat (contracțiile maseterului sunt resimțite la stimulare de 1 V, 2 Hz), selectiv pe una din ramurile teritoriului trigeminal: medial – oftalmicul, intermediar – maxilarul, lateral – mandibularul, ceea ce va determina dispunerea finală a electrodului.

Se reia anestezia cu Propofol efectuându-se leziunea inițial la $62–65^0$ C, timp de 60 secunde (o leziune mai „rece" permite evitarea leziunilor prin deaferentare). O a doua leziune se face la 67^0 pentru 60 secunde, a treia leziune la 70^0 pentru 60 secunde, urmărindu-se reflexul cornean, dar și reacțiile la răspunsurile bolnavului: obținerea analgeziei de cel puțin 75%, cu menținerea sensibilității tactile profunde. La trezirea bolnavului se vor constata posibile disestezii, pentru care se vor administra antidepresive. Tegretolul sau medicamentele similare nu se întrerup brusc, se continuă administrarea lor încă două săptămâni.

Pentru evitarea disesteziilor se recomandă:

– folosirea electrozilor curbi ce permit efectuarea unei leziuni selective printr-un contact optim cu fibrele senzitive,

– testarea sensibilității în permanență în timpul efectuării leziunii,

– obținerea unei hipoalgezii intense în teritoriul trigeminal afectat și în zona țintă, respectiv hipoalgezie medie în celelalte ramuri trigeminale secundar afectate.

Postoperator:

– se administrează bolnavului 1/2 din doza zilnică de medicație anticonvulsivantă;

– se va urmări activitatea mușchilor oculari, dar și a mușchilor maseter, pterigoid;

– se aplica gheață pe obraz pentru a reduce edemul facial;

– se vor aplica lacrimi artificiale în cazul diminuării reflexului cornean;

– alimentația bolnavului va fi ușoară, evitându-se mușcarea buzelor, a mucoasei bucale, a limbii.

Rezultate

– 95%–100% din cazuri reducere imediată, dramatică a paroxismelor dureroase;

– 15–20% din bolnavi afirmă reapariția durerilor, după primul an, îndeosebi la bolnavii cu scleroză multiplă și nevralgie trigeminală;

– 0% mortalitatea metodei.

Complicațiile metodei

– atrofie a mușchilor: maseter, temporal, pterigoidian 10,5%;

– parestezii dureroase 5,2%;

– anestezie dureroasă în 0,2%.

MICROCOMPRESIUNEA GANGLIONULUI GASSER ȘI A RAMURILOR TRIGEMINALE, CU BALONAȘ INTRODUS PERCUTAN

Metodă ieftină, fără mortalitate, utilă, îndeosebi pentru nevralgia trigeminală pe ramul oftalmic, leziunea corneană este mult redusă față de alte metode ce generează denervare [7, 9, 14, 15, 20].

Compresiunea prin balonaș a ganglionului Gasser în nevralgia de trigemen este tehnica de obținere a analgeziei prin reducerea inputului senzitiv neuronal, metodă justificată de studiile histologice ce evidențiază afectarea mielinei fibrelor trigeminale ce mediază senzația de atingere ușoară, fără a interesa axonii.

Indicațiile metodei:

– după eșecul tratamentului medicamentos în nevralgia trigeminală esențială, mai ales în cazul durerilor pe ramul oftalmic – riscul de anestezie corneană este foarte redus când presiunea este monitorizată;

– la bolnavi în vârstă, greu cooperanți;

– în nevralgia trigeminală secundară unui neurinom de acustic, meningiom de bază a craniului asociat cu scleroza multiplă;

– în cazurile de dureri bilaterale – situație în care tehnica operatorie se aplică spațiat în timp.

Scanned with OKEN Scanner

Tehnica:

– sub anestezie generală, bolnavul este poziționat în decubit dorsal cu gâtul în poziție neutră; se dispune un *pacemaker* extern pe torace, util în cazul în care se instalează bradicardie (complicație comună la 2/3 din bolnavi în urma compresiunii cu balonaș care afectează selectiv fibrele mielinice);

– în funcție de ramul trigeminal afectat, canula este dirijată medial pentru ramul oftalmic, respectiv mai lateral pentru celelalte ramuri; se folosesc kiturile *Cook* și *Merit Medical* (SUA) ce conțin: canula de inserție, obturatoarele, stiletele, cateterul cu balon respectiv seringa de insuflație, care se atașează la un transductor de presiune și se conectează la un monitor de presiune digital;

– canula de inserție se introduce la 2,5 cm lateral de comisura bucală, fiind dirijată sub control radiologic până în foramen ovale (vârful canulei nu va depăși foramenul);

– pe canulă se introduce cateterul cu balonaș 4F, după scoaterea mandrenului, țintind cavum Meckel la 17–22 mm dincolo de foramen ovale (dacă balonașul nu a trecut de foramen ovale, dura este doar ridicată, explicând reapariția precoce a durerilor);

– balonașul este umflat cu soluție radioopacă 0,75–1 ml, realizând o presiune în balonaș de 1,4–1,6 atm timp de 1 minut, sub controlul volumului combinat cu controlul presiunii; după dezumflarea balonașului și a cateterului, obrazul este comprimat de osul maxilar pentru 5 minute.

Rezultate:

– 93% din bolnavi au analgezie imediată;

– la 68% durerile pot reapare, impunind repetarea metodei.

Complicații:

– 75% din bolnavi fac bradicardie, impunând folosirea unui *pacemaker* extern;

– 61% disestezii (moderate 80%, severe 6%, chiar anestezie dureroasă);

– 19% amiotrofii minore de mușchi temporal și maseter ipsilateral;

– 20%–30% din bolnavi rămân cu dureri după 10 ani de la efectuarea metodei;

– în 30% din cazuri recidive înainte de 5 ani;

– la 3% din cazuri meningită aseptică: cefalee, febră, confuzie.

REZECȚIA GANGLIONULUI GASSER SAU A RAMURILOR TRIGEMINALE

Aceste metode terapeutice lezionale în tratamentul nevralgiei trigeminale *sunt în prezent de interes istoric* [9, 14, 15, 36, 38], din cauza complicațiilor pe care le generează:

– keratita și ulcerația corneană;

– amiotrofia mușchilor: maseter, temporal, pterigoidieni;

– anestezie completă;

– ocazional paralizie facială.

RIZOTOMIA RETROGASSERIANĂ JUXTAPONTIN

Rizotomia retrogasseriană juxtapontin este tehnica introdusă de Dandy în 1925 pentru obținerea selectivă a analgeziei, cu conservarea sensibilității tactile pe teritoriile afectate prin secționarea, cât mai aproape de punte, a 2/3–1/2 din rădăcina senzitivă – partea caudo-laterală adiacentă punții pentru ramul maxilar, respectiv mandibular [2, 9, 14, 15, 38].

Indicațiile actuale ale metodei:

- la bolnavi cu nevralgie trigeminală la care investigațiile paraclinice sunt negative sau după o decompresiune microvasculară la care explorarea este echivocă;
- la bolnavi cu nevralgie trigeminală și afecțiuni neurodegenerative (exemplu, scleroza multiplă);
- după eșecul altor proceduri mai puțin invazive, care nu au oferit analgezie adecvată.

Avantajele metodei – subliniate de Dandy, inițiatorul metodei:

- secționarea numai a fibrelor ce mediază durerea este posibilă, ele find dispuse în jumătatea posterioară a nervului, adică 1/3 sau mai puțin din fibre din *portio major*, cât mai aproape de trunchi, cruțând majoritatea fibrelor ce asigură sensibilitatea feței, inclusiv sensibilitatea corneană, evitând cheratita;
- risc redus de lezare a rădăcinii motorii a nervului;
- se pot extirpa în 5% din cazuri tumori neidentificate preoperator;
- îndepărtarea posibilă a unei compresiuni vasculare: anse vase ectatice ce comprimă și

Scanned with OKEN Scanner

distorsionează nervul în vecinătatea punții!; idee valoroasă, preluată și dezvoltată ulterior de Jannetta în 1967 – vezi decompresiunea microvasculară în nevralgia de trigemen;

- evită riscul de paralizie facială prin interceptarea nervilor mare și mic pietros.

Tehnica:

– sub anestezie generală, bolnavul este dispus în poziție șezândă, având capul ușor rotat de partea opusă, optimizând astfel expunerea unghiului ponto-cerebelos, diminuând retracția cerebelului.

– se realizează o craniectomie suboccipitală unilaterală ce expune marginea inferioară a sinusului transvers, extinsă până la nivelul mastoidei; se deschide dura, emisferul cerebelos este depărtat medial; se expune, coagulează și secționează vena pietroasă;

– repoziționând depărtătorul, se expune nervul trigemen, care este disecat de vasele adiacente, cu cârligul Dandy se separă 1/3–1/2 din partea caudală a fibrelor senzitive, care sunt apoi coagulate și secționate.

Rezultatele rizotomiei trigeminale în fosa cerebrală posterioară, după eșecul decompresiunii microvasculare sau al altor proceduri:

– 80% succese inițiale la 40 bolnavi, recidive în 20%;

– reapariția durerilor la 17% din bolnavi în primul an postoperator, deficite senzitive: în 49% discrete, în 18% severe.

TRACTOTOMIA TRIGEMINALĂ BULBARĂ

Tehnica chirurgicală lezională, al cărui scop este obținerea analgeziei îndeosebi pentru ramurile V_1, V_2, mai puțin pentru teritoriul V_3 și ariile centrale ale feței, în jurul vârfului nasului, buza superioară în vecinătatea liniei mediane prin secționarea axonilor tractului trigeminal descendent, înainte de pătrunderea lor în *nucleus caudalis*, fără a afecta sensibilitatea feței [9, 14, 15, 17, 30, 36].

Indicații:

– în nevralgia trigeminală, îndeosebi în nevralgia ramului oftalmic (V_1), chiar bilateral; evită riscul de apariție al cheratitei, anestezia dureroasă;

– dureri faciale intratabile, la bolnavi neoplazici.

Tehnica:

Cu anestezie generală, bolnavul este dispus în decubit ventral (poziție pronată), se face o craniotomie suboccipitală ridicându-se marginea posterioară a foramen magnum și arcul C_1. Se ridică amigdala cerebeloasă ipsilateral manifestărilor dureroase, expunând fața dorso-laterală a bulbului, obexul și oliva bulbară, radicelele bulbare ale nervului spinal ce părăsesc fața laterală a bulbului anterior de *tuberculum cinereum* – proeminența de pe fața postero-laterală a bulbului dată de tractul descendent al trigemenului.

După înregistrarea potențialelor evocate somato-senzoriale, se secționează tractul trigeminal descendent cu bisturiul, alegând o zonă avasculară dispusă între 2 mm deasupra și 4–5 mm sub obex, imediat caudal de cele mai joase rădăcini ale vagului, loc unde tractul nu mai este acoperit de corpul restiform, făcând o incizie de 5 mm în profunzime, perpendicular pe direcția fibrelor tractului trigeminal descendent, pe toată suprafața acestuia 3–4 mm lungime, între emergența radicelelelor bulbare ale nervului spinal și sulcusul dorso-medial.

Rezultate:

- analgezie în 90–100% din cazuri.

Complicații posibile:

- ataxie – prin lezarea tractului spino-cerebelos. Ataxia scade dacă incizia se face mai jos decât a preconizat-o Sjöquist, acolo unde tractul spinocerebelos nu este atât de superficial și tractul trigeminal este acoperit doar de câteva fibre arcuate externe, dar analgezia obținută este incompletă, temporară, mai ales în teritoriul V_3 și în teritoriile senzoriale ale facialului, glosofaringianului și nervului vag;
- tulburări de echilibru;
- analgezie controlaterală;
- disfagie (secundar lezării nucleului ambiguu).

TRACTOTOMIA–NUCLEOTOMIA TRIGEMINALĂ GHIDATĂ COMPUTERTOMOGRAFIC

Tractotomia – nucleotomia trigeminală ghidată CT este tehnica lezională a tractului trigeminal descendent în bulb, dar și a nucleului *caudalis* (combină efectele tractotomiei trigeminale cu cele ale nucleotomiei trigeminale – ținta folosită pentru a obține analgezie în dureri cranio-faciale (disestezice, neurogene sau prin deaferentare) pe teritoriul trigeminal, dar și a nervilor cranieni: VII, IX, X [9, 14, 15].

Scanned with OKEN Scanner

Tehnica chirurgicală:

– folosind anestezie locală sau neuroleptanalgezia, cu doze ce nu afectează respiraţiile bolnavului sau posibilitatea acestuia de a coopera în timpul gestului chirurgical, folosind masca nazală cu oxigen, bolnavul este dispus pe masa de operaţie în decubit ventral (pronat), capul este fixat cu o bandă adezivă;

– se administrează substanţa de contrast intratecal prin puncţie lombară cu 20–30 minute înainte de operaţie;

– se folosesc canula Kanpolat şi electrozii de radiofrecvenţă: electrozii drepţi şi curbi de 0,4 mm diametru, având vârful dezizolat pe 2 mm, rar electrozii drepţi şi curbi de 0,3 mm diametru;

– se face stimularea electrică cu frecvenţă joasă: 2–5 Hz, 0,3–1 V; respectiv frecvenţă înaltă 50–100 Hz, 0,2–0,3 V;

– efectuarea leziunii constituie un timp dureros, generând disestezii neplăcute, impunând efectuarea după confirmarea poziţiei electrodului pe CT a neuroleptanesteziei. Temperatura la vârful electrodului se măreşte treptat, testând permanent bolnavul neurologic: iniţial 60^0C timp de 30 secunde, apoi la 70–80^0C pentru 60 secunde. Numărul maxim de leziuni permise este de 2 sau 3.

Rezultate:

– 85–100% din cazuri rezultate foarte bune cu analgezie imediată la neoplazici;

– pe termen lung, în dureri prin deaferentare, rezultatele sunt decepţionante;

– în caz de eşec al tractotomiei-nucleotomiei trigeminale percutane dirijate de CT, se va face operaţia DREZ – *nucleus caudalis* (mai invazivă, riscantă).

Complicaţii:

– rar ataxie temporară prin afectarea tractului spino-cerebelos;

– hipoalgezie contro-laterală prin lezarea tractului spinotalamic lateral, dacă leziunea se face anterior de ţintă.

OPERAŢIA DREZ – *NUCLEUS CAUDALIS*

Tehnică chirurgicală folosind leziuni cu radiofrecvenţă în *substantia gelatinosa* a *nucleus caudalis*, al căror scop este obţinerea de *analgezie fără anestezie* prin interesarea numai a fibrelor nemielinizate care se termină în *nucleus caudalis* [9, 12, 14, 15, 28, 36].

Indicaţiile în DREZ-otomia nucleus caudalis:

– dureri uni- sau bilaterale, îndeosebi în teritoriul oftalmic; întrucât operaţia induce analgezie, fără anestezie, evită ulceraţia corneii;

– nevralgii trigeminale „în fază terminală", după eşecul terapiei medicamentoase, precum şi după eşecul a cel puţin unui gest chirurgical: decompresiune microvasculară, rizoliză prin radiofrecvenţă retrogasseriană, glicerol, compresiune cu balon, avulsie, alcoolizare, secţionarea nervului; dar înainte de denervări extensive;

– nevralgia postherpetică, dureri faciale atipice, anestezie dureroasă;

– diferite sindroame dureroase prin deaferentare faciale generate de traumatisme sau de gesturi chirurgicale anterioare, în dureri secundare infarctizării trunchiului;

– în migrenă, în cefaleea „în ciorchine";

– la neoplazici indicaţiile sunt limitate, întrucât o parte din dureri au o componentă nociceptivă.

Tehnica

Sub anestezie generală, bolnavul este aşezat în decubit ventral (pronat), capul este fixat în pini, se face o mică craniotomie occipitală, de aceeaşi parte cu durerea, o hemilaminectomie C_1, dura se incizează în Y. Se utilizează microscopul operator. Reperele anatomice sunt: obexul (se identifică prin retracţia delicată a durei mediale), rădăcinile C_2 dispuse sub arcul posterior C_1, rădăcinile nervului accesor lateral, artera vertebrală, sanţul dorso-lateral. Înainte de efectuarea leziunilor se recurge la monitorizare electrofiziologică agresivă, efectuându-se *mapping*-ul potenţialelor evocate somato-senzoriale trigeminale folosind electrozi ac bipolari dispuşi supra- şi infraorbitar, stimulaţi electric. Similar marginea laterală a nucleului *cuneatus* se poate descoperi stimulând nervul median ipsilateral, deplasarea electrodului de înregistrare mai lateral poate depista poziţia în care, cu toată stimularea nervului median crescută, nu se mai înregistrează nimic, loc în care se depistează potenţialele evocate somato-senzoriale trigeminale.

Se fac leziuni prin radiofrecvenţă selectiv în funcţie de *mapping*-ul efectuat, începând imediat deasupra rădăcinilor senzitive C_2 în sus, la 1 mm interval, pe linie dreaptă, dealungul şantului dorso-lateral, pe un singur rând, la 80^0 pentru 15–20 secunde. O alternativă constă în efectuarea de leziuni cu un ac microchirurgical ultrasonic de 3 mm [5], leziunile realizate astfel sunt continue, dar mai mici decât cele efectuate cu radiofrecvenţă.

Scanned with OKEN Scanner

Postoperator

Bolnavul este monitorizat pentru 12 ore în terapie intensivă, urmărindu-se starea de conştienţă, tensiunea arterială. Se verifică nivelul de analgezie faciala. Se administrează Solumedrol, Dexamethasone în doze mari.

Rezultate

– excelente în 48%–67% din cazuri (analgezie, fără medicaţie), cu efect pe 4–5 ani;

– bune 5%–21% (analgezie cu medicaţie suplimentară);

– slabe în 43% (persistenţa durerii).

Trebuie remarcat că există o variabilitate individuală a structurilor anatomice la joncţiunea bulb-măduvă, ceea ce motivează efectuarea *mapping*-ului potenţialelor evocate somato-senzoriale trigeminale; de asemenea, nu toate căile nociceptive faciale fac sinapse în *nucleus caudalis*.

Complicaţii

– ataxie în 33%–50% din cazuri, prin lezarea tractului spino-cerebelos şi a corpului restiform, afectând mai ales membrul superior, descrisă de bolnav ca inabilitate în a folosi mâna afectată;

– deficit motor prin lezarea tractului piramidal; deficitele motorii apar dacă nu se face monitorizare;

– disfuncţii sfincteriene;

– anestezie dureroasă şi disestezii dureroase, foarte rar.

TRATAMENTUL RADIOCHIRURGICAL ÎN NEVRALGIA TRIGEMINALĂ

Alternativă terapeutică lezională, minim invazivă, cu morbiditate redusă, folosind Gamma-*knife*, respectiv acceleratorul linear, pentru a genera analgezie în peste 80% din cazuri. Eficienţa tratamentului radiochirurgical în nevralgia trigeminală se explică prin: efect radiobiologic selectiv, de blocare electro-fiziologică a transmisiei ephaptice, fără a afecta conducerea axonala normală; dar şi prin: demielinizări focale, inflamaţie, ischemie, dovedite de explorarea IRM cu contrast [5, 9, 14, 15, 18, 22, 31].

Indicaţii:

– nevralgii trigeminale esenţiale sau atipice, interesând unul sau mai multe ramuri ale trigemenului, de o parte a feţei, după eşecul tratamentelor farmacologice şi chirurgicale, la bolnavi în vârstă; dar şi la tineri > 32 ani, taraţi;

– nevralgie trigeminală secundară (tumori, scleroza multiplă);

– algii faciale atipice.

Contraindicaţii:

– nevragia postherpetică;

– anestezia dureroasă.

Tehnica:

Se face reperaj stereotactic folosind explorarea cu rezonanţa magnetică cu contrast, în planuri multiple. Se foloseşte acceleratorul linear cu colimator de 5 mm sau Gamma-*knife* cu un colimator secundar de 4 mm, plasând izocentrul direct pe rădăcina trigeminală posterioară, la 2–4 mm anterior de joncţiunea nervului trigeminal de punte (30% din linia izodozei fiind tangentă la suprafaţa punţii). Succesul metodei depinde de precizia calculării ţintei în funcţie de explorarea prin rezonanţă magnetică. Doza radiochirurgicală iniţială este de 70 Gy (fără diferenţă semnificativă asupra calităţii rezultatelor, dacă se măreşte doza); în cazul durerilor recurente se poate face un nou gest radiochirurgical, mărind doza la 80, respectiv 90 Gy, dar doza totală a ambelor tratamente nu va depăşi 120 Gy.

Rezultate:

– analgezie în nevralgia trigeminală esenţială la 86–95% din bolnavi, după un interval de timp din momentul efectiv al gestului radiochirurgical, până când dispare durerea (între 24 ore–8 luni, în medie 2–4 săptămâni), cu recurenţa durerii după tratamentul radiochirurgical în 7% din cazuri;

– la 88% din bolnavi se obţine analgezie în dureri faciale atipice, cu recurenţa durerii în 17%, în medie după doi ani;

– la 80–85% din cazuri repetarea tratamentul radiochirurgical poate fi utilă.

Eficacitatea tratamentul radiochirurgical în nevralgia de trigemen nu este condiţionată de vârstă, sex, vechimea bolii, tulburări de sensibilitate preexistente, tipul tratamentului radiochirurgical folosit (Gamma-*knife*, accelerator linear), ci de precizia identificării nervului trigemen şi acurateţea ţintirii radiochirurgicale (chiar folosirea a două izocentre în loc de unul).

Complicaţiile apar în funcţie de doză, precoce sau până în doi ani:

– în 6–66% din cazuri au apărut sau s-au exacerbat paresteziile faciale, hipoestezia, îndeosebi la cazurile unde s-a repetat metoda; la 1% din bolnavi se constată hiperestezie facială; fără să existe o corelaţie cu: vârsta, sexul, doza de

Scanned with OKEN Scanner

iradiere, modelul de aparat Gamma-*knife*, coexistența cu scleroza multiplă;

– accentuarea durerilor trigeminale în primele ore după radioterapie, probabil legate de un efect psihologic acut indus de iradiere;

– rar, cheratită, anestezie dureroasă, greață.

BIBLIOGRAFIE

1. Adams C.B.T., Microvascular compression: an alternative view and hypothesis. J, Neurosurg 1989, 59, 1–12.
2. Apfelbaum R.I., Trigeminal Rhizotomy, in Burchiel K.J. - Surgical Management of Pain, Thieme, 2002, ch.73, 898–902.
3. Arias M.J., Percutaneous retrogasserian glycerol rhizotomy for trigeminal neuralgia: a prospective study of 100 cases, J. Neurosurg 1986, 65, 32–36.
4. Barker F.G., Jannetta P.J., Bissonette D.J., Larkins M.V., Jho H.D., The long term outcome of microvascular decompression for trigeminal neuralgia. N. Engl. J. Med. 1996, 334, 1077–1084.
5. Brisman R., Gamma knife surgery with a dose of 75 to 76,8 Gray for trigeminal neuralgia, J. Neurosurg. 2004, 100, 848–854.
6. Broggi G., Servello D., Franzini A., Giorgi C., Electrical stimulation of the gasserian ganglion for facial pain: preliminary results, Acta Neurochir. Suppl. 1987, 39, 144–146.
7. Brown J.A., Gouda J.J., Percutaneous ballon compression of the trigeminal nerve, Neurosurg. Clin. N. Am., 1997, 8, 53–62.
8. Burchiel K.J., Slavin K.V., On the natural history of trigeminal neuralgia, Neurosurg. 2000, 46, 152–155.
9. Ciurea A.V., Iacob G. - Tehnici neurochirurgicale, vol. 1, Cartea Universitară, 2006, 164–197.
10. Coakham H.B., The Microneurosurgical Tratment of Trigeminal Neuralgia, Hemifacial Spasm and Glossopharyngeal Neuralgia, in Robertson J.T. Coakham H.B., Robertson J.H. - Cranial Base Surgery, Churchill Livingstone, 2000, 30, 541–564.
11. Håkansson S., Comparison of surgical treatments for trigeminal neuralgia: re-evaluation of radiofrequency rhizotomy (letter to the editor),, Neurosurgery 1997, 40, 1106–1107.
12. Gorecki J.P., Dorsal Root Entry Zone and Brainstem Ablative Procedures, in Batjer H.H., Loftus Ch. M. - Textbook of Neurological Surgery, Lippincott Williams & Wilkins 2003, vol.2, 302, 3056–3072.
13. Iacob G., Percutaneous selective radiofrequence thermocoagulation in trigeminal neuralgia, publicat in Romanian Neurosurgery, new series, III, 1, 71–73, 1994.
14. Iacob G., Consideratii actuale in nevralgia de trigemen, Durerea, vol X, 1, 2000, 9–13.
15. Iacob G., Ciurea A.V., Curs de tehnici neurochirurgicale în tratamentul durerii cronice, Ed. Universitara „Carol Davila", 2003, cap.4, 135–144.
16. Jannetta P.J., Microvascular decompression of the trigeminal nerve for tic douloureux, in Youmans J.R., Becker D.P. et al., eds. Neurological surgery, Philadelphia, W.B. Saunders, 1996, 3404–3415.
17. Kempe L.G., Medullary Tractotomy for Facial Pain, Operative Neurosurgery, vol.2, Springer-Verlag Berlin-Heidelberg-New York 1970, ch.X, 86–89.
18. Kondziolka D., Flickinger J.C., Lunsford L.D., Gamma Knife Radiosurgery for Trigeminal Neuralgia, in Burchiel K.J. - Surgical Management of Pain, Thieme, 2002, ch.75, 908–915.
19. Levy E.I., Jannetta P.J., Microvascular Decompression, in Burchiel K.J., Surgical Management of Pain, Thieme, 2002, ch. 71, 878–885.
20. Lichtor T., Mullan J. - A 10-year follow-up review of percutaneous microcompression of the trigeminal ganglion, J. Neurosurg. 1990, 72, 49–54.
21. Lovely T.J., Jannetta P.J., Microvascular decompression for trigeminal neuralgia. Surgical technique and long-term results. Neurosurg. Clin. N. Am 1997, 8, 11–29.
22. Massager N., Lorenzoni J., Devriendt D., Desmedt F., Brotchi J., Levivier M., Gamma knife surgery for idiopathic trigeminal neuralgia performed using a far anterior cisternal target and a high dose of radiation, J. Neurosurg. 2004, 100, 597–605.
23. McLaughlin M.R., Jannetta P.J., Clyde B.L., Subach B.R., Comey C.H., Resnick D.K., Microvascular decompression of cranial nerves: lessons learned after 4400 operations, J. Neurosurg. 1999, 90, 1–8
24. Meyerson B.A., Håkansson S., Alleviation of atypical trigeminal pain by stimulation of the gasserian ganglion via an implantated electrode. Acta Neurochir. Suppl. 1980, 30, 303–309.
25. Murali R., Peripheral nerve injections and avulsion in the treatment of trigeminal neuralgia, in Rovit R.L., Murali R., Jannetta P.J., eds - Trigeminal Neuralgia, Baltimore: Williams & Wilkins 1990, 95–108.
26. Murali R., Rovit R.L., Are peripheral neurectomies of value in the treatment of trigeminal neuralgia ? An analysis of new cases and cases involving previous radiofrequency gasserian thermocoagulation, J. Neurosurg. 1996, 85, 435–437.
27. Murphy T.M., Somatic blockade of the head and neck, in Cousins M.M.J., Bridenbaugh P.O., eds. Neural Vlockade in Clinical Anesthesia and Management of Pain, 3 rd ed. Philadelphia: Lippincott-Raven, 1998, 491–503.
28. Nashold B.S., El-Naggar A., Abdulhak M.M. *et al.*, Trigeminal nucleus dorsal root entry zone: a new surgical approach, Stereotactic Funct. Neurosurg. 1992, 59, 45–51.
29. Osenbach R.K., Trigeminal Neurectomy, in Burchiel K.J., Surgical Management of Pain, Thieme, 2002, ch.66, 833–835.
30. Schvarcz J.R., Descending trigeminal nucleotomy for dysesthetic facial pain, in Al-Mefty O., Origitano T.C., Haarkey H.L., eds. - Controversies in Neurosurgery, Stuttgart; Georg Thieme Verlag 1996, 351–353.
31. Sheehan J., Pan H.C., Stroila M., Steiner L., Gamma knife surgery for trigeminal neuralgia: outcomes and prognostic factors, J. Neurosurg. 2005, 102, 434–441.
32. Steude U., Chronic trigeminal nerve stimulation for the relief of persistent pain, in Gildenberg P.L., Tasker R.R., eds. Textbook of Stereotactic and Functional Neurosurgery, New York: McGraw – Hill, 1998, 1557–1564.

Scanned with OKEN Scanner

33. Sweet W.H., The pathophysiology of trigeminal neuralgia, in Gildenberg P., Tasker R., eds - Textbook of Stereotactic and Functional Neurosurgery, New York: McGraw-Hill, 1998, 1667–1682.
34. Taha J.M., Tew J.M. Jr., Buncher C.R., A prospective 15 year follow up of 154 consecutive patients with trigeminal neuralgia treated by percutaneous stereotactic radiofrequency thermal rhizotomy, J. Neurosurg. 1995, 83: 989–993.
35. Taha J.M., Percutaneous Radiofrequency Trigeminal Gangliolysis, in Burchiel K.J. - Surgical Management of Pain, Thieme, 2002, ch.67, 841–848.
36. Woodruff.M. M., Apfelbaum R.I., Open Surgical Procedures for Trigeminal Neuralgia, in Batjer H.H., Loftus C.M. - Textbook of Neurological Surgery, Lippincott Williams & Wilkins, 2003, vol. IV, ch. 295, 2985–3992.
37. Young R., Glycerol rhizolysis for treatment of trigeminal neuralgia, J. Neurosurg. 1988, 69, 39–45.
38. Young J.N., Wilkins R.H., Partial sensory trigeminal rhizotomy at the pons for trigeminal neuralgia, J. Neurosurg. 1993, 79, 680–687.

IMPLANTE CELULARE ÎNCAPSULATE ÎN CHIRURGIA DURERII

Adevărate „pompe biologice" implantele celulare încapsulate constituie o alternativă demonstrată, pentru obținerea analgeziei atât în tratamentul durerii cronice din neoplazii, cât şi în durerea neuropată 1–5].

Similar utilizării grefelor de celule adrenergice în bolile Parkinson, Huntington, Alzheimer s-au folosit suspensii celulare sau țesuturi solide ce conțin celule de interes biologic, cu avantajul sintezei continue în spațiul subarahnoidian spinal, fără a afecta integritatea țesuturilor sistemului nervos central, evitându-se expunerea potențială la sistemul imun al gazdei; moleculele terapeutice pot difuza spre țintele lor centrale unde penetrarea agenților neuroactivi este limitată de bariera hemato-encefalică.

Tehnica:

– se introduc în spațiul subarahnoidian, prin puncție lombară, sub anestezie locală, celule cromafine încapsulate, obținute din glande adrenale bovine, sau fragmente de țesut medulosuprarenal în volum de 200 +/– 50 mg, subarahnoidian, suboccipital sau lombar, urmărind eliberarea de catecolamine şi peptide opioide, atât imediat, cât şi după un an postoperator;

– catecolaminele şi peptidele opioide injectate acționează via spațiului subarahnoidian pe cornul dorsal medular, modulând funcția sinaptică a aferențelor somato-senzoriale, inhibând activitatea sinaptică şi receptorii NMDA sau activând circuitele inhibitorii aferente locale senzoriale.

Rezultatele:

– sunt pentru moment dificil de precizat;

– depind de: prelevarea şi prepararea țesutului cromafin, de stadiul bolii şi de fluctuațiile durerii mai ales la bolnavii neoplazici.

BIBLIOGRAFIE

1. Ciurea A.V., Iacob G., Tehnici neurochirurgicale, vol. 1, Cartea Universitară, 2006, 104–215.
2. Iacob G., Ciurea A.V., Curs de tehnici neurochirurgicale în tratamentul durerii cronice, Ed. Universitara "Carol Davila", 2003, cap.5, 195–196
3. Iacob G., Implante celulare încapsulate în chirurgia durerii, în Durerea, Buletin informativ, vol XVIII, nr.1, Ianuarie - Martie, 2003, 1–3.
4. Lazorthes Y., Bès J.C., Sol J.C., Pappas G., Intrathecal Chromaffin Cell Allografy for Cancer Pain, in Burchiel K.J. - Surgical Management of Pain, Thieme, 2002, ch.80, 973–979.
5. Sagen J., Lewis-Cullinan C., Goddard M., Burgess F.W., Encapsulated Cell Implants for Pain Surgery, in Burchiel K.J. - Surgical Management of Pain, Thieme, 2002, ch.79, 958–971.

Scanned with OKEN Scanner

Capitolul 22
NEUROCHIRURGIA STEREOTACTICĂ

ALEXANDRU CONSTANTINOVICI, RADU DANIEL PERIN

Direcționarea unei sonde, electrod sau a unui fascicul radiant către o țintă predeterminată spațial, intracerebral, cu ajutorul unui dispozitiv „stereotactic", bazat pe reperajul tridimensional al țintei, reprezintă esența stereotaxiei neurochirurgicale [12].

PRINCIPII ŞI INSTRUMENTAȚIE

Stereotaxia, de la grecescul *stereos* (în trei dimensiuni) şi *tactis* (ordonare), s-a născut din nevoia de a localiza foarte exact structurile cerebrale şi, în funcție de acestea, de a realiza un abord chirurgical cât mai precis.

Primul pas în efectuarea unui abord stereotactic este delimitarea unui spațiu tridimensional, în care să se încadreze creierul pacientului, şi în care să se poată determina exact poziția fiecărui punct, în funcție de anumite coordonate externe, a căror poziție este cunoscută.

Structurile craniene externe nu oferă indicii suficiente, pentru a obține o idee măcar aproximativă asupra situării structurilor cerebrale. Ca urmare, a fost necesară evoluția tehnicilor de neuroimagistică pentru apariția primelor tehnici stereotactice.

Inițial s-au utilizat radiografiile simple, completate foarte curând de ventriculografii, moment în care s-au efectuat primele tratamente stereotactice funcționale (boala Parkinson). Un mare pas înainte l-a constituit introducerea angiografiei şi a stereoangiografiei, care permitea evidențierea indirectă a diverselor procese expansive intracraniene, şi deci biopsierea stereotactică a acestora.

Adevărata revoluție în tehnicile stereotactice au constituit-o apariția Computer Tomografului (CT) şi a Imagisticii prin Rezonanță Magnetică (IRM). Acestea permit o vizualizare directă a leziunilor cerebrale şi a structurilor cerebrale normale (în special IRM-ul), precum şi realizarea unor planuri realiste de abord (cu ajutorul unor calculatoare performate).

Concomitent cu evoluția tehnicilor neuroimagistice, dar dependent de acestea, au evoluat diverse tipuri de cadre stereotactice. Diversele tipuri de cadre stereotactice au fost relativ numeroase [6]. În prezent, cele mai utilizate sunt: sistemul Leksell, sistemul Cosman-Robert-Wells şi Brown-Robert-Wells, sistemul Talairach, sistemul Reichert-Mundinger şi sistemul Fischer.

Toate acestea au în comun faptul că prezintă un cadru rigid, care se ataşează ferm la suprafața craniului cu ajutorul unor pini (şuruburi). Apoi localizarea țintei se face, prin diverse tehnici imagistice, în funcție de repere externe ce se aplică pe cadrul fix şi pot fi evidențiate prin tehnica imagistică respectivă (fig. 22.1)

După efectuarea reperajului prin tehnica imagistică dorită, dispozitivul de coordonate se înlocuieşte cu un sistem de arcuri, ce permit o mişcare izocentrică pentru păstrarea izometrică a punctului țintă, ce poate fi apoi abordat prin diverse metode (biopsie, leziune de eletrofrecvență, termică, radiații etc.).

Scanned with OKEN Scanner

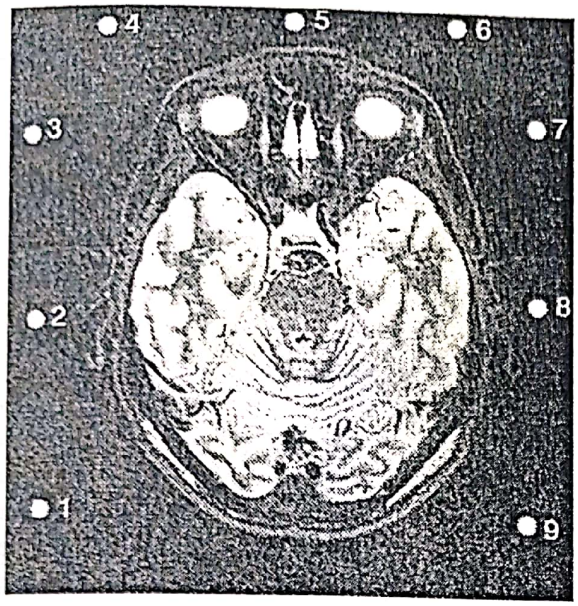

Figura 22.1. Sistemul de localizare, vizibil pe o imagine IRM.

TIPURI DE INTERVENȚII STEREOTACTICE

Există două mari categorii de intervenții stereotactice:

– *intervenții anatomice* în care ținta este atinsă pentru: biopsie, iradiere interstițiala sau intracavitară sau pentru iradiere stereotactică (radiochirurgie) (v. capitolele respective);

– *intervenții funcționale:* în chirurgia mișcărilor involuntare, epilepsiei, durerilor netratabile (vezi capitolele respective) [3].

BIOPSIA STEREOTACTICĂ

Definește tehnica neurochirurgicală de mare precizie, cu care se poate decela natura histopatologică a unei leziuni intracraniene, cu diametrul minim de 3 mm (minim 30 mm^3, volum determinat de dimensiunile acului de prelevare, care are, în general, fanta de prelevare de 10/3/3mm), cu o precizie de 0,5 mm [9].

Nici un tratament medical sau cu radiații nu se mai poate face, în prezent, fără un diagnostic anatomo-patologic cert. În ciuda evoluției rapide a mijloacelor de investigație paraclinice, acestea nu oferă încă o precizie diagnostică suficientă, pentru a efectua tratamente țintite.

Ca urmare, în cazul proceselor expansive intracraniene neabordabile microchirurgical și a celor multiple, biopsia stereotactică rămâne singura alternativă.

Indicații

Indicațiile biopsiei stereotactice se referă mai ales la procesele expansive intracerebrale ce nu pot fi abordate prin tehnici microchirurgicale și, în cazul cărora, totuși este nevoie de diagnostic anatomo-patologic. Ca urmare, biopsia stereotactică este indicată în:

– leziuni profunde supratentoriale, situate în vecinătatea structurilor funcționale;

– leziuni infratentoriale: leziuni focale de la nivelul trunchiului cerebral;

– leziuni cerebrale multiple: metastaze cerebrale cu punct de plecare nedeterminat, glioame multicentrice, leziuni produse de SIDA;

– leziuni cerebrale cu evoluție pseudotumorala: encefalite de diverse etiologii, limfoame, accidente vasculare cerebrale ischemice cu aspect pseudotumoral, scleroza multiplă etc.;

Contraindicații

Deși biopsia stereotactică este o tehnică minim invazivă, există o serie de contraindicații. O contraindicație absolută o constituie leziunile vasculare (anevrisme, malformațiile arterio-venoase, cavernoamele), din motive evidente. O contraindicație relativă o constituie leziunile intens vascularizate, sau situate în imediata vecinătate a unor zone cu vascularizație bogată (exemplu insula, regiunea pineală). De asemenea, nu se poate efectua biopsie stereotactică la pacienții cu medicație anticoagulantă, cu tulburări de coagulare (cel mai important se pare că este un nivel al trombocitelor < 100 000 /mm^3) sau cu hipertensiune arterială netratabilă. În anumite boli, fragmentele mici recoltate prin biopsie stereotactică nu sunt suficiente, și este necesară biopsia prin intervenție chirurgicală deschisă (boala Alzheimer, Creutzfeld-Jacob, leucoencefalopatie, encefalite virale).

Tehnica

Biopsia stereotactică este o tehnică minim invazivă, ușor suportabilă de către pacient, care necesită un timp redus de spitalizare.

Scanned with OKEN Scanner

Tehnica comportă următorii timpi:

1. Se fixează cadrul stereotactic pe capul pacientului. Pentru fixarea pinilor se utilizează anestezie locală (Lidocaină 1%). Dacă reperajul se va efectua cu ajutorul CT, se va evita ca artefactele imagistice produse de pinii metalici, să mascheze ținta.
2. Se fixează, pe cadru, sistemul de reperaj stereotactic şi se efectuează explorarea imagistică. Se utilizează, de regulă, pentru precizarea coordonatelor țintei CT-ul sau IRM-ul. Odată cu apariția ultimelor generații de aparate IRM, distorsiunea geometrică de care se făceau „vinovate" aparatele mai vechi, a devenit nesemnificativă (eroare medie pe un IRM de 1,5 Tesla–0,3–0,5 mm). Ca urmare IRM-ul trebuie să devină „standardul de aur" pentru biopsia stereotactică. Aceasta oferă contrast şi rezoluție superioară, fără artefacte la nivelul fosei posterioare, evidențiază foarte clar structurile vasculare, față de investigația prin CT. Mai mult, un număr semnificativ de leziuni nu pot fi vizualizate CT. Totuşi, uneori este imposbil accesul la IRM imediat preoperator, în acest caz se poate utiliza investigarea cu CT, asociată eventual cu o fuziune de imagine CT-IRM efectuat anterior. Pentru o precizie superioară cupele CT şi IRM trebuie efectuate la o grosime de maxim 3 mm. Uneori este necesară asocierea şi a altor metode de investigare, cum este angiografia cerebrală, mai ales dacă leziunea se află într-o zonă intens vascularizată.
3. Calculul coordonatelor țintei, a punctului de intrare, şi a traiectoriei se efectuează cu ajutorul unor calculatoare dedicate, cu soft specific fiecărui sistem stereotactic, care permite reconstrucții 3D şi vizualizarea sub diferite unghiuri a traiectoriei. Ținta trebuie astfel aleasă, încât să ofere mostre de țesut cât mai reprezentative pentru procesul expansiv intracranian investigat. Ca urmare, se vor alege zonele cu activitate celulară maximă, care se evidențiază printr-o bună priză de contrast. De asemenea, în leziunile suficient de mari, se vor preleva biopsii seriate, din diverse zone reprezentative ale leziunii. Punctul de intrare şi traiectoria se vor alege astfel încât să nu se intersecteze zone funcționale, bogat vascularizate şi, dacă este posibil, se vor evita ventriculii. Traiectoria trebuie să fie cât mai scurtă (fig. 22.2).

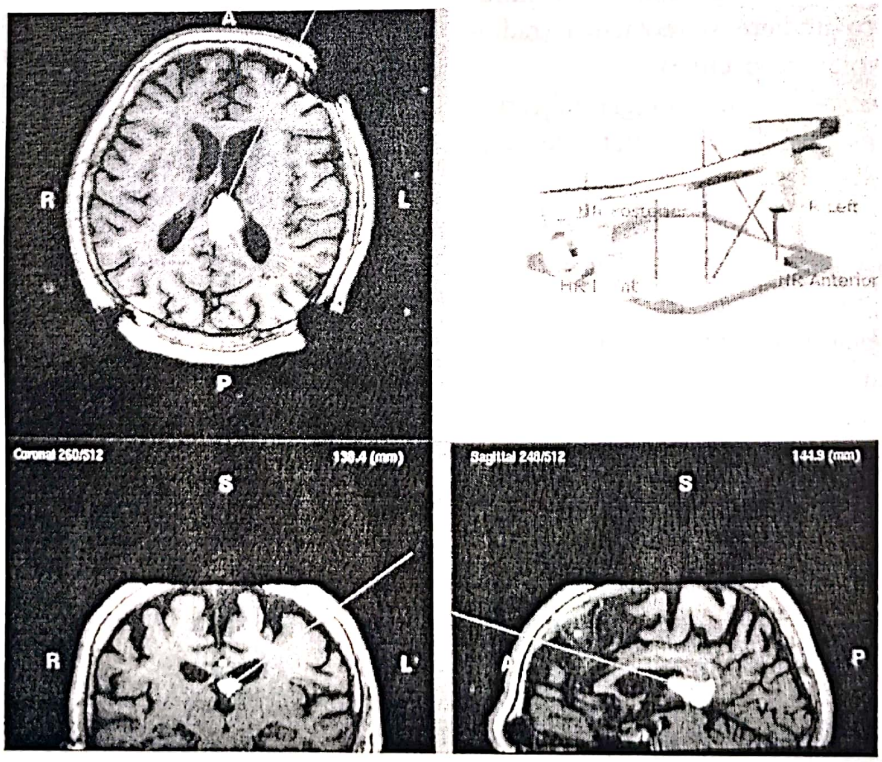

Figura 22.2. Planul de abord pentru biopsia unei leziuni situate la nivelul regiunii pineale.

Scanned with OKEN Scanner

4. Anestezia poate fi generală, în cazul copiilor, pacienţilor greu cooperanţi sau cu risc crescut de crize de epilepsie, sau preferabil locală (Lidocaină 1%), în celelalte cazuri.
5. Pacientul se poziţionează în decubit dorsal (în cazul anesteziei generale) sau în poziţie semişezândă (în cazul anesteziei locale, sau în leziuni occipitale şi la nivelul fosei posterioare). Incizia la scalp este de 3–4 cm lungime. Se practică un orificiu de trepan sau un orificiu de *twist drill* cu diametrul de 4 mm. Se transpun pe sistemul de arcuri coordonatele tridimensionale ale ţintei (fig. 22.3). Se pătrunde cu instrumentul de recoltare (de obicei ac Sedan sau Nashold) şi se recoltează fragmente de ţesut seriate, ce se dau pentru examen anatomo-patologic sau microbiologic. Examenul anatomo-patologic se efectuează extemporaneu (secţiuni la gheaţă) şi definitiv (examenul la parafină). Dacă examenul extemporaneu nu este satisfăcător, se pot alege alte ţinte.



Figura 22.3. Aspect intraoperator al cadrului Cosman-Robert-Wells.

6. Se efectuează hemostaza, apoi sutura plăgii operatorii. Se scoate cadrul.
7. Imediat postoperator se recomandă efectuarea unui CT de control pentru a evidenţia atingerea ţintei dorite şi a verifica starea locală (risc de hemoragie).

Complicaţii. Morbiditate. Mortalitate

Deşi este una dintre cele mai sigure metode neurochirurgicale, şi în cazul biopsiilor stereotactice pot apare complicaţii. Cea mai redutabilă, dar şi cea mai frecventă complicaţie o constituie hemoragia (1–4%) [2, 11, 14]. Hemoragia majoră survenită în urma unei biopsii stereotactice este cu atât mai gravă, cu cât, având în vedere zonele funcţionale şi profunde în care se practică aceasta, măsurile terapeutice pentru oprirea acesteia sunt practic inexistente.

O altă complicaţie este creşterea postoperatorie a deficitelor preexistente, în absenţa hemoragiei (2–3 %). Acestea se datorează de obicei edemului cerebral secundar gestului chirurgical şi răspunde favorabil la tratament antiinflamator şi depletiv.

Intraoperator sau postoperator pot apare crize convulsive (0,4%). Acestea se datorează hemoragiei sau edemului cerebral [1]. Ca urmare este recomandată o medicaţie anticritică, atât pre-operator, cât şi postoperator.

Infecţiile sunt foarte rare (0,2%) şi nu se recomandă medicaţie antibiotică profilactică de rutină.

Majoritatea complicaţiilor postoperatorii survin în decurs de 24 de ore, ca urmare este necesară o supraveghere postoperatorie strictă.

Morbiditatea se cifrează la 3–4% [4, 14].

Mortalitatea este de 0–2,3%, cea mai importantă cauză fiind hemoragia. Mortalitatea depinde de regiunea în care se efectuează biopsia, astfel, leziunile de la nivelul fosei posterioare şi regiunii pineale prezintă un risc mai mare [2, 12]. O altă stare care grevează mortalitatea este SIDA– aproximativ 9% [4, 10].

Rezultate

Precizia diagnosticului histopatologic este determinată de tipul leziunilor (tumorale sau netumorale), alegerea judicioasă a ţintei şi nu în ultimul rând corectitudinea examenului anatomo-patologic efectuat.

În cazul leziunilor tumorale, un diagnostic corect se obţine în 90–98 % din cazuri [7, 11, 12]. În leziunile netumorale, diagnosticul este mult mai dificil, biopsia relevând doar glioză reactivă sau ţesut inflamator nespecific. În aceste leziuni, un diagnostic exact se poate stabili în circa 20% din cazuri [1]. În astfel de cazuri se pot evidenţia o serie de leziuni cum sunt: tuberculoame, infecţii

Scanned with OKEN Scanner

cu bacterii, fungi sau paraziți, zone de demielinizare, accidente vasculare cerebrale ischemice etc. Totuşi, în unele cazuri nu se poate stabili un diagnostic clar, mai ales în cadrul encefalitelor. În astfel de cazuri este necesară o perioadă de supraveghere clinică şi imagistică, iar uneori chiar repetarea biopsiei.

Alegerea corectă a țintei este foarte importantă. În leziunile hipodense (intense), omogene, fără priză de contrast, cum sunt glioamele de grad mic, se va ținti mijlocul leziunii. În cazul unei zone cu priză de contrast, aceasta va fi ținta de elecție. O mențiune specială merită leziunile hipodense cu priză de contrast periferică (glioame maligne, metastaze, abcese). În aceste cazuri trebuie biopsiat inelul periferic. Biopsierea centrului leziunii va evidenția doar necroză, fără a putea preciza diagnosticul. În cazul leziunilor neomogene este necesară biopsierea mai multor zone ale leziunii.

Laboratorul de anatomie patologică şi microbiologie trebuie să aibă o dotare corespunzătoare. Este necesar ca laboratorul să dispună, în afară de tehnicile clasice (parafină), şi de *kit*-uri de imunohistochimie, chiar microscopie electronică (poate evidenția particule virale non-specifice, confirmând encefalita virală).

Tehnici stereotactice complementare

După ce se obține un diagnostic anatomo-patologic, în aceeaşi intervenție chirurgicală, sau într-o intervenție chirurgicală stereotactică ulterioară, se pot efectua gesturi terapeutice: evacuarea unor chisturi sau abcese, hematoame intracerebrale, ghidarea stereotactică a unei intervenții microchirurgicale prin asocierea unei craniotomii, plasarea unor drenuri intracavitare pentru evacuări repetate, inserția unor catetere pentru drenaj chisto-peritoneal sau ventriculo-peritoneal.

O mențiune specială trebuie făcută despre iradierea interstițială şi intracavitară, care presupune introducerea la nivelul tumorilor, respectiv chisturilor a unor materiale radioactive, şi extragerea lor ulterioară, după o perioadă precalculată [8].

CONCLUZII

Biopsia stereotactică este o tehnică neurochirurgicală relativ economică, uşor suportată de către pacient, cu riscuri reduse, care oferă, cu o precizie ridicată, un diagnostic anatomo-patologic, în cazul leziunilor ce nu au indicație de abord microchirurgical. Datele oferite de biopsie trebuie coroborate cu datele clinice şi imagistice pentru a putea oferi pacientului cel mai bun tratament.

BIBLIOGRAFIE

1. Apuzzo M.L.J., Special considerations in point stereotactic procedures. In: Brain Surgery: complications, avoidance and management. Vol. 1. New York: Churchill Livingstone, 1993, 414–425.
2. Bernstein M., Complications of CT-guided stereotactic biopsy of intra-axial brain lesions. In: Journal of Neurosurgery, 1994, 81: 165–168.
3. Constantinovici A., Ciurea A.V., Ghid practic de neurochirurgie, cap. 15,1997.
4. Favre J., An analysis of the respective risks of hematoma formation in 361 consecutive morphological and functional stereotactic procedures. In Neurosurgery, 2005, 50: 48–57.
5. Field M., Comprehensive assessment of hemorrhage risks and outcomes after stereotactic biopsy. In J Neurosurgery, 2001, 94: 545–551.
6. Gildenberg R.J., Principles of stereotactic surgery. In: „Modern Stereotactic Neurosurgery" (sub. red. Lunsford L.D.), cap. I, Nijhoff, 1988, Boston, 3–11.
7. Hamilton A.J., Open and closed techniques for diagnostic brain biopsy. In: Tindall G, ed. The practice of neurosurgery. Vol. 1: Williams& Wilkins, 1996.
8. Mundinger F., Stereotactic Biopsy and Implantation of Radionuclides guided by Computed Tomography or Magnetic Resonance Imaging for Therapy of Brain Tumors. In: Schmidek HH, Sweet WH, - Operative Neurosurgical Techniques: indications, methods and results. Vol. 1.3 ed Philadelphia: WB Saunders Company, 1995, 443–468.
9. Mundinger F., Stereotactic Biopsy and Implantation of Radionuclides guided by Computed Tomography or Magnetic Resonance Imaging for Therapy of Brain Tumors, In: Schmidek HH., Sweet WH- Operative Neurosurgical Techniques: indications, methods and results. Vol. 1.3 ed Philadelphia: WB Saunders Company, 1995, 637–653.
10. Nicolato A., Computerized tomography and magnetic resonance guided stereotactic brain biopsy in nonimmunocompromised and AIDS patients. Surg Neurol, 1997, 48: 267–277.
11. Regis J., Pineal region tumors and the role of stereotactic biopsy: review of the mortality, morbidity and diagnostic rates in 370 cases. Neurosurgery 1996, 39: 907–914.
12. Spiegel E.A.: Guided Brain Operation, S. Karger, Basel, 1982.
13. Tilgner J., Validation of intraoperative diagnoses using smear preparations from stereotactic brain biopsies: intraoperative versus final diagnosis-influence of clinical factors. In: Neurosurgery, 2005, 56, 257–265.
14. Ulm A.J., Stereotactic biopsy aided by a computer graphics workstation: experience with 200 consecutive cases. Surgical Neurology, 2001, 56: 366–372.

Scanned with OKEN Scanner

Capitolul 23
RADIOCHIRURGIA STEREOTACTICĂ GAMMA-*KNIFE*

ALEXANDRU VLAD CIUREA, FERY STOICA

INTRODUCERE

Radiochirurgia, un termen introdus de neurochirurgul suedez Lars Leksell în 1951, se referă la distrugerea unei ținte precise din creier folosind administrarea într-o singură doză a unei mari cantități de energie radiantă, fără a deschide cutia craniană. Ulterior, definiția a fost modificată în sensul de a schimba termenul de „distrugere" în „obținerea efectului biologic dorit", deoarece paleta indicațiilor s-a diversificat extrem de mult în timp, cazurile tratate pentru afecțiuni funcționale reprezentând în prezent doar o minoritate. Datorită limitelor tehnologice ale anilor de început, s-a ajuns la concluzia că ciclotronul (ca sursă de particule grele accelerate) și acceleratorii liniari (ca sursă de fotoni cu energie înaltă) erau la acel moment surse prea greoaie și costisitoare (ciclotronul) sau imprecise (acceleratorul liniar) pentru a putea fi folosiți în radiochirurgie. Astfel, prof. dr. Lars Leksell împreună cu fizicianul dr. Borje Larsson au construit primul Gamma-*knife* drept un instrument neurochirurgical dedicat administrării focalizate a unui mănunchi de radiații gamma cu scop radiochirurgical.

Unitatea Gamma-*knife* („*knife*" = „cuțit" în engleză) nu este propriu-zis un cuțit, ci un sistem de mare precizie care folosește mai multe raze gamma concentrice pentru a distruge cu precizie maximă numai celulele tumorale cerebrale și malformațiile vasculare situate în profunzimea creierului fără a afecta semnificativ structurile normale aflate în vecinătatea acestora (fig. 23.1).

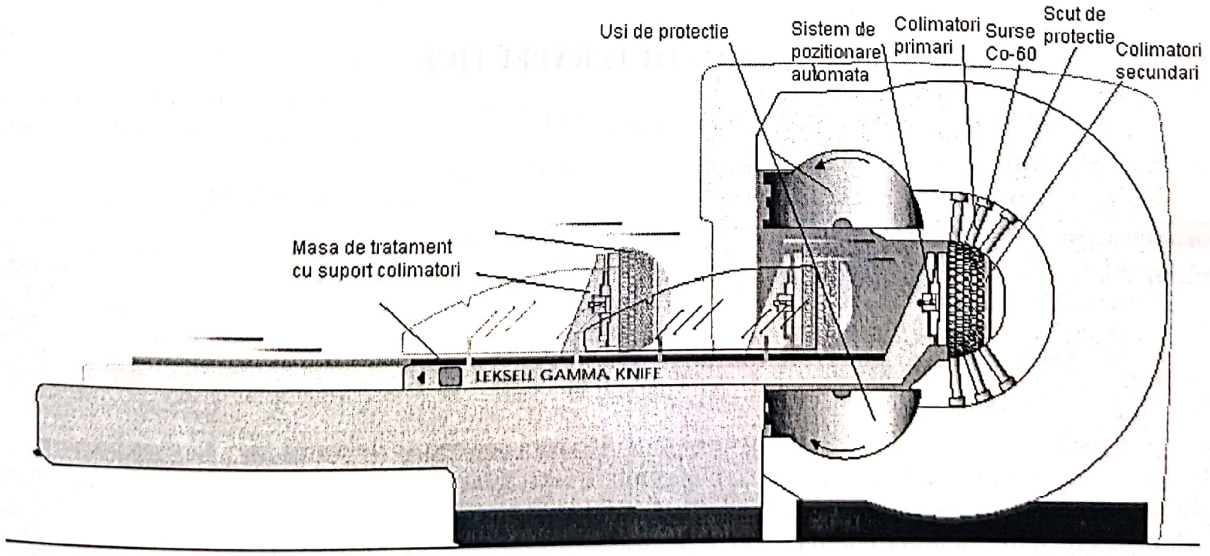

Figura 23.1. Leksell® Gamma-*knife* model C cu Sistem automat de poziționare.

Scanned with OKEN Scanner

Dispozitivul Leksell Gamma-*knife* constă dintr-un ansamblu de surse multiple de Cobalt 60=izotop Co^{60} dispuse pe suprafața unei emisfere ce emit radiații gamma într-un mod prefect predictibil și cuantificabil. Acești fotoni cu energie mare sunt astfel colimați încât să se obțină convergența lor într-un volum-țintă de mici dimensiuni cu formă și poziție spațială extrem de bine definite și predictibile (fig. 23.2). Cele 183–201 raze separate (în funcție de modelul de gamma-*knife* folosit) permit astfel o administrare extrem de precisă a radiației în volumul-țintă, minimizând cantitatea de energie radiantă administrată țesutului cerebral sănătos prin distribuirea uniformă a acesteia la nivelul întregului craniu. Atunci când este folosită în conjuncție cu un cadru stereotactic, precizia radio-fizică totală a administrării radiației gamma este de 0,3 mm.

Gamma-*Knife* efectuează o procedură chirurgicală fără incizie sau leziune fizică a creierului. Tratamentul este practic lipsit de orice durere și nu necesită anestezie generală, ci doar o minimă sedare pentru confortul bolnavului. Și, deoarece este o procedură neinvazivă, nu produce cicatrici sau alte leziuni desfigurante și nu prezintă risc de infecții sau complicații locale sau generale (pe care le implică orice intervenție chirurgicală uzuală).

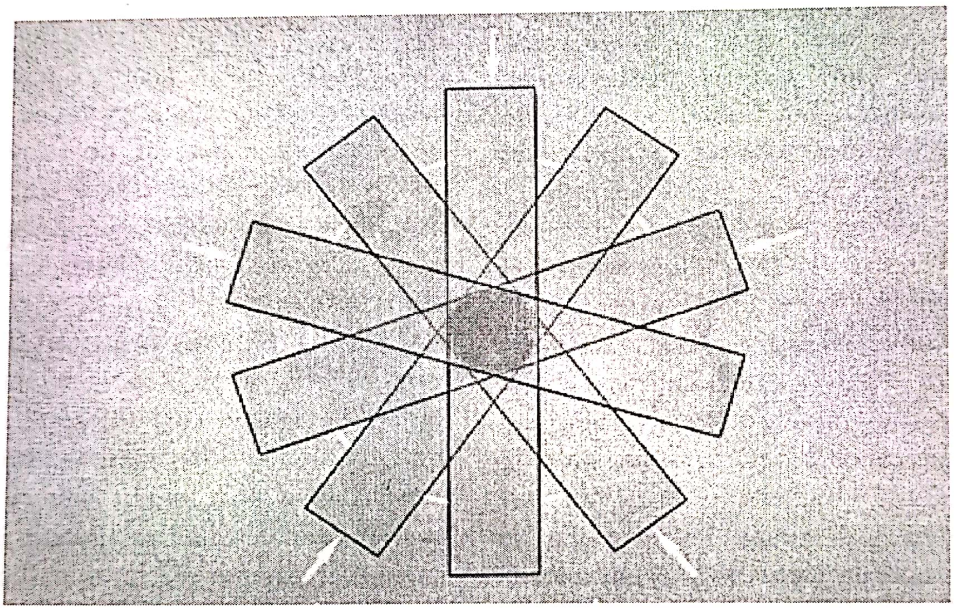

Figura 23.2. Principiu radiochirurgie.

INDICAȚII TERAPEUTICE

Tabelul 23.1

Indicații tratament gamma-*knife*
Date cumulative la nivel mondial – decembrie 2005 (207 unități raportoare din 237)

Tumori benigne		**Afecțiuni vasculare**	
Schwannoame vestibulare	32 482	MAV	44 185
Schwannoame trigeminale	2 014	Anevrisme	191
Alte Schwannoame	745	Angioame cavernoase	1 082
Tumori gliale benigne	1 416	Alte afecțiuni vasculare	3 566
(Grad I+II)		**Total**	**49 024**
Meningioame	42 825		
Adenoame pituitare	18 044	**Afecțiuni funcționale**	
(Secretante)		Neuralgii trigeminale	21 679
Adenoame pituitare	10 264	Boala Parkinson	1 257
(Non-secretante)		Durere intractabilă	533
Tumori de regiune pineală	2 863	Epilepsie	2 095
Hemangioblastoame	1 438	OCD	128

Scanned with OKEN Scanner

Tabelul 23.1 (continuare)

Hemangiopericitoame	849	Alte afecțiuni funcționale	745
Craniofaringioame	3 067	**Total**	**26 437**
Chordoame	1 460		
Tumori glomice	931	**Afecțiuni oculare**	
Alte tumori benigne	2 932	Melanoame uveale	1 206
Total	**121 330**	Glaucoame	188
		Alte afecțiuni oculare	56
Tumori maligne		**Total**	**1 450**
Tumori gliale maligne (Grad III+IV)	22 004		
Tumori metastatice	120 195		
Chondrosarcoame	382		
Carcinoame de cavum	1 159		
Alte tumori maligne	4 781		
Total	148 521		
Total tumori	269 851		
		Total tratamente	**346 762**

MALFORMAȚIILE ARTERIO-VENOASE CEREBRALE

Malformațiile arterio-venoase sunt constituite din vase de sânge anormale ce produc conexiuni patologice între arterele cerebrale şi venele de drenaj. Prin aceste malformații considerate congenitale, adevărate „scurtături" între artere şi vene, sângele este deviat de la parcursul său natural prin capilare, lipsind astfel țesutul cerebral de principiile nutritive şi oxigenul necesar unei activități normale. Datorită structurii anormale a acestor vase sanguine, precum şi a debitului relativ crescut al sângelui prin aceste malformații, există o predispoziție crescută la hemoragie cerebrală, comițialitate şi deteriorare neurologică progresivă a pacientului.

Radiochirurgia a fost utilizată – pentru prima dată – în tratamentul malformațiilor arterio-venoase cerebrale inabordabile chirurgical în 1971 de către Ladislau Steiner, care a folosit un aparat Leksell Gamma-*knife* ca instrument de administrare stereotactică a radiației. Efectul terapeutic al radiochirurgiei constă în ocluzarea lent progresivă a malformației. Acest mecanism este asigurat de proliferarea indusă de radiație a celulelor din peretele vaselor malformative, ceea ce conduce la îngustarea progresivă a lumenului vascular cu o încetinire accentuată a fluxului sanguin prin malformație, în ultimă instanță producându-se tromboza vaselor ce compun malformația arterio-venoasă cerebrală. După o singură procedură radiochirurgicală Gamma-*knife*, procesul de obliterare a malformației poate dura de la 6 luni până la trei ani, cu o rată de obliterare completă la doi ani cuprinsă între 70% şi 91% [53, 56, 123, 127] cu o medie de 78,4%. Morbiditatea asociată este cuprinsă, respectiv, între 0% şi 3,8% [10, 16, 53, 56, 65, 87, 123, 127] (medie de 3,6%). Nu au fost descrise cazuri de mortalitate procedurală Gamma-*knife*. Deoarece malformația nu este îndepărtată, iar efectul obliterant nu este instantaneu, riscul de hemoragie sau complicații tardive, deşi scăzut, rămâne prezent până la trombozarea vaselor malformative. Riscul de resângerare a unei malformații arterio-venoase tratate Gamma-*knife* în perioada de latență până la obliterare este de aproximativ 4,3%, nivel de risc anual perfect similar cu cel al evoluției naturale a malformației netratate. Acest risc scade dramatic după primele 6–12 luni de la tratamentul Gamma-*knife*, fiind complet eliminat în medie după 17 luni.

Nu există un consens în comunitatea neurochirurgicală internațională asupra criteriilor ce pot decide indicația optimă de tratament microchirurgical sau radiochirurgical al malformațiilor arterio-venoase cerebrale: dimensiuni, localizare sau tipul de debut (hemoragic sau prin comițialitate). Studiile din literatură arată că, deşi inițial se considera că radiochirurgia Gamma-*knife* nu poate fi utilizată în condiții de siguranță asupra leziunilor cu diametre peste 3 cm (risc semnificativ crescut de efecte adverse ale radiației), 22–36% din malformațiile arterio-venoase cerebrale tratate prin radiochirurgie stereotactică Gamma-*knife* au diametre medii mai mari de 30 mm [61, 87, 117, 119]. Există, de

Scanned with OKEN Scanner

asemenea, o largă dezbatere internațională asupra utilizării excesive a radiochirurgiei Gamma-*knife* în tratamentul malformațiilor vasculare cu diametre mai mici de 3 cm (sub 10 cm^3 în volum), indiferent de localizarea acestora, studiile mai-sus menționate relevând imposibilitatea comparării corecte a rezultatelor tratamentului microchirurgical și respectiv radiochirurgical al acestor leziuni în ultimele două decade, datorită distribuției extrem de inegale a cazurilor cu localizări profunde, ce au fost tratate preponderent prin radiochirurgie Gamma-*knife*. Astfel, chiar dacă situația este inacceptabilă pentru unii neurochirurgi, ultimele decade au consfințit rolul de metodă de tratament de elecție al radiochirurgiei Gamma-*knife* asupra malformațiilor arterio-venoase cerebrale cu diametre mai mici de 3 cm și situate profund sau în arii elocvente, datorită ratei mult mai mici de morbiditate rezultate în comparație cu centrele de excelență în neurochirurgie.

Literatura ultimilor ani a început să contureze din ce în ce mai bine rolul radiochirurgie stereotactice Gamma-*Knife* în tratamentul malformațiilor arterio-venoase de mari dimensiuni ce nu pot fi abordate microchirurgical. Pan și colab. [76] au raportat o rată de obliterare de 77% la 40 de luni pentru malformații de 10–15 cm^3 și 56% la 50 de luni pentru malformațiile de peste 15 cm^3 în volum, ceea ce reprezintă o rază de speranță pentru pacienții care nu pot beneficia de tratamentul microchirurgical sau de embolizarea endovasculară.

MENINGIOAMELE CEREBRALE

Meningioamele sunt tumori benigne ce apar ca o consecință a proliferării celulelor constitutive ale învelișurilor creierului, așa-numitele meninge. Rezecția chirurgicală a acestor leziuni a reprezentat, și reprezintă în continuare, indicația standard și de primă intenție în tratamentul radical al meningioamelor. Totuși, aceste tumori, deși benigne din punct de vedere anatomo-patologic, s-au dovedit adeseori dificil de vindecat doar prin abord chirurgical, în special atunci când sunt localizate pe baza craniului sau invadează marile sinusuri venoase ale creierului. Un alt aspect deloc de neglijat este asocierea frecventă a altor comorbidități severe, cu precădere la pacienții vârstnici, care grevează semnificativ riscul anestezico-chirurgical și, implicit, prognosticul vital și funcțional în postoperator. În ultimii ani, aspectele legate de calitatea vieții după o intervenție chirurgicală majoră efectuată pentru cura unei leziuni benigne, adesea cu implicații majore de morbiditate și recuperare socio-economică, au intervenit din ce în ce mai pregnant în ecuația algoritmului decizional privitor la tratamentul multimodal al meningioamelor.

În decursul timpului s-a observat că radioterapia aplicată recidivelor tumorale scade semnificativ statistic rata recurențelor locale ale meningioamelor rezecate subtotal. Barbaro și colab. [4] au raportat o scădere a ratei de recurență locală a meningioamelor ablate subtotal de la 40–45% la 25% după radioterapie fracționată, în timp ce Taylor [129] raportează o scădere de până la 18% a recidivelor tumorale după radioterapie.

Este logic, astfel, să considerăm că dacă radioterapia fracționată are efect benefic asupra prognosticului evoluției meningioamelor operate, radiochirurgia stereotactică va îmbina efectele citoreductive ale radioterapiei cu avantajele înaltei conformaționalități ale metodei ce protejează structurile cerebrale sănătoase din jurul tumorii de efectele nocive ale radiației. Acest avantaj este cu atât mai pregnant în prezența unui meningiom cu o localizare greu abordabilă chirurgical, unde controlul rezecției tumorale este deseori dificil de obținut. De aceea, în acest moment, radiochirurgia stereotactică este recunoscută ca fiind modalitatea optimă de utilizare a radiațiilor ionizante în conjuncție cu microchirurgia în tratamentul meningioamelor. De asemenea, la cazurile selectate la care microchirurgia este contraindicată din diverse motive (localizare, vârstă, comorbidități etc.), radiochirurgia stereotactică reprezintă modalitatea primară de tratament a meningioamelor.

Succesul unui tratament radiochirurgical este demonstrat de oprirea în evoluție a meningiomului sau chiar de reducerea volumului acestuia. Conform rapoartelor publicate în literatură, rezultate satisfăcătoare în urma folosirii radiochirurgiei stereotactice Gamma-*knife* au fost obținute în medie la 93% din cazuri [23, 114]. Nu a fost înregistrată mortalitate procedurală asociată tratamentelor Gamma-*knife*, iar morbiditatea a variat în diversele rapoarte între 0% și 13% (în medie 5,9%), constând în general în deficite neurologice tranzitorii, reversibile sub tratament

Scanned with OKEN Scanner

cu corticosteroizi. Ratele de recurență înregistrate au variat între 0% și 11%, cu o medie de 6,1% la 5 ani.

În consecință, putem afirma că radiochirurgia stereotactică Gamma-*knife* nu numai că previne reoperarea a mai bine de 90% dintre pacienții cu meningioame intracraniene, dar obține la majoritatea dintre ei o reducere semnificativă a volumului tumoral cu scaderea efectului de masă al recidivei sau volumului tumoral restant și păstrarea/ameliorarea calității vieții pacientului. Aceste performanțe deosebite sunt obținute fără mortalitate procedurală, cu morbidități minime și în general tranzitorii, și sunt cu atât mai spectaculoase cu cât metoda se adresează cu precădere meningioamelor inabordabile chirurgical! Din punct de vedere economic, este evident că reducerea dramatică a populației de pacienți care necesită reintervenție chirurgicală pentru recidivă sau progresie a volumului tumoral restant are un impact deosebit de benefic în termeni de costuri de spitalizare, anestezico-chirurgicale, recuperare și reinserție socio-economică și familială.

SCHWANNOAMELE VESTIBULARE (NEURINOAMELE DE ACUSTIC)

Standardizarea tehnicilor microchirurgicale utilizate în abordul schwannoamelor vestibulare a fost un proces lung și adeseori dureros, fiind realizat de o serie de neurochirurgi de excepție, care sunt în acest moment în curs de retragere din activitatea chirurgicală directă, și care, prin seriile lor ce depășesc fiecare 600 de cazuri operate personal, reprezintă etalonul față de care trebuie comparate rezultatele tuturor celorlalți neurochirurgi. Majoritatea autorilor [8, 64] subliniază importanța acumulării experienței chirurgicale (așa-numita „*learning curve*") în asigurarea calității actului microchirurgical în schwannoamele vestibulare și consideră că sunt necesare aproximativ 200 de operații asupra leziunilor din unghiul ponto-cerebelos ca un neurochirurg antrenat să obțină rezultate constant foarte bune, dar mai ales previzibile. Acest nivel superior de pregătire nu poate fi obținut decât în centre de excelență în neurochirurgie, care concentrează cazurile de pe teritorii întinse, și care necesită minim 8–10 ani de activitate microchirurgicală susținută pentru acumulare celor 200 de cazuri personale.

Elementele obiective prezentate anterior explică de ce rezultatele publicate în literatura de specialitate sunt atât de neuniforme când vorbim despre raportarea seriilor microchirurgicale și atât de monotone în cazul seriilor radiochirurgicale Gamma-*knife*, orice tentativă de comparare ce nu ține cont de această stratificare a performanțelor extrem de diverse în cazul actului microchirurgical nu duce decât la rezultate lipsite de substanță. Radiochirurgia stereotactică Gamma-*knife* este prin însăși natura sa, o procedură intens tehnologizată și extrem de bine standardizată, fiind, deocamdată, singura procedură chirurgicală certificată ISO 9001. Actul radiochirurgical este rezultatul efortului unei echipe multidisciplinare, formate din neurochirurg, oncolog radioterapeut, fizician medical si personal mediu specializat, care urmăresc, etapă de etapă, întregul proces de administrare cu mare precizie a energiei ionizante doar țesutului tumoral, cu minimizarea dozelor absorbite de structurile radiosensibile. Existența unor ghiduri de practică radiochirurgicală Gamma-*knife*, acceptate la nivel european, asigură de asemenea o calitate superioară actului chirurgical încă de la primele cazuri operate, astfel încât curba de acumulare a cunoștințelor în cazul noilor centre Gamma-*knife* este extrem de abruptă, rezultatele devenind comparabile cu a centrelor cu experiență după o perioadă foarte scurtă.

Scopul final al tratamentului radiochirurgical este demonstrarea reducerii în dimensiuni sau opririi în evoluție a tumorii pentru un interval de timp de cel puțin 5 ani. Sunt accesibile în acest moment studii detaliate care au la bază urmărirea de lungă durată a pacienților cu neurinoame de acustic tratate Gamma-*knife* în ultimii 25 de ani. În medie, scopul final enunțat mai sus a fost atins la peste 93% dintre pacienții tratați prin radiochirurgie stereotactică Gamma-*knife* [5, 34]. Morbiditatea indusă de procedură a constat în principal în afectarea nervilor cranieni adiacenți tumorii în 3,8% din cazuri și a fost relaționată cu volumul tumorii, doza aplicată la periferia tumorii, tehnica de planificare a iradierii, inclusiv metoda imagistică folosită și lungimea efectiv iradiată a nervului afectat. Datele actuale subliniază că auzul poate fi păstrat la nivele comparabile situației preoperatorii la cel puțin 51% dintre pacienți. Chiar și la cei cu auz prezent doar la urechea bolnavă, la care deteriorarea auzului apare totuși, aceasta este progresivă, acordând astfel pacientului

Scanned with OKEN Scanner

timpul obiectiv necesar învățării unei metode alternative de comunicare și de a se adapta la deficitul neurologic dobândit. Funcția nervului facial este păstrată la nivel de Grad 1–2 House-Brackman la mai mult de 90% dintre pacienți. Nu există risc de complicații precum fistule de LCS, meningite sau alte infecții. Necesitatea montării unui drenaj ventriculo-peritoneal în urma procedurii radiochirurgicale apare la aproximativ 2% din pacienți.

Deși afirmam anterior că, în cazul radiochirurgiei stereotactice curba de acumulare a cunoștințelor este foarte abruptă, acest lucru nu a fost întotdeauna astfel. Analiza primelor studii [34, 75] a determinat o dramatică ameliorare a rezultatelor prin îmbunătățirea metodelor imagistice și reducerea semnificativă a dozelor administrate periferiei tumorii. Datele raportate în ultimii ani [5, 33, 91] demonstrează că, prin reducerea dozelor rata de control tumoral a rămas constantă, în schimb morbiditatea indusă de radiație asupra nervilor cranieni adiacenți a scăzut de la 8,3% la 3,9%, iar afectarea auzului de la 66,9% până la 22,9%. Aceste date bazate pe urmărirea de lungă durată a pacienților cu neurinoame de acustic tratați Gamma-*knife* demonstrează superioritatea metodei în comparație cu media rezultatelor seriilor microchirurgicale.

TUMORILE PITUITARE

Marea majoritate a adenoamelor hipofizare operate (peste 94%) sunt în acest moment abordate transsfenoidal, foarte puține cazuri fiind operate prin craniotomie. Există diferențe substanțiale între diversele studii care raportează rezultatele obținute în urma tratamentului chirurgical al adenoamelor hipofizare, și acest lucru îndeosebi datorită raportării nediferențiate a microadenoamelor de macroadenoame. Astfel, spectrul rezultatelor pozitive se întinde de la 21% până la 92%, cu cele mai modeste rezultate în cazul sindromului Nelson. Rata medie de succes a chirurgiei glandei hipofize este considerată a fi în jur de 67% cu mortalitate extrem de mică (sub 0,5%) și cu morbiditate scăzută (2,9%). Recurențele se întâlnesc în medie la 11,6% din cazurile operate.

Problema adenoamelor pituitare este însă rareori rezolvată numai de intervenția chirurgicală, volumele tumorale reziduale, în special cele de la nivelul sinusului cavernos, impunând folosirea și a altor procedee terapeutice [25, 67], recidiva tumorală fiind întâlnită chiar și la unii pacienți aparent cu ablație totală. Trebuie însă subliniat faptul că, deși pe termen lung este posibilă recidiva, intervenția chirurgicală, îndeosebi cea prin abord transsfenoidal, este aproape întotdeuna necesară, prin reducerea semnificativă a volumului tumorii și îndepărtarea efectului de masă asupra căilor optice (nn. optici, chiasmă, radiații optice) și a parenchimului hipofizar sănătos.

Radioterapia convențională a fost folosită de-a lungul anilor ca metodă treapeutică adjuvantă a chirurgiei, ducând la o scădere a ratei recurențelor de la 11,6% la 7,1%[140]. Aceste rezultate au fost însă obținute cu prețul unei incidențe majore a hipopituitarismului (48,5%) și a efectelor adverse tardive ale iradierii căilor optice și a lobilor temporali (deficite neurologice, comițialitate, tulburări cognitive etc.).

Radiochirurgia stereotactică Gamma-*knife* asigură un tratament ionizant potențial mai sigur și mai eficient decât radioterapia convențională, prin administrarea extrem de precisă și conformațională a dozei terapeutice aplicată microadenoamelor sau volumelor tumorale restante postoperator, îndeosebi a celor situate în sinusul cavernos. Această tehnică asigură protecția structurilor radiosensibile adiacente adenomului prin scăderea extrem de abruptă a dozei administrate cu cel puțin 4 Gy/mm, astfel încât tumora să primească o doză terapeutic utilă (16–17 Gy) în condițiile în care aparatul optic aflat în imediata vecinătate nu absoarbe o doză mai mare de 8 Gy. Rezultatele radiochirurgiei Gamma-*knife*, așa cum sunt ele raportate în literatura de specialitate, sunt de asemenea extrem de diverse, și aceasta din același motiv, al heterogenității loturilor studiate (microadenoame împreună cu macroadenoame): rate de succes cuprinse între 48% și 100% [57, 68, 89, 123, 190]. Evident, succesul total de 100% a fost raportat în serii foarte recente de tratament Gamma-*knife* al microadenoamelor localizate prin rezonanță magnetică [68, 89], în timp ce rezultatele cele mai modeste sunt întâlnite la seriile vechi, la care planul de tratament se realiza pe baza ventriculografiei cu aer. Ratele de succes actuale au valori medii de ordinul a 80% și sunt definite după cum urmează: reducerea volumului tumoral și/sau a nivelelor hormonale sau tumoră cu volum tumoral nemodificat asociată cu

Scanned with OKEN Scanner

normalizarea secreției hormonale. Recurența tumorală la 5 ani este extrem de scăzută, în medie de 0,2%, iar urmărirea de lungă durată ar trebui să producă rezultate similare pentru validarea acestor date.

Cuvântul de ordine în abordarea tumorilor hipofizare este TRATAMENTUL MULTIMODAL. Microchirurgia transsfenoidală este o metodă extrem de eficace în decomprimarea căilor optice, reducerea volumului tumoral, obținerea unui diagnostic anatomo-patologic și ameliorarea rapidă a disfuncțiilor hormonale pentru un procent semnificativ dintre pacienți. Radiochirurgia stereotactică Gamma-*knife* devine procedura chirurgicală de elecție pentru pacienții cu microadenoame sau volume tumorale restante (în special cele situate în sinusul cavernos) aflate la 3–5 mm distanță de căile optice. Beneficiile metodei fiind – la aceste cazuri mult – peste eventualele indicații ale radioterapiei fracționate, care totuși își justifică prezența în panoplia metodelor terapeutice folosite asupra adenoamelor pituitare, și anume în cazul recidivelor tumorale, de mari dimensiuni, infiltrative în sinusul cavernos, aflate în contact sau exercitând efect de masă asupra căilor optice.

METASTAZELE CEREBRALE

Eforturile susținute de dezvoltare a terapiilor alternative în tratamentul metastazelor cerebrale sunt îndreptate în primul rând înspre îmbunătățirea calității vieții, fiind cunoscut faptul că în ultimii ani, odată cu progresul tehnicilor microchirurgicale și al radioterapiei, decesul pacienților survine cel mai adesea datorită afectărilor sistemice sau a metastazării tumorii primare insuficient controlate în alte organe, și nu datorită sindromului cerebro-metastatic. Această tendință este susținută și de majoritatea seriilor raportate în literatură, unde, în ciuda eforturilor de tratament multimodal (microchirurgie + radioterapie + chimioterapie), supraviețuirea medie a pacienților rareori se apropie de pragul de 12 luni [111]. Media supraviețuirii pacienților microchirurgicali care au beneficiat de radioterapie fracționată postoperator a fost de 8,9 luni [50, 79, 81]. Mortalitatea la 30 zile postoperator raportată a fost în medie de 8,42%, fapt ce subliniază dificultatea extremă a acestor cazuri, adeseori grevate de comorbidități multiple și semnificative, ceea ce duce la concluzia că, deși reușită din punct de vedere tehnic, intervenția chirurgicală rămâne din păcate în continuare doar o metodă paleativă de tratament al metastazelor cerebrale.

Utilizarea radiochirurgiei stereotactice Gamma-*knife* în tratamentul metastazelor cerebrale conduce la o rată de control local al leziunilor de până la 100% (în medie 91,8%) [2, 84, 123]. Ca și în cazul celorlalte patologii, nu este descrisă mortalitate procedurală. Media supraviețuirii pacienților tratați prin radiochirugie Gamma-*knife* este comparabilă cu cea a pacienților operați care au efectuat și radioterapie fracționată. În plus, varietatea localizărilor metastazelor tratate prin radiochirurgie este semnificativ mai mare decât a celor operate, multe tumori inaccesibile microchirurgiei având indicație de tratament Gamma-*knife*. Metoda este extrem de atractivă tocmai prin faptul că, o procedură unică prin care se administrează cu mare precizie doze înalte de energie radiantă unor volume tumorale bine definite poate fi asociată cu radioterapia fracționată în doze mult reduse pentru contracararea fenomenului de micro-diseminare întâlnit la tumorile incomplet controlate sau la cele cu potențial metastazant ridicat. Morbiditatea indusă de procedură este de asemenea rar întâlnită (doar în 4,1% din cazuri, față de peste 14% în seriile chirurgicale) și în general reversibilă sub tratament cu cortico-steroizi. Acest fapt, asociat cu lipsa mortalității procedurale comparată cu mortalitatea perioperatorie de 8,9% din seriile chirurgicale, situează radiochirurgia Gamma-*knife* pe o poziție net favorizată, furnizând pacientului aceleași avantaje pe care le asigură combinația chirurgie + radioterapie, fără însă a-l expune la riscurile inerente oricărei craniotomii.

Într-o patologie în care terapiile paleative și asigurarea unei cât mai bune calități a supraviețuirii sunt obiective realiste, și unde durata medie de supraviețuire este în general dependentă de factori extracerebrali, radiochirurgia Gamma-*knife* poate fi considerată – ca tratament de elecție – pentru toate metastazele cerebrale la care deficitele neurologice acute, datorate efectului de masă al tumorilor de mari dimensiuni, nu forțează indicația chirurgicală de urgență.

Scanned with OKEN Scanner

NEVRALGIA TRIGEMINALĂ

Există mai multe posibilităţi terapeutice de a ameliora condiţia pacienţilor afectaţi de această formă extremă de durere, care în formele sale cele mai severe, poate deveni efectiv invalidantă. Tratamentul medicamentos constituie prima linie de atac a acestei condiţii şi este asigurat de substanţe din gama phenylhydantoin, carbamazepin sau baclofen, care adeseori controlează eficient crizele nevralgice. Dozajul acestor substanţe trebuie atent monitorizat, deoarece efectul terapeutic este în general obţinut la un titru periculos de apropiat de cel toxic. Frecvent însă, în afară de efectele adverse sau intoleranţa la aceste substanţe, apare fenomenul de obişnuinţă, situaţie în care se impune găsirea unor alte metode de tratament.

Abordurile clasice sunt chirurgicale şi pot fi împărţite în tehnici anterioare percutane (chimice cu glicerol, mecanice cu balonaş sau termocoagulare prin radio-frecvenţă) şi posterioare (decompresie microvasculară sau rizotomie).

Scopul iniţial urmărit de Lars Leksell atunci când a inventat dispozitivul numit gamma-*knife* a fost tocmai tratamentul durerii. Primul pacient tratat prin radiochirurgie în 1951 a fost unul cu nevralgie trigeminală, sursa energiei radiante folosite fiind un tub emiţător de raze X. În ultimii ani, radiochirurgia stereotactică se realizează prin folosirea razelor gamma emise de cele 201 surse de Co^{60} ce compun aparatele Gamma-*knife* sub ghidaj imagistic prin rezonanţă magnetică. Ţinta tratamentului o constituie porţiunea intracisternală a nervului trigemen, distanţa medie faţă de originea aparentă a nervului fiind de 7,3 mm. După un singur tratament Gamma-*knife* s-au raportat rezultate favorabile în 84% din cazuri, singura morbiditate descrisă fiind reprezentată de hipoestezie, întâlnită la 8% din pacienţi, şi evident fără mortalitate procedurală [20, 138]. În caz de recurenţă a nevralgiei se poate repeta tratamentul Gamma-*knife*, dar incidenţa hipoesteziei creşte la 21%.

Deoarece toate metodele de tratament folosite în lupta împotriva nevralgiei trigeminale sunt eficiente doar în două treimi sau în cel mai bun caz trei sferturi din pacienţi, iar rata recurenţelor este descurajant de ridicată, este evident că deseori este necesar a folosi mai multe terapii. De aceea, este logic a propune în primă instanţă procedura cu cele mai mici riscuri şi cu morbiditatea cea mai scăzută, aşa cum este radiochirurgia stereotactică Gamma-*knife*, şi în caz de eşec continuarea tratamentului cu modalităţi mai agresive, cum sunt microchirurgia sau abordurile percutane.

CONCLUZII

Comunitatea neurochirurgicală este într-o continuă căutare de tratamente noi mai sigure, mai puţin invazive şi mai eficiente, pentru a îmbunătăţi durata de supravieţuire a pacienţilor, cu o calitate superioară a vieţii prin reducerea mortalităţii şi morbidităţii postoperatorii, reducerea perioadelor de spitalizare şi grăbirea reinserţiei familiale şi socio-economice, cu reluarea cât mai precoce a activităţii şi a stilului de viaţă preoperator, şi toate acestea cu scăderea costurilor de spitalizare, sociale şi personale ale pacienţilor şi familiilor acestora.

Deşi intervenţia microchirurgicală asigură o decompresiune imediată prin îndepărtarea tumorii ce exercită efect de masă asupra structurilor cerebrale adiacente, este adeseori însoţită de riscuri anestezico-chirurgicale importante, uneori vitale, şi de morbidităţi induse de actul chirurgical ce pot afecta dramatic nivelul calităţii supravieţuirii, chiar în cazul unei intervenţii chirurgicale de succes. Adeseori actul chirurgical este în esenţă paleativ, având efect parţial sau temporar, recurenţa afecţiunii fiind în anumite patologii regula.

Radiochirurgia s-a impus rapid ca o metodă de tratament sigură şi eficientă, fără mortalitate procedurală şi rate de succes perfect comparabile cu ale microchirurgiei la pacienţii cu indicaţie, fiind, singură sau in conjuncţie cu microchirurgia, o alternativă viabilă de tratament pentru numeroşi pacienţi selectaţi. Articole recente s-au ocupat şi de aspectele economice[17, 101] ale diverselor metode de tratament ale pacienţilor neurochirurgicali, demonstrând şi din acest punct de vedere superioritatea radiochirurgiei Gamma-*knife* acolo unde a fost folosită [101].

Recunoscut ca un important instrument neurochirurgical, dispozitivul pentru radiochirurgie stereotactică Gamma-*knife* şi-a definit şi dezvoltat permanent, de-a lungul ultimilor ani, rolul de metodă terapeutică neurochirurgicală asociată sau

Scanned with OKEN Scanner

alternativă a microchirurgiei. În ultimii ani au fost publicate studii asupra unor loturi numeroase de pacienți tratați prin radiochirurgie Gamma-*knife*, precum și rezultatele trialurilor prospective RTOG, care au facilitat standardizarea procedurii, într-o asemenea măsură încât în anumite țări europene aceasta a obținut standardul de calitate ISO 9001.

Unitatea Gamma-*knife* model C din București, amplasată în incinta Centrului de Excelență în Neurochirurgie din cadrul Spitalului Clinic de Urgență „Bagdasar-Arseni", a devenit funcțională la sfârșitul anului 2004, tratând în primii trei ani de activitate aproape 700 de pacienți, cu o paletă extrem de diversă a afecțiunilor neurochirurgicale, cu indicație de radiochirurgie stereotactică (tumori cerebrale benigne și maligne, malformații vasculare cerebrale, metastaze cerebrale, tumori oculare sau de etaj anterior al fetei, nevralgii trigeminale etc.), cu rezultate cel puțin la fel de bune comparativ cu media studiilor internaționale raportate în literatură.

Apariția la sfârșitul mileniului trecut a sistemului de poziționare automată a pacientului, în esență un robot cu șase grade de libertate controlat de un program extrem de performant și versatil, precum gamma-plan, a prefigurat următoarea evoluție revoluționară a radiochirurgiei Gamma-*knife*, capabilă să administreze doza terapeutică într-un mod extrem de uniform și cu o conformațională de o precizie submilimetrică, prin folosirea unor combinații multiple de colimatoare cu diametre diferite și distribuție spațială variabilă: Gamma-*knife* Perfexion, care a intrat în activitate clinică începând cu anul 2007.

BIBLIOGRAFIE

1. Aichholzer, M., *et al.*, Gamma Knife® radiosurgery of skull base meningiomas. Acta Neurochirurgica, 2000, 142(6): 647–52; discussion 652–3.
2. Amendola, B.E., *et al.*, Brain metastases in renal cell carcinoma: management with Leksell Gamma Knife® radiosurgery. [see comments]. Cancer Journal, 2000, 6(6): 372–6.
3. Amendola, B.E., *et al.*, Gamma Knife® radiosurgery in the treatment of patients with single and multiple brain metastases from carcinoma of the breast. Cancer Journal, 2000, 6(2): 88–92.
4. Barbaro, N.M., *et al.*, Radiation therapy in the treatment of partially resected meningiomas. J Neurosurg, 1987, 20: 525–528.
5. Bertalanffy, A., *et al.*, Gamma Knife® radiosurgery of acoustic neurinomas. Acta Neurochirurgica, 2001, 143(7): 689–95.
6. Bindal, R.K., *et al.*, Surgical treatment of multiple brain metastases. Journal of Neurosurgery, 1993, 79(2): 210–6.
7. Brisman, R., Gamma Knife® radiosurgery for primary management for trigeminal neuralgia. Journal of Neurosurgery, 2000, 93 Suppl 3: 159–61.
8. Buchman, C.A., *et al.*, The learning curve for acoustic tumor surgery. Laryngoscope, 1996, 106(11): 1406–11.
9. Chan, R.C., Steinbok, and J. Ransohoff, Solitary cerebral metastasis: the effect of craniotomy in the quality and the duration of survival. Neurosurgery, 1982, 11(2): 254–257.
10. Chang, J.H., *et al.*, Factors related to complete occlusion of arteriovenous malformations after Gamma Knife® radiosurgery. Journal of Neurosurgery, 2000, 93 Suppl 3: 96–101.
11. Chang, J.W., *et al.*, Gamma Knife® radiosurgery for idiopathic and secondary trigeminal neuralgia. Journal of Neurosurgery, 2000, 93 Suppl 3: 147–51.
12. Chee, C., Brain metastasis of unknown origin. Singapore Med J, 1990, 31(1): 48–50.
13. Chen, J.C., *et al.*, Stereotactic radiosurgery in the treatment of metastatic disease to the brain. Neurosurgery, 2000, 47(2): 268–79; discussion 279–81.
14. Chun, M., G.B. Masko, and S. Hetelekidis, Radiotherapy in the treatment of pituitary adenomas. IntJ Radiat Oncol Biol Phys, 1988, 15(2): 305–9.
15. Ciric, I., *et al.*, Transsphenoidal microsurgery of pituitary macroadenomas with long- term follow-up results. J Neurosurg, 1983, 59(3): 395–401.
16. Coffey, R.J., D.A. Nichols, and E.G. Shaw, Stereotactic radio surgical treatment of cerebral arteriovenous malformations. Gamma Unit Radiosurgery Study Group [see comments]. Mayo Clin Proc, 1995, 70(3): 214–22.
17. Colombo, E, Developing areas and their cost-benefit correlations: radiosurgery. Childs Nerv Syst, 1995, 11(1): 29–32.
18. Colombo, E, *et al.*, Linear accelerator radiosurgery of cerebral arteriovenous malformations: An update. Neurosurgery, 1994, 34(1): 14–21.
19. Comtois, R., *et al.*, [Treatment of the non-functioning hypophyseal adenoma]. [French]. Union Medicale du CanActa, 1993, 122(6): 482–7.
20. Cutbush, K. and R.L. Atkinson, Treatment of trigemi nal neuralgia by posterior fossa microvascular decompression. Australian & New Zealand Journal of Surgery, 1994, 64(3): 173–6.
21. Davis, D.H., *et al.*, Results of surgical treatment for growth hormone-secreting pituitary adenomas. Journal of Neurosurgery, 1993, 79(1): 70–5.
22. Drapkin, A.J. and C. Kreider, Jr., Surgical treatment of solitary brain metastases: Monmouth County experience [see comments]. New Jersey Medicine, 1993, 90(12): 907–11.
23. Duma, CM., *et al.*, Stereotactic radiosurgery of cavernous sinus meningiomas as an addition or alternative to microsurgery. Neurosurgery, 1993, 32(5): 699–704; discussion 704–5.

Scanned with OKEN Scanner

132. Unger, F., *et al.*, Radiosurgery of vestibular schwannomas: a minimally invasive alternative to microsurgery. Acta Neurochirurgica, 1999, 141(12): 1281–5; discussion 1285–6.
133. Urdaneta, N., H. Chessin, and JJ. Fischer, Pituitary adenomas and craniopharyngiomas: analysis of 99 cases treated with radiation therapy. Int J Radiat Oncol Biol Phys, 1976, 1(9J10): 895–902.
134. Vlahovitch, B., *et al.*, Treatment and recurrences in 135 pituitary adenomas. Acta Neurochir Suppl, 1988, 42: 20–3.
135. White, K.T., T.R. Fleming, and E. Laws, Jr., Single metastasis to the brain. Surgical treatment in 122 consecutive patients. Mayo Clin Proc, 1981, 56(7): 424–8.
136. Wronski, M. and E. Arbit, Resection of brain metastases from colorectal carcinoma in 73 patients. Cancer, 1999, 85(8): 1677–85.
137. Wronski, M. and E. Arbit, Surgical treatment of brain metastases from melanoma: a retrospective study of 91 patients. Journal of Neurosurgery, 2000, 93(1): 9–18.
138. Young, R.E, *et al.*, Gamma Knife® radiosurgery for treatment of trigeminal neuralgia: idiopathic and tumor related [see comments]. Neurology, 1997, 48(3): 608–14.
139. Zhang, N., *et al.*, Radiosurgery for growth hormone-producing pituitary adenomas. Journal of Neurosurgery, 2000, 93 Suppl 3: 6–9.
140. Zierhut, D., *et al.*, External radiotherapy of pituitary adenomas. International Journal of Radiation Oncology, Biology, Physics, 1995, 33(2): 307–14.

Scanned with OKEN Scanner

CARTEA A APĂRUT CU SPRIJINUL
AUTORITĂȚII NAȚIONALE PENTRU CERCETARE ȘTIINȚIFICĂ

Scanned with OKEN Scanner